This is a digital copy of a book that was preserved for generations on library shelves before it was carefully scanned by Google as part of a project to make the world's books discoverable online.

It has survived long enough for the copyright to expire and the book to enter the public domain. A public domain book is one that was never subject to copyright or whose legal copyright term has expired. Whether a book is in the public domain may vary country to country. Public domain books are our gateways to the past, representing a wealth of history, culture and knowledge that's often difficult to discover.

Marks, notations and other marginalia present in the original volume will appear in this file - a reminder of this book's long journey from the publisher to a library and finally to you.

Usage guidelines

Google is proud to partner with libraries to digitize public domain materials and make them widely accessible. Public domain books belong to the public and we are merely their custodians. Nevertheless, this work is expensive, so in order to keep providing this resource, we have taken steps to prevent abuse by commercial parties, including placing technical restrictions on automated querying.

We also ask that you:

+ *Make non-commercial use of the files* We designed Google Book Search for use by individuals, and we request that you use these files for personal, non-commercial purposes.
+ *Refrain from automated querying* Do not send automated queries of any sort to Google's system: If you are conducting research on machine translation, optical character recognition or other areas where access to a large amount of text is helpful, please contact us. We encourage the use of public domain materials for these purposes and may be able to help.
+ *Maintain attribution* The Google "watermark" you see on each file is essential for informing people about this project and helping them find additional materials through Google Book Search. Please do not remove it.
+ *Keep it legal* Whatever your use, remember that you are responsible for ensuring that what you are doing is legal. Do not assume that just because we believe a book is in the public domain for users in the United States, that the work is also in the public domain for users in other countries. Whether a book is still in copyright varies from country to country, and we can't offer guidance on whether any specific use of any specific book is allowed. Please do not assume that a book's appearance in Google Book Search means it can be used in any manner anywhere in the world. Copyright infringement liability can be quite severe.

About Google Book Search

Google's mission is to organize the world's information and to make it universally accessible and useful. Google Book Search helps readers discover the world's books while helping authors and publishers reach new audiences. You can search through the full text of this book on the web at `http://books.google.com/`

A propos de ce livre

Ceci est une copie numérique d'un ouvrage conservé depuis des générations dans les rayonnages d'une bibliothèque avant d'être numérisé avec précaution par Google dans le cadre d'un projet visant à permettre aux internautes de découvrir l'ensemble du patrimoine littéraire mondial en ligne.

Ce livre étant relativement ancien, il n'est plus protégé par la loi sur les droits d'auteur et appartient à présent au domaine public. L'expression "appartenir au domaine public" signifie que le livre en question n'a jamais été soumis aux droits d'auteur ou que ses droits légaux sont arrivés à expiration. Les conditions requises pour qu'un livre tombe dans le domaine public peuvent varier d'un pays à l'autre. Les livres libres de droit sont autant de liens avec le passé. Ils sont les témoins de la richesse de notre histoire, de notre patrimoine culturel et de la connaissance humaine et sont trop souvent difficilement accessibles au public.

Les notes de bas de page et autres annotations en marge du texte présentes dans le volume original sont reprises dans ce fichier, comme un souvenir du long chemin parcouru par l'ouvrage depuis la maison d'édition en passant par la bibliothèque pour finalement se retrouver entre vos mains.

Consignes d'utilisation

Google est fier de travailler en partenariat avec des bibliothèques à la numérisation des ouvrages appartenant au domaine public et de les rendre ainsi accessibles à tous. Ces livres sont en effet la propriété de tous et de toutes et nous sommes tout simplement les gardiens de ce patrimoine. Il s'agit toutefois d'un projet coûteux. Par conséquent et en vue de poursuivre la diffusion de ces ressources inépuisables, nous avons pris les dispositions nécessaires afin de prévenir les éventuels abus auxquels pourraient se livrer des sites marchands tiers, notamment en instaurant des contraintes techniques relatives aux requêtes automatisées.

Nous vous demandons également de:

+ *Ne pas utiliser les fichiers à des fins commerciales* Nous avons conçu le programme Google Recherche de Livres à l'usage des particuliers. Nous vous demandons donc d'utiliser uniquement ces fichiers à des fins personnelles. Ils ne sauraient en effet être employés dans un quelconque but commercial.

+ *Ne pas procéder à des requêtes automatisées* N'envoyez aucune requête automatisée quelle qu'elle soit au système Google. Si vous effectuez des recherches concernant les logiciels de traduction, la reconnaissance optique de caractères ou tout autre domaine nécessitant de disposer d'importantes quantités de texte, n'hésitez pas à nous contacter. Nous encourageons pour la réalisation de ce type de travaux l'utilisation des ouvrages et documents appartenant au domaine public et serions heureux de vous être utile.

+ *Ne pas supprimer l'attribution* Le filigrane Google contenu dans chaque fichier est indispensable pour informer les internautes de notre projet et leur permettre d'accéder à davantage de documents par l'intermédiaire du Programme Google Recherche de Livres. Ne le supprimez en aucun cas.

+ *Rester dans la légalité* Quelle que soit l'utilisation que vous comptez faire des fichiers, n'oubliez pas qu'il est de votre responsabilité de veiller à respecter la loi. Si un ouvrage appartient au domaine public américain, n'en déduisez pas pour autant qu'il en va de même dans les autres pays. La durée légale des droits d'auteur d'un livre varie d'un pays à l'autre. Nous ne sommes donc pas en mesure de répertorier les ouvrages dont l'utilisation est autorisée et ceux dont elle ne l'est pas. Ne croyez pas que le simple fait d'afficher un livre sur Google Recherche de Livres signifie que celui-ci peut être utilisé de quelque façon que ce soit dans le monde entier. La condamnation à laquelle vous vous exposeriez en cas de violation des droits d'auteur peut être sévère.

À propos du service Google Recherche de Livres

En favorisant la recherche et l'accès à un nombre croissant de livres disponibles dans de nombreuses langues, dont le français, Google souhaite contribuer à promouvoir la diversité culturelle grâce à Google Recherche de Livres. En effet, le Programme Google Recherche de Livres permet aux internautes de découvrir le patrimoine littéraire mondial, tout en aidant les auteurs et les éditeurs à élargir leur public. Vous pouvez effectuer des recherches en ligne dans le texte intégral de cet ouvrage à l'adresse `http://books.google.com`

BOSTON
MEDICAL LIBRARY

IN THE
Francis A. Countway
Library of Medicine
BOSTON

REVUE
DE CHIRURGIE

COULOMMIERS
Imprimerie PAUL BRODARD.

REVUE
DE CHIRURGIE

PARAISSANT TOUS LES MOIS

DIRECTEURS : MM.

F. TERRIER
Professeur de clinique chirurgicale
à la Faculté de médecine de Paris,
Chirurgien de la Pitié,
Membre de l'Académie de médecine.

A. PONCET
Professeur de clinique chirurgicale
à la Faculté de médecine de Lyon,
Ex-chirurgien en chef de l'Hôtel-Dieu de Lyon,
Correspondant de l'Académie de médecine.

P. BERGER
Professeur de médecine opératoire
à la Faculté de médecine de Paris,
Chirurgien de l'hôpital Beaujon,
Membre de l'Académie de médecine.

E. QUÉNU
Professeur agrégé
à la Faculté de médecine de Paris,
Chirurgien de l'hôpital Cochin.

RÉDACTEUR EN CHEF : **M. F. Terrier.**

VINGT ET UNIÈME ANNÉE

XXIV

(JUILLET A DÉCEMBRE 1901)

Avec 116 figures dans le texte.

FÉLIX ALCAN, ÉDITEUR
ANCIENNE LIBRAIRIE GERMER BAILLIÈRE ET Cie
108, BOULEVARD SAINT-GERMAIN, 108
PARIS, 6e

1901

PLAIES PERFORANTES DE L'ABDOMEN

Par le Dr Eugène VINCENT,

Agrégé, chirurgien-major de la Charité de Lyon.

Je ne veux pas, à propos de quelques faits particuliers de chirurgie infantile, étudier d'une manière générale la grande question des traumatismes de l'abdomen.

Je me bornerai à rappeler qu'il y a dix ans, cette question était à l'ordre du jour à la Société de Chirurgie et au Congrès français de chirurgie. En 1891, il parut, dans la *Revue de Chirurgie*, un important mémoire de Reclus et Noguès, qui se termine par le conseil de pratiquer la laparotomie dans quatre circonstances : 1° lorsqu'il y a hémorragie interne; 2° lorsqu'il y a issue de gaz ou de matières provenant de l'intestin; 3° lorsque le traumatisme est un choc violent et notamment un coup de pied de cheval; 4° lorsqu'il existe une réaction péritonéale. Reclus conseille l'abstention pour les coups de feu (balles de revolver).

En 1891, nous trouvons encore un mémoire sur ce point, dans la *Revue de Chirurgie*; il émane du Dr Michel Wassilief, de Varsovie, et a pour titre : *Quelques remarques sur le traitement des lésions traumatiques de l'abdomen avec six observations*. Ce confrère polonais connaît notre confrère M. Augagneur; il fait ressortir le conservatisme chirurgical de ce dernier. M. Augagneur reconnaît trois causes menaçant la vie du malade : 1° l'hémorragie; 2° le choc; 3° la péritonite; et d'une manière générale le professeur de pathologie externe de la Faculté de Lyon déconseille la laparotomie. Je m'empresse d'ajouter qu'il parle sagement. Sur ce point, nous sommes d'accord.

M. Wassilief se livre à des recherches statistiques, d'où il résulte un document important pour la pratique.

La léthalité par coups de feu est en moyenne de 63 p. 100, lorsqu'on intervient et de 25 p. 100 seulement lorsqu'on s'abstient. Dans les plaies par instruments tranchants, la léthalité moyenne serait de 24 p. 100, entre les mains des laparotomistes, et de 12 p. 100 seulement, sous le regard des abstentionnistes.

Dans une statistique de Morton portant sur *234 cas de laparotomie*, il n'y a que 96 succès, ce qui élève le taux de la léthalité générale à 59 p. 100; la mortalité particulière des plaies par armes à feu est de 67 p. 100, celle des plaies par instruments tranchants est de 39 p. 100, celle des contusions est de 62 p. 100.

On sait que Trélat, Berger et autres sont pour une intervention hâtive, avant que la péritonite ait eu le temps de se déclarer, et qu'ils limitent à quinze heures l'espace de temps entre le traumatisme et l'intervention, pour que celle-ci soit utile.

M. Wassilief rapporte 6 cas; les 4 avec intervention lui ont donné 4 succès, les 2 cas où il s'est abstenu lui ont donné deux morts. Et il conclut, sans hésiter, qu'il vaut mieux ouvrir le ventre, sans y trouver de lésions internes, que de commettre une seule fois la faute de ne pas faire l'opération, lorsqu'il y a une plaie avec lésions des organes internes. Je me permets de trouver que les Polonais ont le bistouri aussi prompt que l'épée. Je n'aime pas les aphorismes absolus en clinique. Il y a des règles générales évidemment; mais on doit les appliquer avec réflexion et en modifier l'application suivant les circonstances, les faits et les personnes. Si je voulais, à mon tour, formuler des lois, poser, comme les avocats, mes conclusions avant la plaidoirie, c'est-à-dire avant la communication que je veux faire à la Société de Médecine [1], je m'exprimerais peut-être de la manière suivante :

1° Il n'y a pas de règle absolue en chirurgie clinique, pas plus en ce qui regarde les plaies de l'abdomen qu'en ce qui regarde les autres parties de la chirurgie.

2° Dans les *plaies par armes à feu*, il paraît plus sage de s'abstenir de toute intervention hâtive, parce que les lésions possibles sont *incertæ sedis*, parce que les perforations peuvent être trop nombreuses pour être toutes suturées et qu'il peut se faire des adhérences péritonéales capables d'empêcher l'issue des liquides intestinaux.

3° Dans les contusions par *coup de pied de cheval* il paraît le plus souvent indiqué de procéder à une laparotomie, parce que les sources de l'hémorragie ou le siège des sphacèles redoutés sont ou peuvent être accessibles à une investigation non nuisible et quelquefois susceptible de permettre une intervention utile.

4° Dans les *plaies par instruments perforants* (épieu, pique, etc.), il est probablement plus avantageux de s'abstenir, d'attendre les phénomènes révélateurs d'une perforation, d'une péritonite, d'une

1. Société nationale de Médecine de Lyon.

hémorragie grave et de soumettre les blessés à l'action si souvent heureuse de la réfrigération locale, au moyen de la glace, au repos, à la diète et à l'opium. Les intestins fuient avec une grande facilité les pointes vulnérantes mousses et même aiguës.

5° Dans les *plaies par instruments tranchants*, coup de couteau, sabre, baïonnette, etc., l'expectation dite armée est également préférable, quand la pénétration de l'instrument s'est faite à une profondeur telle qu'il y ait lieu rationnellement de craindre des perforations intestinales multiples. Toutefois, l'exploration à l'aide d'une laparotomie paraît s'imposer quand la perforation semble limitée à une région superficielle, accessible, des viscères : estomac, intestin, foie, etc., et qu'il y a issue de liquides stomacaux, intestinaux, biliaires, etc.

D'autre part, la laparotomie paraît également s'imposer à tous les chirurgiens habitués à l'antisepsie, lorsque le choc, le collapsus ou le siège de la plaie abdominale font supposer une hémorragie interne de haute gravité, le risque inhérent à la laparotomie étant négligeable en face d'une blessure fatalement mortelle; car on peut, par la laparotomie largement pratiquée, découvrir la source de l'hémorragie ou de la lésion viscérale et quelquefois y porter remède. La laparotomie nous semble encore indiquée, lorsque la péritonite a éclaté et qu'elle est localisée, et qu'il y a quelque chance d'atteindre une collection et de lui donner issue.

Ces préliminaires exposés, je passe aux observations, qui sont l'objet de ma communication.

Observation I. — *Plaie de la région sterno-épigastrique. Perforation de l'estomac par chute sur une pointe de couteau. Débridement. Suture de l'estomac. Guérison.*

Le 20 février 1898, à sept heures du soir, on m'appela à la Charité pour un enfant de deux ans et dix mois, Joseph Bobichon, apporté de Saint-Jean-de-Muzols (Ardèche) et qui avait reçu un coup de couteau au travers de l'estomac. Voici dans quelles circonstances : la mère pelait des pommes de terre, ayant à côté d'elle le petit garçonnet. Le dernier enfant au berceau se met à crier en se réveillant, la mère se lève et va à lui; le petit garçon en profite pour s'emparer du couteau et se sauver, mais il tombe dans l'escalier, le corps en avant, et sur la pointe du couteau. On se rend compte de cette douloureuse scène de famille, du désespoir de la mère, de l'effroi du père, lorsqu'en rentrant de son travail, il fut mis au courant de l'accident. Il n'hésita pas à prendre la décision de nous l'amener à Lyon le jour même.

Je trouvai le petit blessé peu déprimé, assez calme, sans réaction péritonéale. Il avait une plaie sur le côté gauche du sternum à la hauteur du cartilage de la 5e côte. Je ne crus pas à une perforation viscérale et rassurai

les pauvres parents affolés. On tint de la glace sur la région toute la nuit.

21 février. Le lendemain, à la visite, des aliments liquides ingérés imbibaient le pansement; il y avait donc une perforation de l'estomac et les aliments devaient faire un certain trajet sous la paroi abdominale pour remonter de l'estomac à la hauteur de la 5e côte. L'instrument tranchant avait dû pénétrer sous un angle très aigu par rapport à l'axe du corps et de haut en bas, sans léser ni le diaphragme, ni le péricarde, ni le foie; car il n'y avait aucun trouble péricardique, ni pleural et l'absence d'hémorragie interne ou externe, l'absence de bile semblait bien en faveur de l'intégrité du foie. Avant tout, il était indiqué d'empêcher les aliments de

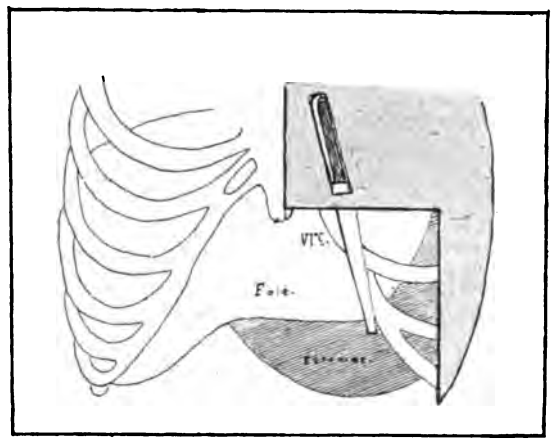

Fig. 1. — Obs. I. — Joseph Bobichon, 2 ans 10 mois, de Saint-Jean-de-Muzols (Ardèche), chute sur un couteau, perforation de l'estomac; la figure montre le trajet de l'instrument, de la plaie cutanée à l'estomac, sans léser le foie. Suture de l'estomac. Guérison.

couler, à la suite d'un effort ou d'une complication quelconque, du côté de la cavité péritonéale.

Je m'y pris de la manière suivante :

J'agrandis l'incision cutanée, en me guidant sur une sonde cannelée introduite dans le trajet (2 petites artérioles donnent, elles sont liées). Nous tombons bientôt sur une poche qui s'enfonçait au-dessous du bord des 6e, 7e, 8e côtes et contenait des aliments solides, viandes, etc. Cette poche nettoyée, je me rends compte qu'elle repose sur la face antérieure de l'estomac, sur lequel je découvre la perforation qui était d'abord masquée par la saillie en cul-de-poule de la muqueuse. Et cependant, la perforation était large, puisqu'elle pouvait admettre la pulpe du petit doigt. Il y avait déjà des adhérences. Néanmoins, je n'osai pas m'y fier tout à fait, les enfants sont si indociles.

Pas de doute, l'estomac était perforé, puisque les aliments liquides sortaient par la plaie, et l'estomac seul était perforé. Il n'y avait pas de complications péritonéales. Mais devais-je laisser les choses en l'état? Je l'eusse fait peut-être si la plaie cutanée et la plaie stomacale eussent été

en regard, parce que des adhérences auraient pu exister déjà ou se faire bientôt et qu'alors il n'y aurait pas eu à craindre la stagnation d'aliments et la contamination du péritoine. Mais avec deux perforations distantes l'une de l'autre de plusieurs centimètres et l'obligation pour les liquides de progresser de bas en haut, contre les lois de la pesanteur, j'avais lieu de craindre une stase des matières stomacales et consécutivement de l'inflammation, et enfin, la propagation d'abcès inévitables du côté du péritoine.

Je me proposai en intervenant, de créer une voie plus directe à la sortie des liquides qui s'échappaient par la fistule stomacale, en cousant l'estomac à la paroi abdominale, si je ne pouvais faire davantage. En bonne vérité il serait absurde d'exiger l'immobilité d'un bébé de moins de trois ans. La seconde partie de mon intervention devait donc consister non seulement à prévenir la rupture des adhérences, en voie de se faire, mais aussi à fixer la tunique externe de l'estomac au péritoine pariétal; et ensuite à procéder à la fermeture de l'orifice de perforation.

Je fis donc la suture en bourse de la perforation et je fixai la paroi externe de l'estomac à la paroi abdominale par des points de suture à la soie.

La plaie cutanée, réduite de longueur par quelques points de suture dans sa partie supérieure, fut laissée tout ouverte, dans la crainte d'une suppuration causée par les aliments et surtout dans la crainte d'un échec de la suture de l'estomac. De la gaze iodoformée fut introduite dans la plaie à la manière d'un Mickulicz. Diète absolue.

Après l'opération, l'enfant a vomi abondamment des aliments; il n'a pas encore uriné, il n'a pas encore été à la selle depuis son entrée à la Charité. Le ventre n'est pas ballonné, l'enfant est plongé dans une somnolence dont il est difficile de le tirer. Le pouls est très rapide, 160, presque incomptable. L'enfant a des soubresauts convulsifs. Tout se calma peu à peu, la glace fut maintenue sur la région.

Le 23 février, l'enfant, qui avait eu un peu de fièvre, n'en a plus, le pouls est bon. Je crois devoir permettre de la nourriture liquide; depuis trois jours, la diète a été observée. Le pansement est enlevé. Tout va bien.

Le 10 mars, on dut endormir l'enfant pour oblitérer la plaie cutanée qui restait ouverte : trois points de suture avec des fils métalliques.

Le 19 mars, ces fils sont enlevés, la cicatrisation est complète.

Le petit opéré a repris la vie ordinaire et il ne tarde pas à rentrer dans sa famille.

A la date du 9 février de la présente année, c'est-à-dire trois ans après, le père m'écrit que son enfant se porte parfaitement bien et n'a jamais présenté le moindre ressentiment de son terrible accident.

Obs. II. — *Plaie pénétrante de l'abdomen dans la région de la fosse iliaque droite, au-dessus de l'aine. Chute du haut d'un arbre sur un échalas. Expectation. Suffusion séro-sanguine lombo-rénale. Contre-ouverture d'attente dans la région lombaire. Guérison.*

Lambert Alphonse, treize ans, de Seyssel (Ain), arrive pendant la nuit à

la Charité, le 7 juin 1900. Voici sa petite histoire : c'est celle d'un amateur de cerises pris en flagrant délit de maraude. Ce jeune garçon se trouvait donc sur un cerisier, quand on lui fit peur subitement. Troublé, il tomba et le pauvre malheureux s'abattit sur une rangée de vignes sous-jacente, dont un échalas l'empala. Cet échalas, que je vous montre et qui est pris sur la photographie (fig. 2), étant mince et en bois cassant, se rompit après avoir arrêté un moment l'enfant dans sa chute. L'enfant tombe lourdement sur le sol. Mais il avait dans le ventre le morceau d'échalas



Fig. 2. — Le blessé tient d'une main le morceau de bois qui lui était entré dans le ventre, et de l'autre il montre l'orifice d'entrée de sa plaie pénétrante.

cassé. On vint à son secours; les premières personnes qui accoururent ne purent résister au mouvement instinctif qui les portait à arracher le bois meurtrier. Elles ne purent y parvenir, parce que l'échalas, très enfoncé, n'offrait pas une prise suffisante. Elles eurent alors recours à des tenailles pour faire cette extraction. Par la longueur de ce morceau de bois, on peut juger de la profondeur à laquelle il a dû pénétrer et des désordres qu'il aurait pu causer. Il a 45 centimètres de longueur (fig. 2) et sa pointe est taillée en biseau ; il est de petit diamètre. Dans ces conditions, on comprend que ce morceau de bois a pu exercer le rôle d'instrument perforant sur la poussée du poids d'un corps d'enfant de treize ans tombant de haut.

Au moment de l'accident, le blessé aurait vomi, mais il n'aurait pas perdu connaissance. Le médecin appelé crut qu'une laparotomie et des

opérations multiples étaient urgentes et il fit transporter le blessé de Seyssel à Lyon sans délai. Ce voyage fut douloureux, on le comprend.

Appelé la nuit à la Charité, j'examinai le blessé et ne jugeai pas à propos de procéder à la laparotomie sans avoir réfléchi.

Pourquoi ouvrir le ventre? Rien ne démontrait une perforation de l'intestin; il ne sortait pas de liquide intestinal, point de gaz par la plaie de la fosse iliaque, au-dessus du pli de l'aine. Il n'y avait pas de selles sanguinolentes non plus; la vessie n'était pas perforée et l'urine était normale, aucun gros vaisseau n'était blessé. En admettant qu'il y eut une contusion, une éraillure de l'intestin, des adhérences ne tarderaient pas à se produire et à prévenir les conséquences d'un sphacèle, même limité, de l'intestin. En admettant même l'existence d'une perforation, il me paraissait plus prudent de compter sur des adhérences spontanées et préservatrices que sur une perquisition intra-abdominale qui aurait pu m'entraîner bien loin et produire un choc péritonéal plus nuisible que les plaies intestinales. Il me semblait que la masse intestinale avait dû fuir devant le morceau de bois avant que sa pointe eût percé la peau en avant. L'échalas n'avait certainement pas été flambé, ni aseptisé, d'une façon quelconque, si ce n'est par la pluie, et l'on pouvait craindre qu'il eût introduit quelque germe. Devais-je me hâter de laparotomiser pour laver les tissus sur son passage. Et d'abord il fallait connaître le passage et d'autre part, j'arrivais trop tard, l'absorption était faite; si elle n'était pas faite, je m'exposais à diffuser dans tout le péritoine des germes pathogènes que la nature devait enkyster et les leucocytes manger.

J'ordonnai donc simplement de la glace et j'attendis. Le lendemain, 8 juin, l'enfant n'avait pas passé une mauvaise nuit. Il avait dormi; son pouls était petit, il n'avait que 37°,8 de température rectale, le pansement n'était pas souillé par le sang. Il n'a vomi qu'une fois des matières alimentaires seulement. Pas de *melæna*. La selle très abondante, qui a eu lieu pendant la nuit, ne présente pas de sang, ni rien d'anormal. Je ne jugeai pas devoir intervenir, aucun symptôme ne créant une indication opératoire. Le pansement est renouvelé. Pas de ballonnement du ventre, pas de douleur. Glace par-dessus le pansement. Diète. Potion opiacée.

Le 10, selle extrêmement fétide, mais pas de sang; les urines n'en contiennent pas non plus. Pas de fièvre et cependant grande agitation, par terreur au souvenir de l'accident et par inanition diététique; le blessé a continué à vomir de la bile, plusieurs fois dans la journée et dans la nuit. Il se fait donc un travail de réaction dans le péritoine, sans fièvre. Péritonisme et non péritonite, dira-t-on? Je crois plutôt que c'est une inflammation vraie du péritoine, une péritonite aseptique. En examinant le malade, je découvre un empâtement dans la région lombaire droite. Il se plaint d'un point bien localisé entre les fausses côtes et la crête iliaque du côté droit. Je crus à une collection sanguine provenant de la blessure soit du rein droit, soit de son atmosphère celluleuse, ou à un exsudat péritonéal collecté dans la même région et donnant lieu à un œdème sous-péritonéal de voisinage. Je me décidai à faire, pour n'être pas devancé par des com-

plications, une incision d'exploration et d'attente dans la région lombaire, au bistouri et au thermocautère. Le carré des lombes franchi, je tombai sur un œdème séro-sanguinolent périnéphrétique. Un coup de thermocautère pour assainir et je m'arrêtai.

Deux jours après, la température s'éleva à 38°,2. Le lendemain et à partir de ce jour elle resta normale comme avant et le blessé cessa de souffrir de son côté. On lui permit de manger des potages, au lieu du lait et du bouillon auxquels je l'avais réduit. La plaie lombaire se cicatrisa assez vite, en donnant des exsudats puriformes, séreux plutôt et toujours sans fièvre.

Le 9 juillet il se lève; le 16, il n'a plus besoin de pansement et c'est à cette date qu'il été photographié avant sa sortie de la Charité (fig. 2).

Au résumé, l'échalas sur lequel le maraudeur était tombé face à terre avait refoulé les intestins avant de crever la peau de l'abdomen et lorsque celle-ci avait été crevée, le refoulement l'avait presque mis en contact avec le péritoine et le tissu cellulo-graisseux qui entoure le rein, et, en fait de blessure, il n'y avait qu'une déchirure par piqûre de ces points, sans lésion du rein. Le bâton avait crevé la peau en avant, traversé le ventre sans perforer les intestins et il s'était enfoncé dans la paroi postérieure au niveau du triangle de J.-L. Petit sans arriver à crever la peau de la région lombaire. Le décours des symptômes justifie l'absence de laparotomie, l'expectation que j'adoptai comme ligne de conduite, ainsi que mon intervention en dehors du péritoine.

Quant à l'arrachement du morceau de bois au moyen de tenailles et au voyage qu'on a fait faire de Seyssel à Lyon à ce blessé, ils s'expliquent parfaitement par l'affolement et, en tous cas, les événements les ont bien excusés.

Dans ma IIIe observation, je n'ai pas fait non plus de laparotomie et l'enfant a bien guéri.

Obs. III. — *Plaie pénétrante de l'abdomen dans la région épigastrique. Grosse hernie épiploïque. Résection de l'épiploon après ligature en masse au ras de la peau et réduction du pédicule en conservant au dehors les deux chefs de la ligature comme moyen de drainage. Guérison.*

Mathieu (Juliette), deux ans. Le 21 janvier 1901, à une heure de l'après-midi environ, cette petite fillette est tombée, en jouant, sur une serpe ou serpette que son père venait d'aiguiser. Comme l'enfant ne se plaignit pas de suite, on ne prêta pas d'attention à l'accident, sinon pour gronder la fillette d'avoir endommagé ses vêtements. Bientôt la pauvre petite se sentant mouillée, le dit à ses parents, mais sans se plaindre autrement. Grand fut alors l'émoi du père de trouver les vêtements de son enfant trempés de sang et de découvrir une petite masse de chair, sortant au travers d'une coupure

hors de la peau du ventre. Vite on couche l'enfant et l'on applique sur la plaie des compresses d'eau fraîche. La nuit se passa très calme sans autre incident que quelques selles abondantes, mais non sanguinolentes, au dire du père. Pas de vomissements, pas de douleur spontanée tout au moins.

Le 22, c'est-à-dire le lendemain, on se décida à faire venir le médecin. Celui-ci fit, sans réduire, un pansement aseptique et conseilla le départ immédiat pour Lyon. La petite blessée fut reçue le 22, sur les huit heures du soir, à la Charité. On refit son pansement très aseptiquement. Elle passa une bonne nuit, n'ayant pas de fièvre.

Le 23 au matin, j'examinai l'enfant. Les pièces de pansement étant enlevées, je trouvai dans la région épigastrique, un peu à gauche de la ligne médiane, à la hauteur du cartilage de la 7e côte, une plaie de la peau, en boutonnière, hors de laquelle sortait une masse assez notable, comme on peut en juger par le moule en plâtre qui est présenté et par le dessin de grandeur naturelle que je dois à M. Jarricot, mon secrétaire. La forme crénelée et la consistance de la paroi herniée, évoquèrent de suite la comparaison avec une grosse crête de coq. La tumeur mesurait 6 centimètre de long sur 5 de hauteur et 5 à 6 millimètres d'épaisseur. Elle se continuait par un petit pédicule dans l'orifice de la plaie cutanée. Il ne pouvait s'agir évidemment que du grand épiploon hernié et enflammé.

Le pédicule sortait d'une solution de continuité de la peau, de 3 centimètres de longueur, siégeant à 4 centimètres environ au-dessous du rebord inférieur de la 6e côte gauche et à 3 travers de doigt de la ligne médiane sterno-ombilico-pubienne. Après avoir enserré le pédicule dans une forte ligature à la soie, je le sectionne au thermocautère à quelques centimètres en avant.

J'explore ensuite la plaie avec une sonde cannelée, très légèrement, en écartant les lèvres de la plaie pour se rendre compte de l'existence ou de la non-existence d'une perforation de l'estomac ou d'une plaie du foie. Il ne sort aucune parcelle alimentaire, ni une goutte de sang. L'absence de collapsus et d'autres symptômes se rapportant à une hémorragie interne ou à une perforation intestinale venait s'ajouter à cette exploration négative pour la corroborer; je passe alors une anse de fil métallique entre les lèvres de la plaie cutanée, me réservant de dénouer les fils ultérieurement, si la première impression d'intégrité viscérale ne se confirmait pas. Le pédicule de l'épiploon réséqué est réduit, en conservant les deux chefs de la ligature hors de la plaie et en les attachant au fil métallique, afin qu'ils servent à faire drainage et en même temps à retenir la surface de section du pédicule contre la partie interne de la plaie cutanée pour lui faire jouer l'office de bouchon obturateur. Pansement occlusif. Glace. Diète, etc. Le 24, la petite fillette va bien. Quelques vomissements dus à l'anesthésie. La température est montée à 38°,2 le soir.

Dès le lendemain et jusqu'à la fin, elle est restée entre 37°,5 et 37°. La glace a été maintenue et la diète lactée observée pendant cinq à six jours. Les selles ne présentant pas de signe d'hémorragie stomacale, le péritoine restant sans réaction, l'ensemble des symptômes confirmant bien que ni

l'estomac, ni le foie, ni le côlon n'avaient été blessés, on permit à l'enfant de manger. Le premier pansement fait au bout de quinze jours laissa constater qu'aucun exsudat ne s'était produit et que le moignon épiploïque était bien resté à la hauteur des lèvres de la perforation cutanée et que celle-ci était entièrement cicatrisée. On enlève tous les fils. La petite blessée est sortie le 15 février bien guérie.

Il me semble inutile de faire ressortir que j'ai eu raison de ne pas me presser, de réfléchir avant de faire une laparotomie à grand orchestre, uniquement sur cette impression qu'en tombant le ventre sur un instrument tranchant, on doit se transpercer tous les viscères. Il n'en est pas ainsi heureusement; les viscères mobiles fuient très souvent devant l'arme vulnérante. C'est ce qui est arrivé, notamment, pour mon cas d'empalement. Chez la dernière petite blessée, la forme en crochet de la serpe autorisait à supposer que la pénétration de la pointe perforante et coupante pouvait bien n'avoir pas été suffisante pour atteindre l'estomac. Il en était ainsi réellement. On a remarqué l'issue brusque d'une grande quantité du grand épiploon par la plaie épigastrique. C'est la première fois que je l'observe.

Ma conclusion générale, vous le devinez, est que malgré l'innocuité de la laparotomie sous les précautions antiseptiques, elle ne doit pas être la règle habituelle dans les plaies perforantes de l'abdomen. Si l'incision de la peau, si la laparotomie est sans danger en elle-même, il n'en va pas ainsi d'une visite domiciliaire des masses intestinales. Il faut peser les circonstances de l'accident, la nature de l'agent vulnérant, analyser les symptômes réactionnels, le choc traumatique, etc., avant d'intervenir activement. Les adhérences spontanées sont capables de prévenir bien des désordres. On ne doit se presser d'intervenir hâtivement que lorsqu'il y a des signes manifestes d'hémorragie interne grave par instrument tranchant ou contondant (coup de pied de cheval), des plaies perforantes de vessie sous-péritonéales et, plus tard, s'il y a péritonite enkystée, purulente ou stercorale. Pas d'aphorisme absolu. Je voudrais contribuer par cette petite communication à réagir contre la tendance outrancière des chirurgiens qui se prétendent autorisés à faire une descente domiciliaire dans la cavité péritonéale, dès que la peau du ventre est trouée.

On peut guérir sans cela ; j'ai même vu guérir très bien une piémontaise à qui son aimable conjoint avait administré un coup de couteau dans le ventre. Cette malheureuse était enceinte de sept à huit mois. Je la gardai au lit, en l'observant. Bien que l'utérus eût été lésé, à en juger par la largeur de l'entaille cutanée, la grossesse

arriva à terme sans le moindre inconvénient. Mère et enfant se portaient à merveille. Il ne faudrait pas en inférer toutefois que le traumatisme n'a aucune influence fâcheuse sur la gestation !

Tout cela prouve que le chirurgien doit se garder du *prurigo secandi*, qu'il est tenu de nombrer et de peser les symptômes avant d'agir, qu'il doit se souvenir que, nonobstant l'antisepsie, il est plus sage de guérir les malades sans les opérer, quand ils peuvent l'être, dès lors qu'une opération n'est pas une partie de plaisir. On ne doit pas opérer pour soi, mais pour les malades. Ainsi que le disait M. Ollier : « Ce n'est pas parce qu'on croit une opération inoffensive qu'on est en droit de la faire ».

TRÉPANATION

POUR LES TRAUMATISMES ANCIENS

DE LA RÉGION CRÂNIENNE

Par le Dr Maurice PÉRAIRE,

Ancien interne des hôpitaux de Paris, ex-assistant de consultation chirurgicale.

J'ai eu l'occasion de pratiquer deux trépanations du crâne à l'hôpital Bichat. Dans ces deux cas, il s'agissait de traumatismes anciens de la région crânienne; l'un datait de sept ans et l'autre de douze ans. Les deux malades présentaient des troubles cérébraux manifestes qui se seraient certainement aggravés si l'on était resté dans l'expectative. C'est donc non seulement pour faire ressortir l'intérêt clinique de ces observations, la lenteur dans l'évolution des accidents, mais aussi pour insister sur l'heureuse issue de mon intervention, que je crois devoir publier ces deux cas.

Observation I. — M. Victor S..., âgé de quarante et un ans, pâtissier, impasse Louis, 2, à Saint-Ouen, vient le 14 juin 1894 à la consultation de chirurgie de l'hôpital Bichat. Grâce aux renseignements qu'il nous fournit et que nous fournit aussi sa femme, nous apprenons qu'il y a sept ans (fin de septembre 1887) il était occupé à construire une baraque en bois sur l'avenue de Saint-Cloud à Versailles, lorsqu'un de ses ouvriers lui laissa tomber, d'une hauteur de 6 mètres, un chevron de bois de six centimètres carrés sur le sommet de la tête.

Pas de perte de connaissance, simple étourdissement momentané. Pas de plaie du cuir chevelu.

Le malade continua ses occupations. En aucun moment il n'y eut d'arrêt de son travail.

La même année, fin octobre, en cherchant du bois dans un cellier, il reçut au même endroit, sur le crâne, un chevalet pesant 30 livres, et tombant d'une hauteur de 3 mètres. Comme symptôme, il eut aussi un étourdissement momentané, mais pas de syncope à proprement parler. Il ne remarqua pas non plus de plaie du cuir chevelu.

En 1889 (fin juin), il se produisit une tuméfaction du volume d'une noix,

avec douleurs vives sur le cuir chevelu, au point où les deux traumatismes s'étaient manifestés.

M. Victor S... consulta le Dr Monod à l'hôpital Saint-Antoine.

M. Monod lui dit qu'il avait un abcès et l'engagea vivement à se faire opérer dans son service. Mais, ne pouvant se décider à entrer à l'hôpital, le malade, en sortant de la consultation, s'ouvrit lui-même cet abcès du cuir chevelu avec des ciseaux. Il s'écoula du sang mêlé de pus. Il fit un lavage à l'eau phéniquée et n'appliqua aucun pansement.

La plaie se referma assez vite et M. Victor S... resta trois ans sans rien ressentir.

En 1892, fin janvier, des douleurs violentes se produisirent dans les deux régions temporales.

En même temps, il se fit une ouverture spontanée au niveau du cuir chevelu qui avait été le siège de l'abcès, et par cette ouverture, il s'écoula un liquide de teinte jaune clair (deux cuillerées à café environ).

Depuis cette époque, l'écoulement se reproduisit continuellement avec des intervalles d'arrêt de huit à dix jours. La plaie était restée fistuleuse, mais il se formait de temps en temps une croûte obturant l'orifice.

En même temps des douleurs s'étaient produites dans toute la tête. Ces douleurs étaient d'abord sourdes, puis continues; elles s'accompagnaient souvent d'un mouvement fébrile.

De temps en temps, les poussées étaient si lancinantes que le malade voulait se suicider.

Dans les moments d'accalmie, il avait des envies de dormir fréquentes, qu'il ne pouvait satisfaire, car il était brusquement réveillé par la céphalalgie. M. Victor S... avait aussi des bourdonnements d'oreilles, de l'inaptitude au travail, de la perte de la mémoire; sa vue s'était affaiblie graduellement. L'examen à l'ophthalmoscope ne révéla pourtant rien d'anormal.

Du côté des membres, peu de chose; ni anesthésie, ni hyperesthésie; il accuse de la faiblesse des jambes qui se serait produite depuis deux ans.

Le jour où la céphalalgie est très violente il a des nausées avec étourdissements se produisant surtout au réveil.

De plus, ainsi qu'il le dit, ses jambes ploient et ont de la peine à le porter. Il n'y a pas de démarche ébrieuse. Localement, la fistule s'ouvre et se ferme sur le crâne. De temps en temps, il gratte avec l'ongle la croûte qui obture l'orifice fistuleux; il a en effet remarqué que la céphalalgie est beaucoup plus violente dès que l'écoulement a été interrompu. Il y a quinze jours l'abcès du cuir chevelu s'étant reproduit et se manifestant par une saillie anormale du volume d'une noix, le malade consulta un médecin de son quartier. Celui-ci lui en fit l'ouverture. Il sortit à peu près un verre à liqueur d'un liquide jaunâtre, et dans la nuit l'écoulement se reproduisit si abondant que les oreillers furent complètement souillés.

Les jours suivants, l'écoulement persistant et les douleurs de tête augmentant et s'accompagnant le soir de fièvre, le médecin conseilla au malade de voir un chirurgien, afin d'en venir à une intervention plus radicale.

C'est donc pour obéir à son médecin que le malade se présente le 14 juin à la consultation de chirurgie de l'hôpital Bichat.

Après examen, je constate un enfoncement du crâne siégeant sur le sommet de celui-ci à un demi-centimètre à peu près de la suture pariéto-pariétale médiane. Cette dépression en godet permet d'introduire la pulpe de deux doigts. La peau paraît adhérente à l'os sous-jacent.

Au centre de la dépression existe un petit bourgeon du volume d'une tête d'épingle, d'une teinte rosée, conduisant à un orifice capillaire laissant suinter une goutte de sérosité louche. Je fais raser immédiatement les cheveux sur la largeur de la paume de la main, au niveau et autour de la dépression crânienne, et j'applique un pansement antiseptique (compresses boriquées) après une désinfection soignée du cuir chevelu.

Le 17, le malade est revu à la consultation. Céphalalgie toujours violente, fièvre. T. 38°,6.

Pas d'écoulement par la pression au niveau de l'orifice fistuleux. Le bourgeon charnu est complètement affaissé. Mon diagnostic est hésitant entre un séquestre ou un abcès cérébral déterminant des accidents de compression. Le plus sûr est d'aller voir. Aussi, après avoir de nouveau désinfecté le champ opératoire, et avoir anesthésié localement la surface à opérer au moyen d'une demi-seringue d'une solution de cocaïne au vingtième et d'une pulvérisation de chloréthyle, je fais une incision médiane au niveau de la dépression crânienne.

Après incision des téguments, je tombe sur le crâne dénudé qui est complètement enfoncé.

Pas de séquestre à sa surface. Je fais alors une seconde incision des téguments tombant perpendiculairement au centre de la première, de façon à donner la forme en T à celle-ci, et pour me fournir plus de jour. J'aperçois alors dans l'os lui-même un orifice permettant l'introduction d'un stylet fin.

Cet orifice osseux, nettement arrondi, est obturé, lui aussi, par un bourgeon d'un rose pâle, du volume d'une tête d'épingle. Je résèque ce bourgeon au bistouri, et n'ayant pas de trépan à la consultation, je tâche d'agrandir l'orifice crânien avec une curette tranchante; je réussis alors à ntroduire un élévateur dans l'orifice osseux et à soulever, sans succès d'ailleurs, la portion enfoncée du crâne.

Ceci fait, je remplace mon élévateur par une sonde cannelée. A travers la rainure de cette sonde je vois alors se produire un écoulement de pus jaunâtre, épais, floconneux, sans odeur.

On évalue à deux cuillerées à bouche à peu près la quantité du pus ainsi éliminée.

L'orifice crânien a le volume d'une grosse lentille.

Je pense que cet orifice est suffisant pour permettre momentanément à l'abcès de se vider, et je place dans son intérieur un tube à drainage.

Un pansement aseptique fait avec de la gaze et de l'ouate stérilisées maintient la plaie à l'abri de l'air.

M. Terrier voit le malade tout de suite après mon intervention et pense qu'elle sera peut-être suffisante.

Mais afin de garder le malade en observation et de pouvoir intervenir de nouveau au moindre accident, il le reçoit dans son service.

Immédiatement après l'opération, le malade mange de fort bon appétit. La céphalalgie a complètement disparu. La température prise le soir est de 37°. Le 17 au matin, T. 37°,2. Pas de douleurs de tête, état général excellent.

Le soir, T. 37°,1. Le 18, T., le matin, 37°,4; le soir, 37°,6.

Les jours suivants la température continue à être parfaite. Le pansement est à peine souillé. Aussi le malade demande-t-il à sortir. Le 23 juin il quitte l'hôpital. Le pansement est devenu inutile, l'orifice résultant de l'intervention étant complètement obturé.

Le 6 juillet, M. Victor S... se plaint de souffrir de violents maux de tête depuis cinq jours. Il a eu des vertiges, des bourdonnements d'oreilles, des nausées, des vomissements. Il est agité surtout pendant la nuit et remarque que ses idées sont moins nettes qu'auparavant. Pensant que notre intervention n'a pas été suffisante et que l'abcès est plus profondément situé que nous ne le pensions, nous le faisons entrer de nouveau à l'hôpital Bichat, service du Prof. Terrier, salle Jarjavay, 17.

Le malade est rasé sur une large surface au niveau de notre première incision cutanée entièrement cicatrisée. On lui applique un pansement boriqué préalable.

Le 9 juillet, il est anesthésié par M. Dally, externe du service. M. E. Reymond, interne des hôpitaux, veut bien m'assister. Après désinfection soignée du champ opératoire, je pratique une large incision cruciale, puis avec la gouge et le maillet, j'établis un orifice sur le crâne, orifice que j'agrandis, non sans difficulté, avec la pince emporte-pièce et la pince trépan de Farabeuf; cette difficulté est due à la dureté de la paroi osseuse qui est comme éburnée.

La dure-mère paraît épaissie, elle est sillonnée de nombreux vaisseaux. Au-dessous d'elle on ne sent pas battre le cerveau.

J'incise verticalement la dure-mère et je la rétracte ensuite avec des pinces de Kocher. Ceci fait j'écarte les circonvolutions cérébrales sous-jacentes qui sont comme tapissées d'une épaisse fausse membrane grisâtre. Je suis obligé de m'ouvrir un chemin à travers le cerveau au moyen de la sonde cannelée.

Je vois sourdre alors un flot de pus. Ne voulant pas poursuivre plus loin mes investigations, je me contente d'enfoncer un gros drain dans le cerveau au point où s'est fait jour l'abcès.

Après hémostase complète, je referme la dure-mère avec quelques catguts fins en laissant sortir le drain au dehors. Suture de la peau au crin de Florence. Pansement aseptique. Après l'opération, le malade se réveille de lui-même et n'accuse aucune douleur. Les jours suivants, T. 37°,1 ou 37°,2 le matin, et le soir, 36°,8 et 36°,6. Le malade retourne chez lui le 15 juillet.

Le 17 juillet, c'est-à-dire six jours après l'opération, le pansement est refait, les sutures sont supprimées en partie. Les compresses sont souillées par du sang, du pus et du liquide céphalo-rachidien; mais le pus est en quantité infime. Les jours suivants la température reste normale.

Le 21 juillet, on refait le pansement; un drain plus étroit remplace le premier, les derniers crins de Florence sont enlevés.

Le 31 août, pansement. L'écoulement de liquide céphalo-rachidien est toujours très abondant. Il ne commence à diminuer de quantité que le 4 et le 7 août.

Le 4 août, suppression du drain. Le 9 août, les compresses sont à peine souillées. Le 15 août, plus de pansement; la réunion de la plaie est parfaite. Le malade continue à ne plus souffrir. Aussi ne le voyons-nous que de loin en loin. Le 17 mai 1895, il vient nous assurer de sa parfaite guérison.

Nous avons l'occasion de le revoir pendant les années 1896, 1897 et 1898. Il n'a plus ressenti aucun des symptômes qui l'avaient amené auprès de nous. La dépression crânienne qui a beaucoup diminué permet de sentir très nettement les battements du cerveau.

Cette observation peut fournir une preuve évidente de la nécessité des interventions hâtives dans les cas de traumatismes récents du crâne.

Ainsi, une trépanation immédiate, faite au point où l'enfoncement du crâne s'était produite, aurait sans doute amené une guérison complète chez notre malade, à condition d'être pratiquée avec toutes les règles de l'asepsie.

Précisément à cause de cette absence d'intervention, nous voyons que notre malade a eu des phénomènes chroniques se produisant sous forme de céphalalgie persistante, de fièvre, d'insomnie, de perte de la mémoire, d'inaptitude au travail, de nausées, de vomissements, de faiblesse des membres inférieurs. Lui-même avait remarqué que dès que l'orifice cutané qui laissait sourdre le pus s'obturait ces phénomènes s'aggravaient; aussi avait-il l'habitude de maintenir béant cet orifice.

Il était donc indiqué d'aller à la recherche de l'abcès et de donner issue à son contenu, afin de faire cesser tous les accidents produits.

Obs. II. — C... Émile, charbonnier, âgé de vingt-huit ans, 151, boulevard Victor-Hugo, à Saint-Ouen, se présente le 8 novembre 1898 à la consultation de chirurgie de l'hôpital Bichat.

Il se plaint de douleurs violentes siégeant dans la tête du côté de la région temporo-pariétale droite. Ces douleurs existent depuis le 21 février 1898. Elles empêchent le malade de travailler et de dormir. Elles sont continuellement sourdes et ont des intervalles d'acuité durant de cinq à six heures, surtout quand le malade se baisse ou se relève en travaillant. Ces douleurs augmentent aussi sous l'influence des courants d'air ou bien encore lorsqu'il s'approche du feu. Ces douleurs n'existent que dans tout le côté droit de la région crânienne. Elles sont spontanées; par la pression des doigts on ne peut localiser le maximum de la douleur. Le malade ne pouvant reposer tranquille, a une perte absolue de l'appétit; amaigrissement assez

prononcé depuis un mois. Pas de vomissements, pas de constipation. Jamais ni lipothymies, ni syncopes. Pas de fièvre; pas de titubation dans la marche; rien à signaler du côté des membres supérieurs.

Les renseignements fournis sont les suivants :

Étant en état d'ébriété, il s'est tiré un coup de revolver dans la région temporale droite le 23 février 1887, à la suite d'une discussion. La balle ne fut pas retrouvée, elle avait donc pénétré dans le cerveau. Un médecin de Lassigny (Oise) se contenta de faire des pansements à l'alcool, et la plaie

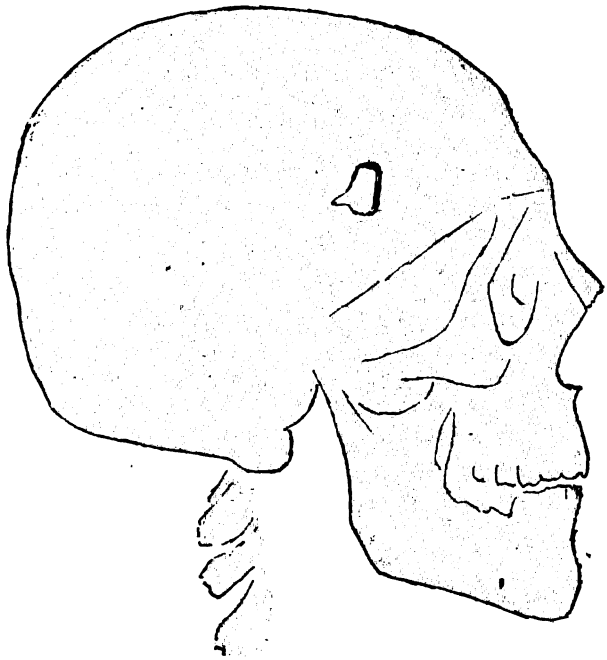

Fig. 1. — Radiographie d'une balle dans le cerveau : Vue de profil.

qui était très petite, se cicatrisa en six jours. Le malade ne ressentit aucun symptôme douloureux consécutivement et put reprendre son travail onze jours après la blessure.

Comme autre antécédent, pleurésie gauche le 29 décembre 1892.

Il fut soigné à Vienne (Isère) où il était en garnison et put reprendre son service au bout de vingt-quatre jours. Il eut en 1897 (20 avril) un ictère catarrhal soigné pendant une huitaine de jours à l'hôpital Bichat chez M. Gaillard-Lacombe.

Le malade n'est pas alcoolique. Père mort à l'âge de cinquante-six ans d'une affection de poitrine après deux mois de lit; mère morte d'une attaque d'apoplexie à l'âge de cinquante-deux ans. Un frère et deux sœurs sont bien portants. Une sœur est atteinte d'une affection médullaire.

Pensant que la balle est seule capable de produire les accidents dont se plaint C... Emile, nous l'envoyons se faire radiographier à la Salpêtrière.

Il revient le 15 mars avec deux clichés et un mot de M. Albert Londe, directeur du service de radiographie. M. Londe nous explique que la première épreuve est prise de profil, la tête reposant sur la joue droite, du côté de l'entrée du projectile. La deuxième épreuve est prise dans le sens postéro-antérieur, le malade ayant le front reposant sur la plaque. M. Londe pense que la balle se trouve assez rapprochée de la paroi crânienne droite. Sur

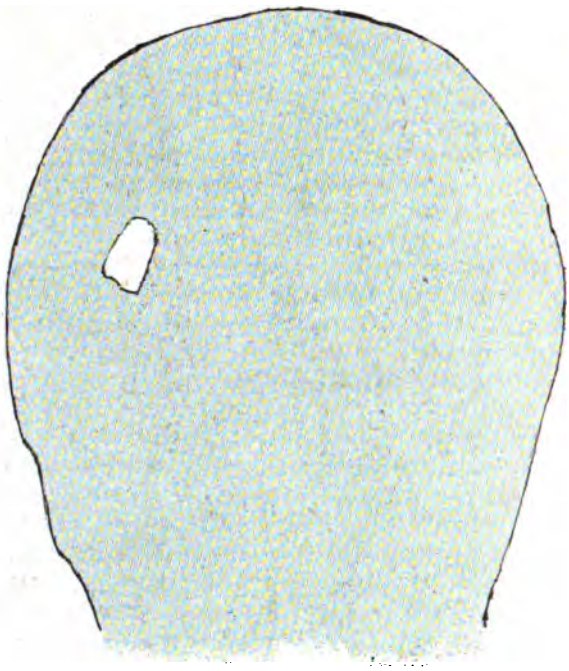

Fig. 2. — Radiographie d'une balle située à droite dans le cerveau. Le front est en avant : Vue de face.

l'épreuve, qui est renversée comme toutes les épreuves radiographiques sur papier, la balle est du côté gauche, mais c'est une simple affaire de lecture. Sur l'original la balle *est à droite* (fig. 1 et 2).

Muni de ces renseignements, nous proposons à C. E. une opération qu'il accepte immédiatement. Séance tenante, après avoir rasé et aseptisé le champ opératoire, le malade est endormi au chloroforme par M. Sudaka, externe du service de la consultation.

Au point désigné par la radiographie, après mensuration, je constate qu'il n'existe sur le cuir chevelu aucune cicatrice. Je fais alors une incision transversale dans la région fronto-pariétale.

Le périoste est écarté au moyen de deux coups de rugine.

Arrivé sur la paroi crânienne, je ne trouve ni fêlure, ni fracture, ni cal, reliquat de l'ancien traumatisme, rien enfin qui puisse indiquer l'orifice d'entrée de la balle. Cet orifice de pénétration s'est certainement cicatrisé et l'os est aussi lisse à ce niveau que partout ailleurs. Aidé par le Dr Malherbe, ancien interne des hôpitaux, j'entame à la gouge et au maillet la paroi osseuse qui est éburnée et qui présente une dureté considérable. A petits coups, je fais une brèche qui permet d'arriver sur la dure-mère. Celle-ci est incisée. Écoulement du liquide céphalo-rachidien en assez grande abondance. Pas de corps étranger sous la dure-mère. Je ponctionne le cerveau avec un stylet mousse et une fine curette. Aucun bruit métallique caractéristique ne se produit. J'agrandis alors l'orifice de trépanation et l'incision de la dure-mère, et j'enfonce la pulpe de l'index dans le cerveau; je sens alors un corps résistant. Après avoir épongé, je vois la balle, sous forme d'un point noirâtre, émergeant à la surface du cerveau un peu au-dessus de l'orifice de la trépanation. Toujours avec la gouge et le maillet, je la sculpte sur une assez large étendue et je ne m'arrête que lorsque la brèche osseuse présente le diamètre d'une pièce de deux francs. Je peux alors saisir la balle qui est déformée et qui présente une saillie en forme d'encoche; à son extrémité se trouve, comme soudée à sa surface, une petite portion d'os de 1 centimètre de longueur.

Cette saillie produite à la fois par la balle et par l'esquille osseuse comprimait les méninges et le cerveau, et déterminait les douleurs dont se plaignait le malade.

Cette compression est facile à comprendre, le cerveau présentant à ce niveau une dépression des plus nettes. Ceci fait je draine au moyen d'une mèche de gaze stérilisée, et je referme la plaie par des sutures au crin de Florence. Pansement stérilisé. Après l'opération, le malade dort pendant une heure. Pas de vomissements. Le chloroforme a été donné à doses faibles et continues : 20 grammes de chloroforme pour une durée de 35 minutes. A son réveil, notre opéré crie famine, et voudrait rentrer chez lui à pied. On a toutes les peines du monde à le faire monter en voiture. La balle était du calibre 7.

Premier pansement, le 22 mars. Ablation de la mèche. On met un drain à la place de celle-ci. La plaie est très bien réunie.

Deuxième pansement, le 25 mars. Ablation des fils, le drain est tombé tout seul. La guérison est complète.

Le 27 mars, le malade revient nous voir sans aucune autre espèce de pansement que son mouchoir maintenu par son chapeau.

C... Émile se montre de nouveau le 6 mai à l'hôpital. La guérison s'est maintenue parfaite.

Le malade a pu reprendre son travail quatorze jours après l'opération. Pas de céphalalgie.

La cicatrice qui résulte de l'intervention est longue de 6 centimètres. Elle est souple, non adhérente à l'os.

Elle est dirigée en arrière et en haut; elle part obliquement et de bas en haut à un centimètre au-dessus de l'extrémité du sourcil.

Ainsi une balle intra-crânienne avait pu rester douze ans en place sans déterminer des accidents. Il a suffi qu'il se fasse là, à un moment donné, un travail de méningo-encéphalite localisée, pour que le malade présentât les troubles nécessitant mon intervention. Les épreuves radiographiques m'ont été, dans ce cas, d'un grand secours. Elles m'ont permis en effet, de constater la présence de la balle dans le cerveau et de mener à bien mon opération; car, de cicatrice cutanée pouvant servir de point de repère, il n'y en avait nulle trace; de plus, la paroi osseuse crânienne était absolument cicatrisée, et sans la radiographie, j'aurais pu être longtemps hésitant sur le siège exact de la balle.

Le traumatisme a été réduit au minimum, grâce à l'asepsie opératoire. J'ai pu de cette façon renvoyer chez lui mon malade, sans être obligé de l'hospitaliser.

Quoi qu'il en soit, *sept ans* et *douze ans* sont deux chiffres à se rappeler au point de vue de la lenteur dans l'évolution des accidents consécutifs à un traumatisme. C'est à ce titre que j'ai cru intéressant de publier mes deux observations.

LES DÉCHIRURES VASCULAIRES

PAR

FRACTURES FERMÉES DE LA CLAVICULE

A PROPOS D'UN CAS D'ANÉVRYSME ARTÉRIOSO-VEINEUX CONSÉCUTIF A UNE FRACTURE INDIRECTE DE LA CLAVICULE DROITE

PAR MM.

E. GALLOIS,
Chef de clinique chirurgicale à la Faculté de Lyon.

et

P. PIOLLET,
Interne des hôpitaux de Lyon.

L'observation que nous rapportons ici et que nous avons recueillie dans la clinique de notre illustre et regretté Maître, M. le Professeur Ollier, constitue un fait à peu près unique de complication des fractures de la clavicule. Dans les recherches bibliographiques que nous avons entreprises à ce propos, nous n'avons pu retrouver qu'un cas à peu près semblable.

En effet, quoique étant au voisinage immédiat de la clavicule, les gros vaisseaux artériels ou veineux de la base du cou jouissent d'une immunité particulière dans les fractures de cet os, surtout si l'on élimine les cas où un projectile, un corps vulnérant quelconque a pénétré dans la profondeur après avoir brisé l'os. Ce fait avait déjà frappé les anciens chirurgiens, et Malgaigne[1] écrit dans son *Traité des fractures* : « Je ne sache pas qu'ils (les vaisseaux) aient été lésés à l'occasion d'une fracture de la clavicule ». Richet[2] n'en cite aucun cas dans l'article CLAVICULE du *Dictionnaire de médecine et de chirurgie pratiques.*

Cependant Dupuytren[3] avait déjà parlé d'anévrysmes à la suite de cette fracture; Jacquemier[4] avait rapporté une observation certaine, une autre douteuse.

1. Malgaigne. *Traité des fractures et des luxations* (1847), t. I, p. 471.
2. Richet et Desprès. *Dict. de méd. et de chir. pratiques* (Paris, 1868), t. VIII, p. 14.
3. Dupuytren. *Fracture de la clavicule en plusieurs fragments par cause indirecte.* (*Gaz. des hôpitaux*, 1831, p. 315.)
4. Jacquemier, *Des fractures de la clavicule.* Th. d'Agrégation, 1844, p. 36.

La mort du grand ministre anglais Sir Robert Peel fournit un cas célèbre, qui, relaté d'abord par Flower et Hulke[1], est ensuite cité par tous les auteurs, Gurlt[2], Polaillon[3], etc.

A propos d'une observation de Erichsen[4], J.-W. Ogle[5] en relate une autre, plus ancienne. Erichsen résume rapidement ces cas et les commente dans son *Traité de Chirurgie*[6]. D'autres cas sont publiés (C. Heath[7], Maunoury[8]). Mais pour trouver une étude d'ensemble sur la question, nous devons arriver aux thèses de Mercier[9], de Champomier[10], et surtout à celle, très complète, de Fabre[11], qui réunit tous les cas connus, à l'exception de celui de Twynam[12].

D'autre part, Le Fort[13] et Poinsot[14] dans leurs articles sur les lésions traumatiques de la sous-clavière, ne relèvent pas cette étiologie, et reprenant en détail d'après Koch[15], Bramann[16], Delbet[17], tous les cas d'anévrysmes artérioso-veineux de la sous-clavière et de ses branches que nous avons pu trouver, nous avons constaté qu'aucun n'a succédé à une fracture fermée de la clavicule. Enfin, les traités classiques récents[18] signalent ces déchirures vasculaires par frac-

1. Flower et Hulke. *System of Surgery*, edited by Holmes, 2e édition, 1870, t. II, p. 769.
2. Gurlt. *Handbuch der Lehre der Knochenbrücken*. Berlin, 1862, t. II, p. 603.
3. Polaillon. Art. CLAVICULE. *Dict. encyclop. des sciences médicales*, Paris, 1875. 1re série, t. XVII, p. 694.
4. Erichsen. *British med. Journal*, 1873, t. I, p. 637.
5. J.-W. Ogle. *British med. Journal*, 1873, t. II, p. 82.
6. Erichsen. *The science and art of Surgery*, 7e édit., 1877, t. I, p. 406.
7. C. Heath. *British med. Journal*. 1880, t. I, p. 205.
8. Maunoury. *Progrès Médical*, 1882, p. 302.
9. Mercier. *Des complications des fractures de la clavicule, et en particulier de la blessure du poumon*. Th. de Paris, 1881.
10. Champomier. *Lésions des troncs veineux de la base du cou dans les fractures de la clavicule*. Th. de Paris, 1882.
11. Fabre. *Contribution à l'étude des complications vasculaires des fractures de la clavicule*. Th. de Montpellier, 1894-95, n° 31.
12. Twynam. *Lancet*, 1890, t. I, p. 1352.
13. Le Fort. Art. SOUS-CLAVIÈRE. *Dict. encyclop. des sciences méd.*, Paris, 1881, 3e série, t. X, p. 683.
14. Poinsot. Art. SOUS-CLAVIÈRE. *Dict. de méd. et de chir. pratiques*, Paris, 1882, t. XXXIII, p. 420.
15. W. Koch, *Unterbindung und Aneurysma der Art. subclavia. Archiv. für klinische Chirurgie*, 1869, t. X, p. 195.
16. Bramann. *Das arteriell-venöse Aneurysma. Archiv. für klin. Chirurgie*, 1886, t. XXXIII, p. 1.
17. Pierre Delbet. *Pronostic et traitement des anév.-artérioso-veineux*. Th. de Paris, 1889.
18. Rieffel. *Fract. de la clavicule*, in *Tr. de Chir.* de Le Dentu et Delbet, 1896, t. II, p. 187.
Ricard et Demoulin. *Fract. de la Clavicule*, in *Tr. de Chir.* de Duplay et Reclus, 2e édit., 1897, t. II, p. 427.

tures de la clavicule, et en font ressortir la rareté, en même temps que la gravité extrême.

Afin de pouvoir déduire de l'ensemble des cas publiés quelques considérations générales, nous avons cru devoir rapporter, à la suite de notre observation personnelle, les résumés de celles qui sont éparses dans la littérature.

Observation I. — *Anévrysme artério-veineux de l'artère sous-clavière et des veines sous-clavière et jugulaire interne droites par fracture indirecte de la clavicule. Intervention. Mort.*

A... François, âgé de vingt-cinq ans, cultivateur.

Le malade a toujours eu une bonne santé ; il n'a pas eu la syphilis. Sa constitution est peu robuste. C'est un homme de petite taille, au teint habituellement pâle.

Le 2 juillet 1900, cet homme était assis sur un mulet, quand brusquement à la suite d'un écart de l'animal, il fut projeté à terre.

Il tomba d'abord sur les pieds, puis sur l'épaule droite. Il ressentit une vive douleur à ce niveau, mais se releva cependant et ramena son mulet chez lui. Il fit ainsi, en montant une côte, un trajet de 20 minutes à peu près.

Durant ce trajet il s'aperçut de la formation d'une volumineuse tuméfaction située sur la partie droite de la base du cou. Cette tuméfaction augmentait progressivement, et quand il arriva chez lui, elle avait atteint et dépassé l'oreille de ce côté. Pendant ce temps, le malade eut de la dyspnée ; il respirait avec peine et était à bout de forces en arrivant chez lui.

Il dut s'aliter aussitôt.

Un médecin appelé constata une fracture de la clavicule, avec un emphysème sous-cutané considérable. Il réduisit la fracture, mit un bandage qui immobilisait le bras. Les jours suivants, la tuméfaction du cou diminua rapidement pendant qu'il se produisait une ecchymose considérable, qui envahit non seulement la partie droite du cou, mais une portion du même côté du thorax.

Quand au bout d'une dizaine de jours on enleva l'appareil, on constata qu'il subsistait à la base du cou une tumeur dure, à peu près indolore, immédiatement au-dessus de la clavicule, et en dehors du sterno-cléido-mastoïdien.

Devant la persistance de cette tumeur le malade alla consulter des médecins à Grasse. Ceux-ci examinèrent la tumeur, la trouvèrent animée de battements, et posèrent le diagnostic d'anévrysme de la sous-clavière, dû à une fracture de la clavicule. Le 9 septembre, on lui fit dans le flanc droit une injection de sérum gélatiné suivant la méthode de Lancereaux.

Ensuite, il fut dirigé sur l'Hôtel-Dieu de Lyon et entra dans le service de M. Ollier le 19 septembre dans la journée.

Examen. — Le malade a une certaine peine à mouvoir son bras droit. Le membre est accolé au tronc et le malade ne peut faire aucun mouve-

ment d'abduction. Les mouvements de projection en avant et en arrière se font assez aisément. Aucune douleur dans le bras.

Pas de dilatation veineuse apparente; le bras a le même aspect que du côté opposé.

L'épaule droite est un peu aplatie; elle tombe en avant et en dedans. L'examen de la clavicule montre une fracture siégeant à la partie moyenne.

Le fragment interne fait saillie en avant; on voit sous la peau l'extrémité assez aiguë de ce fragment. Le fragment externe dont on ne peut sentir l'extrémité, a glissé en arrière, mais paraît se trouver en dehors des scalènes.

La fracture n'est pas consolidée; il n'y a pas de trace de cal; on peut mobiliser les deux fragments l'un sur l'autre.

Le creux sus-claviculaire est rempli par une volumineuse tumeur, grosse comme le poing, qui s'étend depuis le bord externe du sterno-cléido-mastoïdien, fortement rejeté en dedans, jusqu'au 1/3 externe de la clavicule.

L'aspect de la peau est normal à son niveau.

La veine jugulaire externe dilatée est nettement apparente sous la forme d'une traînée bleuâtre qui traverse obliquement la région.

En haut, la tumeur remonte à quatre travers de doigts au-dessus de la clavicule. Elle est principalement développée en dedans du trait de fracture, lequel répond à peu près à son 1/3 externe.

La tumeur est globuleuse, mais irrégulière; elle n'est pas bilobée par le scalène qu'on ne sent aucunement à la palpation.

La forme générale est ovoïde à grand axe oblique de haut en bas et de dehors en dedans; mais il y a des prolongements en haut et en dehors sous le muscle trapèze, en dedans et en bas sous l'articulation sterno-claviculaire.

A la palpation, la tumeur est dure, rénitente, semblant fortement tendue et paraissant circonscrite. Pourtant elle est adhérente à toutes les parties avoisinantes sur lesquelles il est impossible de la mobiliser. Elle est le siège d'une expansion très nette, visible parfois, très sensible en tout cas à la palpation. Il n'y a pas de thrill, pas de frémissement.

A l'auscultation, on entend un léger souffle systolique, perceptible seulement à la partie inférieure de la tumeur. Partout ailleurs on entend seulement un battement systolique, sourd, peu intense.

L'auscultation du cœur ne décèle absolument rien d'anormal.

Le pouls est fréquent (100); du côté droit il est nettement perçu, mais il est moins fort que du côté gauche. Ordinairement les deux pouls sont synchrones. Par moments cependant il y a un léger retard du pouls droit, en même temps que la pulsation est moins nette, comme avortée.

L'évolution rapide de l'affection n'a pas permis de prendre des tracés sphygmographiques.

La carotide droite bat avec force, exactement le long du bord interne de la tumeur; elle est nettement déjetée en dedans. Ses pulsations sont synchrones de celles du côté gauche; on n'y perçoit aucune anomalie.

Synchronisme des deux temporales.

Pas de troubles de compression du côté du sympathique (pupilles égales, réagissant bien, pas de vaso-dilatation de la face).

De même pour le récurrent; pas de raucité de la voix.

Aucun trouble de la déglutition.

Du côté du plexus brachial, pas de troubles nets ni de la sensibilité, ni de la motricité.

Rien à l'auscultation des poumons, pas de gêne respiratoire.

Au niveau du flanc droit on constate une petite tuméfaction mollasse résultant de l'injection de gélatine faite 10 jours avant l'entrée du malade dans le service.

Le *lendemain* 20 septembre, le malade éprouve quelques douleurs au niveau de sa tumeur.

Ce sont des lancées douloureuses, lui donnant une sensation de forte tension.

La peau cependant est normale. La température est de 38°,3 le matin.

Le malade est mis au repos absolu et aucun examen n'est pratiqué sur la tumeur.

Le soir, le malade souffre toujours de son cou.

La température est de 38°,8. Le pouls est à 108. La tuméfaction au niveau du flanc est enflammée et douloureuse.

Le *lendemain matin* 21 septembre, le malade dit que la nuit a été mauvaise; agitation, douleurs lancinantes; il dit que « sa tumeur gonfle, il lui semble qu'elle pousse en avant ».

La peau a rougi au niveau de l'insertion du sterno-cléido-mastoïdien. Il y a un peu d'œdème à la partie interne.

Le volume de la tumeur a augmenté dans des proportions notables. L'auscultation pratiquée de nouveau révèle un souffle net, assez fort, ordinairement systolique; par moments même, continu à renforcement systolique. Pas de thrill.

On constate également, au niveau du flanc, que la petite tuméfaction a augmenté. La peau est rouge et enflammée à sa surface. Les caractères d'un abcès sont évidents.

En l'absence de M. le Professeur Ollier, le malade est montré à M. Vallas, chirurgien de l'Hôtel-Dieu.

Le diagnostic d'hématome anévrysmal *enflammé* est confirmé par lui; il fait toutefois des réserves au point de vue d'un anévrysme artério-veineux en raison de la constance du souffle. En tous cas, il juge *nécessaire* une intervention immédiate, à cause de la suppuration de la poche qui menace à bref délai le malade d'une septico-pyohémie suraiguë, fatalement mortelle.

M. Vallas veut bien se charger d'intervenir.

En raison des dimensions de la tumeur anévrysmale, de son prolongement interne et inférieur, et de sa situation probable au niveau de la première ou de la deuxième portion de la sous-clavière, il décide qu'il désinsèrera le sterno-cléido-mastoïdien à sa partie inférieure, qu'il le réclinera en

haut et que, si le fragment interne de la clavicule le gêne pour vérifier l'étendue de la tumeur et pour lier la sous-clavière à son origine, il le réséquera.

Opération. — Le malade est endormi à l'éther.

Sur une première incision horizontale à un travers de doigt au-dessus de la clavicule, on en fait tomber une autre verticale, longeant le bord interne du sterno-cléido-mastoïdien et descendant sur le sternum.

Section du sterno-cléido-mastoïdien qui est relevé en haut en même temps que le lambeau cutané.

L'omo-hyoïdien est sectionné à sa partie moyenne et les deux bouts sont réclinés, l'un en haut, l'autre en bas.

La poche apparaît, lisse, très tendue, uniformément rouge sombre; l'expansion est faible, pas de thrill à la palpation. La poche se poursuit en bas et en dedans, de sorte qu'on ne peut pas voir ses limites internes. La carotide bat avec force le long de la partie interne de la tumeur; on distingue mal la veine jugulaire qui est englobée dans la paroi. La carotide et la nerf pneumogastrique sont réclinés en dedans par un écarteur.

Comme il est impossible d'apercevoir la sous-clavière en dedans de la tumeur, la clavicule est réséquée : désarticulation sterno-claviculaire; on saisit avec un davier l'extrémité interne de l'os, et on extrait facilement tout le fragment interne jusqu'au trait de fracture.

Le jour est énorme. M. Vallas cherche, à petits coups de sonde cannelée, à disséquer la partie inféro-interne du sac : on se trouve au niveau de la naissance de la sous-clavière, dont on arrive à peine à percevoir les battements, mais qu'il est impossible de reconnaître d'une façon précise; en effet, elle est recouverte et cachée à la fois par le sac et par le tronc veineux brachio-céphalique droit. A ce moment, un coup de sonde cannelée dans le tissu mollasse qui limite la poche fait écouler environ une petite cuillerée de pus épais, rougeâtre; ce pus ayant été étanché avec des tampons, la sonde, en ce point, pénètre spontanément dans la poche anévrysmale; aussitôt un caillot rouge s'engage dans la perforation et l'obture un instant.

Toute ligature préalable devenant alors impossible, M. Vallas ouvre largement d'un trait de bistouri horizontal, toute la poche anévrysmale.

Un flot de sang jaillit, venant de plusieurs points simultanément. La plaie est aussitôt tamponnée vigoureusement et l'on essaye de se rendre compte des sources de l'hémorragie. Malgré le tamponnement le sang continue à couler. Il vient en abondance de la partie supérieure et interne de la plaie; l'incision cutanée est alors rapidement agrandie du côté du cou, et pendant que les aides compriment énergiquement le fond de la poche, M. Vallas essaye de placer des pinces sur les orifices d'où vient le sang à la partie supérieure; ces orifices se trouvent sur le trajet de la veine jugulaire interne. Il finit par placer une pince sur la jugulaire immédiatement au-dessus de la poche et une autre au-dessous (pinces A et B de la figure 1).

L'hémorragie cesse de ce côté-là.

On enlève alors quelques-uns des tampons qui comprimaient le fond de la poche.

Le sang jaillit en bouillonnant par une série d'orifices. Aussitôt on essaye de placer des pinces sur les vaisseaux qui donnent. Deux sont placées au fond de la plaie sur des points d'où vient du sang artériel : ces points cessent de donner (pinces F et G).

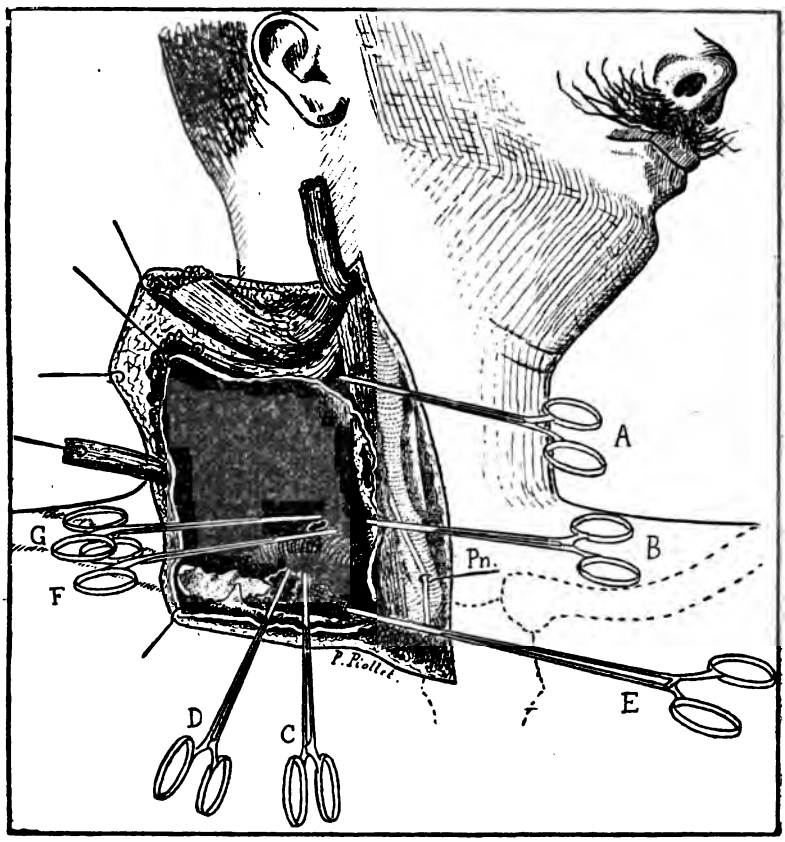

Fig. 1. — Anévrysme artério-veineux par fracture de la clavicule (Autopsie).

L'hémorragie profuse continue, ayant cette fois l'apparence d'une hémorragie veineuse; après avoir placé inutilement deux autres pinces (C et D) vers le bord inférieur de la poche, M. Vallas fait enlever rapidement tous les tampons, met le poing dans la poche, enfonce l'index dans un orifice situé à l'extrémité inféro-interne de la poche et place une pince longuette contre son doigt (pince E). L'hémorragie s'arrête enfin.

Le malade a pâli considérablement, la respiration est rapide, le pouls extrêmement fréquent. On ne sent plus le pouls à droite.

Pendant qu'on fait un pansement rapide (tamponnement de la poche à la gaze iodoformée et ouate), on réchauffe et frictionne vigoureusement le malade et on pratique aussitôt une injection de 500 grammes de sérum.

Le malade est ramené dans son lit; il s'éveille, il a toute sa lucidité et répond aux questions qu'on lui pose.

On lui injecte 0,50 centigrammes de caféine et de nouveau 500 grammes de sérum.

Le malade, très surexcité, s'asseoit sur son lit et cherche à se lever; on est obligé de le maintenir.

Malgré le traitement énergique employé, la respiration devient de plus en plus rapide, le malade pâlit davantage encore et s'éteint vers 3 heures de l'après-midi, 4 heures après l'opération.

Autopsie. — L'autopsie est pratiquée le lendemain à 4 heures.

Le pansement enlevé, on ne voit aucun suintement de la poche : l'hémostase était parfaite. Nous prenons alors un croquis que nous annexons à cette observation et dans lequel nous avons représenté les pinces telles qu'elles avaient été placées pendant l'intervention, la partie inféro-externe de la poche étant érignée en bas pour montrer l'extrémité aiguë du fragment externe de la clavicule fracturée (fig. 1).

Il existe une poche dont la paroi, mince, extrêmement friable, adhère intimement à tous les organes voisins. A la partie supérieure on constate des traces du scalène antérieur dilacéré, étalé, dont on ne peut pas retrouver l'insertion inférieure.

On voit tout d'abord sur la partie interne et supérieure l'ouverture de la veine jugulaire interne saisie par deux pinces (pinces A et B). La veine est déchirée longitudinalement sur une étendue de 2 centimètres environ; dans toute cette portion elle fait corps avec la paroi du sac.

Pour examiner exactement la situation et les lésions de la partie inférieure, nous disséquons et réclinons la peau en bas; on voit alors le fragment de la clavicule, obliquement dirigé de dehors en dedans. La clavicule est fracturée très obliquement vers sa partie moyenne. Le fragment externe seul reste, le fragment interne ayant été enlevé au cours de l'intervention.

Le fragment est taillé en biseau très aigu, aux dépens de la moitié antérieure de l'os. L'obliquité est telle que la longueur du biseau est de 4 centimètres.

Vers la partie moyenne se trouve une interposition de tissu paraissant être du muscle dégénéré.

Il n'y avait, du reste, aucune trace de cal.

Immédiatement à côté de l'extrémité de ce fragment se trouve un large orifice irrégulier au niveau duquel sont placées deux pinces (C et D); c'est la veine sous-clavière déchirée : la moitié antérieure de la veine a été sectionnée et déchiquetée. On n'aperçoit pas toute la veine dans l'intérieur de la poche; elle est extérieure au sac et adhérente à sa paroi.

En suivant la veine en dedans, on arrive au tronc brachio-céphalique veineux qu'une pince longuette avait saisi dans sa totalité (pince E).

Enfin, vers le 1/3 inférieur du fond du sac, au-dessus et en dedans de l'ouverture de la veine, se trouve un petit orifice de quelques millimètres seulement, qui conduit dans l'artère sous-clavière; exactement à ce niveau se trouve le point d'émergence d'un tronc artériel ascendant. Celui-ci ne semble pas intéressé par la lésion. Deux pinces (F et G) obturent complètement cet orifice. L'artère comme la veine est située en dehors de la poche dont elle soulève la paroi profonde.

Les parois du sac font corps avec les parois artérielles et veineuses au niveau des ouvertures que nous venons de mentionner.

A la partie supérieure et externe se trouve un gros prolongement rempli en partie par des caillots rouges, peu adhérents à la paroi, mous, et se laissant facilement dilacérer.

La poche est alors enlevée avec tous les organes sur lesquels elle repose et avec le fragment de la clavicule.

Nous la disséquons ensuite soigneusement.

Nous pouvons alors constater qu'elle repose en dehors et en arrière sur le trapèze et sur le scalène postérieur auxquels elle adhère. Le plexus brachial est également au contact du fond du sac; une partie des nerfs adhère à la paroi.

En bas, le sac va jusqu'au contact de la première côte et de la plèvre que nous avons été obligés d'ouvrir pendant l'autopsie, pour enlever complètement le sac.

En dedans et en bas existe un prolongement très irrégulier, où le tissu cellulaire est épaissi, infiltré; il n'y a pas de paroi très nette en ce point, où les limites de l'anévrysme ne peuvent être précisées. Toutefois on peut dire qu'il se prolonge jusqu'à la naissance du tronc brachio-céphalique veineux droit.

La dissection de l'artère est faite en partant du tronc artériel brachio-céphalique. On peut suivre l'artère sous-clavière dans toute son étendue et voir qu'elle se continue avec l'axillaire normale. La sous-clavière est très adhérente à la paroi postérieure du sac. Elle ne présente ni épaississement, ni modification appréciable. C'est au niveau de l'émergence des premières branches ascendantes que se trouvent les pinces; l'une de celles-ci prend la partie supérieure de la sous-clavière obliquement sans fermer complètement sa lumière; l'autre est sur un tronc artériel volumineux qui, autant que nous avons pu en juger, donne ensuite la vertébrale, la sus-scapulaire (cervicale transverse) et la cervicale profonde.

La thyroïdienne inférieure d'une part, la mammaire interne et l'intercostale d'autre part, naissent un peu en aval.

Quant aux veines, leur dissection est très difficile à cause de leur extrême friabilité.

Néanmoins en prenant le tronc veineux BC droit à son origine et en le suivant par la dissection, on constate que, dès l'origine de la veine sous-clavière il ne fait qu'un avec la paroi; cette intimité se poursuit jusqu'au niveau de la clavicule. Les parois très friables semblent épaissies

et enflammées, surtout à la partie interne. Au delà de la poche la veine axillaire est normale, ni épaissie, ni dilatée.

La pince longuette E dont les mors apparaissent au-dessus du sac, a dilacéré la paroi de celui-ci et a saisi complètement le tronc veineux brachio-céphalique. Les deux autres pinces ont perforé également les parois du sac pour saisir la veine sous-clavière dans toute son épaisseur, mais sans obturer complètement sa déchirure.

La veine jugulaire, à son origine, s'isole du sac et peut en être facilement séparée par la dissection; plus haut, au niveau du corps thyroïde, elle adhère au sac et fait absolument corps avec la paroi; les pinces ont pu la saisir sans perforer le sac; au voisinage immédiat des pinces on aperçoit le pneumogastrique, qui, au cours de l'intervention avait été récliné en dedans avec la carotide.

Nous n'avons pas pu retrouver le nerf phrénique. A part son adhérence au sac à la partie supérieure, la plèvre ne nous a montré aucune lésion particulière; le poumon qui n'était pas adhérent à la plèvre, a pu être enlevé facilement; sa coupe ne nous a montré aucune lésion.

Le cœur est normal.

Rien aux autres viscères.

Obs. II. — *Anévrysme de l'artère sous-acromiale consécutif à une fracture directe de la clavicule* (Jacquemier, th. agrég., 1844, p. 36).

Le professeur Blandin a vu à Bicêtre, sur un prisonnier qui avait eu la clavicule rompue à coups de bâton, une déchirure de l'artère sous-acromiale, artère qui longe le tiers externe du bord antérieur de la clavicule.

Il se forma un épanchement sanguin considérable qui simulait un anévrysme faux consécutif de l'artère axillaire.

Obs. III. — *Déchirure probable de la veine sous-clavière par fracture comminutive indirecte de la clavicule gauche* (Gurlt. *Handbuch der Lehre der Knochenbrücken*, 1862, t. II, p. 603. Flower et Hulke. *System of Surgery*, Edit. by Holmes, 2e édition, 1870, t. II, p. 769).

Parmi les lésions graves qui causèrent la mort de *Sir Robert Peel*, on trouva une fracture comminutive de la clavicule gauche.

Au-dessous on sentait une tumeur ayant l'étendue de la surface de la main, animée de battements isochrones aux contractions des oreillettes du cœur. Elle résultait évidemment de la blessure d'une grosse veine, probablement de la sous-clavière, produite par les extrémités fracturées de l'os.

L'intensité des douleurs fit supposer également que quelques nerfs du plexus brachial avaient été déchirés.

Obs. IV (Résumé). — *Déchirure de la veine jugulaire interne par un fragment de clavicule fracturée*; par John W. Ogle, médecin de Saint-George's Hospital (*British med. Journ.*, 1873, t. II, p. 82). La pièce est déposée au musée de Saint-George's Hospital, n° 172, série VI.

Jeune homme de vingt-trois ans, de bonne santé, sur la poitrine duquel,

pendant un orage, tomba une grosse branche, à Hyde-Park, en 1851. La violence du choc fut telle qu'il en résulta une fracture des deux clavicules, du sternum et de plusieurs côtes.

Un énorme épanchement sanguin se fit aussitôt dans les creux sus- et sous-claviculaires et dans le cou, et la mort fut presque instantanée. On eut à peine le temps de constater l'existence d'une tumeur pulsatile, simulant un anévrysme diffus.

Le cadavre ayant été transporté à Saint-George's Hospital, l'autopsie fut faite.

Là on constata une fracture fortement comminutive de la clavicule avec dépression des fragments. La veine jugulaire interne était déchirée à un quart de pouce de son embouchure dans la veine cave supérieure.

La déchirure était ovalaire, à grand diamètre transversal, et permettait l'introduction d'un pois.

Il n'existait aucun caillot ni dans la veine, ni autour d'elle.

On constata, en outre, la fracture de l'autre clavicule, du sternum et de plusieurs côtes, avec lésions pulmonaires graves.

La veine sous-clavière correspondante et les troncs veineux du côté opposé étaient intacts.

L'épanchement sanguin était énorme. Non seulement il occupait le cou et soulevait le grand pectoral, mais il remplissait le médiastin, descendait jusque dans la cavité abdominale, et la paroi abdominale était infiltrée.

Obs. V. — *Blessure probable de la veine sous-clavière par fracture de la clavicule. Guérison* (Erichsen. *The science and art of Surgery*, 7e éd., 1877, T. I, p. 405).

Chez un malade que j'ai soigné, la veine sous-clavière était très probablement blessée, parce qu'une abondante extravasation sanguine s'était produite autour de l'épaule et que la circulation du bras était tellement gênée que le membre était menacé de gangrène. Le malade pourtant guérit parfaitement par l'application continuelle de lotions évaporantes sur l'épaule, et grâce à une exacte surveillance de la position du bras.

Obs. VI (Résumé). — *Fracture comminutive de la clavicule. Déchirure probable de la veine sous-clavière par une esquille postérieure. Symptômes de gangrène humide. Amputation du membre. Pyohémie. Mort* (John Erichsen, *British med. Journ*, 1873, t. I, p. 637; et *The Science and Art of Surgery*, t. I, p. 405).

Un homme de vingt-sept ans, de bonne constitution, reçoit le 20 mars 1873, en maniant des bois de construction, une poutre très pesante sur l'épaule. Rien d'extraordinaire ne se produit tout d'abord et un bandage est appliqué sur le bras. Mais une énorme suffusion sanguine se fait en dedans de l'apophyse coracoïde; le membre se tuméfie et dès le lendemain il est notablement refroidi; des phlyctènes remplies de sérosité sanguinolente se forment; le seul résultat en est que des hémorragies

se font par les ouvertures ainsi faites, et le 6 avril, l'amputation du membre est pratiquée.

Au bout de quatre jours survenait le frisson caractéristique de la pyohémie ; une hémorragie se faisait par le moignon d'amputation et le malade succombait le onzième jour de l'amputation, le vingt-huitième après l'accident.

A l'autopsie, la région sous-claviculaire et la région axillaire sont converties en un clapier fétide; tout le tissu cellulaire est infiltré de pus; il existe une fracture comminutive de la clavicule; le trait de fracture principal se trouve à deux pouces et demi de l'extrémité acromiale; il existe deux grands fragments, l'un interne, l'autre externe, chevauchant légèrement l'un sur l'autre; mais entre les deux fragments principaux existent deux fragments intermédiaires, représentés par deux grosses esquilles, l'une antérieure, l'autre postérieure; elles ont été projetées l'une en avant, l'autre en arrière, comme par une sorte d'énucléation; l'esquille postérieure, qui a un travers de pouce de longueur, tranchante et aplatie, est appliquée sur la veine qu'elle presse sur la première côte, d'une façon si intense que sa cavité est réduite à néant.

La veine ne présente pas d'ouverture, mais il importe de remarquer que vingt-huit jours se sont écoulés depuis l'accident et que l'ouverture (*que rend certaine l'énorme épanchement sanguin* qui a suivi de si près le traumatisme) a eu amplement le temps de se cicatriser.

Au-dessous de l'esquille existe, dans la veine sous-clavière, un caillot ramolli et diffluent.

Les poumons renferment des abcès métastatiques.

Obs. VII (Résumé). — *Anévrysme de l'artère sous-clavière consécutif à une fracture de la clavicule. Désarticulation de l'épaule. Introduction d'aiguilles dans la poche. Guérison de l'anévrysme. Mort du malade* (C. Heath. *British med. Jour.*, 1880, t. I, p. 205).

Homme de quarante-huit ans. Le 12 septembre 1878, fracture fermée comminutive de la clavicule, une roue de charrette lui ayant passé sur l'épaule. Il fut admis à University College Hospital, où C. Heath vit se former assez rapidement un anévrysme de la sous-clavière. Il sortit le 29 septembre; rentra le 31 octobre. Heath lui désarticula l'épaule le 4 novembre : l'anévrysme ne guérit pas. Il fit ensuite des injections d'ergotine, à deux reprises, puis en janvier 1879 il introduisit dans le sac trois paires d'aiguilles à coudre : le sac durcit progressivement.

Mort par « phénomènes pulmonaires » le 18 janvier.

A l'autopsie, le sac était oblitéré par un caillot fibrineux. Il communiquait avec la sous-clavière par une petite ouverture, tout à côté du cal de la fracture.

Obs. VIII. — *Fracture de la clavicule compliquée de déchirure de la veine sous-clavière. Opération. Mort par hémorragie et entrée de l'air dans les veines* (Maunoury. *Progrès Médical*, 1882, p. 302).

Le 30 novembre 1880, à sept heures du soir, un homme âgé de cinquante-

neuf ans fit en courant une chute sur l'épaule droite. Il ressentit tout à coup une douleur extrêmement vive dans cette épaule et faillit tomber en syncope.

Je le vis une heure et demie après l'accident. Il existait alors une déformation considérable de l'épaule droite et des régions voisines. Le creux sus-claviculaire est remplacé par une grosse bosse arrondie, dure au palper, et recouverte par une peau très tendue, froide et marbrée d'ecchymoses bleuâtres.

Cette tumeur sus-claviculaire déborde de trois côtés la région : en haut, elle s'élève jusqu'à la région carotidienne; en arrière, elle s'étend dans la fosse sus-épineuse; en avant, elle se prolonge sur la partie supérieure de la région pectorale et la partie antérieure du moignon de l'épaule. Cette tumeur est le siège de douleurs extrêmement vives; elle n'est pas pulsatile; on y entend un léger bruit de souffle intermittent, isochrone au pouls.

Le gonflement ne permet de sentir la clavicule en aucun point, toutefois, pendant l'examen j'ai senti une crépitation osseuse très nette.

Le membre supérieur pend inerte le long du tronc; il est complètement paralysé; il existe une anesthésie complète de l'avant-bras et de la partie antérieure du bras; en outre, plusieurs départements cutanés de l'épaule sont également insensibles.

Les veines sous-cutanées du membre sont dures et gonflées. On ne sent pas de pulsations radiales de ce côté. L'articulation de l'épaule est intacte.

Il est évident que nous avons là une fracture de la clavicule avec épanchement sanguin considérable venant, au moins en grande partie, de la veine sous-clavière. Mais quel est l'état de l'artère sous-clavière et du plexus brachial? Quels sont les rapports de cette artère et du plexus avec les fragments osseux? Le gonflement excessif ne permet pas de répondre.

La conduite à tenir me semble assez difficile à déterminer. D'une part, l'intervention peut donner lieu à une hémorragie foudroyante. D'autre part, en attendant, nous pouvons craindre de voir l'épanchement sanguin rompre sa digue aponévrotique et devenir brusquement sous-cutané, c'est-à-dire mortel, la peau distendue ne pouvant supporter sans menace de sphacèle un bandage compressif qui serait d'ailleurs complètement insuffisant.

Après consultation avec deux de mes confrères, nous décidons d'attendre jusqu'au lendemain sans rien faire.

Le lendemain matin, l'état des choses s'est notablement modifié; les douleurs ont diminué; le pouls radial est revenu, mais encore très faible; il est isochrone à celui du côté sain, le membre est encore complètement paralysé, mais loin d'être refroidi, il est plus chaud que le membre sain. La tumeur due à l'épanchement est aussi tendue qu'hier, l'infiltration sous-cutanée a augmenté ainsi que les ecchymoses de la peau; on s'aperçoit pour la première fois que cette tumeur est animée de battements isochrones à ceux du cœur; l'auscultation donne un bruit de souffle continu, avec renforcement intermittent isochrone au pouls.

La question du traitement se pose de nouveau et l'intervention est décidée.

Je pratique cette opération à dix heures du matin. Chloroforme; incision longue de 8 centimètres, parallèle à la clavicule et à 1 centimètre au-dessus. Le tissu cellulo-adipeux est infiltré de sang et forme une couche épaisse de 3 centimètres environ. J'arrive sur la clavicule dont je sens bien la fracture et dont les fragments ne sont pas déplacés. A ce moment, je laisse de côté le bistouri et je ne me sers plus que de la sonde cannelée. A peine ai-je déchiré l'aponévrose avec cet instrument qu'un flot énorme de sang noir jaillit. J'introduis le doigt pour faire la compression sur le bout central de la veine. J'essaie en vain d'appliquer une pince. Je suis obligé d'y laisser le doigt. J'arrête également avec le doigt l'hémorragie qui se fait par le bout périphérique; mais pendant ces quelques secondes le malade a perdu une quantité considérable de sang; il est extrêmement pâle et le pouls est très faible.

J'essaie de relever le doigt pour faire la ligature du bout central de la veine, mais à ce moment le sifflement caractéristique de l'entrée de l'air dans les veines se fait entendre; le sifflement se reproduit 3 ou 4 fois et le malade meurt.

Je procède alors à l'examen des parties lésées. Le trait de fracture de la clavicule siège sur la partie moyenne des os : *il est dirigé très obliquement de dehors en dedans et d'avant en arrière, et à une longueur de plus de 4 centimètres*; l'extrémité du fragment externe, qui seul a pu blesser les vaisseaux, est *effilée* et forme une pointe aiguë à bords coupants.

Le fragment interne offre une forme correspondante, mais son sommet est séparé et forme un fragment intermédiaire, long de 2 centimètres, n'intéressant que la moitié antérieure de l'os; les trois fragments n'ont subi aucun déplacement. La veine sous-clavière est presque complètement sectionnée; les deux bouts sont écartés l'un de l'autre et ne sont plus reliés que par une lame mince de la paroi; cette paroi n'offre aucune altération pathologique.

L'artère sous-clavière est parfaitement intacte. Les nerfs du plexus brachial sont également intacts, mais ils sont infiltrés de sang.

Obs. IX (Résumé). — *Anévrysme traumatique de la sous-clavière. Ligature du tronc brachio-céphalique et de la carotide. Mort* (Twynam. *The Lancet*, 1890, t. I, p. 1352).

E. P., âgée de vingt ans, bien portante, fut précipitée de cheval contre un arbre, le 21 juillet 1889.

On diagnostiqua une fracture de la clavicule droite avec contusion de l'épaule; il est probable que la tumeur anévrysmale ne fut pas découverte pendant cinq jours.

Le Dr Heely fut appelé et reconnut un anévrysme « probablement produit par une pointe aiguë de l'os ayant intéressé l'artère ». La tumeur siégeait juste sur l'artère sous-clavière; on fit de la compression pendant quelques jours et la tumeur s'affaissa; dès que la compression cessait, elle réapparaissait.

Le Dr Heely déclina la responsabilité de l'opération et la malade fut envoyée le 19 août à l'hôpital. Elle se présenta la tête penchée en avant, accusant une vive douleur à l'épaule droite; l'élévation du bras était douloureuse. Le trait de fracture était situé à la jonction du 1/3 externe et du 1/3 moyen de la clavicule. La tumeur s'étendait de l'articulation sterno-claviculaire jusqu'à l'extrémité du fragment inférieur; elle se prolongeait à quelque distance de l'acromion, s'étendait sous le trapèze à un travers de doigt de l'épine de l'omoplate; le point le plus élevé atteignait la quatrième vertèbre cervicale. Les artères temporale et faciale battaient normalement. Le corps thyroïde n'était pas perçu distinctement; la trachée était refoulée à gauche.

Les pupilles étaient égales. Le cœur normal. Au poumon, râles au sommet. Souffle au niveau de la tumeur.

Le pouls à droite était plus faible qu'à gauche.

Pas d'œdème ou de décoloration du bras.

On donne de l'iodure de potassium et de la morphine à hautes doses.

Le 20 août, la malade souffrait beaucoup. Le 21 à midi, la tumeur a sensiblement augmenté et la peau s'est enflammée à sa surface. Après consultation l'intervention est décidée.

Elle est pratiquée le 22 août, trente et un jours après l'accident. Anesthésie au chloroforme. Opération suivant le procédé de Spencer.

On éprouve quelques difficultés pour écarter les muscles hyoïdiens. La carotide est suivie derrière l'articulation sternale suffisamment pour voir la veine innominée gauche; ligature à ce niveau.

Ne trouvant pas la bifurcation du tronc brachio-céphalique le chirurgien se reporte vers le cou et constate que la ligature avait bien été placée sur le tronc brachio-céphalique refoulé par la tumeur.

Il lie alors la carotide primitive au cou.

Suture, pas de drainage.

Les pulsations cessèrent dans la tumeur deux heures après. De faibles pulsations étaient encore senties dans la radiale. Morphine.

Le 23 août à neuf heures du matin, état excellent. Mais à neuf heures quarante-cinq du matin, le chirurgien, appelé en toute hâte, constate que l'état est bien changé : la malade est dans le coma, avec une paralysie faciale gauche et une hémiplégie droite complète. Mort quelques minutes après, dix-huit heures après l'opération.

Pas d'autopsie complète, on peut seulement examiner la tumeur.

Les parties superficielles étaient réunies par un exsudat. Derrière le sternum il n'y avait guère qu'une tasse de sérosité. La clavicule fut enlevée. Le sac contenait un verre de caillots sanguins.

La dissection montra qu'il communiquait avec l'artère sous-clavière par une ouverture arrondie, lisse, petite, située à la partie antérieure de ce vaisseau. Cette ouverture est placée à un sixième de pouce de l'origine de l'artère thyroïdienne, elle est à la même distance de l'artère vertébrale et de l'intercostale supérieure. A un 1/2 pouce de cette dernière, il s'échappe une branche aberrante qui est l'artère cervicale superficielle ou sus-

scapulaire. Cette branche était perméable, ce qui explique la circulation qui s'est maintenue dans le bras.

La ligature est intacte. On ne trouve pas le phrénique.

Obs. X (Résumé). — *Anévrysme artérioso-veineux (probablement de l'artère et de la veine sous-clavières) par fracture indirecte de la clavicule. Pas d'intervention. Mort* (Fabre, Th. de Montpellier, 1894).

Le 10 avril 1894, le Dr Reboul fut appelé à voir en consultation avec le Dr Comte Jules A..., âgé de trente ans, serrurier.

Le 4 mars 1894, dans une chute de voiture, Jules A... était tombé sur l'épaule gauche; on transporta le malade chez lui, et le Dr Comte constata une fracture de la clavicule gauche, à l'union du 1/3 externe avec le 1/3 moyen.

Le malade fut immédiatement immobilisé.

Le 12 mars, A... enlève son bandage et se met immédiatement à faire des mouvements. Il ressent alors subitement une douleur assez vive, partant du niveau de la fracture et s'irradiant jusqu'à la face dorsale de l'avant-bras et de la main.

Le 31 mars, à la suite de quelques mouvements, le malade éprouve de nouveau une douleur très vive dans le membre supérieur gauche. Le Dr Comte appelé constata une tumeur siégeant au-dessous de la partie moyenne de la clavicule gauche, au niveau du foyer de la fracture.

Le 8 avril, le malade est pris d'une quinte de toux assez forte; des douleurs violentes se font aussitôt sentir dans la région sous-claviculaire gauche, et la tuméfaction de la région s'accentue beaucoup. Le Dr Comte diagnostique un anévrysme de l'artère sous-clavière.

Le 10 avril, le Dr Reboul voit le malade et constate une fracture de la clavicule gauche avec chevauchement très marqué des fragments. Le fragment interne, aigu, est dirigé en haut et en arrière, le fragment externe en arrière et en bas. Les fragments sont taillés en biseau, obliquement de bas en haut et de dedans en dehors pour le fragment interne, de haut en bas et de dehors en dedans pour le fragment externe. Mais l'extrémité interne de ce fragment externe n'est pas perceptible au toucher; elle paraît s'enfoncer profondément dans la direction des vaisseaux sous-claviers.

Le Dr Reboul constate en outre une tuméfaction de la région sous-claviculaire et de la partie antérieure de l'aisselle gauche.

A la palpation de la tumeur, expansion et battements synchrones au pouls. Souffle simple, *thrill* au niveau de l'extrémité du fragment externe, se propageant en avant. Pas de dilatation veineuse, pas de douleur irradiée dans la tête et le cou; mais le malade ressent une douleur continuelle dans le membre supérieur gauche qui est œdématié.

Le Dr Reboul porte le diagnostic d'anévrysme diffus de la région sous-claviculaire gauche par blessure de l'artère sous-clavière à son passage sous la clavicule.

Une intervention proposée est repoussée.

Le 15 juin, le malade entre dans le service du Dr Reboul. A l'examen, on

constate une augmentation considérable de la poche anévrysmale ; celle-ci occupe toute la région thoracique gauche; elle s'étend en avant jusqu'à 5 centimètres au-dessous du mamelon, elle descend dans la région axillaire jusqu'au niveau de la 9e côte; elle gagne la région dorsale, soulevant l'omoplate qui est rejetée en dehors, s'étendant transversalement jusqu'à la colonne vertébrale et en bas s'arrêtant à la 10e côte. La tumeur occupe toute la région sus-claviculaire, sauf en arrière et en dehors; elle paraît envahir la région sterno-mastoïdienne.

A la palpation, expansion très nette; mais les battements ne sont nettement perceptibles que dans la région sous-claviculaire et seulement dans une zone de 2 ou 3 centimètres carrés siégeant au-dessous du foyer de la fracture. C'est en ce point que l'on perçoit aussi avec netteté le thrill et le bruit de souffle.

La sous-clavière en dedans des scalènes ne paraît pas intéressée, mais cette exploration est gênée par la tumeur anévrysmale qui semble fuser entre les scalènes pour envahir la région sterno-mastoïdienne. La circulation veineuse est assez développée sur toute la région thoracique et en particulier en avant.

La peau qui recouvre la tumeur, surtout dans les régions sous-claviculaire et mammaire, est sèche, amincie, violacée par places. La tension de la tumeur paraît surtout extrême à la partie moyenne de la région axillaire.

Le membre supérieur gauche est absolument immobilisé; il est œdématié, il y a exagération de la circulation veineuse superficielle. Les battements de l'humérale et de la radiale sont à peine perceptibles. La peau du membre, et en particulier celle qui recouvre la main et les doigts, présente des troubles trophiques (sécheresse, desquamation furfuracée, hypertrophie des poils, striation transversale des ongles).

La région de la sphère du nerf cubital est surtout intéressée. La peau de l'auriculaire est lisse, plaquée.

Le malade se plaint de douleurs assez vives dans la région occupée par la tumeur; ces douleurs sont continuelles dans la sphère du nerf cubital.

Le malade a le facies mauvais, le teint terreux; il est d'une pâleur extrême, sans force, il a la voix éteinte. A l'auscultation du poumon on constate des signes de tuberculose pulmonaire au deuxième degré.

L'examen de l'abdomen révèle de la péritonite chronique. En présence du mauvais état général du malade, de sa faiblesse extrême, de la difficulté à limiter la tumeur dans la région sterno-mastoïdienne, de la presque impossibilité d'aller à la recherche de l'origine de la sous-clavière, enfin, de la crainte que le malade ne puisse supporter l'intervention sous le chloroforme, le Dr Reboul décide de ne pas intervenir.

Cinq jours après son entrée, la famille veut ramener le malade dans son village : il meurt pendant le trajet.

Remarque. — Il est probable qu'il s'agissait dans ce cas d'un anévrysme artérioso-veineux sous-clavier, malgré l'absence du contrôle nécroscopique et quoique Fabre l'intitule : anévrysme

de la sous-clavière; on trouve en effet tous les signes habituels de ces tumeurs artério-veineuses : expansion, battements synchrones au pouls, bruit de souffle, et surtout *thrill* et *compression veineuse* ayant amené tardivement de l'œdème du bras et de l'exagération de la circulation veineuse superficielle. Ce sont tous les symptômes des anévrysmes artérioso-veineux, dus à des blessures par instruments piquants, tranchants, ou à des coups de feu.

Les détails de l'examen de la tumeur du malade du Dr Reboul sont en tous points si analogues aux observations de Delbet et de Bramann que nous avons cru pouvoir considérer ce cas comme un anévrysme artérioso-veineux et le faire entrer dans notre statistique sous cette dénomination.

Obs. XI. (Résumé). — *Fracture comminutive de la clavicule gauche. Un fragment est implanté dans la tunique externe de l'artère sous-clavière. Ablation du fragment. Guérison* (Fabre, th. de Montpellier 1894).

Le 2 juillet 1894 entre à l'Hôtel-Dieu de Nimes un malade âgé de soixante-trois ans, qui après une chute sur l'épaule gauche s'était fait une fracture de la clavicule gauche à l'union du 1/3 externe avec le 1/3 moyen, fracture en biseau avec chevauchement et fragments multiples. Craignant une difficulté de réduction parfaite et des lésions des vaisseaux ou des nerfs, le Dr Reboul propose une intervention. Celle-ci est pratiquée le lendemain. La fracture est constituée par deux fragments intermédiaires l'un antérieur, l'autre postérieur et les deux fragments interne et externe taillés en biseau.

Le fragment antérieur est réséqué, ce qui permet d'apercevoir les extrémités des fragments interne et externe et un fragment postérieur.

Le fragment externe est taillé en biseau pointu, fortement oblique de dehors en dedans, de haut en bas, d'avant en arrière; le fragment interne est taillé de même en biseau de bas en haut, de dedans en dehors et d'avant en arrière.

Le fragment postérieur constitué par une partie du bord postérieur et de la face inférieure de la clavicule est disposé verticalement. Sa base supérieure correspond à l'extrémité du fragment interne, tandis que son sommet très aigu est implanté dans la tunique externe de l'artère sous-clavière. Ce fragment est extrait. L'artère ne parait pas lésée sérieusement.

Suture. Guérison.

(*A suivre.*)

CONTRIBUTION

A L'ÉTUDE DE L'ANTRECTOMIE

(OUVERTURE DE L'ANTRE PÉTREUX)

CONSIDÉRÉE COMME BUT OPÉRATOIRE ET COMME TEMPS PRÉLIMINAIRE DES OPÉRATIONS NÉCESSITÉES PAR LES COMPLICATIONS DES SUPPURATIONS MASTOÏDIENNES

Par le Dr Olivier LENOIR,

Ancien interne des hôpitaux de Paris.

INTRODUCTION.

Ce mémoire a obtenu, en 1896, le prix Laborie à la Société de Chirurgie de Paris. Il a été fait dans le laboratoire du professeur Farabeuf, alors que j'avais l'honneur d'y être préparateur. En maints endroits, je me suis inspiré de l'enseignement oral de l'éminent anatomiste. Trois des figures de ce travail lui sont empruntées.

J'ai été entièrement guidé, dirigé et soutenu dans ces recherches par M. Auguste Broca; elles m'ont du reste, comme on le verra, amené à recommander un mode opératoire, qui est celui employé et préconisé par lui depuis plusieurs années, et qui, entre ses mains, a fait ses preuves. Sans sa collaboration bienveillante, il m'eût été impossible de mener à bien ce travail.

Je me permets de signaler au lecteur les planches originales, dessinées par moi, d'après mes préparations et mes dissections.

Seuls ces travaux m'ont permis d'établir et de fixer, en toute connaissance de cause, le mode de recherche, *certain et non dangereux*, de l'antre; j'ajouterai, *à tous les âges*, ceci ayant son importance, puisque la technique de l'opération, chez l'enfant, est assez mal établie, dans la plupart des auteurs, pour ne pas dire qu'elle manque complètement.

N. B. — Je n'ai pas voulu surcharger le texte d'indications bibliographiques. On les trouvera réunies, par ordre alphabétique, à la fin du mémoire.

I. — L'ANTRECTOMIE MÉRITE D'ÊTRE ÉTUDIÉE, NON SEULEMENT COMME BUT OPÉRATOIRE, MAIS ENCORE COMME TEMPS PRÉLIMINAIRE DES OPÉRATIONS NÉCESSITÉES PAR LES COMPLICATIONS DES SUPPURATIONS MASTOÏDIENNES.

Certes, une monographie de l'antrectomie, de ses indications et contre-indications, de ses résultats cliniques et opératoires, suffirait, à elle seule, à remplir ces pages. Nous l'avons dit, notre étude n'a aucune prétention à résumer tout ce qui a été dit et écrit sur cette opération.

Nous considérerons notre but comme atteint si nous pouvons démontrer : d'une part, que l'opération est aisée, non seulement pour les maîtres, mais aussi pour le praticien quelque peu familier avec l'appareil instrumental; d'autre part, qu'elle peut être considérée comme le procédé de choix dans les interventions nécessitées par les suppurations de l'apophyse mastoïde.

Notre argumentation, nos conclusions, à défaut d'autre mérite, auront du moins celui de s'appuyer sur des pièces maniées, disséquées, coupées en tous sens. L'anatomie n'est-elle pas le fondement de la médecine opératoire, et peut-il être, sans elle, de bonne intervention clinique?

Que la trépanation de l'apophyse mastoïde soit en général aisée, que la recherche de l'antre ne soit jamais dangereuse, pour qui sait s'y prendre; quelle belle nouveauté à établir vraiment par ces temps de grande chirurgie!

Cependant, comme toutes les autres, cette opération exige des connaissances préalables auxquelles ne peut suppléer l'habileté chirurgicale.

La trépanation de l'apophyse était autrefois réputée dangereuse. Nous nous rappelons, pour notre part, avoir vu trois fois ouvrir le sinus par des chirurgiens considérés à bon droit comme des maîtres opérateurs. Et, sauf erreur, bon nombre d'antrectomies sont suivies de paralysies faciales. Et nous ne parlons que des faits avoués par les praticiens de bonne foi! Nous croyons donc que personne ne songera à nous reprocher d'avoir cherché à établir, d'une façon précise, les règles opératoires de l'ouverture de l'antre.

La meilleure preuve, au reste, de la nécessité d'un manuel opératoire, ressort de la divergence considérable des techniques, divergence signalée par Ricard dès 1889. Il est d'expérience que la multiplicité des procédés pour arriver au même résultat montre que la religion des opérateurs a encore besoin d'être éclairée.

Aussi les travaux se multiplient-ils, en France surtout, où les mémoires si intéressants de Duplay, de Ricard et d'A. Broca ont mis sur pied l'anatomie et la chirurgie de l'apophyse mastoïde.

Mais notre titre dit plus et mieux qu'antrectomie. C'est que nous croyons en effet que cette opération constitue le temps préliminaire de choix, dans la plupart des interventions dirigées contre les complications de l'otite moyenne, et qu'elle est, en l'absence de ces complications, le meilleur moyen préventif pour les éviter.

En tout cas, que le pus fuse vers les cellules de l'apophyse, qu'il se dirige vers les méninges, vers le cerveau ou le sinus, ne commence-t-il pas presque toujours par envahir l'antre? Il n'est donc pas déraisonnable de nous transporter, dès l'abord, au point d'où l'agent infectieux est parti pour exercer ses ravages. Il est évidemment bien, en chirurgie, de remonter du but final du pus à sa source; mais, quand on peut le faire, n'est-il pas encore mieux d'atteindre la source directement?

Nous disons que toutes les complications de l'otite moyenne peuvent relever de l'antrectomie. Et d'abord, la simple suppuration des cellules. Nous avouons ne pas accorder une créance illimitée à l'opinion de Politzer nous disant que, dans les mastoïdites consécutives à l'otite grippale, les résections de la surface mastoïdienne suffisent dans la plupart des cas! De semblables résections nous paraissent bonnes à ranger à côté de l'incision de Wilde qui a fait son temps et ne peut être utile que dans les cas de périostite mastoïdienne. Il est vrai que, parmi les chirurgiens qui se contentent de peler la mastoïde, il s'en trouve, tel Hoffmann, de Koenisberg, qui constatent de l'amélioration chez leurs malades, sans avoir trouvé de pus et prétendent que l'opération agit, dans ces cas, comme l'iridectomie dans le glaucome, en permettant la décompression de l'encéphale!

Nous condamnons ces grattages superficiels, dont les résultats ne semblent guère meilleurs que la temporisation, recommandée par Lœwenberg et Pauzat, qui, somme toute, considèrent, à l'inverse de nous, la trépanation comme l'exception alors que, pour nous, elle est la règle dans ces cas.

Nous pensons que Hessler, de Halle, est dans l'erreur quand il fait des excisions de cellules sans ouverture de l'antre. Si vous voulez traiter des cellules mastoïdiennes, pourquoi ne pas vous occuper de celle qui est à la source du pus, de celle qui est la seule constante, de l'antre? Pourquoi ne pas faire l'antrectomie? C'est l'antre qu'il faut aller chercher, puisque c'est la seule cellule qui existe à tous les âges.

Duplay, au reste, qui nous a nettement appris à différencier les

périostites des mastoïdites proprement dites, conseille de toujours chercher à ouvrir l'antre, s'il y a suppuration des cellules.

A. Broca insiste, à son tour, sur la nécessité de trépaner, et cela même si l'os paraît sain sous le périoste décollé par le pus.

Nous ne parlerons, bien entendu, que pour mémoire, des facilités évidentes apportées par l'antrectomie au curage de l'attique et aux diverses opérations, très spéciales, praticables sur les osselets baignés de pus ou ankylosés, nous adressant, non aux spécialistes, mais aux chirurgiens. Nous tenons, en revanche, à mettre en lumière l'utilité, la nécessité même de l'antrectomie dans le traitement des complications intra-crâniennes de l'otite moyenne.

Grâce à l'asepsie, en effet, bon nombre de complications méningitiques et cérébrales de l'otite sont devenues justiciables de l'intervention chirurgicale.

Les phlébites du sinus ont même été l'objet d'interventions intelligentes et hardies.

Il est d'autant plus logique de songer à l'antrectomie comme premier temps de ces opérations que, le plus souvent, — la clinique nous l'apprend — s'il y a complication cérébrale, elle siège du même côté que l'otite, sans cependant qu'il y ait, nécessairement, un point osseux dénudé, correspondant à la suppuration encéphalique.

Eh bien ! rien n'est plus aisé que de se créer, par l'antre, une voie vers l'intérieur de la boîte crânienne. Nous le verrons après avoir étudié l'anatomie de l'apophyse et de l'antre, et les moyens de parvenir à cette cavité.

II. — Recherches personnelles sur l'anatomie de l'apophyse mastoïde. — Étude des repères et des dangers opératoires.

Nous n'avons pas la prétention de faire, d'une façon complète, l'anatomie de l'apophyse mastoïde et des annexes de l'oreille moyenne; et nous glisserons rapidement sur tous les points qui n'ont pas été, de notre part, l'objet de recherches personnelles.

Peut-être trouvera-t-on trop important le développement accordé à cette partie d'un travail qui doit être purement chirurgical? Mais, quand il s'agit de médecine opératoire, on ne saurait trop élucider la connaissance du *terrain* sur lequel va porter l'intervention; on ne saurait donner trop d'importance à l'étude des différents *repères* grâce auxquels le chirurgien marchera à coup sûr. Dans cette étude expérimentale, nous nous sommes surtout proposé d'indiquer la nature de l'apophyse, la disposition de ses cellules, les différents

repères permettant de pratiquer la trépanation en toute sécurité.

Une autre partie, selon nous plus importante éncore, est consacrée à la recherche de la situation exacte des organes qu'il est indispensable de ne point léser dans l'antrectomie simple ou compliquée d'indications opératoires plus sérieuses. Il faut savoir non seulement où attaquer, mais où passer; il faut savoir *ce que l'on doit éviter*.

Enfin, nous ferons remarquer que nos recherches ont porté non seulement sur l'adulte, mais encore sur l'adolescent et aussi sur l'enfant.

Faute de données suffisantes, on a, en effet, la fâcheuse habitude d'étendre à l'enfant et à l'adolescent le manuel opératoire qu'il faudrait réserver aux sujets plus âgés.

Généralités anatomiques. — L'apophyse mastoïde est située à la face externe du temporal, derrière le conduit auditif. Dirigée un peu obliquement, de haut en bas et d'arrière en avant, elle est le plus souvent conoïde. Son bord antérieur, épais et arrondi, est sensiblement vertical; son bord postérieur est, chez l'adulte, oblique en bas et en avant, à 45° environ.

Le sommet est généralement mamillaire et présente des insertions musculaires dont nous n'avons pas à nous occuper. Mentionnons, dès à présent, le *trou mastoïdien*, situé en arrière de sa moitié supérieure; ce trou, d'existence et de dimensions variables, donne passage à une veine dérivative abouchée généralement dans le sinus latéral. Il est évident que le volume de l'apophyse mastoïde dépendra, pour une part, de la puissance des muscles qui s'y insèrent. Nous pouvons affirmer, d'autre part, qu'il est généralement en rapport avec les dimensions osseuses de l'individu. Nous avons eu l'occasion de voir, au musée d'Anthropologie, dans les collections de M. Manouvrier, le squelette d'un géant dont les apophyses mastoïdes, véritablement monstrueuses, font le plus frappant contraste avec celles d'un nain, voisin de vitrine du colosse.

Le volume de l'apophyse. — Mais le volume de l'apophyse mastoïde est aussi, ou peu s'en faut, en raison directe de l'âge; et nos planches sont, à cet égard, parfaitement démonstratives. Chez le fœtus à terme (voy. fig. 9, 10, 11, 12, 13, 14) il n'y a, pour ainsi dire, pas d'apophyse mastoïde. Chez l'enfant de trois ans (voy. fig. 15 et 16), chez celui de cinq ans (voy. fig. 17), elle est déjà parfaitement dessinée; à treize ans (voy. fig. 18), elle reproduit déjà, en petit, la forme de celle de l'adulte (Comparer aux fig. 1, 2, 22, 23, 25, 26, 27, etc.).

Cette différence de volume de la mastoïde, suivant les différents

âges, ne peut laisser de nous surprendre, alors surtout que certaines parties du temporal, les osselets de l'ouïe, par exemple, présentent à peu près — fait curieux — leur complet développement chez le fœtus à terme. Nous en trouvons l'explication dans l'étude du développement et de la constitution de cette partie du temporal.

Développement de l'apophyse. — Deux pièces de cet os concourent, en effet, à former la face externe de l'apophyse mastoïde : la portion écailleuse en avant et en haut, la portion pétreuse en arrière et en bas. Notons, et ceci aura son importance, que le cercle tympanal ne prend aucune part à cette formation. L'union de ces deux pièces, schématisée dans le traité d'Anatomie de M. Poirier (p. 413), se fait suivant une suture, la *suture mastoïdo-squameuse* (*sms* dans nos figures), qui court sur la face externe de l'apophyse, partant de l'incisure pariétale pour aboutir en avant et au-dessus du sommet sans qu'on puisse, nous semble-t-il, sentir au doigt, comme le prétend Chipault à travers les tissus, cette encoche de terminaison.

Les repères. — **La suture mastoïdo-squameuse.** — D'après cette disposition, on comprend que le volume de l'apophyse sera en raison directe du volume de la pièce osseuse située en arrière et en bas. Or, chez le fœtus et l'enfant en bas âge, la face exocrânienne de la portion pétreuse n'existe pour ainsi dire pas. Rien d'étonnant donc à ce que les sujets de cet âge ne présentent, pour ainsi dire, pas d'apophyse mastoïde.

Nous insistons sur ce fait que nous avons toujours trouvé sur les crânes secs, de tous âges, que nous avons examinés, les traces de la suture mastoïdo-squameuse sous forme d'un sillon plus ou moins irrégulier et inégal. On la découvre encore bien mieux sur le vivant, ou sur le cadavre, en ruginant la face externe de l'apophyse. En effet, à son voisinage, l'instrument est obligé de faire effort pour arracher violemment le périoste qui s'y enfonce, sous forme d'une bandelette blanchâtre, facilement reconnaissable.

Une portion de l'écaille fait donc partie de l'apophyse. Cette portion écailleuse est limitée précisément par une crête transversale qui, nous le verrons plus tard, est d'importance à notre point de vue spécial : c'est la *crête sus-mastoïdienne* (*csm* dans nos figures), prolongement postérieur de l'apophyse zygomatique, dirigé de façon à décrire une courbe à concavité antéro-supérieure (est-ce là la crête horizontale dont parle Chipault?). Cette crête, plus ou moins saillante suivant les sujets, nous paraît à peu près constante, même chez l'enfant, ainsi qu'on pourra s'en rendre compte dans un tableau que nous donnons plus loin.

La crête sus-mastoïdienne. — La crête sus-mastoïdienne présente cette particularité de répondre au plancher de l'étage moyen; elle est située parfois exactement au même niveau, mais presque toujours un peu au-dessus (Chipault).

Nous verrons que la plupart de ces accidents de la surface mastoïdienne constituent des points de repère dans l'antrectomie. Mais il en est un dont l'importance est considérable, et dont nous avons cru devoir faire, pour cette raison, une étude toute spéciale.

L'épine de Henle. — Sur la face externe du temporal, au-dessous de l'origine de la crête sus-mastoïdienne, au-dessus du quart postéro-supérieur du conduit auditif osseux, se trouve une épine rugueuse, saillante, en forme de lamelle incurvées à peu près con-

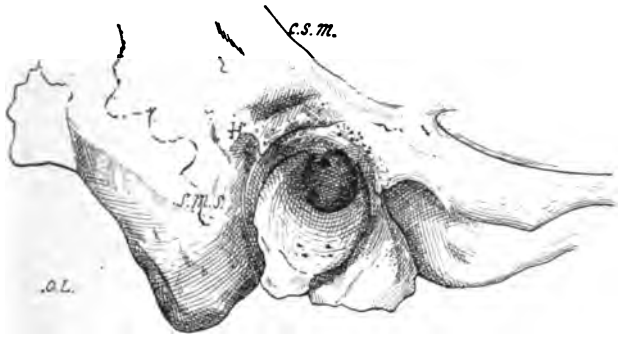

Fig. 1. — L'épine de Henle dans sa disposition type. On voit qu'elle ne se continue pas avec le cercle tympanal. — *csm*, crête sus-mastoïdienne.

centriquement à la circonférence du conduit osseux : c'est l'*épine de Henle*, la « spina supra meatum » des Allemands, l' « épine tympanale » de Poirier (H dans nos dessins). D'après ce que nous venons de dire, cette éminence, en forme de lamelle, décrit une courbe à concavité antéro-inférieure, son extrémité antérieure étant toutefois plus rapprochée du pourtour du conduit osseux que son extrémité postérieure.

L'épine de Henle n'est pas située exactement sur le plan tangent à la surface de l'apophyse, mais un peu plus profondément. Pour la découvrir, en ruginant la mastoïde, il est nécessaire de pousser l'instrument, comme si l'on voulait pénétrer dans le segment postéro-supérieur du conduit auditif osseux. Elle est bordée, en arrière, par une *zone vasculaire* qui se traduit d'une façon fort différente suivant les sujets, ces différences affectant peut-être des modes ethniques. C'est tantôt une simple fente en coup d'ongle dont les bords ne présentent que quelques pertuis microscopiques, ainsi que nous avons

pu le constater sur une série de crânes péruviens du Muséum; tantôt, en arrière de la lamelle, se trouve une dépression cupuliforme, peu profonde, absolument criblée de trous. Cette disposition est la plus ordinaire (voy. fig. 1). Tantôt enfin, on trouve, sur la pièce sèche, la zone située en arrière de la spina supra meatum occupée par un énorme trou (voy. fig. 2). Nous aurons l'occasion de revenir sur la valeur morphologique de ces orifices vasculaires.

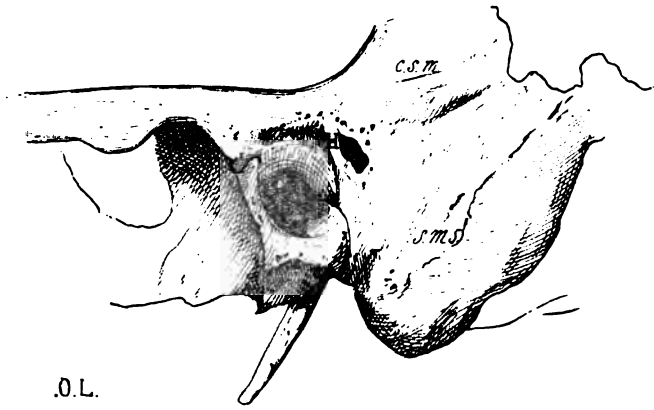

Fig. 2. — Un cas dans lequel, derrière l'épine de Henle, se trouvait un énorme pertuis, véritable caverne conduisant dans un sinus pétro-squameux. — *sms*, suture mastoïdo-squameuse

Valeur morphologique de l'épine de Henle. — Quelle est la signification de cette épine que nous ne saurions trop étudier, car elle constitue le point de repère le plus précieux dans l'antrectomie?

Poirier (*Anat. topog.*, p. 224) s'exprime ainsi : « Ayant étudié l'os tympanal sur une centaine de crânes, nous avons souvent vu la lamelle en continuité avec l'os tympanal; comme celle-ci, en effet, elle est de formation secondaire et n'existe point sur le temporal du nouveau-né; de plus, elle donne insertion, comme l'os tympanal, à la portion fibreuse du conduit : je propose de lui donner le nom d'épine tympanale ». — Nous avouons ne pas partager sur ce point l'avis de M. Poirier. Nous avons examiné à ce point de vue très spécial environ deux cents crânes, tant au musée d'Anthropologie qu'au Muséum; pour la rédaction de ce travail, nous avons eu journellement, pendant plusieurs mois, une vingtaine de crânes entre les mains; jamais, pour ne parler que des crânes bien conservés, nous n'avons pu trouver une continuité entre l'os tympanal et l'épine de Henle. Toujours, comme dans la figure 1, où nous avons cherché à reproduire la disposition type, nous avons vu le bord postérieur du cercle tympanal s'enfoncer obliquement en

haut et en dedans dans l'entonnoir du conduit auditif, séparé de la spina supra meatum, toujours par une distance appréciable, souvent par un écart considérable (voy. fig. 2). — De plus, il est une preuve, tirée de l'anatomie comparée, qui nous paraît concluante : sur les vieux chevaux (voy. fig. 3), le cercle tympanal est à peu près complètement fermé; les deux extrémités du cercle, en regard l'une de l'autre, ne sont pas séparées par un intervalle de 1 milli-

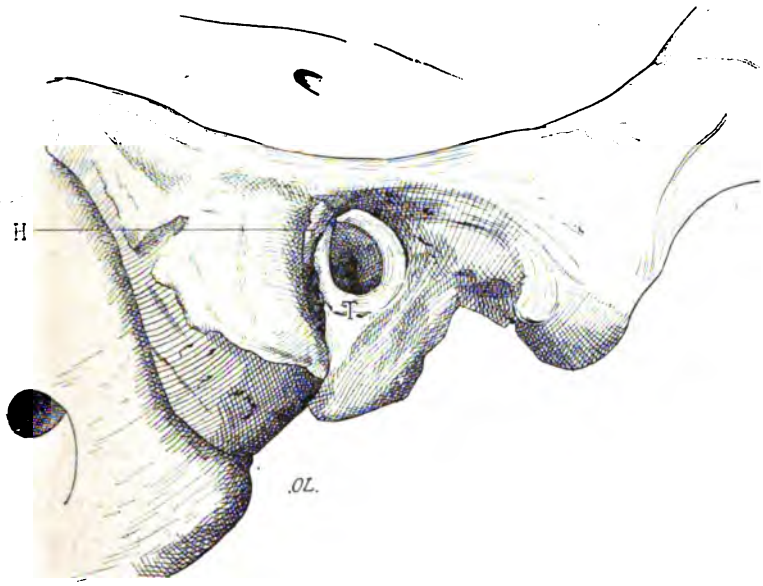

Cheval (vieux).

Fig. 3. — On voit que, sur les vieux chevaux, le cercle tympanal est presque complètement fermé et que, au lieu et place qu'occuperait chez l'homme l'épine de Henle, se trouve un point osseux bien développé et ne se continuant pas avec le tympanal.

mètre. Or, sur cet animal, précisément à l'endroit où se trouverait, chez l'homme, l'épine de Henle, nous voyons un os, un point osseux, séparé très nettement, par une profonde rainure, du cercle tympanal, avec lequel il n'est nullement soudé; c'est un os à part. Nous sommes en droit, nous semble-t-il, d'assimiler ce point osseux à notre épine.

Chez le gorille, l'épine de Henle, très visible en général, nettement séparée du cercle tympanal, est située juste au-dessus de la circonférence du conduit osseux.

A notre avis, l'épine ne relève nullement du cercle tympanal; nous y verrions bien plutôt une lamelle formée aux dépens du point osseux connu, en embryologie, sous le nom d'épitympanal (Geof-

froy Saint-Hilaire), la saillie formée par cette éminence étant facteur de l'importance des trous vasculaires précités, trous dont nous établirons plus loin la valeur morphologique et même opératoire.

Que l'on nous pardonne cette digression : l'épine de Henle nous paraît mal connue, et elle est un point de repère précieux.

L'épine de Henle est-elle constante? — Est-elle donc constante, et peut-on compter sur elle pour servir de point de repère? Alors que Grandhomme dit qu'elle est à peine marquée, et ne peut être utile, Riesselbach affirme l'avoir trouvée 82 fois sur 100, et Schultze ne l'a vu manquer que 11 fois sur 120 temporaux.

Pour notre part, sur 100 crânes d'adultes en parfait état de conservation dont nous avons fait le relevé, nous n'avons constaté qu'une seule fois son absence, et encore n'était-elle qu'unilatérale; 20 fois (notez qu'il s'agit de 200 épines) elle était à peine marquée, mais cependant reconnaissable pour un œil et un doigt exercés. Ne sommes-nous pas en droit de prétendre tabler sur son existence au point de vue opératoire?

L'épine de Henle existe-t-elle chez l'enfant? — Mais, jusqu'ici, nous n'avons parlé que de l'adulte. L'épine existe-t-elle chez l'enfant?

Avant de conclure, nous prions nos lecteurs de bien vouloir examiner le tableau suivant, établi d'après l'étude de 15 crânes (soit 30 épines) d'enfants de différents âges, qu'on peut voir au musée d'Anthropologie. On se rendra compte de l'importance de l'épine chez chacun de ces sujets d'après la cote qui lui est attribuée :

0	correspond	à une	épine nulle;
1	—	—	devinable;
2	—	—	faiblement marquée;
3	—	—	marquée;
4	—	—	très marquée;
5	—	—	excessivement marquée.

Des cotes semblables ont aussi été attribuées à l'importance de ces deux repères que sont la *crête sus-mastoïdienne* et la *suture mastoïdo-squameuse*; on pourra ainsi se rendre compte de leur valeur chez l'enfant.

Enfin, nous avons profité des mensurations qu'il nous a été permis de faire, pour établir la non-continuité, sur ces sujets, de la spina supra meatum avec le tympanal, et la distance verticale séparant l'épine du point le plus élevé de la branche postérieure du cercle tympanal.

NUMÉROS DE SÉRIE.	AGE DES SUJETS.	CÔTÉ DU CRANE.	ÉPINE. volume.	ÉPINE. continuité avec l'os tympanal.	CRÊTE SUS-MASTOÏD.	SUTURE MASTOÏD. SQUAM.	DISTANCE verticale séparant l'épine du point le plus élevé de la branche postérieure du cercle tympanal.
1	2 mois.	Droit.	1	0	1	2	»
		Gauche.	1	0	1	2	»
2	1 an.	Droit.	1	0	1	2	»
		Gauche.	1	0	1	2	»
3	1 an, 8 mois, 5 jours.	Droit.	1	0	1	2	6
		Gauche.	1	0	8	2	6
4	2 ans, 8 jours.	Droit.	1	0	1	0	7
		Gauche.	1	0	1	1	7
5	2 ans, 1 mois.	Droit.	0	0	2	3	»
		Gauche.	0	0	2	3	»
6	3 ans.	Droit.	2	0	2	2	7,5
		Gauche.	2	0	1	1	6
7	3 ans, 8 jours.	Droit.	1	0	0	0	4
		Gauche.	1	0	0	1	5
8	4 ans.	Droit.	1	0	1	2	6
		Gauche.	2	0	1	2	5
9	4 ans.	Droit.	3	0	1	2	7
		Gauche.	3	0	1	2	7
10	5 ans.	Droit.	2	?	1	1	?
		Gauche.	3	0	1	3	7
11	6 ans.	Droit.	2	0	2	2	7
		Gauche.	2	0	1	3	7
12	8 ans et demi.	Droit.	1	0	2	2	6
		Gauche.	1	0	2	1	7
13	10 ans.	Droit.	2	0	2	3	6
		Gauche.	2	0	2	3	7
14	14 ans.	Droit.	3	0	2	1	5
		Gauche.	3	0	2	1	5
15	15 ans.	Droit.	3	0	1	1	5
		Gauche.	3	0	1	1	5

Si l'on admet que la cote 2 (qui correspond à une épine faiblement marquée) est nécessaire pour qu'il y ait point de repère utilisable, nous voyons que nous ne pouvons guère compter l'obtenir d'une façon régulière au-dessous de quatre ans. Il ne faut donc pas tabler sur la spina chez les très jeunes enfants, et ne se considérer comme à peu près certain de la rencontrer qu'au-dessus de dix ans.

D'un point de repère particulier aux enfants en bas âge. — L'étude de la surface mastoïdienne nous amène précisément à étudier, maintenant, une particularité anatomique qui, ainsi que nous allons le voir, peut nous donner de précieuses indications sur la manière de pratiquer l'antrectomie chez l'enfant en bas âge.

Nous ne croyons pas que le point de repère que nous allons signaler ait été étudié; aussi nous permettrons-nous de nous étendre un peu sur ce sujet.

Nous avons dit plus haut que, derrière l'épine de Henle, se trouvaient un certain nombre de trous vasculaires plus ou moins considérables, visibles pourtant sur tous les crânes que nous avons examinés.

Chez l'adulte, les orifices existent non seulement dans la région que nous venons d'indiquer, mais encore se prolongent très souvent au-dessus de la paroi supérieure du conduit auditif osseux, immédiatement au-dessous de l'origine de la crête sus-mastoïdienne, à l'origine du zygoma. On peut se rendre compte de cette disposition par exemple sur nos figures 1 et 2, qui représentent, la première surtout, des types fréquemment observés.

Chez l'enfant, peu ou point d'épine de Henle; aussi la zone des trous vasculaires est-elle, en général, réduite à la seconde des deux dispositions que nous venons de décrire. Du moins, cette zone est très facilement visible; elle saute aux yeux, sur le crâne préparé, sous l'aspect d'un véritable crible à très petits pertuis, et, sur le cadavre frais d'enfant, sous forme d'une *tache*, affectant l'aspect d'une suffusion sanguine osseuse.

En ce point le tissu osseux, gorgé de sang, est particulièrement mou et friable. Eh bien! par une coïncidence précieuse pour nous, et sans que nous puissions dire s'il y a là mieux qu'une coïncidence, nous avons toujours, sur les fœtus de plus de huit mois et sur les enfants de un à deux ans que nous avons examinés, nous avons toujours vu l'antre correspondre exactement à la susdite *tache spongieuse* (voy. fig. 4 et 5). Pourquoi? Nous n'en savons rien, et ne craignons pas de le répéter. En tous cas, il s'agit d'un fait. L'os, en cet endroit, est si friable et le point de repère est si sûr qu'il n'est rien de plus facile que de découvrir l'antre sur un sujet de

l'âge indiqué en grattant l'os avec un mauvais bistouri ébréché.

Nous avons répété maintes fois cette manœuvre devant M. A. Broca, et il s'est trouvé que l'expérience clinique le conduisait précisément à attaquer le temporal en ce point dans les antrectomies pratiquées sur des enfants en bas âge.

Plus tard, la zone vasculaire coïncide avec la partie postérieure de l'épine de Henle. Fait curieux! à ce moment, c'est l'épine qui devient point de repère. Il semble que les points qui nous servent de guide aient décrit, au fur et à mesure des progrès de l'âge, une *courbe d'avant en arrière et de haut en bas* dont le centre serait situé près du sommet du conduit auditif osseux. Nous verrons un



Sujet n° 3. Fœtus, 7 mois 1/2. Côté droit. — Côté gauche.

Fig. 4 et 5. — Sur ce sujet et des deux côtés, la position de l'antre correspondait exactement à un aspect spongieux de l'os qui nous a permis de pénétrer du premier coup dans la cavité. Noter la position de l'antre au-dessus du méat auditif. — *csm*, crête sus-mastoïdienne; T, cercle tympan; *Sp*, tache spongieuse.

peu plus bas que nos études nous ont amené à décrire un changement identique dans la position de l'antre suivant les âges.

Valeur morphologique de la tache spongieuse. — Quelle est la signification de ces trous? Dans ce qui va suivre, nous soumettons simplement au lecteur une hypothèse, tâchant de l'étayer sur des faits.

Chez l'enfant, ces trous sont très nombreux; chez le fœtus, ainsi que l'ont très bien démontré Farabeuf et Launay (Th., Paris, 1896), de même que chez les mammifères inférieurs, « le sang intra-crânien, ne pouvant s'écouler par la veine jugulaire interne absente ou tout à fait insuffisante, sort du crâne, principalement par des trous percés dans l'os temporal, pour se porter au confluent parotidien ».

Ces trous (post-glénoïdien et supra-glénoïdien) para-glénoïdiens sont précisément situés dans la région occupée par notre aire vasculaire; ils font communiquer le sang du sinus latéral avec celui de la jugulaire externe par l'intermédiaire du sinus pétro-squameux. Or, précisément, sur les deux jeunes sujets étudiés par nous qui présentaient la *tache spongieuse* la plus apparente, il y avait per-

sistance d'un sinus pétro-squameux très net. — D'autre part, une fois (voy. fig. 2) les trous environnant l'épine étaient tellement volumineux qu'ils formaient en arrière de cette lamelle une véritable caverne. Un stylet qui y fut introduit nous conduisit, à notre grand étonnement, dans un sinus pétro-squameux persistant et bien développé.

L'existence de cette zone vasculaire nous paraissant liée, en partie tout au moins, aux voies de dérivation du sang intra-crânien vers le confluent parotidien de la veine jugulaire externe, nous avons voulu examiner ce qui existait chez certains animaux à sinus pétro-squameux bien développé. — La figure 6 représente le temporal

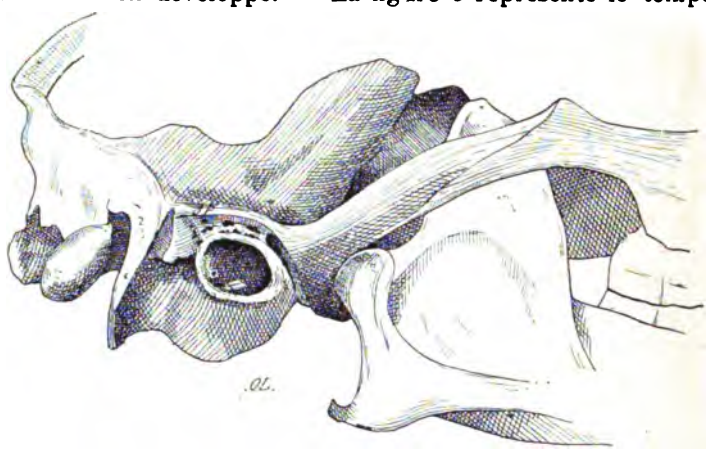

Chèvre.

Fig. 6. — Chez la chèvre, le sinus pétro-squameux se prolongeant vient déboucher entre la branche antérieure du cercle tympanal et la racine transverse du zygoma. La paroi du canal est pénétrée et percée d'orifices précisément dans la zone correspondant aux trous vasculaires que nous avons étudiés chez l'homme.

d'une chèvre. Le sinus pétro-squameux, parfaitement développé, et suivi dans l'intérieur du crâne, venait déboucher, ainsi qu'il est aisé de s'en rendre compte, en arrière du heurtoir de la racine transverse du zygoma, entre cet organe et la branche antérieure du cercle tympanal.

Or, immédiatement au-dessus de ce cercle, la paroi de ce conduit présente une série d'orifices bien visibles, pénétrant en quelque sorte la paroi externe du canal veineux. — Ne sommes-nous pas maintenant en droit de supposer que les trous vasculaires voisins de l'épine de Henle sont en rapport avec les voies de dérivation, vers la jugulaire externe, du sang veineux venu du sinus latéral?

Les obstacles. — Avant d'entrer dans l'étude de la structure même de l'apophyse, nous croyons devoir dire un mot du premier

obstacle que le chirurgien rencontre sur sa route : la couche compacte de la table externe de l'apophyse mastoïde.

La table externe de l'apophyse. — Chez le jeune enfant, la consistance de l'os est trop faible pour nous arrêter. Mais, chez l'adulte, il n'est pas indifférent de connaître l'épaisseur du tissu compact à traverser avant d'arriver aux cellules. Un des seuls auteurs qui se soient occupés de ce facteur, Chipault, considère l'épaisseur de la table externe comme pouvant varier d'un tiers de millimètre à 3 millimètres. A notre avis, les écarts sont beaucoup plus considérables. Si l'on veut bien se reporter à nos coupes (voy. fig. 19, 20, 24), on voit que, dans les deux premières, la couche de tissu compact n'a guère que 1 millimètre en certains points, alors que dans la figure 24, elle ne mesure pas moins de 6 millimètres qu'il faut franchir avant d'accéder à de fort belles cellules.

Pareille épaisseur nous a semblé assez fréquente; et il sera bon de s'en souvenir pour ne pas prendre (ce qui arrive bien quelquefois, on en conviendra) une apophyse dure à entamer pour une apophyse scléreuse dépourvue de cellules.

Les cellules mastoïdiennes. — Nous en arrivons à la constitution intérieure de l'apophyse. Il importe dès l'abord, comme le dit Poirier, pour ne point s'égarer dans la description de ces cavités et des types divers qu'elles peuvent affecter, de reconnaître et de séparer nettement, dans l'ensemble des cavités mastoïdiennes, deux ordres ou systèmes de cavités très différentes : l'un, constant, presque invariable dans sa forme, ses dimensions, sa situation, a pour centre et partie principale l'*antre* dit mastoïdien; l'autre, à développement très variable, à types multiples, comprend les *cellules mastoïdiennes, squameuses, rocheuses.*

Nous étudierons d'abord les cellules, ensuite l'antre. Cet ordre n'est ni logique, ni anatomique; nous ne l'adoptons que parce qu'il correspond à la succession des temps opératoires. Toutefois, nous traiterons du développement des cellules en même temps que de celui de l'antre, tous deux étant intimement liés et solidaires l'un de l'autre.

Des cellules mastoïdiennes proprement dites. — Les *cellules mastoïdiennes proprement dites* sont peu de chose par rapport au groupe que désigne ce nom dans la langue chirurgicale. Si nous retranchons en effet les cellules écailleuses et les cellules pétreuses, sur lesquelles nous reviendrons tout à l'heure, il ne reste comme cellules mastoïdiennes véritables que celles occupant la partie de l'apophyse située au-dessous d'une ligne horizontale, passant à peu

près à l'union du tiers supérieur avec les deux tiers inférieurs du conduit auditif.

Ces vacuoles peuvent présenter du reste de grandes variations de volume. Duplay, qui, le premier, a fait connaître en France les différences de nature de l'apophyse, s'exprime ainsi : « Des recherches de Hartmann, Bezold, Politzer, Zuckerkandl, il résulte que tantôt les cellules pneumatiques prédominent sur le tissu spongieux de l'os, tantôt le tissu spongieux tend à l'emporter sur les cellules pneumatiques, tantôt enfin, ces dernières ayant presque complètement disparu, l'apophyse mastoïde est, à peu près exclusivement, constituée par un tissu diploïque ordinaire, ou même, dans certains cas, par un tissu compact sclérosé, dur comme l'ivoire. Ces trois variétés de structure de l'apophyse mastoïde ont été désignées par quelques auteurs sous les noms d'apophyses pneumatiques, diploïques, scléreuses ».

Zuckerkandl, cité par le même auteur, estime que sur 100 mastoïdes :

36,8 sont pneumatiques;

43,2 sont mi-pneumatiques, mi-diploïques;

20 sont entièrement diploïques ou scléreuses.

Nous pouvons ajouter que, d'une façon générale, si le temporal considéré est pneumatique, c'est dans la mastoïde proprement dite que se trouveront les plus belles cellules. Il est difficile d'en trouver de plus parfaites que les énormes bulles représentées dans les figures 25, 26 et 27.

Ricard, dans son excellent travail anatomique sur l'apophyse mastoïde, fait très justement observer que « telle apophyse qui est pneumatique en avant, peut être scléreuse ou diploïque en arrière ». Il faut donc s'attendre aux différences individuelles les plus grandes; et, d'autant mieux que, sous l'influence de certaines maladies, la structure première de l'apophyse peut être modifiée de la façon la plus inattendue.

Nuvoli et quelques auteurs ont en effet décrit, dans certains cas d'otite moyenne, une sclérose très particulière de l'apophyse. — Dans un cas cité par Humington Richards, l'apophyse avait la dureté de l'ivoire; on alla jusqu'à 4 centimètres, sans trouver d'antre, avec le foret. L'opération, reprise au ciseau, ne donna pas d'autre résultat; on ne trouva pas d'antre : la sclérose avait complètement envahi la région. — Bien que nous soyons tant soit peu sceptiques à l'égard des cas de non-existence de l'antre, nous devons cependant admettre comme probables ces scléroses profondément modificatrices de la structure osseuse.

Peut-on prévoir la structure de la mastoïde? — Est-il donc possible de prévoir la nature intime de la mastoïde? Nous ne le croyons pas. L'*auscultation* de l'apophyse mastoïde vantée par Hugh Jones, son *éclairement*, préconisé à l'étranger et même en France, nous semblent des moyens bien peu fidèles. D'autre part, nous ne pensons pas que l'on puisse, comme on l'a prétendu, conclure du volume de l'apophyse à celui des cellules. De petites apophyses comme celles de nos figures 25 et 26, peuvent contenir d'énormes cellules. Et puis, quand bien même on connaitrait la nature des cellules mastoïdiennes proprement dites, les seules visées évidemment par cet élément d'approximation, en pourrait-on tirer une indication, thérapeutique ou opératoire, concernant les cellules écailleuses et pétreuses, autrement importantes pathologiquement et anatomiquement, et dont les cellules de la première catégorie peuvent être considérées comme des annexes?

S'il manque des cellules, ce seront celles du groupe mastoïdien. Nous n'avons donc pas à regretter de ne pouvoir rien préjuger d'elles à l'avance.

Abordons maintenant la description des cellules écailleuses et pétreuses.

Des cellules écailleuses. — Les *cellules écailleuses* sont situées dans la partie de l'écaille qui concourt à la formation de la paroi supérieure du conduit auditif externe. Ricard a bien fait voir que l'on pouvait en trouver même en avant du conduit, dans la racine du zygoma, au-dessus de l'articulation temporo-maxillaire. Nous voyons des cellules écailleuses de petite dimension dans nos figures 25, 26, 27. Celles, *c'* de la figure 22, sont grandes, bien formées et bulleuses. En général, elles nous ont semblé petites; mais il faut se souvenir de leur existence et avoir soin de les traiter comme il est représenté dans nos figures si l'on veut que l'intervention soit complète.

Des cellules pétreuses. — Les *cellules pétreuses* occupent la base de l'apophyse; nous les limitons en bas à une ligne horizontale passant à l'union des deux tiers inférieurs et du tiers supérieur du conduit auditif osseux. En haut, elles peuvent aller assez loin, ainsi qu'on le voit (*cc*) sur nos figures 22, 23. — En avant, elles confinent à la lame *arquée prémastoïdienne* (*p*, fig. 24), que nous définirons plus bas. En arrière, elles se dirigent vers le sinus latéral au-devant duquel on les voit si bien s'étendre dans nos figures 26,27, et surtout dans la figure 22, où la paroi du sinus latéral L et la dure-mère ont été sculptées.

Si le lecteur veut bien se reporter à nos coupes horizontales des

figures 19, 20, 24, il verra combien vraiment ces cellules sont rocheuses, combien elles répondent à leur nom de pétreuses. Ces trois coupes montrent bien les rapports des cellules avec le sinus latéral L, dont elles peuvent être séparées par une épaisse couche de tissu compact, comme dans la figure 24, ou par une mince lamelle, comme dans les deux autres coupes. On conçoit, dans ces derniers cas, avec quelle facilité l'inflammation peut se propager au sinus.

La figure 24 nous fait encore voir qu'il peut exister des cellules pétreuses C″ en arrière de l'antre, le long de la face postérieure du rocher, qui, cependant, pathologiquement et par raison de continuité, doivent être rattachées aux cellules mastoïdiennes.

De ce que nous nommons « aditus externe ». — Il arrive assez souvent que, une fois la table externe enlevée, l'opérateur aperçoit, à peu près à la hauteur de l'épine de Henle, une cellule particulière qui semble plus profonde que les simples bulles environnantes. Si l'on introduit le stylet dans sa cavité, on est tout surpris de ne pas se sentir arrêté par un mur de logette et d'arriver, sans difficulté, en creusant tout autour du cathéter, dans la cavité de l'antre. Nous avons rencontré un semblable canal évident, sautant aux yeux, environ une fois sur trois, et nous proposons de lui donner le nom d'*aditus externe*. L'orifice en est fidèlement représenté dans la figure 25, en A*d*. Heureux le chirurgien qui le rencontrera! sa besogne s'en trouvera singulièrement simplifiée. Nous le répétons, il n'existe pas toujours. A notre avis, on ne doit y voir que la persistance d'une des travées de bourgeonnement des cellules, parties de l'antre pour pénétrer la mastoïde.

L'antre pétreux. — Peu à peu, creusant l'apophyse, nous voici arrivés à l'antre, but de nos efforts.

Développement de l'antre. — Étudions-en d'abord le développement, si étroitement lié à celui des cellules mastoïdiennes.

Si l'apophyse mastoïde n'existe pas chez le fœtus, et pour ainsi dire pas chez le nouveau-né, en revanche, on trouve déjà chez eux, prolongeant en arrière l'attique dans l'épaisseur du rocher, une cavité dite antre mastoïdien, que l'on pourrait appeler beaucoup plus justement antre pétreux, comme le fait remarquer Poirier, car elle est creusée dans la portion pétreuse du rocher.

Les dimensions de l'antre sont déjà, chez le fœtus à terme et chez le nouveau-né, presque aussi considérables qu'elles le seront plus tard chez l'adulte.

Les cellules aérifères qui doivent envahir l'écaille, le rocher et la mastoïde, semblent en procéder; elles rayonnent en bourgeonnant

autour de lui, par un mécanisme très comparable à celui du développement des sinus de la face. A la naissance, contrairement à ce qui a été dit, il existe presque toujours quelques-unes de ces cellules aérifères. Il est facile de s'en rendre compte par le procédé suivant, que nous avons vu employer par le professeur Farabeuf : on dépose un peu de mercure dans la caisse du tympan d'un crâne d'enfant nouveau-né, puis on retourne la pièce, et l'on secoue légèrement; le métal passe de la caisse dans l'aditus, et de l'aditus dans l'antre. Or, si l'on vient à gratter avec un bistouri la surface externe du temporal, derrière le cercle tympanal, on voit le plus souvent apparaître des vacuoles très notables remplies de mercure.

Fait à noter, la suture mastoïdo-squameuse oppose, pendant un certain temps, une barrière à la marche des cellules, qui ne l'ont pas encore dépassée dans le courant de la première année. Plus tard même, on retrouve très généralement la trace de cette suture, à l'intérieur de l'apophyse, sous forme d'une petite muraille bordant une ou plusieurs bulles et correspondant exactement au sillon signalé à la surface. Dans le cas de la figure 26, cette disposition était très accentuée.

Profondeur de l'antre. — A quelle profondeur se trouve placé l'antre? La question est capitale au point de vue opératoire et mérite d'être étudiée à fond. Elle ne l'a pas encore été chez l'enfant; ou, du moins, nous n'en avons pu trouver aucun document.

Sur nos fœtus à terme, et sur les enfants de moins d'un an que nous avons examinés, la profondeur de l'antre était très faible et variait de 2 à 4 millimètres, au point que, nous le répétons, rien n'était plus facile que d'ouvrir l'antre avec un mauvais bistouri.

Dans les années qui suivent la naissance, l'antre s'enfonce (on voudra bien nous pardonner cette expression inexacte), mais sans que l'on puisse dire que cet enfoncement est régulier, tant les différences individuelles sont grandes. C'est ainsi que, sur le sujet de la figure 15, âgé de trois ans, l'antre était déjà à 10 millimètres de profondeur, alors que, sur celui de la figure 17, âgé de cinq ans, la profondeur n'était que de 4 mm. 5. Dans la figure 18, sujet de treize ans et demi, la cavité est à 11 millimètres de la surface. C'est là, déjà, un chiffre que l'on trouve chez l'adulte. Nous conclurons donc en disant que, chez l'enfant, la profondeur de l'antre paraît, d'une façon générale, être à peu près en raison directe de l'âge, sans qu'on puisse faire correspondre un chiffre exact à telle ou telle période des premières années.

Chez l'adulte, nous allons aussi trouver des différences. Nous chercherons à déterminer leurs limites extrêmes, de manière à

savoir, d'une part, jusqu'où nous devons au moins aller, d'autre part, la profondeur que nous ne devons pas dépasser, sous peine de léser des organes importants.

Ce point de technique est singulièrement différent suivant les auteurs. Nous lisons dans Politzer que si, après avoir creusé 5 à 6 millimètres, dans la direction de l'antre, on trouve toujours du tissu sclérosé, on doit s'arrêter. A notre avis, cet otologiste doit souvent manquer l'antre. Noltenius nous paraît également bien timoré en concluant, après examen de vingt-deux rochers normaux de la collection d'Hartmann, qu'une trépanation de l'apophyse mastoïde ne peut atteindre la profondeur de 20 millimètres sans risquer de léser un organe important, facial ou canal demi-circulaire. Rappelons que Lichtenberg, de Budapesth, opérant un homme de quarante-quatre ans, n'a trouvé de pus qu'à plus de 2 centimètres de profondeur. Schwartz dit : « Il ne faut pas aller à plus de 2 cm. 5 ». Chipault fixe comme limites extrêmes 1 centimètre et 2 cm. 5.

Pour notre compte personnel, nous ferons remarquer que, dans nos séries, si deux sujets, les nos 10 et 11 (voy. fig. 19 et 20), âgés de quarante-cinq ans et vingt-cinq ans, ont des antres pétreux situés respectivement à 16 millimètres et 15 millimètres de profondeur, en revanche, les sujets âgés, n° 4 et n° 5 (fig. 22 et 25), nous donnent les chiffres suivants et des deux côtés : n° 4, 2 cm. 5; n° 5, 2 cm. 7. Nous sommes donc en droit d'affirmer qu'on pourra être parfois obligé de creuser, surtout chez des sujets âgés, à près de 3 centimètres, pour atteindre l'antre. Bien entendu, dans ces cas exceptionnels, l'instrument devra être manié avec la plus extrême prudence.

(*A suivre.*)

ACCIDENTS DE LA DENT DE SAGESSE

Par le Dr MOTY,

Médecin-chef de l'hôpital militaire de Lille.
Professeur agrégé libre du Val-de-Grâce.

(*Suite et fin* [1]).

Formes complexes et cas exceptionnels.

Nous comprenons sous ce titre tous les cas où des accidents causés par la carie d'une dent coïncident avec la suppuration d'une inclusion épithéliale de la dent de sagesse.

Observation XIII. — En voici en résumé une observation des plus typiques; un condamné militaire entre à l'hôpital de Lille pour une fistule de la joue droite datant d'un an, consécutive à un phlegmon dentaire ayant la première grosse molaire inférieure pour point de départ et située à deux doigts au-dessous de l'arcade zygomatique et à trois centimètres en avant du lobule de l'oreille. Pendant l'évolution du phlegmon le malade, en proie à de violentes douleurs, s'est enlevé lui-même avec son couteau une des racines restée en place après l'extraction de la dent et quelque temps après les douleurs sont devenues intermittentes et moins violentes.

Au moment de l'entrée la fistule persiste, donne peu de pus, et le stylet qu'on y engage rencontre une large surface osseuse dénudée appartenant à la face externe de la branche montante; les dents sonnent normalement, aucune n'est cariée, la bouche s'ouvre assez facilement; le malade se plaint de douleurs dans toute la mâchoire inférieure droite, surtout vers la dent de sagesse, mais rien ne permet de reconnaître si ces douleurs ont une cause anatomique autre que l'ostéite.

Après insuccès d'un traitement par l'iodure à haute dose et les injections iodées et autres dans la fistule, le malade est chloroformé et je pratique deux fois, à trois mois d'intervalle, la dénudation du maxillaire en faisant l'incision de la résection et en liant la faciale; je ne réussis à mobiliser aucun séquestre dans la première intervention; dans la seconde, j'ouvre le canal dentaire à la gouge sans plus de résultats et j'en arrive, trois mois après, à réséquer la branche montante au-dessus de l'arcade dentaire.

L'observation de ce malade dont la pièce osseuse a été présentée

1. Voir les numéros de mai et juin 1901.

à la Société de Chirurgie, devient ici très intéressante : après la section de l'os à la pince-gouge, on remarque : 1° un amas de fongosités correspondant au point de section et situé du côté externe d'un alvéole; 2° la racine postérieure de la dent de sagesse qui a été intéressée par la section; 3° une déchirure de la muqueuse buccale au niveau de cette section. Je fais le curetage des fongosités dont la nature m'échappe et que je néglige malheureusement de conserver, et, après ces constatations, je réunis partiellement en faisant un large drainage; les suites de l'opération se déroulent sans incident notable et la fistule sous-malaire se ferme rapidement. Mais le malade continue à se plaindre de sa dent de sagesse : j'y constate cette fois de la mobilité, et j'en fais l'extraction sans difficulté trois semaines après la résection.

L'examen de la partie conservée du maxillaire montra que toutes les dents restantes étaient absolument normales et que les fongosités enlevées pendant l'opération appartenaient certainement à l'alvéole de la dent de sagesse.

On voit donc qu'ici un phlegmon né de la carie d'une première molaire, s'était compliqué de suppuration dermoïde insidieuse de la dent de sagesse et que telle était la cause principale de la persistance de la fistule et de l'ostéite dont elle était le symptôme. Je me demande encore aujourd'hui si le diagnostic était possible avant l'intervention et je ne trouve qu'un seul élément de valeur sur lequel il aurait pu s'appuyer : l'absence de séquestre après deux ans de suppuration et la douleur vaguement localisée à la dent de sagesse. On pourrait penser que l'extraction de cette dent aurait été mieux indiquée que la résection et il est incontestable que si le diagnostic avait été complet, j'aurais dû dès le début pratiquer cette petite opération qui n'offrait aucune espèce de difficulté, car la dent avait toute la place nécessaire et la bouche s'ouvrait à un degré suffisant. Cependant l'ancienneté de la lésion et l'extension de l'ostéite à toute l'épaisseur de l'os avec élargissement du canal dentaire auraient peut-être rendu l'extraction insuffisante; et cela est d'autant plus vraisemblable que huit mois après la résection il persistait encore du côté de l'incision une fistulette donnant de temps à autre une petite quantité de pus. La fistule se ferma spontanément et définitivement quinze jours plus tard.

M. Reboul a publié[1] un cas d'ostéomyélite du maxillaire, suite de caries multiples chez un enfant de trois à quatre ans, et dans lequel la tuberculose vint compliquer ultérieurement l'ostéite.

1. *Bulletin de la Société de Chirurgie*, 1897.

J'ai observé le même fait chez un jeune garçon de quinze ans, et c'est une complication qui doit être considérée comme assez fréquente; mais dans l'observation ci-dessus, les fongosités faisaient complètement défaut, sauf du côté de la dent de sagesse, et l'orifice de la fistule ne présentait pas l'aspect, si caractéristique à la face, des lésions tuberculeuses. La tuberculose ne paraît donc pas devoir être mise en cause, d'autant moins que la fistule sous-malaire s'est rapidement fermée d'elle-même après la résection.

Les conditions dans lesquelles se présentent les accidents de la dent de sagesse peuvent être encore plus singulières. Le Dr Leplat a publié dans les *Annales de la Polyclinique de Lille*[1] l'observation d'une femme de soixante-six ans, diabétique, ayant perdu toutes ses dents depuis plusieurs années et qui vint le consulter pour une fistule gengivale du maxillaire inférieur datant de trois mois, fournissant un peu de pus et consécutive à un abcès de cause inconnue, qui s'était ouvert spontanément. Le stylet lui fit reconnaître un corps dur; il débrida et réussit à extraire une dent de sagesse normale dont les racines étaient rugueuses; la guérison était complète huit jours après, malgré le diabète.

Il est évident que cette dent s'était développée à l'époque normale de son évolution, mais n'ayant pu effectuer son éruption, elle était restée incluse pendant quarante-six ans sans causer d'accidents notables. Les plaques de résorption multiples observées sur les racines paraissent prouver en outre que les phénomènes inflammatoires qui ont fini par éclater, étaient bien dus à la prolifération très tardive des débris épithéliaux inclus; l'influence du diabète n'est pas certaine.

L'auteur de cette observation a bien voulu m'en communiquer une autre qui n'a pas été publiée et qui est tout aussi curieuse : il s'agit d'accidents d'évolution d'une première grosse molaire inférieure gauche chez un enfant de six ans; il y eut de même abcès, fistule gengivale et extraction de la dent profondément incluse, mais saine d'ailleurs; guérison sans autre incident.

Obs. XIV. — Voici une autre forme assez rare de l'accident de la dent de sagesse. Un homme de cinquante-quatre ans présente du côté de la dent de sagesse inférieure droite des poussées inflammatoires légères survenant de temps à autre depuis l'éruption de la dent vers l'âge de vingt ans. La muqueuse forme un bourrelet en arrière de la dent et la saillie de ce bourrelet augmente au moment des poussées; le côté interne du collet offre également un bourrelet gengival assez accusé. La dent est très légèrement

1. Octobre 1894.

en contre-bas de la deuxième molaire; à gauche, la dent de sagesse manque.

Sans avoir jamais causé de vives douleurs, la dent détermine toujours une gêne plus ou moins accusée; à part un point de carie non pénétrante de date récente, l'organe parait parfaitement sain et le gonflement de la muqueuse ne s'explique que par la prolifération lente des masses épithéliales incluses et les poussées inflammatoires qui en résultent.

Il ne serait pas difficile de multiplier les observations du même genre, mais celles que nous avons rapportées suffisent à montrer l'extrême variété d'allures présentées par les accidents de la dent de sagesse.

Accidents d'évolution de la dent de sagesse supérieure.

Nous avons un peu négligé jusqu'ici les accidents de la dent de sagesse supérieure, parce qu'ils présentent en général beaucoup moins de gravité que ceux de la dent de sagesse inférieure et qu'ils échappent le plus souvent au chirurgien; nous allons donc résumer brièvement leurs caractères spéciaux.

1° Au maxillaire supérieur, les accidents légers sont peu marqués et moins douloureux qu'au maxillaire inférieur et les malades réclament rarement des soins pour eux.

2° Les accidents moyens débutant après l'éruption complète de la dent sont au contraire assez fréquents, et comme ils donnent ordinairement lieu à des symptômes moins aigus qu'au maxillaire inférieur, on peut temporiser avant d'extraire la dent. D'autre part, la constriction des mâchoires étant peu prononcée ou faisant défaut, l'examen de la denture est facile; enfin, comme il n'y a pas de grand canal dentaire, il n'y a pas ou très peu à craindre les complications graves.

Tout concourt donc à rendre les accidents peu redoutables : examen et diagnostic assez simples, dent facile à saisir et le plus souvent mobile dans son alvéole et à racines soudées formant un cône régulier qui s'en détache sans obstacle, possibilité de temporiser en cas de doute.

Voici cependant une observation prouvant que la dent de sagesse supérieure peut, chez le même sujet, causer des accidents plus graves que sa correspondante inférieure.

Obs. VI *bis*. — Un jeune homme de vingt ans est pris, à deux ou trois reprises, de douleurs violentes dans la branche gauche de son maxillaire inférieur; il y a légère constriction des mâchoires et menace de phlegmon

pharyngien, mais tout se résout sans suppuration; à droite, la dent de sagesse inférieure a aussi causé des douleurs vives un peu auparavant au moment de son éruption; à droite et en haut, la deuxième grosse molaire ayant été enlevée vers l'âge de quinze ans, la dent de sagesse est venue prendre sa place et son éruption s'est faite assez facilement avant les trois autres. Un peu plus d'un an après la sortie de la dent de sagesse inférieure gauche il est pris brusquement de douleurs vives au niveau de sa dent de sagesse supérieure du même côté, complètement évoluée depuis longtemps, et vient me trouver à la hâte dans la matinée du surlendemain; il y avait une constriction assez accusée, de l'œdème gengival autour de la dent parfaitement saine d'ailleurs et à la voûte palatine, au point correspondant à l'apex de la dent, une plaque bleuâtre indiquant une menace de sphacèle; j'enlevai sans difficulté la dent dont les racines portaient plusieurs plaques de fongosités épithéliales, et le patient retourna à ses occupations assez surmenantes sans se préoccuper du phlegmon qui se dissipa rapidement.

On voit combien sont irréguliers ces accidents : les deux dents de sagesse inférieures, qui sont volumineuses, ont toutes deux causé des douleurs au moment de leur éruption, mais elles ont pu être conservées; les deux dents de sagesse supérieures sont peu développées; la droite, qui a pris la place de la deuxième molaire, est sortie prématurément sans causer beaucoup de douleur, mais en restant inclinée en dehors; la gauche est sortie dans une bonne position et à son heure, mais après son éruption elle a causé des accidents plus graves que toutes les autres.

Je ne pense pas que le surmenage cérébral puisse être mis en cause chez mon patient, car son travail n'a pas varié pendant toute la période d'éruption; on ne peut donc invoquer qu'une disposition particulière, variable pour chaque dent, et dont la cause nous échappe; la nature ayant à sa disposition l'usure naturelle, ne se préoccupe pas de la régularité d'évolution de ces organes et les anomalies sont pour ainsi dire la règle quand il s'agit des dents et surtout des dents de sagesse.

Traitement.

Comme les indications du traitement dépendent surtout de la marche clinique de la lésion, il nous a paru nécessaire de réunir ici tout ce qui concerne la thérapeutique des différentes variétés d'accidents des dents de sagesse.

Ces indications se divisent naturellement en deux ordres : indication causale et indications symptomatiques; qu'il s'agisse d'une carie ou d'une inclusion épithéliale, elles restent les mêmes et la manière de les remplir est seule à varier.

Indication causale. — Dès que le diagnostic de carie ou d'inclusion a été porté, on doit songer avant tout à supprimer la cause des accidents. S'il s'agit d'une carie pénétrante, il n'y a qu'un moyen d'y parvenir, c'est d'enlever la dent malade, car on ne peut songer à aseptiser et à conserver les dents de sagesse qui sont à juste titre considérées comme de médiocre valeur et dont les racines irrégulières ne se prêtent en aucune manière à l'emploi des procédés modernes de désinfection.

S'il s'agit d'une inclusion, c'est encore l'extraction de la dent qui se trouve le mieux indiquée; elle a pour elle l'expérience de tous les jours et il est probable que l'épithélium inclus, s'il n'est pas enlevé avec la dent, ne tarde pas à entrer en contact avec l'épithélium gengival qui marche au-devant de lui et à s'élever peu à peu du fond de l'alvéole qui se résorbe jusqu'au niveau du reste de la gencive.

Mais puisque la dent est intacte, ne serait-il pas logique de la conserver en se bornant à mettre au jour et à cureter, par le côté externe du maxillaire et sans ouvrir la cavité buccale, la masse fongueuse épithéliale qui occupe le fond de l'alvéole plus ou moins résorbé à ce niveau? La réponse n'est pas douteuse et la donnée pathogénique nouvelle étudiée dans la première partie de ce mémoire, appelle pour conséquence naturelle la conservation de la dent.

Mais on n'est en droit d'être logique qu'avec mesure, et comme aucun fait n'est encore venu à l'appui de cette pratique, en ce qui touche la dent de sagesse, il faut rester sur la réserve.

En règle générale, l'extraction d'une dent de sagesse est une opération beaucoup plus simple et plus rapide qu'un curetage du maxillaire, c'est donc à elle qu'il faut s'adresser de préférence. Ajoutons que dans le cas rapporté plus haut, de résection de la branche montante pour fistule rebelle, le curetage des fongosités n'a paru avoir aucun résultat.

Cependant le fait en question n'a que peu de valeur : la racine postérieure de la dent avait été intéressée par la pince coupante pendant la résection et la muqueuse buccale s'était déchirée légèrement au niveau de la branche montante; les conditions étaient donc tout à fait défavorables à la conservation; nous disons donc, pour conclure, que jusqu'ici l'extraction doit être considérée comme l'intervention de choix, mais que dans des conditions exceptionnelles, en cas d'absence des molaires contiguës par exemple, et en présence d'une fistule sous-maxillaire conduisant sur les racines d'une dent de sagesse bien développée et parfaitement saine d'ailleurs, on serait autorisé à tenter le curetage par la voie extérieure, c'est-à-dire par l'incision de la résection avec ligature de la faciale.

EXTRACTION.

L'extraction des dents de sagesse au cours d'accidents phlegmoneux graves incombe le plus souvent au chirurgien; il est donc nécessaire de traiter ici les points principaux de cette question beaucoup plus complexe qu'on ne pourrait le croire.

Données générales. — L'extraction des dents de sagesse peut être extrêmement simple ou extrêmement difficile suivant la forme, le volume et le degré d'adhérence de leurs racines et suivant le plus ou moins de prise offert par le collet de ces dents.

Il y a de plus, une différence considérable entre les dents de sagesse supérieures et les inférieures, les accidents causés par les premières ne s'accompagnant pas de constriction prononcée des mâchoires, ce qui est une grosse difficulté de moins. Enfin, les racines de toutes les dents de sagesse sont sujettes à de fréquentes anomalies de forme, de nombre et de volume.

Quand il y a de là constriction des mâchoires, il faut d'abord obtenir un écartement suffisant en introduisant un coin ou le bout du doigt entre les deux arcades et en forçant résolument la résistance sans violence, mais aussi sans hésitation, jusqu'au moment où l'on s'est fait une voie d'accès assez large. Dans les cas favorables, on saisit la dent aussitôt après et on l'enlève; comme nous l'avons dit plus haut, le diagnostic et le traitement se font du même coup.

Si la dent de sagesse échappe au moment de son extraction, elle peut tomber dans les voies aériennes; c'est un accident à la possibilité duquel il faut toujours penser.

Données particulières. — La racine des dents de sagesse inférieures est double; elle se recourbe plus ou moins fortement en arrière; sa courbure est quelquefois tellement prononcée que l'apex regarde en haut et que la dent prend la forme d'un hameçon, ce qui s'observe surtout quand elle est en contre-bas et que ses racines n'ont pas eu la place voulue : le plus souvent ces dernières obliquent seulement en arrière sans se relever. Quant à l'alvéole, il est très épais surtout en dehors; on ne doit donc chercher à faire basculer la dent qu'en arrière et en dedans, tant à cause de la courbure de ses racines que de la disposition anatomique de son alvéole.

Les dents de sagesse supérieures ont ordinairement trois racines plus ou moins soudées; l'axe de l'organe est sensiblement incliné en dehors, et c'est dans cette direction qu'on doit diriger le mouvement de bascule pour l'extraire.

On emploie trois types d'instruments pour enlever les dents de sagesse : la clef de Garengeot, les daviers et les élévateurs.

La clef de Garengeot est rarement applicable au maxillaire inférieur en raison de l'œdème du plancher de la bouche et de la constriction des mâchoires; si cependant l'état des parties permettait et indiquait son emploi, on aurait soin de monter le crochet à l'extrémité du panneton et d'appliquer ce dernier au côté interne de l'arcade, de manière à faire basculer la dent du même côté.

La clef est généralement abandonnée pour l'extraction des dents; mais comme on peut n'avoir pas d'autre instrument à sa disposition, nous devions au moins la mentionner.

Les daviers se divisent en deux variétés très distinctes : ceux qui ont pour but de saisir la dent et ceux dont les mors sont destinés à pénétrer entre la deuxième molaire et la dent de sagesse, de manière à mobiliser cette dernière par un mouvement de levier et à permettre son extraction consécutive avec un petit davier coudé.

Les premiers sont construits de manière à fixer la dent entre leurs mors et à l'empêcher de tomber dans les voies aériennes; ils sont courbés à angle droit pour le maxillaire inférieur et en baïonnette pour le supérieur. Ils s'appliquent presque toujours assez facilement en haut, mais il n'en est pas de même au maxillaire inférieur où leur emploi n'est réellement avantageux que dans les cas où la dent a eu toute la place nécessaire pour évoluer et où le phlegmon a pris la forme chronique d'emblée ou s'est résolu après établissement d'une fistule, et quand il y a d'ailleurs liberté des mouvements du maxillaire et position normale de la dent, c'est-à-dire en dehors de la période aiguë et quand la dent peut être facilement saisie.

S'il y a constriction des mâchoires, on éprouve beaucoup de difficulté à mettre le davier en place et si la dent offre peu de prise, le davier glisse et vient saisir la deuxième molaire que l'on enlève à la place de la troisième. Cet accident m'est arrivé deux fois, comme on peut le voir dans les observations rapportées plus haut, et dans l'une d'elles (accidents de la dent de sagesse complètement incluse), je crois qu'il n'était guère possible de l'éviter sans intervenir sous le chloroforme par l'incision de la résection.

Élévateurs. — Plus on a d'expérience en fait d'accidents des dents de sagesse, plus on se sert des élévateurs pour leur extraction. C'est avec les élévateurs qu'on a le plus de chance d'avoir prise sur les dents difficiles et de ne pas les briser par la violence de l'effort ou par un mouvement mal dirigé. On doit évidemment, d'après les données anatomiques énoncées plus haut et s'il s'agit du maxillaire inférieur, introduire l'élévateur par le côté externe de l'arcade entre

la dernière dent et la dent de sagesse, de manière à faire basculer celle-ci en arrière et en dedans. — Le meilleur type d'élévateur doit avoir, suivant moi, la forme d'un éperon à une seule branche terminée par un crochet court en bec de cuiller, destiné à pénétrer entre le collet de la dent de sagesse et celui de la dent précédente; l'instrument doit être solide et son crochet légèrement tordu sur son axe de manière à nécessiter l'élévation du manche pour être mis en place; il en faut donc un pour chaque côté de l'arcade. Si l'on réussit à engager le crochet, il suffit d'abaisser le manche pour luxer la dent.

Cet instrument a l'avantage de ne pas nécessiter un grand écartement des mâchoires pour être appliqué; le doigt qui le guide rend l'erreur de dent à peu près impossible et nous nous en sommes servi avec succès dans certains cas où le davier avait échoué. Cependant il faut reconnaître que la dent de sagesse est quelquefois si étroitement accolée à sa voisine qu'il est extrêmement difficile d'insinuer le crochet à la place qu'il doit occuper, et que la pression la plus énergique ne réussit à le faire pénétrer qu'après plusieurs pesées et au moment même où la dent s'ébranle. L'instrument ne doit agir que comme levier, par un mouvement d'élévation et d'abaissement dans le sens vertical et de va-et-vient dans le sens horizontal; le doigt qui guide le crochet le maintient de manière à éviter les échappées.

En résumé, l'extraction de la dent de sagesse est souvent difficile soit à cause du gonflement des parties voisines et de la constriction des mâchoires, soit à cause de la courbure de ses racines et de leur adhérence à l'alvéole, et, comme l'emploi du chloroforme se trouve sérieusement contre-indiqué dans ces cas difficiles, il faut au chirurgien beaucoup de fermeté, de calme, de persévérance et de vigueur pour mener à bonne fin l'opération, celle-ci pouvant durer quelques secondes seulement ou se prolonger très longtemps, comme dans une observation de Galippe[1] et dans un cas de ma pratique. La cocaïne en solution au 20e rend alors de précieux services et quant à l'extraction elle-même, on l'exécute comme on peut, en changeant d'instrument dès que l'on reconnaît que celui qu'on a tenté d'employer ne mène pas au but.

En procédant ainsi, je n'ai pas encore rencontré de dent dont l'extraction fût impossible sans chloroforme, pourvu que sa position pût être déterminée par la vue ou par le toucher.

Dents incluses ou invisibles. — Je n'insiste pas davantage sur

1. Galippe. *Recherches et notes originales*, Paris, 1891.

l'extraction des dents de sagesse visibles; les accidents causés par ces dents n'ont pas toujours la forme grave que connaissent tous les chirurgiens, mais prennent bien plus souvent une marche chronique d'emblée; la douleur et le gonflement périostique du maxillaire déterminent le patient à s'adresser à un dentiste pour lui réclamer l'extraction de sa dent douloureuse. Dans ces formes, la constriction des mâchoires est peu accusée, et pour peu que le travail inflammatoire remonte à quelques semaines, la dent offre un certain degré de mobilité et son extraction se fait très facilement. On conçoit que les cas de ce genre échappent au chirurgien et c'est pour cette raison que je n'ai pas insisté plus longuement sur les différents modèles de daviers qui leur sont applicables.

Mais quand la dent est complètement incluse, c'est au contraire toujours au chirurgien qu'incombe la tâche de combattre les accidents qu'elle détermine; voici donc la conduite qui nous paraît la meilleure dans ces cas.

Après avoir écarté les mâchoires, on explore la branche montante derrière la dernière dent avec la pulpe de l'index et si la dent de sagesse se présente au contact du doigt par une portion quelconque de sa couronne, on reconnaît son volume, sa position et l'intervalle qui la sépare de la deuxième molaire en se guidant sur ce toucher pour choisir un procédé d'extraction; si la dent est complètement incluse, on se rend compte de sa présence par une saillie sous-muqueuse dure au point qu'elle devrait occuper ou bien l'on constate que rien n'indique la position de la dent.

Dans les deux premiers cas, on cocaïnise la gencive voisine de la dent de sagesse et on l'incise s'il le faut du mieux que l'on peut pour dégager la dent que l'on enlève ensuite; il n'y a pas à craindre d'hémorragie sérieuse quand on rase bien la dent et l'alvéole. Quand le davier ne peut pas passer, ce qui est souvent le cas, on s'adresse aux élévateurs en ayant soin de les placer du côté extérieur de l'arcade et d'éviter les échappées en dehors vers la faciale ou en dedans vers les carotides. Pour cela on s'efforcera de maintenir simplement l'instrument d'une main après sa mise en place et d'exercer les manœuvres de force avec le pouce de l'autre main placé sur la convexité de l'instrument, tandis que les autres doigts prendront un point d'appui sur la branche opposée du maxillaire. Au moment où le pouce pressera fortement la convexité de l'élévateur, la main qui tient son manche exécutera quelques mouvements de va-et-vient dans le sens vertical, de manière à mettre en jeu l'action du levier formé par l'instrument.

Dans le troisième cas, c'est-à-dire si rien ne révèle la présence de la dent, on se contentera nécessairement de traiter le phlegmon.

Indications symptomatiques.

Si l'indication causale tient la première place dans la hiérarchie pathologique, les indications symptomatiques passent bien souvent avant elle au point de vue thérapeutique. Tel est précisément le cas dans les accidents phlegmoneux graves dus aux dents de sagesse, où la première indication par ordre d'urgence est d'arrêter la marche envahissante du phlegmon. Qu'il s'agisse d'une inclusion épithéliale ou d'une carie, les phénomènes phlegmoneux peuvent prendre, et prennent assez souvent une intensité suffisante pour mettre la vie en danger; il faut donc, avant tout, se préoccuper de les combattre.

Traitement du phlegmon.

Le traitement du phlegmon doit être envisagé de deux manières différentes suivant que l'on a pu, oui ou non, remplir l'indication causale en enlevant la dent de sagesse. Le traitement rationnel du phlegmon repose avant tout sur l'extraction de la dent, mais une fois l'opération faite, le phlegmon persiste et ne peut pas toujours être abandonné à lui-même.

En principe, quand il s'agit d'une dent de sagesse saine, le phlegmon tend à se résoudre rapidement après l'extraction même quand il est très volumineux : il suffit donc de prescrire des gargarismes boriqués et d'observer le malade pendant vingt-quatre ou quarante-huit heures, afin de parer aux accidents imprévus qui viendraient à se produire; au bout de ce temps, l'opéré recommence déjà à s'alimenter assez facilement et peut être considéré comme guéri.

Ce qui précède s'applique particulièrement aux phlegmons de moyen volume avec ou sans suppuration manifeste; dans les phlegmons subaigus non suppurés, survenus assez longtemps après l'évolution de la dent et qui ne sont compliqués ni d'étranglement, ni d'infection secondaire grave, les choses sont encore plus simples, surtout si la dent est petite, et le malade peut vaquer à ses affaires quelques instants après l'opération; tel était, par exemple, ce cas du dernier entrant dans nos salles pour accident de la dent de sagesse (Obs. XV); son billet d'entrée portait « hyperostose du maxillaire inférieur »; la lésion siégeait à gauche, toutes les dents de

ce côté étaient saines; la dent de sagesse inférieure était évoluée depuis assez longtemps et avait largement la place nécessaire; il n'y avait pas de constriction des mâchoires, mais en percutant les dents, on trouvait de la mobilité et de la matité du côté de la dent de sagesse. Le diagnostic était donc très simple et le traitement le fut encore plus, car la dent fut enlevée au davier sans aucune difficulté; ses racines étaient entourées de masses multiples d'épithélium; le malade sortit le lendemain.

J'ai déjà dit que ces formes subaiguës n'étaient pas rares, mais qu'elles échappaient le plus souvent au chirurgien; elles ont cependant une grande importance parce qu'elles ne se compliquent ni d'infection, ni d'étranglement et que la seule cause des accidents inflammatoires dont elles sont l'origine réside dans la présence de masses épithéliales incluses dans leur alvéole.

Si, contrairement à ce que nous avons le plus souvent observé jusqu'ici, le phlegmon présentait une gravité exceptionnelle, on se conduirait comme il y a lieu de le faire en cas de phlegmon consécutif à la carie des dents de sagesse.

Ici, en effet, l'infection, rare dans le premier cas, est un fait constant et les circonstances les plus diverses : refroidissement, maladie générale, surmenage, obturation intempestive, etc., lui donnent souvent une redoutable gravité; de sorte que l'extraction de la dent ne suffit plus à mettre un terme à la marche envahissante du phlegmon.

Phlegmon grave.

Il est enfin bon nombre de cas dans lesquels l'extraction de la dent ne peut avoir lieu d'emblée et où l'on doit combattre le phlegmon sans se préoccuper d'abord de supprimer sa cause originelle.

Ces cas sont les suivants : 1° échec de l'extraction par fracture de la dent ou défaut de prise; 2° impossibilité de reconnaître le siège de la dent ou d'ouvrir la bouche; 3° menaces d'accidents asphyxiques ou gangreneux; 4° enfin, tous les cas où l'extraction n'a pas arrêté la marche progressive du phlegmon, autrement dit ceux dont nous avons parlé plus haut et qui ont été causés le plus souvent par une carie pénétrante de la dent de sagesse.

Bref, l'extraction de la dent se trouvant impossible ou insuffisante dans quelques cas, il faut traiter la lésion comme si sa nature restait indéterminée. Nous procédons d'ordinaire comme il suit :

1° Gargarismes boriqués pendant toute la durée du phlegmon;

2° Application de compresses imbibées de sublimé au millième sur la partie extérieure du phlegmon avec superposition d'une pièce de tissu imperméable;

3° Quand le gonflement est considérable et que rien n'indique la présence d'un foyer purulent, nous plaçons au moyen d'une grande aiguille de de Moij ou de Hagdeorn un petit drain de crins de cheval (6 à 8 crins) dans la partie centrale du phlegmon qui correspond habituellement à l'angle de la mâchoire; pour cela, l'aiguille est enfoncée parallèlement à la faciale et à un centimètre en arrière du vaisseau, de manière à venir raser l'angle du maxillaire sans tenir compte de la parotide. Le plus souvent on voit filtrer, soit immédiatement, soit au premier pansement qui suit, un peu de pus le long du crin, et le phlegmon se résout peu à peu sans qu'il se soit fait de véritable collection purulente.

D'autres fois il se forme néanmoins soit derrière le voile du palais, soit à la partie supérieure du plancher de la bouche du côté externe ou interne de la dent, soit même vers le menton ou la joue, bref en des points très variables, un foyer qu'il y a lieu d'ouvrir dès qu'on a reconnu sa présence.

Ce serait bien certainement une erreur de croire qu'à un gonflement considérable correspond toujours un abcès profond, voisin de l'épine de Spix, car, d'après mes observations, dans les cas de dent de sagesse saine, le pus a plutôt de la tendance à former foyer vers la périphérie du phlegmon, quand ce dernier ne se termine pas par simple résolution.

C'est donc principalement dans les phlegmons profonds, consécutifs à la carie, que le précepte de chercher le pus en dedans de l'angle de la mâchoire (Delorme) se trouve justifié. Cependant dans tous les cas graves, une incision mettant à nu le bord inférieur du maxillaire et intéressant ou respectant la faciale suivant que le phlegmon sera plus ou moins postérieur, c'est-à-dire une incision analogue à celle de la résection, sera bien indiquée. Une fois l'os découvert, on dénudera sa face interne avec le détache-tendon et l'on arrivera au centre du foyer passant entre la faciale en dehors et la linguale en dedans sans hémorragie notable. Qu'il y ait ou non collection purulente, cette incision aura toujours pour résultat une notable diminution de l'étranglement et des symptômes infectieux.

Si la bouche pouvait s'ouvrir, on arriverait au même résultat en incisant le bord gengival en dedans de l'arcade dentaire et en dénudant l'os sur une petite étendue avec le détache-tendon; en cas d'hémorragie notable, on tamponnerait la petite plaie; mais il est

rare qu'une intervention de ce genre soit nécessaire quand la bouche peut s'ouvrir.

Il est enfin des cas embarrassants où le phlegmon offre son maximum de saillie sur la ligne médiane du cou et où il ne faut pas hésiter à faire en ce point une incision large et profonde qui ne peut offrir aucun danger. Le but que l'on poursuit n'est pas seulement de rechercher le pus qui manque souvent, mais de lever l'étranglement et de permettre aux tissus indurés de reprendre peu à peu leur souplesse; l'exsudation de sérosité septique et l'action directe des antiseptiques sur la surface de la plaie complètent le résultat immédiat du débridement. Le drainage capillaire au niveau de l'angle de la mâchoire et l'incision des foyers purulents qui viendraient à se produire ultérieurement doivent être employés en même temps que l'incision médiane, si les dimensions et la marche du phlegmon paraissent rendre cette dernière insuffisante.

Rien ne montre mieux les obscurités du diagnostic et les difficultés du traitement que l'observation suivante :

Obs. XVI.— Le soldat D..., du 1er escadron du train des équipages, entre le 30 mars 1898 à l'hôpital militaire de Lille pour un phlegmon sous-maxillaire droit dont le début remonte à quatre jours.

Le gonflement est considérable, la muqueuse sublinguale soulevée par l'œdème vient former un bourrelet derrière l'arcade dentaire inférieure droite; au niveau de l'angle de la mâchoire existe une induration ligneuse faisant corps avec l'os et se propageant au delà de la ligne médiane, à la région sus-hyoïdienne où sa consistance devient élastique. Pas de menaces d'asphyxie.

Toutes les dents de ce côté sont saines, normales à la percussion, mais la dent de sagesse et la deuxième grosse molaire inférieures n'ont jamais paru. La bouche s'ouvre assez facilement et le phlegmon est plutôt sous-maxillaire : le doigt ne perçoit en aucun point le moindre indice pouvant faire reconnaître la présence d'une dent incluse.

Cependant la forme et le siège du phlegmon font porter le diagnostic d'inclusion totale de la dent de sagesse en un point déterminé.

Pansement humide au sublimé sur la région sous-maxillaire. Gargarismes boriqués.

Le 31, déglutition difficile, incision médiane de cinq centimètres au-dessous du menton (cocaïnisation); la sonde cannelée portée à plusieurs reprises au fond de l'incision vers l'angle de la mâchoire du côté droit, ne rencontre pas de pus.

Tampon antiseptique au sublimé au fond de l'incision qui saigne un peu. Pas d'autres changements.

Le 1er avril, l'œdème a gagné les paupières droites, l'œil ne peut plus

s'ouvrir; drain de six crins placé au moyen d'une grosse aiguille de de Moij contre l'angle de la mâchoire.

Le 2, détente sensible; l'œil droit recommence à s'ouvrir, mais la rougeur et l'induration descendent un peu au-dessous de la clavicule au-devant du sternum. Une pointe de thermocautère pénétrante de chaque côté de la poignée sternale. Pansements humides à continuer.

Le 3, foyer superficiel de suppuration au niveau de l'angle de la mâchoire; en dedans des drains de crin. Incision, drain de caoutchouc. La sonde cannelée ne rencontre pas de surface osseuse dénudée au fond du foyer.

A partir de ce moment la résolution s'opère rapidement sans autre intervention.

Le 6, on retire les deux drains et le malade commence à s'alimenter.

Le 13, la résolution est complète ; le malade se lève avec un pansement au diachylon sur la plaie médiane et sur l'incision angulaire.

L'examen de l'arcade inférieure droite devenu très facile, fait seulement reconnaître une saillie osseuse peu accusée sur le bord antérieur de la branche montante, à un centimètre au-dessus de la branche horizontale. Le reste du maxillaire inférieur paraît tout à fait normal.

Le 25 avril, toutes les plaies sont fermées et il n'y a plus aucune douleur. Le malade sort par convalescence d'un mois.

Dans cette observation, le diagnostic de phlegmon par inclusion de la dent de sagesse était basé sur l'absence de cette dent dans l'arcade et sur l'adhérence complète des masses phlegmoneuses au maxillaire avec lequel elles faisaient corps. Aucun symptôme pathognomonique n'est venu le confirmer d'une manière positive et l'absence de fistule consécutive doit imposer quelques réserves; il reste cependant le plus probable eu égard aux données cliniques; mais le point sur lequel nous appelons l'attention, c'est l'urgence de l'intervention même en l'absence d'un diagnostic complet. Il était certainement indiqué dès le début de lever le plus tôt possible l'étranglement par un large débridement, et il n'y avait pas autre chose à faire. Les autres indications se sont présentées avec la même netteté et si l'on pouvait préférer l'incision au drainage capillaire et au thermocautère, la nécessité d'ouvrir une porte de sortie à l'infection ne pouvait en tout cas être mise en question.

Tel est le type général des observations de phlegmon probablement dentaire avec diagnostic incertain; la règle qui s'impose alors au chirurgien est de parer aux accidents imminents sans poursuivre ce qu'on pourrait appeler leur cure radicale. Dès que les fistules sont fermées et que le maxillaire inférieur a repris sa mobilité normale, il n'y a plus rien à faire, la dent incluse a repris droit de domicile et rien ne prouve qu'elle ne puisse être indéfiniment tolérée dans la suite.

RÉSUMÉ.

Il ressort de l'ensemble de ce travail :

1° Que la cause pathogénique réelle des accidents de la dent de sagesse est l'inclusion de débris épithéliaux proliférants autour des racines de cette dent.

Ces débris peuvent rester plus ou moins longtemps et même indéfiniment latents et leur évolution proliférante débute ordinairement sous l'influence de différentes causes étiologiques dont les principales sont : l'infection de la gencive au moment de l'éruption de la dent, les traumatismes répétés résultant des fonctions physiologiques de la mâchoire et la carie des dents voisines; mais dans bien des cas la prolifération épithéliale se produit sans cause accessoire reconnaissable. L'évolution vicieuse de la dent de sagesse est en réalité aussi fréquente au maxillaire supérieur qu'au maxillaire inférieur, mais elle y est sensiblement moins grave.

Qu'il s'agisse de l'un ou l'autre maxillaire, l'intervention de causes accidentelles spéciales ou de causes générales ne prouve rien contre la participation de l'épithélium inclus à l'acte pathologique complexe que nous étudions, tandis que l'absence de ces causes oblige d'attribuer le rôle principal ou au moins le rôle initial aux amas épithéliaux dont l'existence est aujourd'hui démontrée.

2° Que la théorie de l'étranglement pur tombe d'elle-même par ce fait que l'ablation de la deuxième molaire n'a que peu d'action sur les accidents et ne permet pas la conservation de la dent de sagesse, et par cet autre fait que les fistules, quand il s'en est formé, persistent presque toujours indéfiniment tant qu'on n'a pas enlevé la dent. Cette dernière règle reste vraie même si la dent est saine et solidement implantée dans une arcade suffisante qui a repris depuis longtemps la totalité de ses mouvements.

En réalité le rôle de l'étranglement doit être compris de la manière suivante. 1re *phase* : le développement des fongosités épithéliales profondes et la congestion qui l'accompagne déterminent nécessairement un certain degré d'étranglement dans l'alvéole, attendu que la dent étant saine et son collet hermétiquement adhérent à la gencive, nulle voie vers l'extérieur n'est ouverte aux déchets inflammatoires; mais en raison du volume peu variable des artères contenues dans des canalicules osseux voisins et de l'absence presque totale de tissu conjonctif dans le fond de l'alvéole, cet étranglement ne peut pas atteindre d'emblée des proportions bien sérieuses. Tout se borne donc d'abord à une congestion et à une résorption pro-

gressive de l'alvéole. — 2e *phase* : au moment où celui-ci est résorbé sur une de ses faces latérales, l'inflammation se propage dans les tissus voisins qui sont eux-mêmes prédisposés à l'étranglement par leur structure ou leur topographie, et ainsi se trouve complétée la forme simple des accidents moyennement graves des dents de sagesse. Jusqu'ici tout se passe d'une manière analogue aux deux arcades, avec cette seule différence que l'alvéole de la dent de sagesse inférieure étant au moins quatre fois plus épais que celui de sa correspondante supérieure met plus de temps à se perforer.

Quand la deuxième grosse molaire inférieure a été enlevée de bonne heure, le follicule de la dent de sagesse se porte en avant et s'éloigne du canal dentaire, en même temps son alvéole se dégage de la branche montante du maxillaire et s'amincit de telle sorte que la dent une fois évoluée se trouve dans des conditions sensiblement plus favorables que dans sa situation primitive au point de vue de la deuxième phase de l'étranglement, d'où la fréquence moins grande des accidents.

Remarquons encore que si l'étranglement au moment de l'éruption était dû au défaut de place, il se produirait non autour de la dent de sagesse supérieure libre sur trois de ses faces, mais autour de la deuxième molaire, ce qui n'est pas le cas habituel.

3° Que la gravité des accidents tient surtout à l'envahissement du canal dentaire et à l'étranglement qui se produit dans ce canal; que les cas les plus graves correspondent aux inflammations dues à la carie des dents de sagesse inférieures et symptomatiques d'infections complexes, et qu'ils doivent être nettement distingués des accidents dus aux dents de sagesse saines; cette catégorie d'accidents graves manque complètement aux maxillaires supérieurs où la carie des dents de sagesse ne diffère pas de celles des autres dents au point de vue de la marche et des complications en raison même de l'absence de canal dentaire commun aux dents postérieures.

L'extension de l'inflammation et de l'étranglement au canal dentaire et à la région carotidienne supérieure constitue une troisième phase spéciale au maxillaire inférieur; mais pour peu que l'on y réfléchisse on verra clairement que cet étranglement n'est en réalité qu'un résultat, susceptible d'ailleurs de se manifester dans toute la partie antérieure du cou par suite de causes très diverses, et qu'il ne saurait être considéré lui-même comme l'origine des accidents dont il fait partie, pas plus que l'étranglement d'un phlegmon de la paume de la main ne peut être considéré comme ayant provoqué ce phlegmon.

Nous ne pouvons donc abandonner aucune des propositions avan-

cées au commencement de ce travail et l'expérience de chaque jour nous confirme de plus en plus dans l'opinion que les accidents causés par les dents de sagesse saines sont dus soit uniquement à l'inclusion d'épithélium gengival, soit à la coopération de causes variables, passagères ou permanentes, avec cette inclusion préexistante.

Les preuves de cette théorie nouvelle sont : 1° la présence d'épithélium gengival plus ou moins proliférant et même, dans des cas exceptionnels; de parcelles d'émail irrégulier autour des racines des dents extraites; 2° la persistance de fistules sans état phlegmoneux et sans lésions dentaires proprement dites et leur fermeture spontanée quand la dent est extraite; 3° l'existence assez fréquente de cas subaigus n'ayant d'autres symptômes qu'une douleur modérée avec un certain degré de mobilité de la dent et d'hyperostose du maxillaire; 4° l'insuffisance habituelle des moyens employés uniquement contre l'étranglement, tels que l'extraction de la deuxième molaire ou les incisions multiples du foyer phlegmoneux; 5° l'existence d'accidents du côté des dents de sagesse supérieures; ceux-ci restant d'ailleurs presque toujours assez légers parce qu'ils ne se compliquent pas d'étranglement grave, mais nécessitant cependant l'extraction.

Nous ne croyons pas nécessaire d'étendre plus loin cette récapitulation, mais nous ne devons cependant pas dissimuler l'objection la plus sérieuse à notre théorie : l'existence d'amas épithéliaux sur les racines de dents cariées autres que les dents de sagesse. Nous pensons en effet, que les débris épithéliaux inclus, signalés depuis longtemps par Malassez et par Magitot, ont sur toutes les dents une certaine tendance à proliférer et que la carie est une cause occasionnelle très fréquente de cette prolifération. Mais cette tendance est peu marquée pour les dents antérieures; elle se manifeste très rarement en dehors de la carie et les masses épithéliales ainsi produites sur les racines des dents cariées sont de peu d'importance et ne jouent aucun rôle dans les complications de la carie; jamais on ne les voit produire ni fistule, ni dénudation des racines.

En reconnaissant la nature épithéliale des fongosités que nous trouvons maintenant sur toutes les dents de sagesse saines enlevées, M. Reclus a consacré le fait essentiel sur lequel repose notre travail, et les réserves qu'il a faites sur la théorie schématiquement édifiée, dans un court mémoire dont il a bien voulu être le rapporteur à l'Académie de Médecine, ces réserves dont nous reconnaissons la sagesse nous semblent être destinées à perdre tous les jours du terrain. Les observateurs qui reprendront cliniquement l'étude de la question en tenant compte du nouvel élément que nous avons signalé, ne tarderont pas à en reconnaître la valeur, et nous avons aujour-

d'hui la conviction que notre manière de voir sera bientôt unanimement acceptée dans ses lignes essentielles. On peut en effet soutenir, en s'appuyant sur des cas bien observés, que l'étranglement et l'infection de la gencive, loin de résulter d'une prolifération épithéliale profonde, sont au contraire la cause de cette prolifération; je dois même déclarer que je tiens cette interprétation des faits pour exacte dans les accidents qui coïncident avec la première période de l'éruption de la dent et qui disparaissent d'eux-mêmes quand celle-ci a définitivement acquis le droit de domicile, mais il est évident qu'elle est inapplicable aux cas assez nombreux dans lesquels les accidents ne débutent qu'après l'éruption complète de ces dents. D'autre part, il est à noter que les difficultés d'éruption et l'irritation concomitante de la muqueuse ne sont pas spéciales aux dents de sagesse; la dent de six ans ou première grosse molaire y est également sujette et cependant les accidents acquièrent très rarement avec elle la gravité et la ténacité qu'on leur reconnaît du côté des dents de sagesse, ce qui démontre tout au moins que, si le processus général d'évolution est unique pour toutes les dents, les débris épithéliaux du huitième follicule dentaire ont plus de tendance à la prolifération que tous les autres.

Conclusions.

1° Il existe des accidents légers de la dent de sagesse dus à l'irritation de la gencive au moment de son éruption.

2° Les accidents graves de la dent de sagesse sont dus à trois causes primitives principales : *a*. Prolifération des débris épithéliaux inclus au moment de la formation du follicule dentaire; *b*. Inclusion totale de la dent; *c*. Carie de la dent.

3° La gravité des accidents tient le plus souvent à l'envahissement du canal dentaire par le processus inflammatoire, le caractère infectieux de ce processus dans la carie le rendant particulièrement redoutable.

4° L'étranglement complique presque toujours ces accidents, quelle que soit la cause initiale.

5° Le traitement rationnel est l'extraction de la dent.

6° Cependant la conservation pourrait être tentée dans la première forme (*a*) si l'état de la denture rendait la dent de sagesse plus précieuse qu'elle ne l'est habituellement.

Ce dernier mode de traitement comporterait le curetage des fongosités des racines par la face externe du maxillaire mise à nu sans ouverture de la cavité buccale.

L'ARTHRODÈSE SCAPULO-HUMÉRALE

DANS LE TRAITEMENT

DE LA LUXATION PARALYTIQUE DE L'ÉPAULE

Par le Dr BOTHEZAT,

Ancien interne des hôpitaux de Montpellier,
Chirurgien adjoint à l'hôpital Saint-Spiridion (Jassy).

(*Suite* [1]).

Observation de Wolff. — (*Berliner klinische Wochenschrift*, 1886, n° 52).

Le nommé Herm. Senn. de Steinau, âgé de cinq ans, fils d'un meunier, a été saisi en 1883 par la roue d'un moulin et lancé à une distance de 50 pas. On le trouva sans connaissance, ayant à la tête plusieurs plaies qu'un médecin lui sutura. Trois jours après cette chute, il reprit complètement connaissance et après trois semaines fut guéri. Pourtant les parents du petit observèrent qu'il ne pouvait plus se servir de son bras droit comme avant la chute. Il l'envoyèrent à l'hôpital de Breslau, où pendant quelques semaines on essaya de lui immobiliser le bras et de rapprocher de l'acromion la tête humérale qui était abaissée. Ce traitement n'ayant donné aucun résultat, l'enfant fut confié au Dr Eulenbourg qui l'électrisa pendant quelque temps sans avoir pu obtenir la moindre amélioration.

Actuellement le bras suspendu le long du thorax exécute des mouvements pendulaires quand il est déplacé par les changements de position du corps. L'extrémité supérieure du bras est très atrophiée, autant du côté de la flexion que du côté de l'extension.

Circonférence du bras au tiers moyen : douze centimètres et demi à droite, seize centimètres et demi à gauche. L'atrophie du muscle deltoïde est tellement avancée qu'il vous semble n'avoir entre les doigts que la peau, quand on pince la région deltoïdienne. Les muscles sus-épineux et le grand pectoral sont moins atrophiés.

L'avant-bras est aussi diminué de volume; il a comme dimensions, au tiers moyen, 15 centimètres à droite et 16 centimètres et demi à gauche.

Le bras droit est plus court que le gauche de 2 centimètres, l'avant-bras droit est plus court que le gauche de 1 centimètre, la main droite plus courte que la gauche de 1 centimètre.

1. Voir les numéros de mai et juin 1901.

L'omoplate du côté droit paraît disloquée, l'angle inférieur de l'os est éloigné et dévié vers la droite de la face postérieure du thorax, son angle inférieur et la partie inférieure de son bord interne sont plus rapprochés de la colonne vertébrale que les éléments similaires du côté gauche.

La tête humérale se trouve à 3 centimètres au-dessous de l'acromion, on peut introduire un doigt dans la dépression qui sépare les deux os. L'os huméral est en rotation interne.

La grosse tubérosité regarde en dedans, la petite en arrière; on peut palper à travers la peau la coulisse bicipitale, qu'on sent comme sur le squelette. Il en est de même de l'acromion, de l'apophyse coracoïde et de la tête humérale.

L'enfant peut élever l'omoplate et mettre en abduction son angle inférieur. — Le bras ne suit pas les mouvements de l'os scapulaire. Quand le petit s'en donne la peine, il parvient quelquefois à élever la tête humérale à l'aide de l'omoplate, jusqu'au niveau de sa position normale. On peut produire cette élévation de la tête humérale plus sûrement, mais pour un moment seulement, par voie réflexe, en frappant brusquement le dos du malade. Lorsqu'il veut relever son bras, il le met d'abord en mouvement par quelques oscillations, puis le lance en avant et soutient la main droite avec la gauche. Quand la tête humérale est fixée, la contraction du grand dorsal est plus forte dans les mêmes conditions. Tout autre mouvement actif de l'épaule est impossible. Quant aux mouvements passifs, ils sont d'une étendue exagérée et la tête humérale peut occuper toutes les positions de luxation ou de subluxation.

Si le bras est immobilisé, le coude ne peut faire aucun mouvement actif. La tête humérale étant relevée et fixée à sa position normale, le malade peut faire l'extension active du coude si on l'avait fléchi auparavant, ou bien si le malade avait laissé son bras tomber en flexion.

Enfin, il existe encore une position de l'extrémité qui permet un léger mouvement actif de flexion de l'avant-bras : c'est la position fixe en rotation interne et en abduction à 45° à peu près. Dans cette position du bras, l'avant-bras ne peut faire des mouvements que dans la direction horizontale. Lorsque dans cette position du bras, l'avant-bras est mis de plus en pronation, on peut se convaincre que les légers mouvements de flexion du coude ne se produisent pas par l'abaissement du bras, mais en réalité par une légère action du biceps et du brachial interne. En effet, le malade est en état d'arrêter pour un moment la flexion et de la continuer ensuite.

La pronation et la supination de l'avant-bras sont très réduites et ne se produisent que pendant la flexion du coude.

Les mouvements de flexion et d'extension de la main et de tous les doigts s'exécutent facilement.

Le muscle grand pectoral présente des contractions fibrillaires quand on l'excite en soufflant dessus ou en y appliquant un corps froid.

La sensibilité à la douleur, les sensibilités thermique et tactile sont égales des deux côtés. Pas de troubles vaso-moteurs.

L'exploration électrique, faite par le Dr Eulenbourg, a permis de constater

une grande diminution de la sensibilité faradique du nerf axillaire et une moindre diminution de celle du plexus brachial; pas de changement dans les autres racines nerveuses du bras.

Pour les muscles un grand affaiblissement de la contractilité faradique dans le deltoïde, un peu moins dans le biceps, le triceps et le long supinateur; rien d'anormal pour les muscles de l'avant-bras.

La sensibilité galvanique du deltoïde très diminuée, pas de *réaction de dégénérescence.*

Wolff opère son malade le 19 mars 1886. Il fait abaisser la tête humérale de l'épaule luxée de façon à bien pouvoir délimiter par le toucher, à travers la peau, le bord postérieur de la glénoïde scapulaire. Puis, par une incision longue de 6 centimètres, descendant de l'angle postérieur de l'acromion, le long du bord postérieur de la cavité glénoïde, il sectionne la peau, les muscles et la capsule articulaire. Cette incision permet de découvrir facilement les surfaces cartilagineuses des os et de préparer ensuite les parties osseuses qu'il faudra ankyloser. Avant de faire l'ankylose, Wolff met le bras du malade en rotation interne et en abduction à 45° après avoir sectionné les muscles rotateurs internes; puis il marque les points de contact de la tête humérale avec la cavité glénoïde, enlève la couche cartilagineuse qui recouvre les deux os, les troue avec un perforateur, la tête humérale de dedans en dehors, sur la ligne qui sépare la portion moyenne de la portion externe, la cavité glénoïde à 1 centimètre de son bord postérieur, et les rapproche par un fil d'argent. Après avoir fixé les os, il extirpe une portion de la capsule articulaire, la suture au catgut ainsi que les muscles, et ferme la plaie en y laissant un tube de drainage. Cicatrisation de la plaie par première intention après trois pansements. Le malade quitte l'hôpital 14 jours après, avec un appareil inamovible comprenant le thorax et le bras.

Cet appareil inamovible a été porté pendant quelque temps pour empêcher l'ouverture de la plaie, mais après cinq semaines on a permis au malade d'exercer son bras et de faire même des mouvements brusques. Le fil d'argent occupait la même position et ne causait aucune gêne.

Comme résultat opératoire et fonctionnel, Wolff a observé ce qui suit :

L'examen de l'épaule permet de constater que la tête humérale est bien fixée à la cavité glénoïde de l'omoplate. Cette tête se trouve dans sa position normale et on ne peut l'abaisser ni par la pression, ni par la traction. L'omoplate et l'humérus ne forment plus qu'un seul os, de sorte que les mouvements du scapulum ne sont plus inutiles pour le malade qui, grâce à lui, peut relever, abaisser et éloigner un peu son bras.

L'ankylose scapulo-humérale n'est pourtant pas complète; on peut constater facilement que la tête humérale est encore un peu mobile, qu'au niveau du point de fixation par le fil métallique on peut lui faire exécuter des mouvements de rotation en dedans et en dehors, que lorsqu'elle est dans la rotation en dehors, on peut l'abaisser ou la relever légèrement.

Les fonctions du membre paralysé ont fait un progrès évident.

Le malade peut se servir de son bras comme d'un bras normal.

Il s'habille seul, joue à la balle, se sert d'une canne, peut manipuler un fouet, nettoye ses bottes, soulève une chaise, trace des lignes droites sur un tableau. Autant de mouvements qu'il ne pouvait pas faire de son bras droit avant d'être opéré.

L'exploration électrique du muscle deltoïde permet de constater une amélioration de sa contractilité.

Quant au coude, l'extension active est possible, la flexion ne peut se faire que dans l'abduction du bras à 45°.

Wolff a revu son malade le 15 juillet 1886 et a constaté que le résultat obtenu se maintenait dans de bonnes conditions. Voilà donc un cas de luxation paralytique que l'arthrodèse a considérablement amélioré en très peu de temps. Il s'agit de savoir maintenant quelle sera l'évolution de l'ankylose qui a solidarisé la tête humérale à la glénoïde de l'omoplate.

Faisons remarquer tout d'abord que l'opération pratiquée par Wolff est passible de deux objections. L'une s'adresse aux indications, l'autre à la technique.

Pour les indications, le malade de Wolff, d'après nous, n'en présentait aucune qui pût entraîner la nécessité d'une opération. Nous avons établi que pour motiver une arthrodèse de l'épaule, les muscles de l'articulation humérale devaient être irrémédiablement dégénérés, et comme la détermination de cette dégénérescence définitive est très difficile, nous avons tâché de fixer les conditions dans lesquelles elle devait être faite. Or, par l'analyse du cas précédent, il résulte qu'il ne remplissait aucune des conditions indispensables pour qu'une arthrodèse fût utile. La paralysie des muscles de l'épaule était peu prononcée, elle était localisée à un nombre restreint de muscles dont l'exploration électrique avait montré la persistance d'un certain degré de contractilité et l'absence d'une réaction de dégénérescence. On n'avait appliqué qu'un léger traitement électrique de trop courte durée. Donc aucune des indications classiques de l'arthrodèse.

Wolff donne comme indication la résistance que présentaient les muscles paralysés de son malade à l'action des courants électriques, résistance due aux tractions exercées par le poids du bras paralysé sur les points d'insertion de ces muscles et sur la capsule articulaire. On sait en effet, cela est bien démontré aujourd'hui, que les changements survenus dans les conditions anatomiques des muscles sous l'influence des tractions exercées par le bras paralysé sont une des causes du progrès de l'atrophie et de la résistance de cette atrophie à l'action des courants électriques. Il faut soulager les muscles atrophiés de ce poids, il faut ramener à la normale la position de la tête humérale pour que le massage et l'électricité puissent produire tout leur effet. Cela résulte même avec évidence de ce que

Wolff a observé dans son cas. Après l'opération, dit-il, « l'état des muscles de l'épaule s'est amélioré, car la tête humérale a repris sa position normale et la traction continuelle exercée par le bras paralysé sur les muscles a cessé; Eulenbourg a constaté que l'état électrique des muscles scapulaires s'est amélioré ».

Par conséquent, si dans un cas de luxation paralytique de l'épaule due à une atrophie passagère de ses muscles, nous ne voyons pas agir les courants électriques, il faudra agir la tête humérale dans sa position normale et soutenir le bras pendant toute la durée du traitement électrique. Mais cette suppression des tractions du bras et la fixation de l'extrémité humérale dans la cavité glénoïde ne peut-elle s'obtenir que par l'arthrodèse, que par la destruction d'une articulasaine dont les muscles vont reprendre leur fonction? Nous pouvons tion affirmer que non, et puisque cette suppression doit être provisoire seulement et qu'elle n'est utile que pendant le traitement électrique, elle peut très bien être réalisée avec un appareil orthopédique qui, à ce point de vue, remplace parfaitement l'arthrodèse.

Nous conclurons donc que la nécessité de la position normale d'une tête humérale luxée par la paralysie passagère de ses muscles, pour faciliter l'action de l'électricité, n'est pas une indication en faveur de l'arthrodèse.

En ce qui concerne la technique opératoire, Wolff a utilisé un procédé qui ne pouvait pas lui donner une ankylose solide. Pour fixer les os, il a placé le fil d'argent dans une direction horizontale, au niveau du bord postérieur de la cavité glénoïde. Ce fil rapprochait très bien la tête humérale de la glénoïde scapulaire, mais il n'empêchait les mouvements des deux os que dans une seule direction. De plus, après l'arthrodèse, un appareil inamovible n'a empêché le mouvement du bras que pendant un temps très court. Ainsi l'opération a été pratiquée le 19 mars 1886 et on a permis au malade de faire des mouvements brusques avec son bras vers le 26 avril. Le malade a donc gardé son appareil cinq semaines seulement. Ce n'est pas suffisant pour permettre la formation d'une ankylose solide. Aussi, comme le dit Wolff lui-même dans son mémoire, « la fixation des os entre eux était due non seulement au fil d'argent, mais aussi à une masse de tissu membraneux ou cartilagineux serré, qui s'est formée autour du point où ont été perforés les os; il en est résulté non pas une ankylose, mais une articulation à mobilité limitée ».

Avec ces objections, nous pouvons résoudre la question que nous nous sommes posé. Une ankylose incomplète, formée par une simple couche de tissu fibreux serré et soumise à des mouvements continuels, ne peut que se relâcher. L'évolution de cette ankylose est

donc facile à prévoir. La luxation se reproduira si les muscles ne regagnent pas leur contractilité à la suite du traitement électrique et il faudra recommencer une nouvelle arthrodèse.

Étant donné ces considérations, il nous est permis de dire que la non-réussite de l'arthrodèse pratiquée par Wolff a été utile à son malade, car les muscles de l'épaule n'étant pas complètement dégénérés ont pu revenir à l'état normal et mobiliser de nouveau leur articulation. Si Wolff avait obtenu une ankylose osseuse, les muscles de l'articulation auraient été, de ce fait, sacrifiés et un traitement électrique ne leur eût servi à rien.

De tout cela il résulte que si cette observation est intéressante au point de vue des mouvements qu'a regagnés le bras paralysé du malade, à la suite de l'arthrodèse, elle n'est pas du tout démonstrative en ce qui concerne la question de savoir si on peut obtenir par l'arthrodèse une ankylose osseuse de l'articulation scapulo-humérale.

Il en est de même pour la seconde observation : celle-là a été publiée, avons-nous dit, par Eulenbourg dans le *Berliner klinische Wochenschrift* de janvier 1890, sous le titre de « paralysie subaiguë amyotrophique spinale avec relâchement paralytique de l'articulation de l'épaule, traitement par l'arthrodèse ».

La malade est une jeune fille (Lina S...), âgée de vingt-sept ans, dont l'état considéré au point de vue pur symptomatique, se présente comme une paraplégie cervicale partielle (diplégie brachiale), avec paralysie molle, atrophique, à localisation typique et absolument symétrique des deux côtés, d'une partie de la musculature supérieure de l'épaule qui a été suivie d'un relâchement paralytique intense de l'articulation scapulo-humérale, avec abaissement perpendiculaire de l'os huméral des deux côtés. Pour guérir cette luxation paralytique, Wolff a pratiqué, le 14 octobre 1888, une arthrodèse de l'épaule avec un succès immédiat évident.

Le début de la maladie, dont on n'a pu déterminer la cause, remonte à cinq ans pour le côté droit, à quatre ans pour le côté gauche. Chaque fois elle a évolué pendant quatre mois et a été suivie de l'état de faiblesse extrême que présentent actuellement les bras de la malade ; chaque fois le début de la paralysie s'est annoncé par des douleurs passagères dans les vertèbres cervicales et à la région latérale du cou.

L'examen de la malade fait en septembre 1887, permit d'établir que la myélite s'était arrêtée dans son évolution depuis un an et demi et que les douleurs spontanées ou provoquées n'étaient plus apparues depuis cette époque.

En dehors de la paralysie on ne trouvait rien d'anormal.

Par l'exploration des épaules on constatait facilement l'atrophie du deltoïde et du sus-épineux et un affaiblissement de tous les muscles scapulo-

huméraux, en général plus avancé à droite qu'à gauche. Dans la position de repos des deux bras, la tête humérale était abaissée et repoussée en dedans. On pouvait la mobiliser facilement dans toutes les directions. La tête humérale était à quatre centimètres au-dessous de l'acromion du côté droit, à trois centimètres et demi du côté gauche. Les avant-bras tenus en pronation avaient les muscles normaux.

Les muscles deltoïde, sus-épineux, sous-épineux et petit rond étaient très atrophiés, le biceps, le brachial antérieur et le long supinateur moins.

L'élévation et l'abduction du bras étaient impossibles même par la fixation de l'épaule. La flexion active du bras ne pouvait se faire que lorsqu'on fixait l'épaule et qu'on fléchissait le coude à angle droit.

La supination active du coude était impossible.

Quand on fixait la tête humérale, la malade pouvait exécuter plusieurs mouvements, l'abduction et l'extension du bras, la pronation et l'extension du coude.

Aucune modification dans les mouvements des doigts et de la main, sauf quelques tremblements pendant l'extension des doigts et une hésitation pendant l'extension de la main et des phalanges. Pas de contractions spastiques, pas de modifications dans l'excitabilité mécanique des muscles, pas de troubles trophiques ou vaso-moteurs.

Les mouvements passifs étaient libres dans toutes les directions. Sensibilité de la peau normale.

L'exploration électrique a démontré l'existence de signes d'atrophie à peu près complète dans tous les muscles paralysés.

Seuls les muscles sus-épineux, sous-épineux et brachial antérieur réagissaient aux courants maximaux; on ne trouvait que de légères traces de contractilité dans le deltoïde, le biceps et le long supinateur. *Pas de réaction de dégénérescence.*

Les nerfs médian, radial et cubital présentaient une sensibilité normale. Malgré cela dans les rameaux secondaires du nerf radial, il existait une diminution de la réaction, même pour les muscles indemnes jusqu'alors au point de vue fonctionnel (le triceps, l'extenseur de l'index, l'extenseur commun et d'autres).

L'arthrodèse pratiquée par Wolff le 14 octobre 1887 donna après quatre semaines un résultat aussi satisfaisant que possible. Le chirurgien n'a empêché, ni recherché une ankylose osseuse. Sans supprimer la couche cartilagineuse des surfaces articulaires, il a rapproché simplement les deux os et les a fixés l'un à l'autre par un fil d'argent, de façon à réduire la distance qui séparait la tête humérale de l'acromion à un centimètre et demi.

Après l'opération le bras ne balançait plus et la malade pouvait mieux s'en servir grâce à la fixité de l'articulation.

Ainsi quand elle était couchée, elle pouvait se lever sans l'aide des pieds, elle arrivait à porter la main à sa bouche pour se nourrir, elle écartait son bras à 20 centimètres.

Après un traitement électrique de six semaines on pouvait constater une

certaine amélioration de la contractilité électro-musculaire faradique du deltoïde et du biceps.

L'excitation par les courants galvaniques n'avait pas changé.

En décembre 1887 la malade quitte l'hôpital. Elle revient en avril 1889, un an et demi après l'opération. On constate alors que la tête humérale avait conservé sa position et ne s'était pas abaissée, mais les mouvements actifs du bras n'avaient fait aucun progrès.

Dans ce cas de luxation paralytique, l'arthrodèse n'était pas plus indiquée que dans le cas précédent, les muscles n'étaient pas définitivement paralysés et ils ne devaient pas être sacrifiés. D'ailleurs Wolff, instruit par le cas précédent, n'a même pas essayé de pratiquer une vraie arthrodèse, « il n'a pas évité et il n'a pas recherché non plus une ankylose », comme le dit Eulenbourg; « l'importance de cette opération réside dans le fait qu'elle a préparé un terrain meilleur pour le traitement local en rétablissant les conditions anatomiques normales de la musculature de l'épaule ». L'intervention n'a pas été faite pour obtenir une ankylose mais surtout pour transformer une articulation à mouvements trop étendus en une articulation à mouvements limités. Wolff n'a pas fait une *arthrodèse*, mais une *arthrorrhaphie*.

Ainsi comprise, l'arthrorrhaphie de Wolff a des indications moins sévères que l'arthrodèse. Elle sera indiquée même dans les luxations paralytiques à muscles non dégénérés, comme une opération préparatoire d'un traitement électrique qui autrement n'aurait aucune action à cause du poids continuellement croissant du bras et du déplacement consécutif des points d'insertion musculaire. L'arthrorrhaphie doit encore faire ses preuves. Nous ne savons pas si avec le temps il n'y aurait pas un relâchement de cette articulation « à mouvements limités » et, dans le doute, nous préférons la remplacer par un appareil orthopédique dont l'effet est à peu près identique.

Pour nous cette opération est intéressante seulement par le résultat qu'elle a donné; elle a été suivie en effet d'une réelle amélioration dans l'état fonctionnel du bras, qui nous démontre une fois de plus que le rapprochement et la fixation de la tête humérale à la cavité glénoïde de l'omoplate ont, dans la luxation paralytique de l'épaule, une influence considérable sur le rétablissement des mouvements actifs du membre supérieur.

Des résultats d'une autre valeur ont été obtenus dans les trois cas de luxation paralytique de l'épaule que nous avons traités par l'arthrodèse scapulo-humérale. Les observations de ces cas ayant servi de base à notre travail, nous devons les donner avec quelques détails.

Observation I. — *Paralysie infantile localisée au membre supérieur droit. Luxation paralytique de l'épaule droite; arthrodèse de l'articulation scapulo-humérale et du coude. Guérison.*

La fillette M.-V. D..., âgée de sept ans, se présente avec ses parents à l'hôpital Saint-Spiridion, le 5 décembre 1896, pour une paralysie du bras droit. Pas d'antécédents héréditaires à noter; née à terme, dans de bonnes conditions, l'enfant a toujours été bien portante jusqu'à l'âge de quatre ans. A l'âge d'un an elle a été vaccinée, n'a jamais souffert de fièvres éruptives. Ses parents disent qu'à l'âge de quatre ans elle a été gravement malade pendant quinze jours, avec une forte fièvre, de grandes douleurs à toutes les jointures et à la tête, ne pouvait pas marcher et avait la jambe et le bras droit paralysés. Pendant dix jours elle a gardé le lit, mais petit à petit son état s'est amélioré, la fièvre a disparu, l'appétit est revenu et la malade a pu dès lors se servir de ses jambes. Son bras droit seulement est resté sans force, et ne pouvait la servir d'aucune façon. Un mois après la petite se trouvait très bien, elle avait engraissé, était gaie, pouvait courir, mais continuait à ne pouvoir se servir que du bras gauche.

Fig. 1. — Obs. I. — Avant l'opération.

Le bras droit est resté paralysé depuis, il est plus mince et plus court que l'autre; la mère de l'enfant le fixe avec une ceinture au thorax, car il pend comme un corps inerte, ses mouvements sont douloureux et empêchent la fillette de vaquer à ses affaires.

Examen clinique. La malade est une blonde, lymphatique, très anémiée, ayant de la micropolyadénopathie. Bien développée pour son âge, elle n'a pas de signes de syphilis héréditaire ou de rachitisme. Les viscères sont en bon état.

Le membre supérieur droit pend le long du thorax, le bras est en rotation interne, la main en pronation. Comparé au membre supérieur gauche, le membre paralysé est plus court et plus atrophié. Le diamètre du bras droit à son tiers moyen est de 15 cm., tandis qu'à gauche il est de 19 cm., donc 4 cm. de différence. L'avant-bras a un diamètre de 13 cm. et le gauche 17 cm.; donc, à l'avant-bras il y a 4 cm. de différence dans l'épaisseur.

Comme longueur, le bras droit a 19 cm., le gauche 21 cm., soit 2 cm. de différence, l'avant-bras droit a une longueur de 15 cm., l'avant-bras gauche 17 cm. Donc la différence de longueur entre le membre supérieur droit et le gauche est de 4 cm.

L'épaule droite est aplatie et plus élevée que la gauche; en regardant

de près on y voit trois saillies : en haut et en arrière, la pointe de l'acromion, au-dessous, la tête humérale et un peu plus en dedans, l'apophyse coracoïde. Par la palpation on constate la disparition complète du muscle deltoïde; la peau est appliquée directement sur les éléments osseux qui constituent l'épaule; on peut très bien délimiter avec le doigt l'acromion, la tête humérale qui est luxée en bas et en dedans, l'apophyse coracoïde et le bord postérieur de la cavité glénoïde. La distance qui sépare l'acromion de la tête humérale est de 2 cm., celle qui sépare la tête humérale de l'apophyse coracoïde de 1/2 cm.

Si nous prenons avec la main la tête humérale, nous pouvons la mobiliser dans toute les directions autour de la cavité glénoïde.

Lorsque le bras est en adduction le long du thorax, la tête humérale est en luxation antéro-interne, mais nous pouvons relever l'humérus jusqu'à ce qu'il soit en contact avec l'acromion, l'abaisser jusqu'au bord inférieur de la cavité glénoïde et le repousser en arrière jusqu'à son bord postérieur.

On peut mieux délimiter la clavicule et l'omoplate de droite que ceux de gauche. Les muscles qui recouvrent ces os à droite sont moins développés. L'épine et l'angle inférieur de l'omoplate droite sont plus proéminents et l'os lui-même paraît plus petit.

Fig. 2. — Obs. I. — Six mois après l'opération.

Les muscles du bras et de l'avant-bras sont flasques, au toucher les parties molles ont une consistance égale et on ne peut distinguer aucun relief musculaire ; le bras a tout entier une forme cylindrique régulière. L'avant-bras est un peu aplati sur sa face antérieure.

La main est en légère flexion, les doigts en semi-flexion; le dos de la main a une surface convexe, paraît enflé et, au niveau des articulations métacarpo-phalangiennes, il présente des fossettes; la paume est plate, sans relief musculaire sur les bords.

Les articulations du membre paralysé sont libres et permettent des mouvements étendus et anormaux. Tous les mouvements passifs sont exagérés à l'articulation scapulo-humérale. L'abduction et la circumduction sont douloureuses, la rotation externe plus difficile que la rotation interne. Lorsque nous éloignons le bras du corps en le privant de son appui thora-

cique, nous pouvons lui imprimer de vrais mouvements pendulaires, tellement est relâchée la capsule articulaire et la tête humérale mobile par le manque de tonicité normale des muscles.

Au coude, la flexion et l'extension sont normales, il existe de faibles mouvements de latéralité. Les mouvements passifs de la main et des doigts sont peu exagérés.

En ce qui concerne les mouvements actifs, voici ce qu'on observe :

La malade peut relever et abaisser l'épaule droite, elle peut la déplacer en avant et en arrière, mais moins énergiquement que la gauche.

Les mouvements actifs du bras sont abolis en partie. La malade peut porter le bras en adduction, elle ne peut faire ni la flexion, ni la rotation externe; elle peut faire l'adduction, la rotation interne, l'extension. Tous ces mouvements sont très réduits.

Le mouvement actif de flexion et d'extension du coude est impossible. La supination et la pronation sont supprimées, la main et les doigts peuvent faire une légère flexion, mais pas d'extension.

L'exploration électrique des muscles donne le résultat suivant : Faible réaction électrique pour le trapèze, le grand pectoral et tous les muscles de l'omoplate, excepté le rhomboïde et l'angulaire. L'excitabilité électrique (faradique et galvanique) est nulle pour le deltoïde, le sus-épineux, le sous-épineux, le biceps, le brachial antérieur, le triceps, le long supinateur. Les extenseurs de la main ne présentent pas de réaction de dégénérescence, mais de même que les fléchisseurs ils ne répondent qu'à des courants très forts. Il n'y a pas de contractures.

Les différentes formes de la sensibilité sont conservées. On n'observe pas de troubles oculo-pupillaires. Les seuls troubles trophiques qu'on trouve sont l'hyperhydrose et l'hypertrichose de la peau du bras paralysé.

On institue un traitement tonique et on fait régulièrement du massage et de l'électricité (faradique et galvanique) pendant huit mois sans qu'il se produise la moindre amélioration.

Le 18 septembre 1897, on pratique l'arthrodèse de l'articulation scapulo-humérale droite, suivant la technique décrite précédemment. Dix jours après l'opération, pendant lesquels la plaie extérieure s'est parfaitement cicatrisée *per primam*, on enlève les sutures superficielles et on réapplique le bandage contentif.

Cinquante jours après l'opération, le bandage est enlevé et on constate que l'ankylose de l'humérus à la cavité glénoïde de l'omoplate est solide, que les mouvements de l'omoplate sont transmis au bras et que ces mouvements se font difficilement et provoquent de la douleur. Le cinquante-huitième jour on commence le traitement avec massage et électricité, mais dans l'intervalle des séances on applique de nouveau le bandage contentif qui n'est supprimé tout à fait que le soixantième jour, lorsque les douleurs sont à peu près nulles et que la malade commence à faire seule des mouvements avec l'omoplate. Ce traitement de massage et d'électricité est continué pendant les mois d'octobre et novembre 1897; en décembre 1897 on supprime tout à fait le bandage et on reprend le massage et l'électri-

cité jusqu'au mois de février 1898, quand la malade présente les modifications suivantes :

L'épaule droite est au même niveau que la gauche et a repris la forme d'une épaule normale, bien qu'il lui manque le muscle deltoïde; les muscles de l'omoplate et le muscle grand pectoral se sont beaucoup développés, tous les muscles qui étaient légèrement atrophiés ont regagné la contractilité électrique presque normale. La malade peut faire convenablement le mouvement d'abduction, elle porte le bras en abduction jusque près de l'horizontale, elle le porte peu en arrière, plus en avant et ne peut pas faire les mouvements de rotation.

Mais ces mouvements ne lui sont pas très utiles, car elle est atteinte aussi d'une paralysie des muscles du coude; nous avons vu en effet, qu'elle ne pouvait ni le fléchir, ni l'étendre; le 10 avril 1897, on pratique aussi l'arthrodèse du coude. L'articulation est ouverte par des incisions latérales; on enlève avec une gouge la couche cartilagineuse des os et on les met en contact sans suture; immobilisation du coude à angle aigu.

L'appareil plâtré qu'on applique empêche les mouvements du coude, mais non ceux de l'omoplate, aussi pendant l'évolution de l'ankylose du coude, on continue le massage et l'électrisation des muscles de l'épaule et du bras. Quarante jours après cette opération l'ankylose obtenue est solide. Après suppression complète du bandage, on reprend la mobilisation du bras et le traitement électrique.

En octobre 1898, un an après l'arthrodèse scapulo-humérale et 7 mois après l'arthrodèse du coude, on constate que les deux articulations sont solidement ankylosées et que les mouvements du membre supérieur droit ont une assez grande étendue. Le membre entier a augmenté en épaisseur, le bras moins que l'avant-bras dont les muscles n'étaient pas tous complètement paralysés.

La malade se sert de son bras pour certains mouvements, elle arrive à porter sa main à la bouche, s'habille seule, etc.

La fixité de l'ankylose persiste comme après l'opération malgré le résultat négatif de la radiographie qui ne nous permet pas d'affirmer l'existence d'une cicatrice osseuse.

C'est dans cet état que la malade quitte l'hôpital le 21 décembre 1898.

Obs. II. — *Paralysie infantile localisée à l'épaule gauche et au pied droit Luxation paralytique de l'épaule gauche. Pied-bot varus équin. Arthrodèse de l'articulation scapulo-humérale; ténotomie et Phelps. Guérison.*

La petite Rux. S., âgée de six ans, est amenée le 5 janvier 1897 à l'hôpital Saint-Spiridion, par son grand-père qui ne peut nous donner que peu de détails sur les antécédents de la fillette : ses parents sont morts, le vieux se souvient seulement que l'enfant a été souvent malade entre un et trois ans, que la première fois qu'il la vit marcher son pied droit était déformé et son bras gauche paralysé.

L'enfant, très amaigrie, est petite pour son âge; son squelette est bien conformé, tous ses viscères sont en bon état. Elle ne peut pas marcher

à cause de son pied droit qui se renverse en dedans. Il lui est impossible de se servir du bras gauche, atteint d'une paralysie et ne pouvant faire aucun mouvement, ni l'abduction, ni la flexion, ni l'extension.

Si son pied droit est en varus équin paralytique type, l'équinisme se réduit facilement, mais le varus résiste.

Le bras gauche pend le long du thorax. L'épaule est réduite de volume, elle est aplatie; à la place du relief deltoïdien se trouve une dépression. Par la palpation, on sent très bien sous la peau la tête humérale, avec ses deux tubérosités et entre elles la coulisse bicipitale. Entre la tête humérale et l'acromion se trouve une dépression d'un travers de doigt. Au-dessus de cette dépression on explore facilement la voûte acromio-coracoïdienne et l'extrémité externe de la clavicule. En dedans et au-dessus de la tête humérale, à un centimètre de distance, se trouve l'apophyse coracoïde. L'épine et l'angle inférieur de l'omoplate sont plus proéminents à gauche qu'à droite et semblent n'être recouverts que par la peau. L'épaule gauche est remontée.

Les mouvements passifs de l'articulation scapulo-humérale gauche sont plus étendus qu'à l'état normal, la tête de l'humérus peut être facilement mobilisée et portée en avant sous l'apophyse coracoïde, en haut sous l'acromion, en bas sur le bord inférieur de la cavité glénoïde.

La capsule articulaire est très lâche, elle permet des mouvements très étendus de la tête humérale qui joue dans l'article.

Les mouvements d'abduction et ceux de rotation sont un peu douloureux. Quant aux mouvements actifs, les uns sont diminués, d'autres sont complètement abolis.

Le bras paralysé ne peut faire ni l'abduction, ni l'extension, ni la rotation externe. La flexion, la rotation interne, l'adduction se font lentement et incomplètement.

Tous les muscles de l'omoplate et de la ceinture scapulaire sont atrophiés; seuls le deltoïde, le sus-épineux et le sous-épineux sont complètement détruits et ont perdu leur contractilité électrique. L'exploration électrique du muscle deltoïde faite avec beaucoup d'attention et répétée plusieurs fois, permet de constater qu'il ne possède plus aucune fibre saine.

Le bras gauche est moins long de 2 centimètres et moins épais de 4 centimètres que le droit. Ses muscles sont atrophiés, mais ne présentent pas la réaction de dégénérescence. Le plus atteint est le triceps. Pas de contractures.

Les muscles de l'avant-bras et ceux de la main sont moins atrophiés que ceux du bras. Tous les mouvements du coude et de la main sont normaux, mais à cause de la luxation de l'épaule la malade ne peut pas s'en servir. Quand on lui dit de porter la main à la bouche ou de la mettre sur la tête, l'enfant fléchit le coude, porte le bras en adduction, relève l'épaule et déplace le bas en haut et en avant pour arriver avec sa main, au niveau de l'épaule en dehors, au niveau de l'articulation sterno-claviculaire en avant. Pas de troubles de la sensibilité, pas de troubles vasomoteurs.

On institue un traitement énergique par massage et électricité dès l'entrée de la malade à l'hôpital.

Le 24 janvier 1897, le pied est redressé par la section du tendon d'Achille,

Comme aucune amélioration ne se produit dans la paralysie du bras, malgré le traitement électrique, on décide de pratiquer l'arthrodèse de l'épaule. L'enfant est opérée le 19 mars 1897.

On lui fixe la tête humérale par une arthrodèse scapulo-humérale, d'après notre technique opératoire.

Le pansement appliqué est laissé jusqu'au 10 avril 1897; on trouve la plaie superficielle bien et complètement cicatrisée. L'appareil plâtré est remis en place et tous les quinze jours on l'enlève pour explorer l'ankylose et pour faire une séance de massage et d'électricité.

Le 15 juillet 1897, les mouvements de l'omoplate se transmettent déjà au bras, l'ankylose de l'articulation scapulo-humérale est assez solide, les mouvements du bras ne sont pas douloureux. On supprime définitivement le bandage et on reprend le traitement médical (massage et électricité). Deux mois après, le 15 septembre 1897, l'enfant se sert très bien de son bras qui peut exécuter tous les mouvements sauf la rotation. L'atrophie des muscles n'est plus aussi apparente, le membre supérieur paralysé a augmenté de volume, les muscles de l'omoplate se sont bien développés et il existe une grande différence entre eux et les muscles de l'épaule qui sont complètement dégénérés.

L'opération de Phelps pratiquée le 25 septembre, réduit le varus du pied droit. On congédie l'enfant en mars 1898, un an et deux mois après son entrée à l'hôpital, avec une ankylose scapulo-humérale solide, malgré le résultat négatif de la radiographie qui ne nous a pas révélé l'existence d'un tissu osseux, et un bras ayant des mouvements variés, étendus et non douloureux.

Obs. III. — *Paralysie infantile localisée au membre supérieur droit. Luxation paralytique de l'épaule droite. Arthrodèse scapulo-humérale. Guérison.*

La nommée P. D. de Poiana C., âgée de treize ans, se présente à la section chirurgicale de Saint-Spiridion le 18 novembre 1899, ayant une paralysie du bras droit.

Antécédents héréditaires bons. La jeune fille a le bras paralysé depuis l'âge d'un an et demi. Ses parents ne savent pas nous dire comment elle s'est rendue malade; elle a eu la rougeole à l'âge de trois ans, a été menstruée à l'âge de douze ans.

De tempérament lymphatique, l'enfant a une taille moyenne, elle est bien conformée. Le membre supérieur droit est paralysé, immobile, appliqué le long du thorax, la main en pronation. L'épaule droite est plus élevée que la gauche, tous ses éléments osseux sont proéminents et se dessinent sous la peau. La tête humérale est abaissée en avant et en dedans, le relief formé par le deltoïde a complètement disparu. La distance qui sépare l'acromion de la tête humérale est de 3 centimètres; la distance qui sépare la tête humérale de l'apophyse coracoïde est d'un centimètre.

La clavicule et l'omoplate paraissent plus superficiels que les os du côté opposé par l'amincissement de la couche musculaire qui les recouvre.

Les muscles du bras sont également atrophiés, on distingue peu le relief formé par les muscles biceps et brachial antérieur, le relief du triceps a complètement disparu.

Le bras droit est de 4 centimètres plus court et de 6 centimètres moins gros que le gauche.

L'avant-bras tenu en pronation présente un relief en dehors formé par le long supinateur et les muscles extenseurs. L'avant-bras gauche a un centimètre et demi de plus en longueur et 4 centimètres de plus en épaisseur que l'avant-bras droit.

Fig. 3. — Obs. III. — Avant l'opération.

La main est en pronation, les doigts en flexion, les muscles des régions thenar et hypothenar sont atrophiés.

Les mouvements passifs de l'articulation scapulo-humérale sont très étendus, on peut déplacer dans toutes les directions la tête humérale tellement est relâchée la capsule articulaire.

Les mouvements actifs sont limités. Les mouvements de l'épaule qui s'exécutent dans les articulations sterno et acromio-claviculaire sont normaux, tandis que les mouvements de l'articulation scapulo-humérale sont limités. L'abduction du bras et sa rotation externe sont impossibles, l'adduction se fait difficilement, la rotation interne se fait bien, la flexion et l'extension sont affaiblies.

L'avant-bras se fléchit sur le bras jusqu'à angle droit à l'aide du long supinateur, l'extension de l'avant-bras est impossible. La supination se fait lentement.

La main fait mieux l'extension que la flexion, les doigts mieux la flexion que l'extension.

Pas de troubles de la sensibilité, pas de troubles trophiques cutanés, pas de troubles vaso-moteurs.

Les muscles deltoïde, sus-épineux, sous-épineux et petit rond sont complètement dégénérés et n'ont plus de contractilité électrique. Tous les autres muscles périscapulaires donnent une réaction très faible aux courants faradiques et de très légères contractions électriques à 10 et 15 milliampères avec les courants galvaniques. Le muscle triceps manque de contractilité électrique, mais ne présente pas la réaction de dégénérescence; le biceps, le brachial antérieur et le coraco-brachial répondent très faiblement aux courants faradiques.

Tous les muscles de l'avant-bras et de la main répondent aux courants électriques de grande intensité. Pas de contractures musculaires.

Vu l'ancienneté de la paralysie et le résultat absolument négatif d'un traitement de 29 jours, on décide de pratiquer l'arthrodèse de l'épaule. La malade est opérée le 13 décembre 1899 par le procédé opératoire que nous avons décrit. Après dix jours on enlève le pansement; un abcès s'était formé au niveau de l'une des sutures, on les enlève toutes, l'abcès est ouvert et un nouveau pansement est laissé en place jusqu'au vingtième jour.

Fig. 4. — Obs. III. — Six mois après l'opération.

Cette fois la plaie était complètement cicatrisée; l'ankylose étant encore mobile et douloureuse même à la pression, le bandage contentif est laissé jusqu'au soixantième jour après l'opération. A cette date on constate que la tête humérale est bien fixée à l'omoplate, bien que les mouvements soient encore très douloureux. Le bandage inamovible est supprimé et le traitement avec massage et courants galvaniques faibles est institué. Après douze jours de ce traitement, la malade commence à faire de légers mouvements d'abduction du bras; elle fait bien le mouvement de flexion de l'avant-bras et difficilement le mouvement d'extension. La malade continue le même traitement jusqu'au mois de mars 1900, trois mois après l'opération, quand elle quitte l'hôpital.

A ce moment on trouve la tête humérale dans la position où on l'avait fixée; il n'y a aucune mobilité entre la tête humérale et la cavité glénoïde, l'ankylose est complète et solide, les mouvements passifs de l'os huméral se transmettent à l'omoplate intégralement et les mouvements actifs de l'omoplate se transmettent de même au bras paralysé. Le malade ne se plaint plus de douleurs et seule elle exécute tous les mouvements du bras, de l'avant-bras et de la main ; la différence de niveau entre les deux épaules est très petite. Par l'extension du bras, la main peut arriver à toucher la fesse, derrière le grand trochanter, l'adduction se fait comme à l'état normal; l'abduction éloigne le bras jusqu'à 14 centimètres du thorax, l'avant-bras étant en extension quand l'avant-bras est fléchi l'abduction arrive à l'angle droit. La flexion du bras ou sa projection en avant n'est possible que par le relèvement de l'épaule et son déplacement en avant.

La rotation du bras est supprimée, mais elle peut être remplacée par les mouvements d'avancement et de retrait de l'épaule.

Le bord vertébral de l'omoplate droite est à 5 centimètres des apophyses épineuses vertébrales quand le bras est en adduction; ce même bord est à 6 centimètres des apophyses épineuses quand le bras est légèrement éloigné du thorax; cette distance augmente jusqu'à 9 centimètres quand le bras est en abduction. Dans les mêmes conditions, du côté gauche cette distance n'arrive qu'à 7 centimètres.

Quand la malade fléchit le coude, elle porte le bras en abduction légère. Si on lui dit de porter la main droite à la bouche elle relève d'abord l'épaule, puis porte le bras en abduction, fléchit le coude, repousse ainsi en avant tout le membre supérieur à l'aide de l'épaule et arrive à exécuter le mouvement commandé. La supination de la main est encore difficile, la pronation normale, de même que l'extension et la flexion. L'ankylose laisse passer les rayons Rœntgen.

En juin 1900, la malade revient à l'hôpital se rendant à notre appel; nous trouvons l'ankylose toujours solide et les mouvements exécutés plus forts, plus sûrs et ayant une amplitude plus grande.

L'analyse détaillée de nos observations nous permettra maintenant de discuter la valeur de l'arthrodèse scapulo-humérale dans le traitement de la luxation paralytique de l'épaule, lorsque cette arthrodèse est pratiquée sur la base d'indications précises et d'après une technique spéciale.

Nos trois cas se rapprochent par l'origine de la myopathie, mais se distinguent par l'âge des malades, par l'ancienneté de la paralysie et surtout par sa distribution topographique.

Tous nos malades ont été atteints, dans les premières années après leur naissance, d'une polyomyélite antérieure aiguë, tous ont eu comme conséquence de l'évolution de cette paralysie infantile, une luxation paralytique de l'épaule et tous, au point de vue des indications de l'arthrodèse scapulo-humérale, ont réalisé celles que nous avons considérées comme essentielles pour la réussite de cette opération. La malade de la première observation, âgée de sept ans, a eu sa paralysie à l'âge de quatre ans, elle est venue nous consulter trois ans après le début de sa maladie. Chez elle les muscles de l'épaule et ceux du bras étaient complètement dégénérés, ceux de l'omoplate, de l'avant-bras et de la main étaient simplement atrophiés. On pouvait donc sacrifier les muscles de l'épaule et ceux du coude; nous lui avons pratiqué l'arthrodèse scapulo-humérale qui a dû être complétée par une arthrodèse du coude.

La malade de la seconde observation, âgée de six ans, a souffert d'une polyomyélite antérieure à l'âge d'un an. Nous l'avons examinée cinq ans après le début de sa maladie. Elle présentait une atrophie

de tous les muscles de l'épaule, de l'omoplate et du membre supérieur; seuls quelques muscles de l'articulation scapulo-humérale étaient complètement dégénérés. Pour ce cas l'arthrodèse scapulo-humérale a donné un excellent résultat.

Enfin, la troisième malade était âgée de treize ans, sa paralysie datait de douze ans; seuls quelques muscles de l'épaule étaient complètement dégénérés, aussi l'opération a-t-elle été suivie d'un rétablissement presque complet des mouvements du bras.

Il en résulte donc que, dans les cas de luxation paralytique de l'épaule, lorsque cette luxation, due à une atrophie musculaire définitive avec dégénérescence complète de toutes les fibres, est localisée aux muscles de l'articulation scapulo-humérale, sans que les muscles de l'omoplate et de la main, en première ligne, les muscles du coude en seconde ligne, soient eux aussi dégénérés, une arthrodèse de l'épaule transforme le bras paralysé, inutile et souvent encombrant, en un membre ayant des mouvements actifs, suffisants pour les besoins de l'individu.

Nous avons vu en effet le malade de Wolff (première observation), qui avait le membre supérieur droit paralysé et ne pouvait s'en servir pour aucun mouvement utile, faire après une arthrodèse incomplète la flexion, l'extension, l'adduction et l'abduction du bras; nous l'avons vu exécuter des mouvements du coude qu'il ne pouvait pas faire avant l'arthrodèse à cause du déplacement et de la mobilité de la tête humérale. Cinq semaines après l'opération, le malade de Wolff pouvait s'habiller seul, manger seul, jouer à la balle, au fouet, etc.

L'opération pratiquée par Wolff n'avait pas été suivie d'une ankylose solide de l'articulation scapulo-humérale, et pourtant son opéré a largement bénéficié de la limitation des mouvements articulaires.

Il en a été de même pour la seconde malade, celle qui était atteinte d'une diplégie brachiale. Pour celle-là pas d'arthrodèse, on fit simplement une arthrorrhaphie, le rapprochement et la fixation de la tête humérale, par un simple fil métallique, à la cavité glénoïde de l'omoplate. Dans ce cas-là aussi, l'amélioration de l'état fonctionnel du membre supérieur paralysé a été très rapide.

Pour nos cas, dont les symptômes satisfaisaient aux indications que nous avons discutées, l'amélioration a été plus sensible encore, le résultat, croyons-nous, sera plus durable et plus démonstratif. Ces malades sont arrivés avec le membre supérieur paralysé et attaché à leur ceinture, ils ont quitté l'hôpital, après avoir recouvré des mouvements très utiles qu'ils exécutaient avec une amplitude et une

habileté telles qu'ils en étaient eux-mêmes étonnés. Avant l'opération leur bras était considéré comme un corps étranger, inerte, qui non seulement ne leur servait à rien, mais qui les empêchait même de travailler, et ils étaient obligés de l'attacher au thorax pour ne pas en être incommodés; après l'opération nous les voyons utiliser leur bras pour tous les mouvements.

Ces résultats, nous les avons obtenus en solidarisant la tête humérale à l'omoplate par une ankylose scapulo-humérale solide. Cette ankylose permet la transmission au bras paralysé de tous les mouvements de l'omoplate soit indirects, par l'épaule, soit directs, par la tête humérale. Les mouvements indirects de l'épaule sont ceux d'élévation, d'abaissement, de flexion en avant, d'extension en arrière, qui se font surtout au niveau de l'articulation sterno-claviculaire. Aussi observe-t-on chez les opérés, quelque temps après l'arthrodèse scapulo-humérale, une mobilité exagérée de l'articulation sterno-claviculaire.

Les mouvements directs par la tête humérale sont encore plus importants. Ce n'est qu'en voyant les malades après l'opération que nous pouvons nous rendre compte de la valeur et de l'étendue des mouvements que peut transmettre l'omoplate au bras. Le malade porte parfaitement le bras en abduction jusqu'à la position horizontale, en adduction presque contre le thorax; il peut combiner l'adduction avec une flexion en avant et arrive à toucher avec son coude la région épigastrique, ou bien avec l'extension à diriger le coude vers la colonne vertébrale. S'il lui manque les vrais mouvements de rotation, il y supplée par des mouvements similaires que produit l'omoplate glissant sur le thorax dans la direction des côtes.

Tous les mouvements que le bras paralysé obtient à la suite de l'arthrodèse scapulo-humérale sont utiles non seulement comme direction, mais aussi comme précision et comme force. Le malade peut ainsi porter la main à sa bouche, la met sur sa tête, se coiffe, boutonne ses habits, joue à la balle, se sert d'un bâton, d'un fouet, soulève des poids, trace des lignes sur le tableau, etc. Cette restitution des mouvements actifs d'un bras paralysé ne peut être comparée qu'à celle qu'on obtient par les sutures nerveuses dans les cas de paralysie consécutive à la section d'un ou de plusieurs nerfs.

En plus de cette restitution des mouvements du bras, les malades bénéficient encore de l'arthrodèse par le fait que la mise en activité d'un membre paralysé depuis longtemps et immobile arrête les progrès de l'atrophie.

Schüssler, qui n'a pratiqué aucune arthrodèse scapulo-humérale, mais qui possède un appareil orthopédique spécial pour la luxation paralytique de l'épaule, prétend que l'arthrodèse scapulo-humérale chez les enfants entraîne l'atrophie de tous les muscles mis en non-activité par l'ankylose et arrête le développement des parties qui se trouvent dans leur voisinage sans exception. Il dit que « l'effet de l'ankylose se joindra à celui de la paralysie et, après des jours et des années, le résultat définitif sera des plus mauvais. Je soutiens », dit-il, « comme indiscutable l'exactitude de cette opinion et je considère l'arthrodèse, qui peut donner de pareils résultats, comme non indiquée chez les enfants; de sorte que même si après avoir porté longuement mon bandage, il n'y a pas la moindre trace de contractilité électrique dans les muscles, toute amélioration du mode de traitement doit être écartée ». (*Berl. kl. Woch.*, 1860, mai, n° 18). On voit que Schüssler accuse l'arthrodèse de deux inconvénients qu'elle n'a point. Nous avons établi qu'il ne faut pas faire l'arthrodèse scapulo-humérale, que l'ankylose de l'épaule n'est pas indiquée dans les cas où les muscles de l'articulation de l'épaule ne sont pas complètement dégénérés. Si donc avant de faire l'arthrodèse dans un cas de luxation paralytique de l'épaule, il faut attendre une paralysie définitive et incurable des muscles de l'articulation scapulo-humérale, nous ne pouvons pas accuser l'arthrodèse d'avoir provoqué la dégénérescence des muscles qui étaient dégénérés avant l'opération.

Quant aux os, dans l'opération d'Albert, on ne les détruit pas; la technique opératoire nous a montré qu'on n'enlève que les cartilages articulaires qui se trouvent à la surface des os et qu'on ne touche pas les cartilages de conjugaison. Il ne faut donc pas accuser l'arthrodèse d'arrêter la croissance des os, car elle respecte leur centre de développement. Karewsky prétend même que cette opération arrête les troubles qui se sont produits dans la croissance de l'os et nous-même avons constaté que le membre entier, après avoir fonctionné durant quelques mois, augmente de volume. Defontaine, après avoir discuté ces données, dit : « L'arthrodèse ne touche en rien aux cartilages épiphysaires; elle n'excite pas plus l'accroissement de l'os qu'elle ne l'entrave. Elle ne recherche pas à favoriser l'accroissement des os pas plus que la régénération musculaire. Elle se borne à remédier à une infirmité définitivement acquise, s'oppose aux aggravations dont cette infirmité eût été susceptible, et, en permettant l'usage d'un membre qui sans elle resterait inerte, elle a sur sa nutrition générale une action indirecte, mais favorable. Il ne peut donc y avoir qu'avantage à la pratiquer de bonne heure » (*loc. cit.*). C'est la conclusion à laquelle on arrive par l'étude de toutes les

observations connues. L'examen des malades longtemps après l'opération, lorsqu'ils ont bien exercé leur bras pour tous les mouvements dont il est capable, lorsqu'ils n'ont plus la moindre douleur au niveau de l'ankylose, permet de constater un énorme progrès dans le développement de toutes les parties constitutives de l'organe qui était paralysé. On trouve qu'il n'y a plus une aussi grande différence entre les dimensions du membre supérieur paralysé et celles du membre sain. L'amplitude et la force des mouvements, le progrès dans le développement du bras après l'opération dépendent, bien entendu, de la force et de l'intégrité des muscles de l'omoplate, de la solidité de l'ankylose et de l'état des muscles du bras et de la main. Il est évident que si tous les muscles de l'omoplate, du coude et de la main sont normaux, ou s'ils se sont bien développés sous l'influence du traitement électrique post-opératoire, que si l'ankylose est résistante et la fixité de la tête humérale à la glénoïde de l'omoplate solide, nous aurons les meilleurs résultats. Nos observations II et III nous en ont donné la preuve.

Mais on peut avoir affaire à d'autres modalités cliniques qui, si elles réalisent la principale des indications que nous avons demandées (dégénérescence définitive des muscles de l'articulation scapulo-humérale et bon état des muscles de l'omoplate), ne ressemblent pas aux cas précédents; il faut alors subordonner l'intervention à ces modalités, la modifier et la compléter, comme on la modifie et la complète suivant l'état de la contractilité de tous les muscles atteints. Ainsi, quand le malade présente en même temps que la luxation paralytique de l'épaule une paralysie des muscles du coude, nous devons arthrodéser après l'épaule le coude aussi, en le fixant à angle aigu. Cette opération donne également des résultats satisfaisants, comme le prouve notre observation I.

J. Wolff et après lui d'autres chirurgiens ont émis l'opinion qu'il était impossible d'obtenir par l'arthrodèse une ankylose osseuse de l'articulation scapulo-humérale, et qu'en général la fixation de la tête humérale à la glénoïde de l'omoplate était due à une ankylose cartilagineuse ou le plus souvent fibreuse, très serrée.

Si nous nous rapportons au résultat opératoire obtenu dans les trois cas d'arthrodèse scapulo-humérale dont les observations ont été données avec tous leurs détails, nous pouvons soutenir que l'arthrodèse scapulo-humérale peut être suivie d'une ankylose osseuse solide, qui fixe dans une position définitive et immuable la tête humérale à la glénoïde de l'omoplate. Nous pouvons affirmer cela parce que, dans aucun de nos cas, nous n'avons observé de mobilité anormale après avoir laissé l'appareil d'immobilisation du bras

pendant soixante jours. Si nous nous rapportons au résultat de l'examen radiographique, on peut croire qu'il n'y a pas eu d'ankylose osseuse, dans tous nos cas, l'ankylose ayant laissé passer les rayons X; mais il ne faut pas oublier que si les rayons de Rœntgen ne traversent pas le tissu osseux adulte et dense, ils peuvent passer à travers le tissu jeune et encore en développement, comme est celui d'un cal en formation.

Nous pensons donc que seulement une autopsie ou l'examen histologique de l'articulation ankylosée pourrait résoudre la question.

Ce qui nous intéresse et ce qui est vraiment utile pour le malade, c'est que nous réussissons, par l'athrodèse, à fixer la tête humérale sur la glénoïde de l'omoplate, d'une façon telle, qu'entre les deux os il n'y a plus de mobilité et qu'ils ne peuvent plus se mouvoir l'un sans l'autre. Schüssler prétend que cette fixité est due seulement au fil d'argent à l'aide duquel on rapproche les os, que ce fil produira après un certain temps une irritation, aura de la tendance à s'éliminer, devra être enlevé, et que la tête humérale n'étant plus soutenue, se luxera de nouveau. Nous pouvons affirmer que le fil d'argent est parfaitement toléré.

Ainsi les deux opérés de Wolff, malgré la mobilité (légère pour l'un, très grande pour l'autre) qui persistait encore dans leur articulation scapulo-humérale après l'arthrodèse, supportèrent très bien le fil d'argent, l'un une année et demie, l'autre sept ans, sans qu'on ait pu observer la moindre réaction de la part des tissus.

Dans tous nos cas, dont deux ont déjà plus de quatre ans d'ancienneté, nous n'avons également pas remarqué que les fils aient de la tendance à s'éliminer. Cette tolérance du fil d'argent de la part des tissus et cette persistance de la fixité des os suturés, même après des exercices violents et souvent répétés du bras, prouve qu'il s'est fait dans l'articulation un processus de cicatrisation aseptique et que l'action du fil est complétée par celle d'un tissu dur et résistant.

Nous ne pouvons pas dire dès à présent en combien de temps évolue cette ankylose et quel est le résultat tardif et définitif de l'arthrodèse. Il est probable que l'ankylose complète son évolution et devient d'autant plus solide que l'individu avance en âge et mobilise plus facilement son omoplate. Nous avons vu que Wolff a examiné son malade sept ans après l'opération et a trouvé la tête humérale dans la position qu'il lui avait donnée, bien qu'après l'opération elle fût déjà un peu mobile. Il est donc d'autant plus rationnel d'admettre que, dans les cas où il n'existe pas la moindre mobilité dans l'articulation arthrodésée, l'ankylose devra être très solide et persistera indéfiniment.

REVUE DES SOCIÉTÉS SAVANTES

SOCIÉTÉ DE CHIRURGIE

Du 22 mai au 12 juin 1901.

Sur la rachi-cocaïnisation. (Suite de la discussion.)

M. Lejars n'a recours aux injections intra-arachnoïdiennes que dans certains cas choisis et certaines conditions déterminées; c'est ce qui explique pourquoi il ne possède à son actif que trente-trois faits, qui se rapportent à des cures radicales d'hydrocèles ou d'hémorrhoïdes, à des interventions diverses sur le membre inférieur. Chez un certain nombre de ces opérés, le résultat a été parfait. Mais, dans les deux tiers des cas environ, il a observé les vomissements et la céphalée; les ascensions thermiques ont été très rares. Il n'a pas observé d'accident vraiment inquiétant.

Malgré ces résultats favorables M. Lejars n'est pas disposé à faire de la rachi-cocaïnisation une méthode courante. La ponction n'est pas toujours aussi facile qu'on le dit, et il lui est arrivé de ne pas pouvoir pénétrer. D'autre part, il y a, dans l'analgésie, des variations bizarres avec une même dose de cocaïne. M. Lejars l'a vue tarder vingt minutes; il l'a vue incomplète.

La rachi-cocaïnisation rend de bons services dans certaines conditions. Elle est précieuse chez les malades que leur état pulmonaire rend spécialement vulnérables à l'anesthésie générale par l'éther et par le chloroforme, chez ceux qui ont une terreur irraisonnée de l'anesthésie générale. C'est donc une méthode à conserver, à étudier même pour l'améliorer. C'est à ce but que visent les recherches faites par l'un des internes de M. Lejars, M. Cathelin, sur les injections épidurales, qu'il pratique dans l'espace sacro-coccygien. Cette méthode n'a pas encore été suffisamment expérimentée chez l'homme pour qu'on puisse en apporter les résultats.

M. Poirier a employé la rachi-cocaïnisation dans cinquante-trois cas. Deux fois il a dû renoncer à pénétrer dans le confluent sous-arachnoïdien, et il ignore la cause de ces échecs. Dans trois cas il a attendu pendant trente minutes une anesthésie qui ne s'est pas produite. Dans tous les autres cas il a obtenu l'anesthésie désirée pendant toute la durée de l'opération. Mais presque toujours les malades ont présenté des symptômes assez graves d'intoxication : pâleur extrême, sueurs, lividité de la face, angoisse, vomissements. Relativement au siège et à la nature des opérations, M. Poirier a remarqué que, sur tout le membre inférieur, l'anesthésie est complète et permet toute espèce d'opérations. Il en est de même pour les organes génitaux externes et l'anus. Plus haut l'anesthésie risque d'être relative.

Au point de vue des suites, tous les opérés ont eu, le soir même, une élévation de température variant de 38°,5 à 40°. Presque tous ont éprouvé, pendant vingt-quatre ou quarante-huit heures, de violents maux de tête avec vomissements, et l'impression qui lui est restée, c'est que les opérés par la cocaïne sont plus et plus longtemps malades que les opérés par le chloroforme. Aussi M. Poirier préfère-t-il à la rachi-cocaïnisation l'anesthésie par cocaïnisation locale, s'il s'agit d'une opération légère, et l'anesthésie par le chloroforme pour une opération grave.

M. Legueu se sert de la rachi-cocaïnisation depuis dix mois et a par devers lui 150 observations. Il suit une technique à peu près identique à celle de M. Tuffier, et se sert actuellement de solutions de cocaïne à 1 pour 100, stérilisées à l'autoclave à 118 degrés. La piqûre lui a toujours paru facile, peu douloureuse et sans danger; les doses auxquelles il a eu recours ont toujours été minimes; il se contente généralement de deux centigrammes.

Au point de vue des résultats, il note quatre échecs absolus; et il lui est impossible de dire le pourquoi de ces échecs. L'analgésie a été parfaite dans environ les deux tiers des cas; elle a été imparfaite, mais suffisante dans un tiers des cas. Elle s'étend à tous les organes, elle se produit rapidement et est complète au bout de cinq à six minutes; elle dure environ une demi-heure, mais à la fin elle devenait moins parfaite.

Quant aux accidents, M. Legueu a noté, pendant l'opération, des vomissements assez gênants dans un tiers des cas, mais jamais durables; ils persistaient quelques minutes, puis disparaissaient. Ils étaient toujours précédés de pâleur de la face, de dilatation pupillaire et de sueurs froides. Dans quelques cas, M. Legueu a observé au cours de l'opération du tremblement des membres inférieurs et du relâchement du sphincter anal avec défécation involontaire. Après l'opération, il a observé des incidents dont les uns étaient communs, les autres rares. Parmi les premiers se rangent les vomissements, la céphalalgie et l'élévation de température. C'est la céphalalgie qui constitue l'incident le plus fréquent et le plus pénible, elle est parfois très légère et de peu de durée, mais souvent aussi très intense et a pu durer six jours. Les vomissements sont beaucoup plus rares et le plus souvent passagers. Quand à l'élévation de température, fréquente au début des expériences de M. Legueu, elle ne se présente pour ainsi dire plus actuellement, et il semble que ce résultat soit dû à ce fait que la solution employée n'est plus une solution tyndellisée, mais une solution stérilisée à l'autoclave. Parmi les incidents exceptionnels, M. Legueu cite une parésie des membres inférieurs qui persiste trois jours, une rétention d'urine qui dure huit jours, une incontinence qui dure quelques jours également; enfin, une malade présente des troubles mentaux graves; mais M. Legueu n'est pas convaincu que ces troubles mentaux soient attribuables à la rachi-cocaïnisation.

Comparant ensuite la valeur de la rachi-cocaïnisation à celle des autres méthodes d'anesthésie, M. Legueu s'efforce de démontrer qu'au point de vue de l'analgésie elle leur est égale, et qu'au point de vue de la gravité elle ne leur est pas inférieure. Elle mérite donc d'être placée à côté d'elles, comme méthode d'anesthésie. M. Legueu lui réserve toutes les opérations

inférieures, pourvu qu'elles ne soient pas de trop longue durée, et il enlève en sa faveur, à l'anesthésie locale, toutes ses applications inférieures, parce qu'il estime que cette dernière exige une technique plus difficile.

M. Routier a observé ces jours-ci des accidents qui l'ont vivement impressionné. A la suite d'une rachi-cocaïnisation pour une cure radiale de hernie, le malade a eu presque aussitôt une pâleur extrême de la face, des sueurs profuses, une anxiété respiratoire épouvantable, un pouls imperceptible et du relâchement des sphincters. Pendant une heure M. Routier a cru la mort imminente.

M. Vincent (d'Alger) apporte le résultat des 100 premières opérations qu'il a pratiquées à l'aide de l'anesthésie par la cocaïnisation lombaire. Ces opérations ont porté sur l'abdomen, les membres, l'anus, les organes génitaux de l'homme et de la femme, voire même dans un cas, sur le thorax. La technique suivie a été celle de M. Tuffier et la solution employée celle à 2 p. 100. L'anesthésie a été obtenue le plus souvent six à dix minutes après l'injection; elle a fait défaut quatre fois. D'une manière générale le degré de l'analgésie a été bon; dans deux laparotomies, M. Vincent a dû continuer l'opération au chloroforme à cause de l'excitabilité nerveuse que manifestaient ces deux opérées, surtout par peur. — Pendant l'opération, M. Vincent a constaté des fourmillements, quelques tremblements des membres et les troubles ordinaires : pâleur, nausées, vomissements, sueurs, modifications du pouls. — Après l'opération, M. Vincent a été frappé par l'absence de shock. Une élévation passagère de température n'a aucune influence fâcheuse; les vomissements post-opératoires sont presque toujours insignifiants. Le seul inconvénient sérieux de la rachi-cocaïnisation réside dans les phénomènes douloureux : céphalalgie, rachialgie, quelquefois douleurs généralisées. Ces phénomènes apparaissent dans la moitié des cas, sont le plus souvent très supportables, mais prennent parfois un degré d'intensité très pénible.

M. Walther a observé récemment chez une jeune femme des accidents sérieux à la suite d'une injection rachidienne de cocaïne pratiquée dans un autre service. Cette femme était atteinte de végétations vulvaires. La piqûre détermina une syncope de courte durée; l'anesthésie fut complète, et la malade quitta l'hôpital aussitôt après l'opération. Mais après un quart d'heure de marche elle éprouva des vertiges, de vives douleurs épigastriques, dans la nuque et dans toute la colonne vertébrale, enfin, des fourmillements dans les jambes. Pendant les trois ou quatre jours suivants, elle eut de l'insomnie et elle continue à présenter tous les phénomènes de ce que l'on est convenu d'appeler du méningisme. Tous ces phénomènes paraissent actuellement en voie d'amélioration, mais persistent encore. M. Walther signale ce fait, non seulement parce qu'il montre la possibilité d'accidents sérieux, mais encore parce que ces derniers ont échappé au chirurgien qui a fait l'injection et que dans sa statistique ce cas pourrait être rangé parmi les cas bénins.

M. Guinard n'a fait qu'un petit nombre d'injections rachidiennes de cocaïne et n'a jamais observé les accidents qui ont été signalés. En parti-

culier, la céphalée et les vomissements ont fait défaut. Il attribue ce résultat à un petit détail de technique, grâce auquel il évite l'hypertension du liquide sous-arachnoïdien. Il a soin, avant de faire pénétrer l'injection dans l'aiguille de laisser s'écouler une quantité de liquide céphalo-rachidien égale à la quantité de liquide qu'il va injecter. Il pense également que la piqûre se fait plus aisément à gauche, parce que normalement la colonne vertébrale présente une légère scoliose à convexité tournée à gauche dans sa portion lombaire, et cette légère courbure écarte à ce niveau les lames vertébrales.

M. Tuffier, en résumant cette discussion, se félicite de n'avoir rien à changer aux conclusions qu'il a apportées. La technique a été adoptée en grande partie; tout ce qu'il a dit du mode d'extension de l'analgésie et de sa constance se trouve confirmé par les observations rapportées par ses collègues. Quant aux suites et aux accidents, ils ont été pleinement mis en relief, et de la discussion ressort nettement que l'analgésie cocaïnique par la voie rachidienne doit rester dans le cadre chirurgical et que sa place est marquée entre l'anesthésie générale et l'anesthésie locale.

M. Dupraz (de Genève). — I. *Illusion de la radiographie.* II. *Radiographie d'un moignon cicatriciel.* III. *Observation de spina-bifida.*

Rapport de M. Potherat.

I. M. Dupraz a envoyé des épreuves radiographiques d'un traumatisme avec plaie de la racine du médius de la main droite. On avait pensé tout d'abord cliniquement à une fracture comminutive; mais une épreuve radiographique faite dans le sens antéro-postérieur montra l'intégrité des phalanges et leur régulière continuité. Une seconde radiographie, faite au bout de quelques jours dans le sens latéral, montra qu'il y avait une luxation complète dorsale de la phalangine sur la phalange.

II. Il s'agit de la radiographie d'un moignon informe de la main d'une femme de trente ans, moignon cicatriciel consécutif à une brûlure survenue à l'âge de six ans. Elle montre un arrêt de développement du squelette, non seulement de la main, mais de tout l'avant-bras.

III. Dans l'observation de spina-bifida, traité par l'incision chez un enfant de huit mois, il y à a noter qu'il s'agissait d'une mésingocèle pure, que l'enfant guérit très bien après avoir conservé pendant trois semaines un écoulement de liquide céphalo-rachidien et que, pendant les quatre ans qui se sont écoulés depuis l'opération, l'enfant s'est développé normalement.

M. Lévêque (de Saint-Germain-en-Laye). — *Hystérectomie abdominale totale post-césarienne par rétrécissement du vagin.*

Rapport de M. Delbet.

Une jeune femme de vingt-six ans, enceinte de cinq mois, se fait une irrigation d'acide sulfurique dans le vagin dans le but de se faire avorter. Le résultat obtenu fut tout différent de celui qui avait été recherché : la grossesse continua, l'injection fut suivie de brûlures profondes de la vulve, du vagin, du périnée, de l'anus et des fesses, qui amenèrent un

rétrécissement cicatriciel du vagin, rendant impossible un accouchement par les voies naturelles. M. Lévêque laissa évoluer la grossesse et se proposa d'intervenir quelques jours avant l'époque présumée de l'accouchement. Mais le travail commença avant le terme prévu et l'opération fut pratiquée en plein travail. M. Lévêque fit la laparotomie, incisa l'utérus sur la ligne médiane, fit l'extraction d'un enfant vivant, puis termina par l'ablation totale de l'utérus. La malade guérit après quelques incidents septiques.

A l'occasion de cette observation, le Rapporteur discute la conduite à tenir dans des conditions semblables, c'est-à-dire le cas de rétrécissement grave du vagin. Il rejette la dilatation et les débridements qui ne donnent aucun résultat, rejette de même l'opération césarienne simple à cause du danger qui résulte de la septicité du clapier vaginal au-dessus du rétrécissement et de la difficulté de d'écoulement des lochies, et se prononce délibérément pour l'opération faite par M. Lévêque.

M. Reynier. — *Contribution à l'étude du tétanos.*

M. Reynier a assisté, dans son service, à une petite épidémie de tétanos. Deux hommes opérés de hernies et une femme opérée de pyosalpinx furent pris à peu près à la même époque, de tétanos; deux d'entre eux moururent, le troisième guérit, grâce à l'emploi de très haute doses de choral, allant jusqu'à 20 grammes par jour. Ce dernier avait été injecté préventivement avec du sérum antitétanique, ce qui n'avait pas empêché la maladie d'apparaître quatorze jours après l'opération; les malades qui ont succombé avaient eu des injections de sérum au cours de la maladie confirmée.

Dans les recherches de l'origine de cette épidémie, M. Reynier ne trouve à incriminer que le catgut dont il s'est servi, catgut qui lui est fourni du dehors et qui n'est pas stérilisé dans son service.

M. Quénu a eu l'occasion d'observer beaucoup de tétaniques : c'étaient tous des cas apportés du dehors. Ces cas n'ont jamais été le point de départ d'une épidémie intérieure. Il ne conçoit pas qu'une contagion soit possible, si les précautions nécessaires sont bien prises. Quant au catgut, que l'on peut stériliser facilement, à l'autoclave, à l'alcool, au delà de 120 degrés, il ne devrait plus pouvoir être incriminé.

M. Delbet a été péniblement impressionné récemment par un cas de tétanos qui, bénin d'apparence, paraît avoir été fâcheusement aggravé par une irrigation intra-cérébrale de sérum antitétanique.

M. Brun a observé un fait semblable.

M. Monod a observé cette année un cas de tétanos post-opératoire dont l'origine est difficile à établir. La seule circonstance à invoquer en faveur d'une contagion possible, c'est que dans un pavillon isolé voisin il y avait eu récemment deux cas de tétanos spontané.

M. Bazy insiste tout particulièrement sur les avantages des injections préventives.

M. Delanglade (de Marseille). — *Sur la réduction sanglante dans certaines fractures de l'extrémité inférieure du radius.*

M. Delanglade rapporte l'observation d'un homme qui avait subi une fracture de l'extrémité inférieure du radius, et chez lequel la radiographie ayant montré la présence de plusieurs fragments et la réduction ne pouvant être obtenue par les moyens habituels, il prit le parti de faire la réduction sanglante. Il a obtenu ainsi des résultats qu'on n'obtient que rarement après la réduction non sanglante. Celle-ci laisse le plus souvent à désirer, et M. Delanglade apporte une série de radiographies montrant l'imperfection du résultat obtenu et les désordres fonctionnels qui en résultent. Si, dans ces cas, on veut intervenir secondairement, on n'arrive pas toujours à réparer le mal, ainsi qu'en témoigne une autre observation de M. Delanglade. Aussi l'auteur conseille-t-il de vérifier très attentivement la réduction obtenue par des radiographies répétées, et, si le résultat n'est pas complet, de ne pas hésiter à avoir recours à l'opération sanglante.

M. Pousson (de Bordeaux). — *De l'intervention chirurgicale dans les néphrites infectieuses aiguës et dans les néphrites chroniques.*

M. Pousson est intervenu quatre fois pour des néphrites infectieuses aiguës, soit hématogènes, soit ascendantes. Deux fois il a pratiqué la néphrotomie, et ces opérés sont guéris depuis trois ans et demi et depuis sept mois; dans les deux autres cas il a fait la néphrectomie : un malade a guéri, opératoirement, mais il est mort quatre mois après, à la suite de l'infection de l'autre rein; l'autre malade est mort dans les soixante heures en raison d'une pyonéphrose préexistante du côté opposé. En ajoutant ces observations à celles déjà publiées dans la littérature médicale, M. Pousson réunit quinze cas avec quatre morts, ce qui est encourageant. Quant aux résultats thérapeutiques, ils semblent avoir été définitifs.

La légitimité de l'intervention étant ainsi démontrée, M. Pousson établit la comparaison entre la néphrotomie et la néphrectomie : la première a donné deux morts sur neuf cas, la seconde deux morts sur six cas. Aussi M. Pousson se prononce-t-il en faveur de la première, qui paraît agir en décongestionnant le rein et en favorisant l'issue des agents pathogènes et de leurs toxines en même temps que celle des déchets épithéliaux et autres produits encombrant les canalicules.

M. Pousson est intervenu également dans trois cas de néphrite chronique, une fois pour une néphrite hématurique, et deux fois pour des accidents urémiques. Pour le premier cas, l'extirpation du rein a amené la cessation des hématuries et la guérison définitive depuis trois ans. Dans les deux autres, la néphrotomie a conjuré momentanément les accidents urémiques qui se sont reproduits après la fermeture de l'incision rénale. Chez l'une de ces malades la néphrectomie secondaire pratiquée les a fait disparaître.

M. Legueu n'a eu que de mauvais résultats de la néphrotomie pratiquée pour des pyélonéphrites aiguës, sans rétention. Aussi est-il partisan de la

néphrectomie, si elle est possible, c'est-à-dire si l'autre rein est sain; dans le cas contraire il préfère s'abstenir.

M. Albarran fait observer tout d'abord combien fréquemment on voit guérir par le simple traitement médical des poussées de pyélonéphrites aiguës ascendantes ou hématogènes. En tout cas, l'intervention ne peut être justifiée que si l'unilatéralité des lésions ou la grande prédominance d'un côté se trouve démontrée. Le néphrectomie a donné quelques succès, la néphrotomie des résultats médiocres ou mauvais.

M. Albarran est sceptique en ce qui regarde le traitement du mal de Bright par la néphrotomie, et lui-même il aurait peu confiance dans la néphrotomie pour désobstruer les canalicules rénaux encombrés d'épithélium.

M. Guinard présente une malade chez laquelle il a *abouché avec succès l'uretère dans l'os iliaque* après résection d'un segment de conduit au cours d'une hystérectomie.

M. Mauclaire présente un cas de *splénectomie pour rupture de la rate.*

M. Poirier présente deux cas de *kystes hydatiques du foie* traités par la suture sans drainage.

M. Le Dentu présente un cas d'*épithélioma de l'ovaire* chez une femme ayant subi il y a trois ans une entérotomie pour épithéliome de l'intestin.

M. Quénu présente des pièces de *fracture postéro-antérieure para-médiane de la base du crâne.*

M. Ehrmann présente un jeune homme atteint de *malformation de la voûte palatine.*

M. Albarran présente une malade opérée de *néphrectomie lombaire pour kyste hydatique du rein.*

M. Gérard Marchant présente un malade chez lequel il a pratiqué avec succès le *hersage du nerf sciatique pour une névralgie rebelle.*

M. Delorme présente un malade chez lequel il a pratiqué par un procédé spécial la *suture du moyen adducteur rompu.*

M. Luys présente un malade guéri d'une *cystite tuberculeuse par les injections d'air stérilisé.*

SOCIÉTÉ DE CHIRURGIE DE LYON

Séance du 2 mai 1901. — *Présidence de M. Gayet.*

Grossesse extra-utérine tubaire en imminence de rupture, extirpée par laparotomie vaginale.

M. Jaboulay présente la pièce. Elle a la grosseur et la forme d'un œuf,

représente une grossesse de 2 à 3 mois. Au point opposé au méso-salpinx on voit un amincissement paraissant être le point de déhiscence; il n'y a pas de perforation visible et cependant il y avait du sang noir dans le péritoine pelvien. La malade, âgée de trente ans, avait été opérée il y a quatre ans pour une suppuration du petit bassin, par le vagin; c'est probablement la cause de l'ectopie de l'ovule. Elle se plaignait de douleurs pelviennes aggravées par le toucher, et celui-ci faisait constater un empâtement du Douglas et une masse dans la trompe droite; il n'y avait pas de fièvre.

L'opération (incision du Douglas, traction de la trompe droite avec l'index, ligature du pédicule et section) a été pratiquée au moment où la rupture allait se produire; elle aura donc évité à la malade l'inondation intra-péritonéale.

Après incision de la poche, on voit des caillots, les enveloppes, chorion et placenta, mais l'embryon a dû être résorbé.

M. Goullioud vient justement d'extraire un embryon de 11 centimètres dans des conditions analogues. Il a eu l'occasion récente de voir deux cas de mort par grossesse extra-utérine. Dans un cas, la malade très anémiée mourut pendant qu'on lui faisait une injection de sérum avant de l'opérer; dans l'autre cas, la malade transportée d'urgence à l'hôpital, mourut quelques instants après l'opération. Ces cas sont en contradiction avec l'enseignement de M. Laroyenne et les publications de M. Condamin, qui proclament que l'hémorragie ne tue pas ces malades. Personnellement M. Goullioud pensait aussi qu'une grossesse de deux mois n'impliquait pas forcément l'intervention. Mais la menstruation est trop irrégulière pour permettre un diagnostic exact et la conclusion est qu'on ne doit plus compter sur la bénignité classique de la rupture précoce et que les hémorragies qui en font le danger indiquent la laparotomie immédiate.

Un accident grave du traitement médical de l'appendicite : gelure étendue de la paroi abdominale par application de glace.

M. Durand présente un malade porteur d'une large cicatrice due à des applications de glace, renouvelée toutes les deux heures et contenue dans une vessie de caoutchouc appliquée directement sur la peau; l'application avait été faite pendant dix-huit jours et la poussée appendiculaire parvint à résolution. Mais à ce moment la peau fut trouvée noirâtre, sphacélée; il fallut l'enlever par fragments avec des pinces; l'élimination dura un mois environ; il semble que la peau seule ait été intéressée, car il n'y a pas d'éventration. Mais on peut se demander si l'opération à froid que le malade réclame maintenant, ne sera pas une cause de cette complication préparée par la gelure. Ces résultats de l'application de glace ont été notés au cours de la fièvre typhoïde. MM. Tripier et Bouveret pensent que la gelure est favorisée par l'altération septique des vaisseaux; cette explication paraît valable pour l'appendicite.

M. Jaboulay a vu deux cas de gangrène par ce mécanisme.

Ostéome du brachial antérieur.

M. Ruotte présente le malade.

Fracture de l'extrémité supérieure du 3e métacarpien.

M. Jacob présente la pièce du malade présenté dans la dernière séance. L'opération a montré que le fragment comprenait, outre l'apophyse radiale, une partie de la tête. Il y a donc fracture et non arrachement épiphysaire, ainsi que l'avait pensé M. Jaboulay. Un anatomiste allemand a trouvé dans 7 p. 100 des cas une épiphyse indépendante représentant l'épine radiale.

L'orateur présente un malade ayant une fracture de l'extrémité supérieure du 1er métacarpien.

M. Jaboulay fait remarquer que l'argument dont se sert M. Jacob pour rejeter le décollement épiphysaire n'est pas concluant, car on sait que le décollement vrai n'existe pour ainsi dire pas et que le trait de séparation porte toujours sur la substance osseuse juxta-épiphysaire. Le nouveau malade de M. Jacob est, lui aussi, atteint d'une fracture au niveau d'un cartilage de conjugaison.

M. Jacob. Ce malade a dépassé l'âge de soudure des épiphyses.

Séance du 9 mai 1901. — *Présidence de M. Gayet.*

Grossesse extra-utérine.

M. Goulliioud présente le petit fœtus dont il a parlé dans la dernière séance.

Il croit qu'on ne doit pas oublier les cas de rupture mortelle quand on se trouve en face d'une malade chez qui on peut suspecter le diagnostic. Il ne faut pas se fier à la dernière apparition des règles pour établir l'âge de la grossesse, celles-ci pouvant persister dans les premiers mois de la grossesse ectopique.

Rupture du tendon du triceps fémoral.

M. Rochet présente un malade qu'il a opéré pour une ancienne rupture du tendon tricipital avec rétraction considérable du bout musculaire, rendant impossible le rapprochement. Il eut alors recours à un procédé de dédoublement de la rotule, faisant une section verticale de cet os parallèlement à sa surface, de bas en haut, et rabattant comme un volet le segment détaché et relié encore à l'extrémité supérieure de la rotule par quelques tractus ostéo-fibreux. On put ainsi suturer le tendon à la rotule allongée. Le résultat fonctionnel est excellent, la flexion dépasse l'angle droit, l'extension est complète. La radiographie montre la continuité des deux fragments rotuliens par un cal fibreux très serré qui en permet cependant la mobilité.

M. Vallas constate l'excellent résultat et croit qu'au point de vue des résultats ultérieurs ce malade se comportera mieux que s'il avait été opéré pour fracture de la rotule; dans ces cas le cal tend à s'allonger en

raison de sa tension suivant l'axe et d'autre part, des tractions exercées par la flexion sur le cal qui occupe juste l'angle de flexion au niveau des condyles; ici, au contraire, le cal, perdu en quelque sorte dans la cuisse, est bien moins tiraillé. Il faut cependant compter avec les traumatismes brusques que peut subir le membre inférieur.

Bec-de-lièvre complexe.

M. Claudot donne lecture de l'observation envoyée par le docteur Debrie, médecin-chef de l'hôpital militaire de Briançon.

Séance du 23 mai 1901. — *Présidence de M. Gayet.*

Ostéome du brachial antérieur.

M. Batut présente le malade.

M. Vallas n'est pas certain qu'il s'agisse bien là d'un ostéome du brachial antérieur; la tumeur est située trop en dedans. On pourrait penser à une fracture de l'épitrochlée, mais celle-ci est nette et, comparée à celle du côté sain, paraît intacte. Il ne s'agit pas non plus d'une lésion développée dans les muscles épitrochléens, car ils ne remontent pas aussi haut que le point occupé par la tumeur. Il semble donc que cette masse pourrait plus logiquement s'expliquer par un arrachement périostéo-ligamenteux de la partie interne du coude.

M. Chandelux. Cette grosseur s'est développée bien vite pour un ostéome musculaire. Il s'agit plutôt d'une déchirure du périoste et des ligaments.

M. Claudot pense, en effet, que la date du traumatisme est encore bien rapprochée; M. Batut a-t-il connaissance de cas où l'ostéome se soit développé si rapidement?

Hernie épigastrique contenant un fibrome du ligament falciforme du foie

M. Jacob présente un malade opéré et guéri. Le début remonte à la fin du mois de mars dernier : au cours d'un exercice de gymnastique, une douleur épigastrique, coliques et état nauséeux; le soir même, apparition d'une tumeur du volume d'une grosse amande. Elle est molle, mobile, mais rattachée à la profondeur par un pédicule. L'opération révèle une tumeur composée de graisse sous-péritonéale, ayant entraîné un petit sac péritonéal pouvant loger la pulpe de l'index. Excision de ce sac et de la masse graisseuse. L'examen montre dans cette graisse une petite masse fibreuse, du volume d'un noyau d'olive, et au niveau de la section du pédicule, les deux orifices d'un canal. Il est évident qu'il s'agit d'un fibrome du ligament rond du foie, et que le canal sectionné est la veine ombilicale.

Étranglement très serré d'une anse intestinale dans le collet d'une éventration post-opératoire de la ligne blanche.

M. Durand communique l'observation. Ce qui en fait l'intérêt, c'est la présence de petits kystes intra-pariétaux rencontrés au cours de l'opération.

M. Goulliod propose pour ces kystes la pathogénie suivante : Invagination de quelques lambeaux péritonéaux dans les éléments de la paroi, soit au moment de la suture, soit pendant la cicatrisation; prolifération de ces lambeaux sous l'influence de l'irritation inflammatoire. Cette pathogénie est celle des kystes qu'on voit assez souvent, après l'ablation des annexes enflammées, se produire au niveau ou au voisinage des moignons tubaires.

M. Jaboulay. On pourrait les expliquer encore par l'inclusion, dans la cicatrice, de débris épidermiques.

Péritonites suppurées diffuses drainées après laparotomie médiane par des tubes de caoutchouc et guéries. Supériorité des drains sur la gaze.

M. Jaboulay rapporte les observations de deux malades et présente l'un d'eux : laparotomie médiane pour péritonite suppurée diffuse, drainage à l'aide de deux tubes de 20, 25 centimètres, allant du côté du cul-de-sac recto-vésical et ressortant au-dessus du pubis. Ces drains ont parfaitement fonctionné et il a été facile de les enlever au bout de trois semaines. La gaze, au contraire, fait bouchon, est difficile à retirer, laisse à sa suite de larges éventrations.

M. Condamin. Ce malade est à peine cicatrisé et on ne peut savoir s'il sera à l'abri d'une éventration. Le Mikulicz est un agent hémostatique; pour l'écoulement des liquides les drains sont préférables. On a souvent avantage à combiner les deux systèmes.

M. Goulliod emploie trois procédés de drainage : pour évacuer une collection péritonéale purulente, il emploie les drains; pour faire de l'hémostase et provoquer des adhérences, il utilise le Mikulicz. Quand, enfin, après une laparotomie, il y a quelques hésitations à tout fermer, il installe un drainage de prudence par une sorte de Mikulicz vaginal : il met avant de fermer le ventre une mèche dans le Douglas, fait ses sutures abdominales, puis incise le Douglas et attire la mèche dans le vagin. Ceci permet le drainage vaginal sans qu'on mette les doigts dans cette cavité septique au cours de l'opération.

M. Jaboulay n'a établi de comparaison que pour les cas où le péritoine renferme du pus, comme en cas de péritonite par perforation; il prétend que pour ce cas le drainage au caoutchouc est supérieur au Mikulicz.

Séance du 30 mai 1901. — *Présidence de M. Gayet.*

Cataracte et dacryo-cystite.

M. Rollet présente une malade qui demandait l'opération de la cataracte, étant atteinte en même temps d'un catarrhe des voies lacrymales à droite. Les séances de cathétérisme provoquèrent une exagération des phénomènes inflammatoires du côté du canal nasal et du sac. L'orateur pratiqua alors l'ablation totale du sac et douze jours après, put extraire la cataracte du même côté sans crainte d'infection.

Cette opération paraît préférable aux méthodes anciennes d'oblitération par les caustiques et le feu.

M. Vallas demande si cette opération n'est plus applicable aux cas de fistules?

M. Rollet a fait un grand nombre d'extirpations du sac dans ces conditions avec de bons résultats.

Pyohémie. Infection grave. Guérison.

M. C.-L. Gauthier, interne des hôpitaux, présente le malade au nom de M. Gangolphe.

Piqûre de la main par un fil de fer, lymphangite; entrée au septième jour avec infection générale; au treizième jour, arthrite purulente du poignet et de la tibio-tarsienne droite. Persistance des accidents fébriles pendant trois mois. Traitement par larges incisions des abcès péri-articulaires. Sortie au bout de quatre mois avec des fistules suppurées à la main droite, ankylose complète de la tibio-tarsienne et du poignet.

M. Gangolphe insiste sur les points suivants : guérison inespérée d'un cas d'infection purulente très grave; abstention opératoire vis-à-vis des arthrites, en raison de la gravité de l'état général et de l'étendue des lésions. Résultat relativement heureux de cette abstention.

L'étude bactériologique de ce cas a indiqué la présence d'un streptococco-bacille particulier (M. Arloing).

Hydronéphrose fermée dans un rein en ectopie lombo-iliaque. Néphrectomie transpéritonéale avec cloisonnement du péritoine. Guérison.

M. Bérard rapporte l'observation d'une femme de cinquante-sept ans, portant depuis de longues années dans la fosse iliaque gauche, une grosseur mobile, indolore, du volume du poing; cette grosseur augmente de volume depuis dix mois; il y a eu il y a huit mois une crise violente de coliques avec diarrhée et frissons; depuis, quelques troubles fonctionnels peu accusés. Le diagnostic hésite entre kyste multiloculaire de l'ovaire et tumeur kystique du rein; l'absence de troubles urinaires rend cette dernière hypothèse moins probable.

Laparotomie médiane, menant sur une poche rétro-péritonéale; incision du feuillet séreux, ponction au gros trocart, évacuant deux litres de liquide eau de roche; décortication, ablation d'une poche rénale, tamponnement de l'espace vide avec suture du péritoine aux lèvres de la plaie (procédé Terrier-Villard). Guérison en trois semaines; la malade urine 1800 grammes.

Pièces en mains, on voit que le bassinet était transformé en un sac aminci et bosselé, encerclé par les vaisseaux; le tissu rénal était distendu et scléreux (examen par M. Paviot), l'uretère aplati et oblitéré.

L'hydronéphrose s'était développée dans un rein en ectopie lombo-iliaque, sans qu'on puisse affirmer si l'ectopie était congénitale ou acquise. Cette situation anormale du sac avait rendu le diagnostic très difficile; mais eût-il été posé, la conduite opératoire n'en eût pas été modifiée, toute tentative de conservation eût été impraticable et de plus inutile.

M. Chandelux. L'existence, dans la poche, de liquide clair laissait penser

que le rein était fonctionnellement perdu; donc il n'y avait pas à penser à une tentative de conservation.

La hernie, accident du travail.

M. Albertin lit une communication à ce sujet.

M. Ruotte rappelle que les règlements militaires sont les suivants : au conseil de revision, une hernie, même légère, est une cause de réforme ; une fois l'homme incorporé, la hernie ne devient un cas de réforme que si elle détermine des accidents.

M. Jacob. Chez les soldats, les hernies apparaissent souvent brusquement; or, 99 fois sur 100, on trouve une hernie congénitale et les malades avouent le plus souvent avoir eu une hernie dans la première enfance.

M. Vallas. Un industriel ne peut être rendu responsable d'une hernie; celles même dites de force se font dans un sac préformé presque toujours. Mais d'après la loi, la responsabilité étant engagée même quand il n'y a aucune faute de la part du patron, celui-ci à ce point de vue, sera toujours considéré comme responsable.

M. Albertin. Cependant la notion de la congénitalité presque constante mérite d'être établie, et cela permettra de trancher les différends d'une façon plus juste.

G. Gayet.

ACADÉMIE DE MÉDECINE

Séances du mois de juin. — *Présidence de M. F. Guyon.*

M. J.-V. Laborde lit une étude *sur l'intervention et l'influence des sensations auditives, en particulier des sensations musicales, dans l'anesthésie opératoire.*

Les expériences qui ont été faites sur ce sujet sont dues à M. Drossner, chirurgien-dentiste.

L'auteur, en soumettant ses patients à l'anesthésie par *le protoxyde d'azote*, avait observé constamment, — ce qui n'était pas nouveau, d'ailleurs, — au moment des effets anesthésiques, des manifestations psychiques, de nature habituellement *terrifiante*, avec cris et agitation, se poursuivant encore un temps plus ou moins long après l'opération; et, comme il pratiquait celle-ci auprès d'une fenêtre donnant sur la rue, il avait remarqué que les rêves se rapportaient toujours à des bruits plus ou moins intenses et rapprochés, provenant de l'extérieur, tels, surtout, que les bruits des voitures; en sorte que les patients se sentaient rouler et écraser sous celles-ci et poussaient des vociférations indiquant leur terreur.

Il résultait de cette observation que l'origine des manifestations des troubles psychiques en question qui, en somme, viennent compliquer la situation opératoire, tant du côté de l'opéré que de l'opérateur, est une origine *auditive*, et que c'est la sensation auditive qui exerce, d'ailleurs,

dans des conditions physiologiques éminemment favorables (celles de l'hyperexcitabilité réflexe, durant le sommeil anesthésique), une influence prédominante sur l'état de rêve, provoquée par l'inhalation gazeuse.

De là, pour un observateur perspicace, à penser qu'en modifiant la cause occasionnelle de la sensation, on pourrait changer, à l'avenant, la nature du trouble fonctionnel qui en est la conséquence, il n'y avait qu'un pas; et ce pas fut vite franchi par l'idée de substituer, autant que possible, aux bruits accidentels du dehors des bruits agréables, tels que des bruits harmoniques, musicaux, offerts à l'oreille et à la sensation auditive du patient, durant l'anesthésiation.

La boîte à musique et *le phonographe* ont été les instruments les plus appropriés à cette pratique.

Ce dernier instrument est placé dans une pièce immédiatement voisine du cabinet d'opération, celle où se trouve disposé en même temps le gazogène anesthésique au protoxyde d'azote.

Le phonographe est pourvu de deux conducteurs téléphoniques reliés à deux coquilles auditives, facilement et instantanément adaptables aux pavillons des oreilles du patient, lequel aussitôt qu'il s'assied dans le fauteuil opératoire, et qu'il reçoit le masque facial pour l'anesthésie, est mis en même temps en communication auditive directe avec le phonographe lui chantant, sans discontinuité, un air musical.

M. Laborde a assisté à quatre ablations dentaires pratiquées suivant ce procédé et a été étonné de la disposition d'esprit particulièrement joyeuse présentée par les malades. Chacun des autres malades, ainsi traités par M. Drossner, a eu des sensations agréables provoquées par l'audition musicale, sans rêve, sans cauchemar; le nombre de ces malades est déjà considérable; tous ont témoigné eux-mêmes de l'absence de toute perception douloureuse pendant l'arrachement dentaire, unique ou multiple (il en a été fait, dans ces conditions, jusqu'à quatorze, en une séance). M. Laborde a remarqué qu'au moment où le masque aspirateur du gaz anesthésique est enlevé et où recommence la respiration normale de l'air ambiant, la face prend une coloration *cyanosée*. Cette coloration se dissipe dans le laps de temps (habituel) d'une minute à une minute et demie que durent l'opération et l'inconscience.

Il croit que cet état cyanotique est dû à un certain état d'apnée dû à la défense du malade et aux difficultés respiratoires que provoque l'aspiration du gaz étranger à la fonction.

M. Laborde se demande s'il n'y a pas lieu d'étendre la méthode préconisée par M. Drossner à l'anesthésie opératoire en général, même avec l'emploi des anesthésiques habituels et classiques, chloroforme et éther, dont l'action, dans la sphère cérébrale et psychique, engendre des phénomènes intercurrents, de nature à troubler, dans une mesure plus ou moins accentuée, selon les prédispositions individuelles, l'intervention chirurgicale, et à suggérer de sérieuses préoccupations sur la possibilité d'accidents graves et toujours imminents. M. Péraire.

VARIÉTÉS

ASSOCIATION FRANÇAISE DE CHIRURGIE

14e Congrès, 21-27 octobre 1901.

Le XIVe Congrès de l'*Association française de Chirurgie* s'ouvrira à Paris, à la Faculté de Médecine, le lundi 21 octobre 1901, sous la présidence de M. le Docteur Just Lucas-Championnière, Chirurgien de l'Hôtel-Dieu, Membre de l'Académie de Médecine.

La séance solennelle d'inauguration du Congrès aura lieu à deux heures.

Deux questions ont été mises à l'ordre du jour du Congrès :

1° *Chirurgie de la rate*, Rapporteur, M. Février, de Nancy;

2° *Traitement des Adénites tuberculeuses*, Rapporteur, M. Aug. Broca, de Paris.

MM. les Membres de l'Association sont priés d'envoyer, pour le 15 août, au plus tard, le titre et les conclusions de leurs communications, à M. Lucien Picqué, Secrétaire général, 81, rue Saint-Lazare, à Paris.

Pour tous renseignements concernant le Congrès, s'adresser au Secrétaire général.

CONCOURS D'AGRÉGATION DE CHIRURGIE

Le concours d'agrégation des Facultés de Médecine de France pour la Chirurgie et les Accouchements vient de se terminer.

Pour la Chirurgie, voici les noms des Docteurs en Médecine, qui viennent d'être nommés agrégés. — *Paris* : MM. Marion, Gosset et Auvray. — *Bordeaux* : M. Bégouin. — *Lille* : M. Lambret. — *Lyon* : MM. Villard et Tixier. *Montpellier* : M. Jeanbreau. — *Nancy* : M. Michel.

CONCOURS D'AGRÉGATION D'ANATOMIE

Le concours pour les places d'agrégés de la section d'anatomie, physiologie et histoire naturelle, auprès des Facultés de Médecine, vient de se terminer par les nominations suivantes pour l'Anatomie. — *Paris* : MM. Rieffel et Cunéo. — *Lyon* : M. Regaud. — *Bordeaux* : MM. Gentès et Cavallié. — *Lille* : Gérard.

CONCOURS DE CHIRURGIE DES HOPITAUX

Le concours pour deux places de Chirurgiens des Hôpitaux de Paris vient de se clore par la nomination de MM. les Drs Michon et Savariau, anciens prosecteurs à la Faculté de Médecine de Paris.

BIBLIOGRAPHIE

CHIRURGIE DU FOIE ET DES VOIES BILIAIRES, par **F. Terrier et M. Auvray**, Félix Alcan, édit., Paris, 1901.

MM. Terrier et Auvray, après diverses publications sur la chirurgie hépatique, les résument aujourd'hui en un traité complet de chirurgie du foie et des voies biliaires, dont la première partie qui vient de paraître comprend : *Les traumatismes du foie et des voies biliaires, le foie mobile, les tumeurs du foie et des canaux biliaires.*

Traumatismes du foie. — La plupart des auteurs comprennent dans une même étude les traumatismes du foie et des voies biliaires. Terrier et Auvray ont, avec raison, séparé l'étude des traumatismes de la glande de celle des traumatismes des voies biliaires. Les lésions anatomiques et les symptômes cliniques sont absolument différents et l'intervention ne saurait être comparée dans les deux cas.

Dans les traumatismes de la glande hépatique, ce qui domine, c'est l'hémorragie. Qu'il y ait ou non plaie pariétale, le chirurgien doit aller à la recherche des lésions du foie, et pour cela deux voies sont possibles : la voie abdominale, la voie transpleurale. Pour arrêter l'hémorragie d'une façon définitive, le chirurgien dispose d'une série de procédés : la suture, la thermo-cautérisation, le tamponnement et le pincement direct des vaisseaux avec ou sans ligature consécutive. C'est à la suture, lorsqu'elle est possible, qu'il faut donner la préférence, et les auteurs en ont étudié avec grand soin les diverses modalités. A la fin de ce premier chapitre, on trouvera une statistique des plus complètes et une étude sur le mode de réparation des plaies du foie.

Dans les traumatismes des voies biliaires, ce qui domine c'est l'épanchement de bile, en général collecté dans la partie latérale droite de l'abdomen. Le volume de ces collections, essentiellement variable, peut être parfois très considérable (8 litres, 14 litres). Au bout d'un certain temps, cette collection est entourée par une néo-membrane qui la sépare des parties voisines, et le traitement consiste dans la simple ouverture. — Si l'on pratique l'intervention précoce, le mode de traitement est tout autre et, suivant que la lésion porte sur la vésicule biliaire, sur le cystique, sur le canal hépatique ou sur le cholédoque, on fera une cholécystorraphie, ou une cholécystectomie, ou un simple drainage, ou une cholécysto-entérostomie.

Foie mobile. — Dans ce chapitre les auteurs étudient complètement le foie mobile et les lobes flottants. On y trouvera une étude approfondie de

cette lésion qui commence à entrer dans le domaine de la chirurgie, et la description et la critique des différents procédés opératoires.

Les tumeurs du foie et des voies biliaires forment la troisième partie.

L'ensemble de l'œuvre constitue une mise au point de tout ce qui est actuellement connu en chirurgie du foie. Les documents contenus y sont du plus haut intérêt et la lecture de cette première partie de l'ouvrage est des plus utiles pour un chirurgien.

A. Gosset.

Principes du diagnostic gynécologique, par **G. Fraisse**. — Paris, Félix Alcan, édit., 1901.

Ce livre doit être lu à cause des idées originales émises par l'auteur.

Celui-ci, *dru et fort d'un bon lait qu'il a sucé* en Allemagne et aussi... en France, s'est plu à donner les résultats de sa propre expérience, sans s'attarder aux longues recherches bibliographiques.

On trouvera dans cet ouvrage une analyse très détaillée de toutes les positions d'examens en gynécologie. On y verra aussi en bonne place la position déclive sur le plan incliné, la seule qui permette un examen complet de l'utérus, de ses annexes et du péritoine pelvien.

Plusieurs chapitres sont consacrés à la position normale de l'utérus et de ses annexes et à leurs *dislocations* soit physiologiques, soit pathologiques.

L'examen combiné (palper abdominal et toucher vaginal et rectal) est donné avec un grand luxe de détails.

L'auteur fait avec raison le procès du spéculum, qu'il considère uniquement comme un objet de pansement, et auquel il fait le reproche « d'avoir immobilisé l'investigation gynécologique à son étape *la plus fructueuse*, et d'avoir trop longtemps arrêté son essor, en empêchant le praticien sinon de voir, du moins de sentir ce qui se passait au delà des voûtes vaginales ».

Nous ne saurions trop le louer d'avoir considéré l'hystéromètre comme un moyen d'investigation tout à fait secondaire, et d'avoir insisté sur ses contre-indications. Quant aux dangers de cet instrument, ils nous paraissent un peu exagérés, si surtout on substitue à l'instrument métallique une bougie en gomme stérilisée, et si le canal à travers lequel passe cette bougie a été aseptisé.

M. Péraire.

L'analgésie chirurgicale par voie rachidienne (injection sous-arachnoïdienne de cocaïne). Technique. Résultats. Indications; par le Dr **Tuffier**. *In* Monographies cliniques, n° 24. — Masson et Cie, édit., Paris, 1901.

Après avoir tracé l'historique complet de ce mode spécial d'anesthésie, l'auteur précise la technique opératoire et étudie les résultats de l'injection sous-arachnoïdienne de cocaïne. Il arrive aux conclusions suivantes.

Les injections sous-arachnoïdiennes lombaires de chlorhydrate de cocaïne produisent une analgésie parfaite de toute la *portion sous-diaphragmatique* du corps.

La durée de cette analgésie est suffisamment longue pour permettre toutes les interventions, quelles qu'elles soient.

Les phénomènes qu'on observe, soit au cours de l'analgésie, soit dans les heures qui suivent, ne paraissent présenter aucune gravité, et les sensations qu'elle provoque ne sont pas suffisamment pénibles pour faire abandonner ce mode d'analgésie.

Il ne faut l'appliquer ni aux *enfants*, ni aux *hystériques*.

Les *cardiaques* et les *artério-scléreux* n'ont rien à redouter.

Pour les *opérations extra-péritonéales*, c'est-à-dire pour toutes les interventions sur le membre inférieur, la hanche, le périnée, l'anus, le rectum, le vagin, l'utérus, le testicule, la prostate, la vessie, l'uretère et le rein, l'opérateur peut agir avec la plus grande sécurité.

Pour les *opérations intra-abdominales*, on peut être parfois très gêné par les nausées et les vomissements.

« Quel que soit, au reste, le champ que chacun de nous réserve à cette méthode, je considère notre technique comme devant rester dans la pratique à côté des anesthésies locales et des anesthésies générales. »

A. Gosset.

NÉCROLOGIE

Mlle le Dr M.-J. MERGLER (Chicago).

Mlle Marie-Joséphine Mergler, docteur en médecine, de la *Northwestern University Woman's Med. School* de Chicago, est décédée le 17 mai 1901. Elle était professeur de clinique et de gynécologie opératoire à l'Ecole dont elle était le doyen. Au moment de sa mort, cette estimée confrère, d'ailleurs célèbre aux États-Unis par ses succès en chirurgie abdominale, remplissait encore à l'hôpital plusieurs fonctions importantes.

Elle avait obtenu ses grades en 1879, au Collège dont elle était devenue la Directrice. Avant d'occuper ce dernier poste, elle avait été, pendant plusieurs années, attachée à cette institution comme secrétaire.

On doit à cette praticienne des travaux importants, en particulier sur les opérations pratiquées sur les trompes (*Med. a. Surg. Rep.*, 1893), sur l'utérus et les ovaires (*Chic. Med. Rec.*, 1896). Signalons encore :

Progress in Gynecology (*Ill. St. Med. Soc. Tr.*, 1886).
Etiology and treatment of salpingitis (*Ill. St. Med. Soc. Tr.*, 1888).
Rep. of a case of placenta prævia (*Chic. Path. Soc.*, 1890).
Report of two cases of abdominal surgery (*Chir. Med. Rec.*, 1892).
A case of acquired sterility.
The diagnosis and treat. of complications of typhoïd fever in diseases of the fermale generative organs (*Chic. Med. Rec.*, 1895).

Elle a publié aussi : *A Guide to the study of Gynecology* (1891, 154 p.); *History of the Woman's Med. College of Chicago* (1893); et, en colboration avec Ch.-W. Earle : *Diseases of the Newborn* (*in Am. Text Book of Obst.*).

C'était l'une des femmes médecins les plus distinguées et l'un des opérateurs de gynécologie les plus célèbres des États-Unis.

M. le Dr G. FONTORBE (de Rochefort).

Le Corps de Santé de la Marine, si éprouvé depuis quelque temps par la mort de plusieurs de ses membres les plus éminents, vient encore de perdre M. le Dr V. Georges Fontorbe, médecin en chef de la Marine, officier de la Légion d'honneur, Membre correspondant de la Société de Chirurgie, ancien professeur de clinique chirurgicale à l'École de Médecine navale de

Rochefort, décédé à cinquante et un ans, des suites d'une opération, à l'hôpital Saint-Charles de Rochefort-sur-Mer.

M. Fontorbe avait été reçu docteur en médecine de la Faculté de Paris en 1874. Sa thèse a pour titre : *Un cas d'hémiplégie alterne par anévrysme de l'artère vertébrale.* Paris, 1874, in-4°, n° 313.

M. le Dr Fontorbe était un praticien apprécié, un chirurgien distingué. Frappé en plein talent et encore jeune, il laisse d'unanimes regrets.

Outre sa thèse, on lui doit, entre autres publications : *La médecine est une; origines et conséquences de sa division pendant quelques siècles en médecine proprement dite et en chirurgie.* Rochefort-sur-Mer, C. Thezé, 1887, in-8°, 30 p.

Ostéosarcome du fémur; désarticulation de la hanche. (*Bull. et Mém. Soc. de Chir. de Paris*, 1892, N. S., XVIII, 365-370).

Service des blessés pendant le combat. (*Arch. de méd. nav.*, Paris, 1895, XIII, 241-252); etc., etc.

Le propriétaire-gérant : Félix Alcan.

Coulommiers. — Imp. Paul BRODARD.

DE LA

RADIOGRAPHIE EN CHIRURGIE PULMONAIRE

Par Th. TUFFIER

Agrégé, chirurgien de l'hôpital Beaujon.

Au Congrès International de Moscou (août 1897), j'avais été chargé de faire un rapport sur la « Chirurgie du Poumon »; la conclusion qui s'en dégageait, c'est qu'en chirurgie pulmonaire, la *précision du diagnostic* est plus utile que le choix du procédé opératoire. Malheureusement nos méthodes d'investigation ne sont guère perfectibles. L'analyse des affections pulmonaires est toujours basée sur l'*auscultation* et la *percussion*; je ne sache pas que la *phonendoscopie* ait levé un doute clinique. Un progrès réel ne pouvait naître que d'un procédé nouveau : la *radiographie* était alors à son aurore, elle est actuellement dans tout son éclat; je vais examiner quel bénéfice en a tiré le diagnostic en chirurgie pulmonaire.

Je laisse de côté tout ce qui a trait au diagnostic médical, pour voir ce que la radioscopie nous donne dans la *localisation exacte des lésions*, car c'est dans l'insuffisance de ce diagnostic bien plus que dans les imperfections de la technique opératoire que réside la cause de notre infériorité et de nos échecs. Le *siège*, l'*étendue*, l'*unicité* ou la *multiplicité des foyers*, voilà les bases indispensables pour établir l'indication chirurgicale, le pronostic thérapeutique, le choix du procédé opératoire. Ce sont là des notions suffisantes, mais nécessaires.

*
* *

Dans nombre de publications[1], j'ai, depuis trois ans, montré que

1. Th. Tuffier. *Chirurgie du poumon* (Rapport présenté au XIIe Congrès international des Sciences médicales de Moscou, section de Chirurgie, 1897). — *De la difficulté de localiser les lésions pulmonaires par les signes stéthoscopiques* (Société médicale des hôpitaux, 27 janv. 1899). — *Pneumotomie pour ectasies bronchiques multiples* (Société de Chirurgie, 28 février 1900). — *De la radiographie en Chirurgie*

l'absence de localisation précise conduisait à des désastres. Sur 300 observations, j'ai rassemblé 48 cas d'erreurs de diagnostic portant sur le seul siège des lésions et, ce qui prouve la gravité de cette erreur de diagnostic, c'est que les opérations, dans lesquelles la localisation était exacte, ne comportent qu'une mortalité de 29 p. 100; les opérations alors, pour celles qui furent pratiquées avec une erreur de diagnostic, donnent une mortalité double, soit 60 p. 100.

I

En premier lieu, le diagnostic peut errer en localisant la lésion dans un organe indemne : le poumon au lieu de la plèvre, du foie ou du rein. J'ai relevé 9 cas où cette erreur fut commise. Andrews [1] avait diagnostiqué un abcès du foie, il trouva un abcès du poumon situé près de la colonne vertébrale.

J'ai opéré moi-même, en 1898 [2], un jeune médecin espagnol, d'un kyste hydatique non suppuré du poumon qui avait été examiné par plusieurs de nos collègues de France et de l'Étranger. L'ensemble des diagnostics portés concluait à une localisation dans le foie; or, le kyste siégeait en plein lobe inférieur du poumon droit.

II

L'erreur la plus fréquemment commise est celle du *siège de la lésion* dans le poumon. Je la relève dans un bon tiers des cas (17 cas sur 48). Elle porte tantôt sur la *hauteur* à laquelle se trouve la lésion, tantôt sur sa *profondeur*.

La localisation en *hauteur* est souvent en défaut. J'ai opéré, le 25 mai 1897, à la Pitié, un jeune homme atteint d'un kyste hydatique non suppuré, révélé par la présence de crochets dans les crachats, et que les médecins localisaient dans les deux tiers supérieurs du poumon. Or, ce kyste, gros comme une tête de fœtus, remplissait uniquement le lobe inférieur.

J'ai opéré à la Maison Dubois [3] un malade atteint de gangrène

pulmonaire (Communication au XIIIe Cong. internat. de Médecine, Section de Pathol. génér., Paris, 1900). — Voyez également les thèses de mes élèves :

L. Villière. *De l'intervention chirurgicale dans la gangrène pulmonaire* (Thèse de Paris, 1898).

Dutar. *Des difficultés du diagnostic des lésions pulmonaires au point de vue du traitement chirurgical* (Thèse de Paris, 1899).

1. Andrews. In Morillon (Thèse de Paris, 1897, p. 72).
2. Tuffier. Congrès français de Chirurgie, Paris, 1896, p. 384.
3. Tuffier. Société de Chirurgie, 11 déc. 1895.

pulmonaire. Le centre de la lésion avait été localisé dans le *huitième espace* intercostal; or, je trouvai son extrémité inférieure dans le *septième* espace, et cette erreur m'obligea à de vastes délabrements.

Dans un autre cas de gangrène que j'ai opéré dans les premiers jours d'août 1899 à Lariboisière, les signes stéthoscopiques m'indiquaient la lésion vers la partie moyenne de la *septième côte* : à l'opération je dus remonter jusqu'au niveau de la *cinquième* à 10 centimètres de la ligne médiane; il s'agissait d'un abcès du volume d'une mandarine.

Le 18 novembre 1895, j'ai opéré une jeune fille [1], atteinte de gangrène du poumon, que les médecins plaçaient au niveau de la *troisième côte*; or, elle siégeait derrière la *deuxième côte*.

Chez un malade que j'ai présenté guéri à la Société de Chirurgie il y a 18 mois [2], et qui m'avait été adressé par notre collègue Muselier avec le diagnostic de pleurésie interlobaire probable, les indications stéthoscopiques localisaient les lésions derrière la *neuvième côte* : c'est derrière la *huitième côte* que j'ouvris une ectasie bronchique du volume d'une noix.

A la fin de juillet 1900, j'ai opéré en ville un abcès du poumon que je croyais situé derrière la *cinquième côte*, alors qu'il siégeait au niveau du *troisième espace* intercostal.

Les erreurs de ce genre ne manquent pas dans la littérature : Berger [3] détermine avec précision un abcès du poumon et opère : le bistouri pénètre jusqu'à 4 centimètres de profondeur sans rien trouver. Le malade meurt au bout de quelques jours et l'autopsie montre que l'incision a porté entre deux cavités purulentes absolument indépendantes. Chaput [4] diagnostique une cavité pulmonaire vers la pointe de l'omoplate, derrière la sixième côte, et une intervention à ce niveau reste négative, mais une incision au niveau de la huitième côte évacue un abcès à contenu fétide. Dans un cas de Hofmokl [5], la cavité était située plus bas que les signes ne l'indiquaient et on fut obligé d'intervenir une deuxième fois. Dans le cas de Mosler et Vogt [6], le maximum des signes était en haut, le maximum des lésions en bas. Dans un cas de gangrène pulmonaire, Œhler [7] incise le poumon au thermocautère jusqu'à 5 centimètres de profondeur et ne trouve pas de foyer. Deux jours après, celui-ci

1. Tuffier. Société de Chirurgie, 11 déc. 1895.
2. *Id.*, 28 février 1900.
3. Berger. Société de Chirurgie, 27 novembre 1895.
4. Chaput. In Thèse de Villière, Paris, 1898.
5. Hofmokl. *Wien. klin. Wochenschr.*, 1893.
6. Mosler et Vogt. In Hartwich, Inaug. Dissert., Greifswald, 1889.
7. Œhler. *Münch. medic. Wochenschr.*, 1891, p. 713.

s'ouvre spontanément dans la plaie opératoire. Après avoir hésité entre le diagnostic d'abcès pulmonaire et celui d'empyème, Priestley Leech [1] incise le troisième espace intercostal et pratique en ce point une demi-douzaine de ponctions qui restent négatives; il fait alors une nouvelle incision dans le deuxième espace et y ouvre une cavité pulmonaire remplie de pus. Dans un cas d'abcès du poumon, Quincke [2] incise au niveau du siège maximum des bruits perçus (9e côte) : il ne trouve rien; neuf jours après la collection se vide dans la plaie. — Dans un autre cas [3] il fait, là où les signes cavitaires étaient le plus nets, plusieurs ponctions exploratrices qui restent blanches. A l'autopsie, on trouve plusieurs cavités situées beaucoup plus bas. — Dans un troisième cas enfin [4], il fait une incision sur la neuvième côte gauche et ne trouve rien. 8 jours après le malade meurt, et à l'autopsie on trouve, au-dessus et au-dessous de l'incision, deux cavernes remplies de pus. Ricard [5] trouve, dans un cas de gangrène pulmonaire, le siège du foyer plus bas que ne l'avaient indiqué les signes stéthoscopiques.

La détermination du siège des lésions *en profondeur* a donné lieu également à des erreurs. J'ai opéré deux malades, l'un en 1895, à la Maison Dubois, l'autre en février 1897, à la Pitié; chez tous deux l'auscultation révélait des foyers cavitaires si superficiels que le diagnostic de pyopneumothorax fut posé sans réserves. Dans les deux cas j'eus à traverser une bonne épaisseur de poumon avant d'arriver sur une caverne. Le parenchyme péri-cavitaire était induré, lardacé, ligneux, adhérent à la paroi thoracique.

Ces erreurs dans la localisation en profondeur des lésions sont surtout fréquentes dans la gangrène pulmonaire; les exemples ne manquent pas où l'on avait cru à une pleurésie purulente localisée et où il existait un abcès du poumon.

Letulle [6] diagnostique une pleurésie purulente : il s'agissait d'un gros abcès de la base qu'on découvrit à l'autopsie. Malbot [7] diagnostique une collection pleurale enkystée et trouve, à l'opération, un abcès du poumon situé en plein parenchyme, à plusieurs centimètres de profondeur. Dans un autre cas [8], le même chirurgien porte le diagnostic de pleurésie purulente multiloculaire et tombe,

1. Priestley Leech. *The Lancet*, 13 févr. 1894.
2. Quincke. *Berl. klin. Wochenschr.*, 1887, n° 19.
3. Quincke. *Mittheil. aus den Grenzgeb. der Med. u. Chir.*, 1895, t. I.
4. *Id.*
5. Ricard. Société de Chirurgie, 20 nov. 1897.
6. Letulle. In Jayle et Raffray. Soc. Anatom., 1893.
7. Malbot. *Arch. provinc. de Chirurgie*, décembre 1898.
8. *Id.*

à l'opération, sur un énorme kyste hydatique ayant complètement détruit le poumon droit. Payne[1] prend également un abcès du poumon, reconnu à l'autopsie pour une pleurésie purulente. Il en est de même dans un cas de Radeck[2] et dans un autre de Selby[3]. Krecke[4] porte le diagnostic d'empyème, ouvre la plèvre, mais la trouve vide. Des ponctions dans le poumon restent négatives. A l'autopsie, cavités multi-bronchiectasiques multiples et étendues et gros foyer dans le lobe gauche.

III

Le *volume de la cavité* est plus difficile encore à déterminer. Dans l'observation que notre collègue Guinon[5] a rapportée à la Société médicale des hôpitaux, en 1899, et dans laquelle il s'agissait d'une gangrène pulmonaire, nous étions loin de soupçonner une cavité du volume de celle que j'ai ouverte. Chez un malade que j'ai opéré à la Pitié le 15 décembre 1898[6], je croyais trouver une énorme cavité pulmonaire; or, je ne trouvai qu'une série de bronchiectasies communiquant, il est vrai, les unes avec les autres. Le 15 juin 1898[7], j'ai opéré à Nice une enfant de dix ans examinée en Russie et considérée comme atteinte d'une tuberculose massive du poumon droit. En France, MM. Fremy (de Nice) et Labadie-Lagrave conclurent à l'existence d'une vaste excavation au niveau des sixième et septième côtes. A l'opération, je ne trouvai qu'une petite cavité suppurante, entourée d'une zone épaisse de tissu scléreux et fibreux.

Bull[8] diagnostique une grande caverne au niveau du neuvième espace, incise et ne trouve rien : à l'autopsie, il existe plusieurs bronchiectasies réticulées à la base droite. Delbet[9], chez une femme, diagnostique d'abord une pleurésie purulente interlobaire, puis les signes font penser à l'existence d'une grosse caverne : or, on tombe, pendant l'opération, sur une série de dilatations bronchiques.

IV

Le *nombre* des foyers n'est pas moins difficile à déterminer.

Le 1er juillet 1897, j'ai vu à la Pitié un malade atteint d'expectora-

1. Payne. *The Lancet*, 1882, p. 501.
2. Radeck. *Centralbl. f. Chir.*, 1878.
3. Selby. *British medic. Journ.*, 1889, t. II, p. 766.
4. Krecke. *Münch. medic. Wochenschr.*, 1891, p. 399.
5. Guinon. Soc. médic. des hôpit., 27 janv. 1899.
6. Tuffier. In Dutar. Thèse de Paris, 1899, p. 45.
7. *Id.*, p. 60.
8. Bull. *Nord. medic. Archiv.*, 1883.
9. Delbet. In Azincourt. Thèse de Paris, 1896.

tion fétide abondante, symptomatique d'une gangrène pulmonaire; j'ouvris par pneumotomie un foyer infect, du volume du poing. Je pensai à une seconde poche en l'absence d'expectoration sanglante après incision, alors qu'il s'écoulait largement du pus par la plaie. Tout marcha à souhait pendant quelque temps, mais les accidents septiques reparurent; mes recherches d'un second foyer, dont l'existence me paraissait certaine, furent vaines; le malade succomba et on trouva, à l'autopsie, une seconde cavité à 3 centimètres au-dessous de la première, au milieu d'une zone de tissus sclérosés.

Chez le malade que j'ai présenté à la Société de Chirurgie le 28 février 1900[1], et qui m'avait été envoyé par M. Muselier avec le diagnostic de pleurésie interlobaire probable, je tombai sur des ectasies bronchiques multiples.

Cayley et Lawson[2], guidés par une ponction exploratrice, ouvrent une grosse caverne au niveau de la première côte. Le malade meurt le cinquième jour après l'opération; à l'autopsie on trouve, entre la vaste caverne de la base qu'on avait ouverte, une deuxième caverne plus petite située dans le sommet et qui avait passé inaperçue. Finny[3], dans un cas où il avait diagnostiqué et ponctionné un abcès situé au niveau du sixième espace, trouve, deux jours après, à l'autopsie, une gangrène diffuse avec plusieurs cavernes non diagnostiquées, dont une très volumineuse. Dans un cas rapporté par Galliard et Bernard[4], Blum ouvre, dans le huitième espace, un foyer de gangrène pulmonaire : l'autopsie révèle, en outre, une collection purulente enkystée de la plèvre droite. Dans un autre cas rapporté par Galliard[5], Blum ouvre un abcès gangreneux du poumon. L'autopsie montre, au-dessous du foyer ouvert, un deuxième foyer méconnu, du volume d'un œuf de poule. Lejars, dans un cas de gangrène du poumon, évacue un petit foyer à la base droite; le malade meurt 2 jours après : l'autopsie décèle une grosse cavité du volume du poing dans le lobe supérieur. De Cérenville[6] effondre plusieurs cavernules tuberculeuses du sommet du poumon. A l'autopsie, on constate en arrière de la caverne artificielle ainsi creusée, une grosse caverne unique non diagnostiquée. Mackay[7] incise un petit abcès du poumon, du volume d'une noix, au-dessous de l'angle inférieur de l'omoplate droite. Le malade meurt le lendemain : à

1. Tuffier. Soc. de Chirurgie, 28 février 1900.
2. Cayley et Lawson. *British medic. Journ.*, 1879.
3. Finny. *Dublin Journ. of the medic. Sc.*, janv. 1894.
4. Galliard et Bernard. Soc. médic. des hôpitaux, 8 juin 1898.
5. Galliard. Soc. médicale des hôpitaux, 3 février 1899.
6. De Cérenville. *Rev. médic. de la Suisse rom.*, 1885, p. 464.
7. Mackay. *Inter. Q. J. M. a. S.*, Melbourne, 1894.

l'autopsie, on trouve, au-dessus de la cavité ouverte, une deuxième cavité du volume d'une orange. Quincke[1] incise, au niveau de la quatrième côte, un abcès; le malade meurt une heure et demie après. A l'autopsie : au sommet du poumon gauche, petite cavité remplie de pus; au-dessous, cavité ouverte pendant l'opération et communiquant avec la première; dans le lobe inférieur gauche, cavité de 4 centimètres sur 5; enfin, à la base du poumon, foyer gangreneux récent. — Dans un second cas, que nous avons déjà signalé plus haut, Quincke découvre, à l'autopsie, au-dessus de la caverne ouverte à l'opération, une deuxième caverne plus grosse.

*
* *

Ainsi ni le siège, ni le nombre, ni le volume des foyers ne peuvent être diagnostiqués d'une façon certaine avant l'intervention. Et ce ne sont pas seulement les signes stéthoscopiques qui sont ici en défaut, mais même *la ponction exploratrice.*

La ponction exploratrice permet souvent de tomber sur le siège exact de la lésion. Quincke, Payne, Mackay, y recoururent fréquemment avec succès, concurremment avec l'auscultation et la percussion, soit comme moyen de contrôle, soit pour suppléer à l'insuffisance de ces deux méthodes. Mais il s'en faut que la ponction soit toujours efficace : sur 85 cas où elle a été employée, elle est restée blanche 19 fois et dans 12 autres cas, il a fallu 2 à 12 ponctions pour tomber sur le foyer morbide[2]. Il n'y a rien là qui doive nous étonner. Il peut arriver, en effet, que l'aiguille, enfoncée en différents points du parenchyme pulmonaire, passe à côté du foyer si celui-ci est petit. — Dans d'autres cas, lorsque les lésions multiples (bronchiectasies) ne donnent à l'oreille que la sensation d'un seul foyer, l'aiguille a beaucoup de chances de s'arrêter dans les cloisons intercavitaires. — D'ailleurs, même bien dirigée, la ponction peut ne donner aucun résultat.

En effet, le pus des abcès du poumon est souvent épais, visqueux, incapable par conséquent de passer par la lumière étroite de l'aiguille exploratrice. D'autre part, si la ponction est pratiquée après une expectoration abondante, on risque de s'adresser à une cavité vide. Elle n'est donc pas un moyen d'exploration plus infaillible que l'auscultation. Parfois même elle nous fournit moins de renseigne-

1. Quincke. *Mittheil aus d. Grensgeb. d. Med. u. Chir.*, 1895.
2. Tuffier. *Chirurgie du poumon* (*Rapport au Cong. internat. des Sciences médic. de Moscou*, 1897), p. 6.

ments que cette dernière, car si elle nous indique la hauteur ou la profondeur du foyer plus exactement que l'auscultation, elle ne nous donne aucune indication sur son étendue ni sur sa multiplicité. L'aiguille peut, en effet, tomber dans une cavité accessoire et laisser méconnue la lésion principale.

Enfin, la ponction n'est pas sans dangers : on a signalé des hémorragies sérieuses par pénétration de l'aiguille dans de gros vaisseaux et surtout l'infection du trajet de l'aiguille par le pus provenant du foyer ponctionné, infection suivie d'accidents graves du côté des parois thoraciques, de la plèvre ou du poumon. Ces complications, bien que peu fréquentes, viennent encore limiter l'emploi des ponctions exploratrices comme moyen de diagnostic préopératoire.

*
* *

Les erreurs que ni l'examen stéthoscopique, ni la ponction exploratrice ne peuvent nous éviter dans le diagnostic du siège, du nombre, de l'étendue, de la profondeur des affections chirurgicales du poumon, la radiographie est-elle capable de les écarter ou de les atténuer et dans quelle mesure? — Voilà le point que je vais envisager en m'appuyant uniquement sur mes observations personnelles.

Ma statistique personnelle d'opérations pulmonaires porte actuellement sur 25 cas, mais ce n'est que dans un petit nombre d'entre eux que j'ai pu employer l'épreuve radiographique.

I. *Cas où la radiographie a donné un résultat positif.* — 1° Chez une jeune fille que j'ai opérée en ville le 7 avril 1898 avec le Dr Le Tanneur, d'un abcès gangreneux du lobe inférieur du poumon droit, la radiographie a été positive; elle nous a conduit avec une précision parfaite sur le foyer morbide, très peu étendu, qui fut ouvert et drainé avec plein succès.

2° Chez la malade dont l'observation a été rapportée par M. Guinon à la Société médicale des hôpitaux et dont j'ai déjà parlé, la radiographie nous montra que le poumon gauche était opaque sur toute sa hauteur, mais beaucoup plus dans son tiers moyen, là précisément où M. Gilbert avait constaté une matité très marquée. C'est là que j'incisai et que je trouvai le foyer.

3° Chez le malade qui m'avait été envoyé par M. Muselier et que j'ai déjà cité à plusieurs reprises, la radiographie n'était pas d'accord avec les signes stéthoscopiques pour la localisation du siège des lésions; elle les localisait plus bas, vers la base du poumon. Néanmoins, à l'opération, je me guidai sur les indications stéthoscopiques et je pratiquai une incision parallèle à la 8e côte. Après avoir réséqué cette côte je ne trouvai rien; je

réséquai alors la 9e côte et, dans la région d'ombre maxima indiquée par la radiographie, je trouvai une plèvre adhérente et son poumon sclérosé, dur. L'incision à ce niveau me fit ouvrir une série de dilatations bronchiques ampullaires.

4° Le 31 juillet 1900, j'ai opéré un Anglais, soigné par le professeur Dieulafoy et le Dr Pellereau. Il s'agissait d'une gangrène pulmonaire occupant le tiers supérieur du poumon droit. La radiographie donna également dans ce cas une localisation exacte. Je fis une pneumotomie qui me conduisit directement sur le foyer morbide.

5° Une fois la radiographie ne m'a fourni que des renseignements incomplets. Il s'agissait d'un jeune malade que j'opérai en mars 1900 avec le concours des Drs Chauffard et Boix et qui était atteint de gangrène pulmonaire survenue au décours d'une fièvre typhoïde grave. Les signes stéthoscopiques étaient obscurs; la radiographie nous révéla une zone opaque diffuse vers la partie moyenne du poumon gauche. J'incisai dans le 7e espace et je trouvai une large collection séreuse, mais les accidents étaient tels que l'existence d'un foyer de suppuration paraissait certaine; je fis donc une seconde ponction au-dessous de la première et je trouvai une seconde collection séreuse louche. Quelques jours après, une nouvelle incision faite au-dessous des précédentes, me conduisait sur un volumineux abcès. Le malade mourut plus tard d'un abcès cérébral.

II. *Cas où la radiographie a donné un résultat négatif.* — 1° Chez ce jeune homme, atteint de kyste hydatique du poumon, que j'ai opéré le 25 mai 1897 à la Pitié et chez lequel la présence du kyste m'avait été révélée par l'existence de crochets dans les crachats, l'examen radioscopique fut absolument négatif. Néanmoins, tous les médecins qui virent ce malade localisèrent la lésion dans les deux tiers supérieurs du poumon. Or, le kyste, gros comme une tête de fœtus, remplissait le seul lobe inférieur.

2° Chez une enfant de six ans, atteinte d'abcès gangreneux du poumon, MM. Hutinel, J. Simon, Legendre, avaient porté successivement les diagnostics de broncho-pneumonie, de pleurésie purulente, de spléno-pneumonie, et finalement s'étaient mis d'accord sur l'existence d'un foyer purulent profond du poumon gauche. L'examen stéthoscopique, ni les ponctions répétées (M. Broca en fit jusqu'à 6) ne permettaient d'en préciser le siège; la radiographie, pratiquée à deux reprises différentes, ne donna également que des résultats négatifs. Je suis appelé en consultation, j'ausculte la petite malade. Au cours de cet examen je perçois par un heureux hasard, pendant un moment très court, un tintement métallique vers la partie moyenne du poumon, dans la région où l'on a fait les ponctions exploratrices; il n'y a plus de doute pour moi, c'est là que siège le pus et qu'il faut lui donner issue. Le 19 avril 1899, j'incise dans le 5e espace intercostal gauche et je tombe, à 1 centimètre de profondeur, sur une cavité du volume d'une orange d'où sortent du pus et des gaz.

3° Dans un cas de pleurésie interlobaire que ne purent localiser, malgré

leur grande expérience, les professeurs Potain et Dieulafoy[1], ni le Dr Jules Simon, la radiographie ne nous donna encore qu'un résultat négatif. L'ombre portée du cœur cachait les lésions; il est en effet impossible, même à un œil exercé, de démêler sur l'écran radioscopique ce qui, dans la région du hile pulmonaire, appartient au cœur et ce qui fait partie du poumon.

En résumé, tantôt la radiographie nous donne des *résultats positifs* (5 fois sur 8 cas de ma pratique personnelle), tantôt elle nous en donne de *négatifs* (3 fois sur 8 cas); *tantôt ces résultats concordent avec les signes stéthoscopiques* (4 fois sur 5), tantôt ils sont *en désaccord* avec eux (1 fois sur 5); enfin, il est des cas, tels que celui de notre malade au kyste hydatique, où ni la radiographie ni l'examen stéthoscopique n'ont été capables de localiser, ni même révéler les lésions. J'ajouterai que, dans les cas positifs, la radiographie ne nous a jamais renseigné sur la *nature* des lésions non plus que sur leur *multiplicité* : je ne connais pas d'exemple où elle ait indiqué des foyers multiples de gangrène.

*
* *

Conclusions. — Nous pouvons tirer de ces faits les conclusions suivantes.

Le diagnostic de localisation des lésions pulmonaires est souvent très difficile; dans tous les cas, la radiographie et surtout la stéréoradiographie doivent être mises à contribution.

Lorsque la radiographie confirme des résultats fournis par la percussion et l'auscultation, nous n'avons qu'à suivre ses indications, elle nous donne une sécurité de plus. — Quand ses résultats sont en désaccord avec les signes plessimétriques, il faut se rallier à la radiographie et se diriger vers le point obscur qu'elle indique. Si la radiographie est négative et surtout si la lésion siège à gauche, il faut passer outre et se baser sur la percussion et l'auscultation; il est probable que l'ombre portée du cœur empêche de voir les lésions. — Les rayons X peuvent être mis en défaut dans les cas de kystes hydatiques vivants. Ils ne peuvent nous indiquer la multiplicité des foyers, quand ces foyers sont contigus ou très rapprochés les uns des autres.

1. Ce cas est rapporté tout au long dans la *Clinique médicale de l'Hôtel-Dieu*, du prof. Dieulafoy, Masson, 1898-1899, p. 34.

PATHOGÉNIE DES GRENOUILLETTES[1]

PAR MM.

Léon IMBERT, et **Émile JEANBRAU,**

Professeur agrégé — Chef de clinique chirurgicale

à la Faculté de Médecine de Montpellier.

La question de la pathogénie des grenouillettes est encore environnée de bien des obscurités. Les traités classiques français en sont restés jusqu'à présent à la conception que Suzanne présentait en 1887 et d'après laquelle on doit considérer les grenouillettes comme le résultat d'une dégénérescence muqueuse des glandes sublinguales. Or, en réalité, un seul fait est bien établi jusqu'à présent : c'est que la grenouillette commune est une affection des glandes sublinguales ou tout au moins de la région sublinguale. Quant à la nature même de la maladie, elle reste encore discutée.

Voici d'abord l'observation qui a été le point de départ de ce mémoire :

GRENOUILLETTE SUBLINGUALE. EXTIRPATION. GUÉRISON.

Marguerite O..., vingt-trois ans, ménagère d'Aigues-Mortes, entre le 13 février 1899, salle J.-L. Petit, à l'hôpital Saint-Éloi, dans le service de M. le Professeur Forgue, pour une tumeur kystique du plancher de la bouche.

Antécédents héréditaires. — Sans intérêt.

Antécédents personnels. — Scarlatine dans la première enfance. Angine croupale à dix-sept ans. Migraine une fois par mois, coïncidant avec des poussées d'herpès labial. Jamais de stomatite, ni aucune lésion ou affection buccale avant cette année.

Maladie actuelle. — Le 1er janvier 1899, laryngite aiguë : aphonie complète. Deux ou trois jours après, la malade s'aperçoit qu'elle porte, à la face inférieure de la pointe de la langue, une petite tumeur du volume d'une noisette, de coloration violacée, de consistance mollasse, non réductible par la pression avec le doigt. Le surlendemain, la tumeur avait augmenté de volume et s'étendait dans toute la région sublinguale, des deux côtés du frein; en même temps, la malade éprouvait une gêne très marquée

1. Mémoire couronné par la Société de Chirurgie [Prix Ricord, 1901].

pour mouvoir sa langue qu'elle ne pouvait tirer hors de la bouche, et elle parlait d'une façon incompréhensible. Le docteur Raynaud fut appelé et incisa la tumeur sur le côté gauche; il s'écoula un peu de sang et un liquide jaune, épais, filant « comme de la morve ». La tumeur s'affaissa complètement, bien que l'incision, de petites dimensions, ait été limitée au côté gauche. Pas de cautérisation.

Récidive trois jours après l'incision : la tumeur reprit rapidement un volume égal à celui qu'elle avait la première fois. Mais la malade remarqua que la nouvelle poche n'avait pas le même siège qu'auparavant; elle siégeait tout entière dans la région sublinguale et la face inférieure de la pointe de la langue était libre. M. Raynaud prescrivit des badigeonnages à la teinture d'iode sur la nouvelle saillie.

La tumeur a grossi peu à peu et, depuis quinze jours, a atteint le volume qu'elle a aujourd'hui. Elle ne paraît pas s'accroître pendant les règles.

État actuel à l'entrée. — État général excellent.

Examen de la cavité buccale. — Denture excellente. Pas une seule dent cariée. Gencives, langue, voile du palais normaux.

La langue est soulevée par une tumeur du volume d'un petit œuf de poule, qui recouvre toute la région sublinguale, a « déplissé » le frein de la langue et s'avance jusqu'à deux centimètres en arrière de la pointe de l'organe. Cette tumeur est recouverte par une surface assez lisse, non ulcérée; mais elle est légèrement bosselée, avec une saillie à gauche, du volume d'une noisette, largement implantée sur la tumeur principale. De coloration bleu-rougeâtre, translucide à cause de la minceur de la paroi épaissie en certains points par des crêtes qui paraissent être, au palper, des soulèvements de la muqueuse, la tumeur a une consistance nettement liquide; elle est absolument indolente et irréductible.

En examinant de très près, on aperçoit à gauche la cicatrice linéaire et blanchâtre de l'incision. A un demi-centimètre en arrière de l'arcade dentaire, de chaque côté de la ligne médiane, on reconnaît deux saillies symétriques au centre desquelles s'ouvrent les orifices des canaux de Wharton. Ces conduits paraissent perméables : si un grain de sel est appliqué sur la langue, on voit aussitôt une goutte de salive sourdre au niveau de leur orifice muqueux. Le cathétérisme, tenté avec un crin de Florence, ne réussit pas.

Examen de la région sus-hyoïdienne. — La région sus-hyoïdienne paraît un peu plus saillante qu'à l'état normal, mais il est impossible d'affirmer, par l'examen objectif, l'existence d'une tumeur dans cette région. En pressant sur la région sublinguale, la région sus-hyoïdienne n'est pas soulevée.

Diagnostic. — Grenouillette sublinguale.

Pour éviter les récidives qui sont si fréquentes après l'extirpation de la poche sublinguale, M. le Professeur Forgue décide d'intervenir par la voie sus-hyoïdienne.

Opération le 22 février 1899. — Anesthésie à la cocaïne.

Incision dans la région sus-hyoïdienne. M. Forgue parvient rapidement sur les muscles génio-hyoïdiens qu'il sépare l'un de l'autre. On ne trouve pas de poche sus-hyoïdienne, pas plus entre les muscles génio-hyoïdiens

qu'en dehors de leur bord externe. Toutefois, en écartant les génio-hyoïdiens, on aperçoit le pôle inférieur de la tumeur sublinguale qui bombe légèrement et paraît libre de toute adhérence aux parties voisines.

A ce moment, on fait ouvrir la bouche de la malade et, à coups de ciseaux, on incise la muqueuse autour de la tumeur qui s'ouvre et laisse écouler un liquide très épais, visqueux, jaunâtre. On extirpe alors la plus

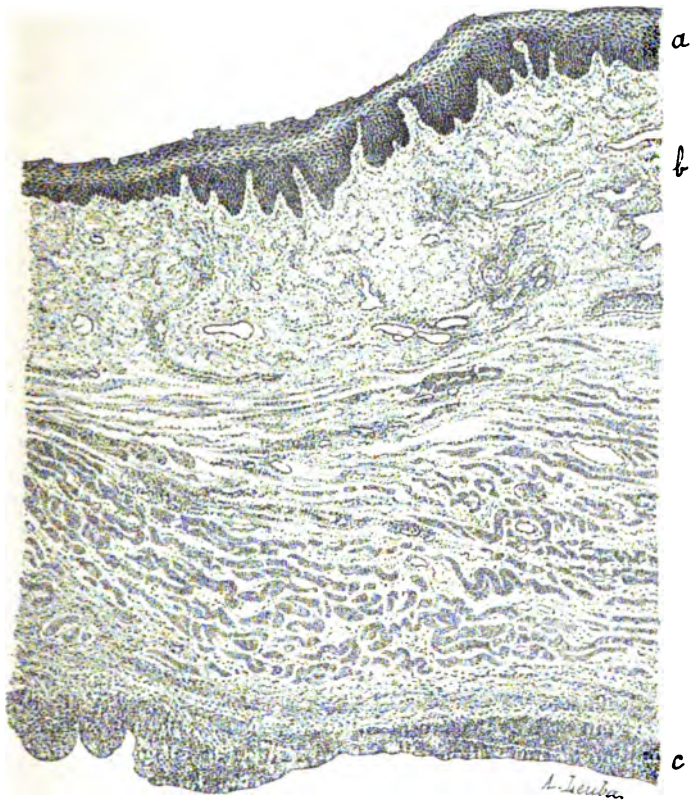

Fig. 1. — Paroi de grenouillette sublinguale (observation personnelle). — *a*, épithélium buccal; *b*, derme de la muqueuse et couche conjonctive; *c*, couche embryonnaire limitant la cavité kystique. On voit un vaisseau traversant cette zone (Obj. 2, oc. 2, Verick).

grande partie de la poche. Cautérisation de la plaie sublinguale au chlorure de zinc au 1/10e. Suture de la plaie sus-hyoïdienne au crin de Florence. Pansement compressif.

4 mars. Pansement. Réunion *per primam* de la ligne de suture. On enlève les fils. Pas de récidive dans la bouche. Une cicatrice gaufrée marque la place de la tumeur enlevée. Exeat.

Examen de la pièce. — La pièce est constituée par une membrane mince,

d'épaisseur à peu près égale en tous ses points (environ un demi-millimètre), recouverte à sa surface interne par un enduit épais qui a les mêmes caractères que le liquide qui s'est écoulé de la poche au moment de son incision. Durcie dans l'alcool à 90°, elle est incluse dans la paraffine et débitée en coupes minces, colorées à l'hématéine-éosine.

Examen microscopique (fig. 1). — Les coupes comprennent toute l'épaisseur de la paroi, y compris la muqueuse. Cette paroi est formée de plusieurs couches qui sont (fig. 1 et 6) :

1° L'épithélium buccal (*a*);

2° Le derme de la muqueuse buccale;

3° Au-dessous, une zone de tissu conjonctif (*b*) dans lequel se trouvent des lobules de glandes muqueuses, un peu comprimés dans la profondeur; mais les culs-de-sac glandulaires paraissent en somme intacts et ne semblent nullement avoir participé à un processus dégénératif quelconque (nous avons représenté ici une coupe ne renfermant pas d'éléments de la glande);

4° Une couche épaisse (*c*), plissée par places, formée d'éléments analogues à ceux du tissu conjonctif embryonnaire. L'épaisseur de cette couche est variable, mais elle est toujours très appréciable à un faible grossissement. Et même, en regardant la préparation à l'œil nu, par transparence, on aperçoit cette zone sous la forme d'un mince liséré foncé (coloration à l'hématoxyline), analogue au liseré de même coloration qui figure, sur l'autre bord de la coupe, l'épithélium buccal.

Ce tissu embryonnaire, par sa face profonde, se confond insensiblement avec la couche précédente; il donne donc l'impression d'une zone conjonctive. En examinant de plus près, on peut reconnaître que les éléments les plus profonds sont allongés parallèlement à la surface du kyste, tandis que les plus superficiels semblent affecter une forme cylindrique perpendiculaire aux précédents.

Enfin nous noterons, pour terminer, l'absence complète de couche épithéliale signalée par bien des auteurs, mais dont l'absence possible est bien connue. Nous n'en avons pu trouver trace sur aucune des nombreuses coupes que nous avons examinées; la pièce ayant été recueillie avec le plus grand soin et n'ayant été soumise à aucun frottement intempestif, dans l'intention où nous étions d'en faire l'étude histologique, nous avons la conviction que la paroi interne de cette poche de grenouillette n'était pas tapissée d'épithélium, ou tout au moins que l'épithélium, s'il existait, était d'une très grande fragilité.

I. — Historique.

On s'entend assez généralement sur l'aspect clinique de la grenouillette commune bien que, comme nous le verrons plus loin, il existe quelques divergences. Il n'en a pas toujours été de même pour la structure anatomique. Robin, qui a le premier donné un bon examen de grenouillette, sans figures malheureusement, avait

déjà décrit un épithélium à la face interne de la poche, mais, et c'est un point sur lequel il faut insister, un épithélium discontinu. Il avait noté dans la paroi des grains glanduleux, semblables par leur structure, dit-il, à des glandes salivaires normales; on voit donc que, pour lui, ces organes n'intervenaient probablement pas dans la constitution de la tumeur. Enfin, sous la couche épithéliale, il avait remarqué déjà une zone de corps fibro-plastiques. Or, c'est encore là un détail intéressant; nous y reviendrons plus loin.

Voilà donc un premier type histologique de grenouillette. Les caractéristiques en sont : épithélium discontinu, couche fibro-plastique ou embryonnaire sous-épithéliale, intégrité des éléments glandulaires.

Cet examen de Robin nous paraît encore à l'heure actuelle donner la note exacte de la structure d'une ranule. Bien que von Hippel, dans un travail excellent du reste, le traite un peu dédaigneusement, il n'est point besoin de lire entre les lignes pour voir dans cette description le schéma de la plupart des grenouillettes communes dont on a fait ultérieurement l'examen histologique. Il sera aisé de s'en convaincre bientôt. Un seul point est un peu singulier, c'est l'intégrité de la glande; mais, sans aller plus loin, nous l'avons noté nous-mêmes dans l'observation que nous venons de donner et nous la rencontrerons encore dans bien d'autres cas.

Après Robin (1857), le travail le plus important — et nous n'avons pas l'intention de faire ici un historique complet, mais de marquer seulement les grandes étapes — est celui de Recklinghausen [1]. Ce mémoire, fortement documenté, ne paraît pas avoir été souvent lu en France. C'est de cette époque, en effet, que date cette idée que les Allemands rattachent la grenouillette à la glande de Nühn-Blandin. Or, en réalité, le type clinique décrit par Recklinghausen ne correspond nullement à la grenouillette commune, nous l'établirons plus tard, et M. Bazy l'a déjà dit dans son travail de 1883. En second lieu, et cette distinction est très importante, son type anatomique est très spécial et mérite une discussion approfondie. Recklinghausen a en effet décrit à son kyste un épithélium cilié dont l'origine peut être assez nettement établie. Si donc nous conservons le type de Recklinghausen, ce n'est point que nous le rattachions à la grenouillette commune, mais parce que son étude nous fournira des données intéressantes.

Le travail de Recklinghausen ne fut d'ailleurs pas accepté sans discussion, même en Allemagne. A l'heure actuelle, les idées de cet

1. *Archives de Virchow*, 1881, Bd LXXXIV, p. 425.

auteur n'y sont pas admises. Elles furent surtout combattues par Neumann, qui avait décrit lui-même deux cas de grenouillette à épithélium cilié et proposait, pour les expliquer, une théorie pathogénique spéciale, très différente de celle du professeur de Strasbourg.

Puis vint, en 1883, la communication de M. Bazy à la Société anatomique; le travail de cet auteur apporta des idées nouvelles sur les récidives post-opératoires. Il faut convenir cependant que ce court mémoire gagnerait à présenter des examens objectifs et non pas seulement une synthèse des différentes pièces examinées; il gagnerait surtout à être pourvu de figures, d'autant plus que les examens histologiques faits par du Castel ne sont pas en concordance complète avec ceux qui ont été publiés avant ou après cette époque. Il y a un épithélium très épais, dit M. Bazy, de douze à quinze couches de cellules superposées, dont les superficielles sont déformées et aplaties, tandis que les plus profondes sont cylindriques. Nous voilà loin, avec cet épithélium si épais, de ce revêtement discontinu de Robin, si clairsemé parfois qu'il est impossible d'en retrouver la moindre trace, comme dans notre cas personnel. En outre, il y a dans l'épaisseur de la paroi, d'après M. Bazy, des dépressions en doigt de gant, recouvertes d'une couche de cellules cylindriques, s'ouvrant dans le kyste; il y a même des dépressions à fond arrondi, à goulot rétréci; on trouve enfin des cavités closes, tapissées par un épithélium cylindrique (on ne dit pas s'il y a une ou plusieurs couches); ces cavités sont sans communication avec l'intérieur du kyste; elles paraissent augmentées de volume et remplies de liquide; ce sont de véritables grenouillettes en miniature. Ici encore il n'est pas question de discontinuité de l'épithélium. Mais nous avons trouvé dans la thèse de Mériot des renseignements complémentaires intéressants relatifs aux cas observés par M. Bazy. Immédiatement au-dessous de l'épithélium, et en un point où celui-ci manque, dit Mériot [1], on trouve une couche épaisse de 100 à 200 μ, composée de matière amorphe et de corps fusiformes fibro-plastiques, pâles, un peu granuleux, à contour dentelé; au-dessous, du tissu lamineux. Nous trouvons donc ici précisément ce qui nous manquait dans la description précédente : discontinuité de l'épithélium et présence d'une couche embryonnaire au-dessous.

Nous pouvons donc ranger les cas de M. Bazy dans le type de grenouillette commune qui a été établi par Robin et que nous étudierons plus complètement; et nous nous excusons de cette discussion un peu longue, justifiée par l'importance du travail de M. Bazy.

1. Mériot. *Grenouillette sublinguale.* Thèse de Paris, 1883.

Après le travail de Bazy vient la thèse de Suzanne [1] ainsi que son mémoire des *Archives de Physiologie*. C'est sans contredit le travail dans lequel on trouve le plus de documents précis et bien observés. Il contient de nombreuses descriptions que des figures complètent et précisent, et il sera toujours nécessaire de le consulter pour se faire une idée nette de la structure anatomique des grenouillettes. Nous pensons cependant que ses conclusions pathogéniques ne peuvent être intégralement acceptées et nous les discuterons longuement plus tard. Mais c'est à Suzanne que l'on doit la première description détaillée du type histologique de la grenouillette commune.

Depuis cette époque, la question a sommeillé en France. Nous ne parlerons pas de l'intéressant travail de Morestin qui ne se rapporte qu'indirectement à cette étude. En Allemagne, on publie bien quelques travaux, l'article classique de Sonnenburg, par exemple; mais il est impossible d'y trouver un détail pathogénique intéressant, malgré le nombre considérable de grenouillettes qu'il a observées (cinquante). Nous nous contenterons de citer le travail de Von Hippel [2], dans lequel on trouvera judicieusement discutées les opinions en cours. Nous renvoyons à l'index bibliographique pour les articles de moindre importance.

En terminant ce très simple historique, nous ferons remarquer combien il est difficile de trouver des examens anatomiques précis. Malgré tout, le nombre en est suffisant, croyons-nous, à l'heure actuelle, pour nous permettre d'établir définitivement le type histologique de la grenouillette; c'est, du reste, à peu de chose près celui de Suzanne, mais des observations nouvelles prouvent qu'on doit le modifier. Le premier but de ce travail est de préciser ces différences.

II. — Structure des grenouillettes a cils vibratiles.

Ces curieuses tumeurs sont rares; nous n'en connaissons que quelques exemples. On ne s'en étonnera guère si l'on songe au très petit nombre de cas de grenouillette commune dont il est possible de trouver une description histologique. Faut-il les ranger cliniquement dans le même groupe? Il est impossible de le dire; de nos trois observations, l'une, celle de Recklinghausen, se sépare

1. *Recherches anatomiques sur le plancher de la bouche avec étude anatomique et pathogénique sur la grenouillette commune ou sublinguale.* Thèse de Bordeaux, 1886-1887, n° 106.

2. *Ueber Bau und Wesender Ranula. Archives de Langenbeck*, 1897.

certainement des ranules sublinguales; une autre tumeur, de Neumann, était très volumineuse et occupait tout le plancher de la bouche. A l'examen, dit Neumann, on n'apercevait pas la langue mais, à sa place, une tumeur très fluctuante, saillante sur le plancher de la bouche; la langue était repoussée en arrière; la parole et la déglutition étaient très difficiles. Une deuxième observation de Neumann est complètement dépourvue de détails cliniques. Rien ne prouve donc, en définitive, jusqu'à présent, que ces kystes à cils vibratiles doivent être rangés dans le groupe clinique de la grenouillette commune; mais rien ne permet d'affirmer le contraire. Et comme, d'autre part, son étude prête à des considérations intéressantes, que cette variété est à peu près inconnue en France, nous n'avons pas cru devoir l'écarter.

Dans le cas de Neumann, la surface externe de la paroi du kyste est tapissée par une couche de cellules épithéliales coniques dont le pied pénètre dans les interstices de cellules arrondies formant une couche plus profonde. Les cils ont 5 μ de longueur; les cellules ont 16 μ de long et 3 à 5 μ de large; elles sont donc très allongées. Au-dessous de l'épithélium on voit une membrane basale reposant sur une membrane élastique; enfin vient la paroi fibreuse avec une couche interne dense et une couche externe plus lâche. Le liquide est rouge et contient beaucoup de vieilles hématies. — Dans sa deuxième observation, Neumann a pu voir un épithélium cilié reposant sur un tissu de granulation riche en cellules rondes; nous retrouvons donc ici cette couche embryonnaire si curieuse de la grenouillette commune. Il faut reconnaître cependant qu'elle perd à peu près tout son intérêt du fait du processus inflammatoire et suppuratif qui s'était produit.

Il est à remarquer que ces deux observations ne s'accompagnent pas de dessins; la seule figure que nous possédions est celle de Recklinghausen.

Voici le résumé de sa très longue observation (voir fig. 2, p. 142) :

Cette grenouillette a été rencontrée, comme pièce d'autopsie, sur le cadavre d'une femme de trente-quatre ans, morte de tuberculose miliaire aiguë. Il s'en écoula un liquide muqueux dans lequel Hoppe Seyler reconnaît l'absence du sulfocyanure et de ferment saccharifiant. La tumeur a le volume d'un œuf; sa surface est lisse, mais présente en dedans et en dehors deux petites saillies que l'examen microscopique a démontré formées de substance glandulaire; il y a dans la paroi un petit kyste accessoire. La tumeur est située exactement à la partie inférieure de la moitié gauche de la langue, adossée au plan médian. En arrière elle atteint le bord antérieur

du muscle génio-glosse gauche; en dehors et en avant elle est recouverte par une couche musculaire; elle est située à 15 mm. de la pointe de la langue et 8 mm. de son bord. La face supérieure s'enfonce profondément dans la langue qui est réduite, en ce point, à une épaisseur de 1 centimètre. Il est donc évident que la tumeur occupe la situation même de la glande de Nühn-Blandin. Les canaux de Wharton peuvent être aisément cathétérisés; les glandes sous-maxillaire et sublinguale sont normales.

La paroi est revêtue de deux couches de cellules : une superficielle, formée de grosses cellules cylindriques avec membrane basale et cils vibratiles; une profonde, formée de cellules polygonales à gros noyau; il n'y a pas de cellules plates. Le reste de la paroi est formé de tissu conjonctif. L'auteur ne parle pas, et ne donne pas de figure de cette infiltration embryonnaire que nous connaissons dans la grenouillette commune. Enfin, plus en dehors, on trouve des faisceaux musculaires de plus en plus abondants, qui finissent par se confondre avec la masse de la musculature linguale. La petite saillie externe déjà signalée est formée d'une partie de la glande linguale dont les conduits excréteurs sont très dilatés; quelques acini sont plus ou moins atteints par la sclérose; leur épithélium est à une seule couche et sans cils.

Telles sont les observations connues de grenouillette sublinguale à cils vibratiles. Poschen, dans sa thèse de 1892, dit que Witzel, sur un certain nombre de faits, a trouvé deux cas d'épithélium vibratile; mais il ne donne aucun détail. *Witzel fand bis jetzt in zwei Fällen Flimmerepithel in frischen Abschabepræparaten.* Il faudrait y ajouter, dit Sultan dans un article récent, un cas de Von Hippel que nous résumons plus loin, mais qui ne se rapporte pas à un kyste à cils vibratiles; un cas de Cambria, que nous n'avons pu nous procurer, publié dans un journal italien; et enfin un cas de Hildebrand, publié in *Archiv f. klin Chir.*, 1895, Bd 49, page 167. Nous avons parcouru ce dernier article consacré aux kystes et fistules congénitales du cou, sans y trouver d'observation de grenouillette à cils vibratiles; peut-être y a-t-il eu confusion avec un kyste congénital du cou; les cils vibratiles ne sont pas rares, en effet, dans ce genre de tumeurs. Enfin, une dernière observation est celle publiée par Sultan qui ne nous donne pas de figure. En voici le résumé.

Enfant du sexe masculin; trois mois. Immédiatement après la naissance on vit dans la bouche une tumeur qui grossissait progressivement et qui fut incisée vers deux mois et demi; il s'en écoula un liquide jaunâtre, puis la tumeur se reproduisit. — Lorsque l'enfant fut présenté au chirurgien il était profondément cachectisé; il portait au niveau du plancher de la bouche une tumeur médiane, grosse comme une noisette, fluctuante, déve-

loppée également des deux côtés du frein; la déglutition était difficile. — L'enfant fut opéré le 9 juin 1887 par excision d'un fragment de la paroi; celle-ci était lisse et rougeâtre et paraissait épidermisée par places. Par le grattage, on obtint des cellules épithéliales plates et des cellules cylindriques hautes et larges avec des cils vibratiles. Sur des coupes, on vit que le revêtement épithélial était en général plat, mais par places on apercevait deux ou trois couches de hautes cellules cylindriques avec un liséré cilié évident. Il y avait des fibres musculaires striées dans le tissu conjonctif sous-épithélial. Çà et là, on trouvait des groupes de glandes muqueuses.

En somme, nous avons réuni 6 observations de grenouillettes à cils vibratiles. Sur le nombre, 2 sont inutilisables à cause de l'absence de détails (celles de Witzel); restent donc 4 cas : 2 de Neumann, Recklinghausen, et ceux de Sultan; encore les deux derniers présentent-ils seuls des détails suffisants. Nous essayerons cependant de donner une description générale en nous basant sur ce petit nombre de faits; l'étude pathogénique en sera faite plus tard.

Il semble que ces tumeurs dont l'origine congénitale ne paraît pas douteuse, on le verra plus loin, puissent survenir à tout âge. Le malade de Recklinghausen avait trente-quatre ans, tandis que celui de Sultan n'était âgé que de trois mois et se trouvait porteur de la tumeur depuis sa naissance. Un point qu'il ne faut pas oublier, c'est qu'il ne s'agit pas ici de la tumeur connue jusqu'ici sous le nom de grenouillette congénitale : cette dernière est due à une oblitération du canal de Wharton. Sultan, dans son travail, en a publié une belle observation avec obstruction bilatérale. Or, dans la variété que nous étudions, rien de semblable; dans le cas de Recklinghausen, le canal de Wharton était complètement libre. Aussi bien est-il indispensable de modifier la terminologie, puisque le terme congénital peut être attribué à deux variétés bien différentes.

Le siège de ces grenouillettes paraît assez mal défini. La tumeur, dans l'une des observations de Neumann, avait un tel volume qu'il était impossible de la localiser; elle repoussait la langue contre le pharynx et rendait très difficiles la parole et la déglutition. Dans le cas de Recklinghausen, son volume était médiocre; elle paraissait très superficielle et siégeait latéralement sous la pointe de la langue; enfin, chez l'enfant de Sultan, elle occupait nettement le plancher de la bouche, mais était bilatérale. Tout ce que l'on peut dire c'est que ces tumeurs sont sous-muqueuses. Mais il est un de leurs rapports qui présente un certain intérêt : Sultan note, dans le fragment excisé, des groupes de glandes muqueuses qui appartenaient peut-

être à la glande sublinguale; Recklinghausen a vu de son côté que le kyste faisait corps avec la glande de Nühn-Blandin (Neumann ne fait pas mention de détails de ce genre). En somme, ces tumeurs semblent donc se développer dans le voisinage immédiat des glandes de la muqueuse buccale et même faire corps avec elles. Nous signalons aussi l'absence de couche embryonnaire sous-épithéliale, sauf dans un cas de Neumann; mais ici le kyste avait suppuré et ce détail perd ainsi toute signification. Il est à remarquer encore que l'épithélium du kyste est continu et ne présente pas ces brèches si fréquentes dans la grenouillette commune.

Il faut maintenant se demander si ces grenouillettes ainsi définies correspondent à la forme classique ou typique de la ranule. Il est inutile d'indiquer ici les caractères de cette dernière. Recklinghausen seul, croyons-nous, a voulu identifier les deux variétés; il n'a guère été défendu que par Sonnenburg. Le siège, en effet, n'en est pas le même. On comprend difficilement comment Recklinghausen a pu assimiler à la ranule sublinguale type une tumeur située sous la pointe de la langue et qui, d'après la figure qu'il en donne, ne paraissait nullement s'étendre au plancher de la bouche; la tumeur de Sultan occupait bien cette région, mais elle était bilatérale avec un volume médiocre, ce qui ne cadre guère avec le type classique.

Le contenu, ajoute Recklinghausen, ressemble à celui de la grenouillette classique : c'est un liquide sirupeux, ne contenant ni sulfocyanure, ni ferment saccharifiant. Ce caractère négatif n'a pas grande importance pour le point en discussion; on a dit depuis longtemps qu'un fait positif est plus démonstratif que cent observations négatives; c'est le moment de s'en souvenir. D'autant plus que cette absence, dans la grenouillette commune, d'un liquide à réaction salivaire demeure encore, malgré tout, fort difficile à expliquer. Il n'y a pas que les grenouillettes qui aient un semblable contenu; les kystes branchiaux du cou, et bien d'autres, répondent à ce signalement.

Recklinghausen propose encore un autre argument : la situation médiane de la tumeur qui se trouve sous le frein de la langue. Or, c'est précisément un caractère qui différencie sa tumeur de la grenouillette commune : celle-ci est latérale en général. L'auteur cite bien un certain nombre de tumeurs présentant cette situation; mais on ne peut guère en tirer qu'une conclusion : c'est que ces cas-là précisément ne correspondent pas à la ranule type.

Quant à l'argument tiré de la présence des fibres musculaires dans la paroi de la grenouillette, Suzanne en a fait justice depuis

longtemps en montrant que l'on en rencontrait aussi sous la muqueuse du plancher de la bouche.

Une autre partie du travail de Recklinghausen est consacrée à démontrer que ces tumeurs ne proviennent pas de la glande sous-maxillaire ou de son appareil excréteur. C'est là en effet un fait actuellement bien établi et sur lequel il est inutile de revenir.

La conclusion à tirer de cette étude nous paraît être que les grenouillettes à cils vibratiles diffèrent assez nettement, au point de

Fig. 2. — Coupe de grenouillette. — *a*, épithélium cilié; *b*, couche de cellules germinatives vues de profil; *c*, tissu conjonctif; *b'* cellules germinatives vues de face; *d*, filet nerveux; *e*, capillaire sanguin. — Hartnack, oc. 3, obj. 7 (Recklinghausen).

vue macroscopique, de la grenouillette ordinaire. Mais leur siège paraît assez variable pour que l'on puisse leur accorder la possibilité de se développer dans la région sublinguale et de simuler par conséquent, d'une façon complète, le type classique, tant par leurs caractères macroscopiques que par leur contenu. Il est donc à présumer que bien des cas pour lesquels l'examen histologique n'a pas été fait doivent rentrer dans cette catégorie.

Les caractères microscopiques de ces tumeurs permettent seuls, en effet, de les déterminer. La paroi en est fibreuse, conjonctive; on y trouve quelquefois la dégénérescence muqueuse du tissu conjonctif. *C'est l'épithélium cilié qui en est la caractéristique.* Il est à remarquer d'abord que cet épithélium paraît continu; seulement,

tandis qu'on le trouve par places aplati, à une seule couche, en d'autres points, moins nombreux et moins étendus, on y voit des cellules plus volumineuses, les profondes cubiques, les superficielles cylindriques avec des cils vibratiles. Il est possible qu'il y ait encore là l'occasion d'une erreur de diagnostic, si l'on se contente d'examiner une seule coupe sur laquelle on ne trouve pas d'éléments cylindriques. Or, cet épithélium si spécial n'existe pas seulement dans cette variété de grenouillettes. On le trouve, avons-nous vu, dans les kystes congénitaux du cou, dans les kystes du foie, et jusque dans des régions où il paraît plus anormal encore, la hanche par exemple. Recklinghausen, qui avait bien vu ces cils, ne paraît pas y avoir attaché une grande importance : il conclut, en effet, que sa tumeur provient de la glande de Nühn-Blandin. Or, il est contraire à la pathologie générale de supposer qu'un épithélium vibratile puisse se montrer pathologiquement dans une région qui en est dépourvue à toutes périodes de son développement embryonnaire et à l'état adulte. On ne doit donc pas admettre sa production aux dépens d'un épithélium glandulaire déjà nettement différencié; il faut lui trouver une autre origine. On s'est adressé pour cela aux dérivés du canal thyréo-glosse. Nous nous bornons à poser la question pour le moment; elle sera reprise plus tard.

Voici enfin une dernière observation empruntée au travail de Von Hippel.

Il s'agit d'un enfant de six mois qui présentait au niveau du plancher de la bouche une tumeur bleuâtre, du volume d'une cerise. Elle fut percée et demeura fistuleuse. Le liquide qu'elle contenait était clair et filant.

Lorsqu'on apporta l'enfant à l'hôpital, on vit sur le plancher de la bouche, à 1 centimètre environ de la pointe de la langue, une fistule située tout près du frein, à gauche une sonde y pénétrait de 1 centimètre.

Extirpation du trajet fistuleux qui fut débité en coupes minces.

Au niveau de l'orifice, il y avait un épithélium plat, à plusieurs couches en dehors, du tissu conjonctif fibrillaire entouré par la musculature linguale. Un peu plus loin l'enveloppe conjonctive est parsemée de tumeurs glandulaires, rondes ou ovales, à épithélium cylindrique haut, sans cils vibratiles. Puis ces vésicules glanduliformes deviennent plus nombreuses; elles se disposent en petits groupes qui se réunissent à un conduit excréteur commun, lequel s'ouvre dans le trajet fistuleux. En même temps, l'épithélium plat de ce trajet fait place progressivement à un revêtement cylindrique qui paraît se continuer par une zone de transition insensible avec l'épithélium des culs-de-sac glandulaires. Plus loin encore, le revêtement épithélial de la fistule disparaît par places et il n'en reste bientôt plus que des îlots.

Comme l'auteur le spécifie, il ne s'agit donc nullement ici d une grenouillette à cils vibratiles. Nous l'avons rangée cependant dans la même catégorie parce qu'il résulte des considérations qui seront exposées plus loin que sa pathogénie est identique à celle des précédentes. Remarquons seulement que la poche se prolongeait dans l'épaisseur de la langue, particularité très apparente sur les coupes; il y a en effet une couronne musculaire plus régulière et plus complète que celle qui existe autour des grenouillettes communes.

III. — Structure de la grenouillette commune.

Lors de la publication de Suzanne, on pouvait lui objecter que ses conclusions étaient basées sur un nombre d'observations assez restreint. Depuis, d'autres cas ont été publiés qui ont confirmé, dans leurs grandes lignes tout au moins, les idées de Suzanne. Voici le résumé de sa première observation, la plus détaillée.

La paroi kystique comprend 4 couches (fig. 3).

La première est l'épithélium de la muqueuse buccale dermo-papillaire.

La seconde est le derme de cette muqueuse. On y trouve de nombreux lobules glandulaires. Les uns sont demeurés normaux ou à peu près; les autres ont été comprimés ou sclérosés; ils sont réduits à l'état de cordons épithéliaux dépourvus de lumière; ils finissent par disparaître, étouffés par le tissu conjonctif. Enfin, il en est qui subissent la dégénérescence muqueuse : c'est un détail à signaler particulièrement, nous ne l'avons plus retrouvé dans d'autres observations. Les cellules sont transformées en matière muqueuse claire et transparente, parsemée ou non de noyaux arrondis. Quelquefois, plusieurs acini, par disparition partielle de leurs parois, se sont réunis en nombre variable de façon à former par leur convergence, une sorte de pseudo-cavité kystique... On voit alors, *dans le tissu conjonctif*, de nombreuses aréoles séparées les unes des autres par d'épaisses cloisons conjonctives très riches en cellules embryonnaires, qui sont remplies par une matière muqueuse hyaline, claire et réfringente, au milieu de laquelle se trouvent épars de gros noyaux sphériques et des cellules cubiques. La dégénérescence muqueuse atteint ainsi les travées fibreuses et les alvéoles arrivent ainsi à communiquer. Il se forme donc des cavités qui vont finalement s'ouvrir dans la cavité principale et l'agrandissent.

Une troisième couche est formée par une substance intercellulaire amorphe dans laquelle se trouvent un très grand nombre

d'éléments cellulaires; à la partie externe ces cellules sont fusiformes, tandis qu'à la partie interne elles sont petites, arrondies : ce sont des cellules jeunes ou embryonnaires. On y trouve deux ou trois petits vaisseaux sans paroi propre.

Enfin, tout à fait en dedans se trouve l'épithélium qui forme un revêtement discontinu : tantôt ce sont des cellules cylindriques, irrégulières, en une seule rangée; tantôt on ne trouve que des noyaux sphériques entourés de débris de matière muqueuse; enfin, on peut trouver 12 à 15 couches superposées; les plus profondes

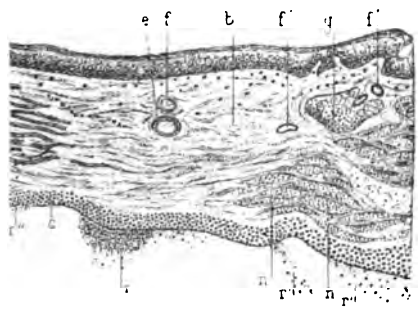

Fig. 3. — Coupe d'une grenouillette sublinguale avec atrophie des éléments glandulaires et leur début d'altération muqueuse (faible grossissement) (Suzanne). — *a*, muqueuse buccale; *b*, couche fibro-élastique; *c*, couche embryonnaire; *e*, gros conduit excréteur gorgé de mucus et tapissé de cellules cylindriques normales; *f*, petit conduit excréteur placé dans son voisinage; *f'*, conduits excréteurs; *g*, lobules glandulaires avec quelques acini atrophiés; *n*, lobules glandulaires devenus méconnaissables par transformation en cordons épithéliaux de tous leurs acini : *r*, *r'*, *r''*, différents aspects de la couche épithéliale; *r*, cellules cubiques en prolifération, dont les plus superficielles sont détruites; *r'*, bandes et amas de matière muqueuse; *r''* noyaux entourés de débris de matière muqueuse.

sont cubiques et elles perdent leur contour à mesure que l'on se rapproche des couches superficielles; elles ont un noyau sphérique et une masse protoplasmique claire, granuleuse, transparente.

Enfin, dans la plupart des régions on rencontre, accolés à la couche sous-jacente ou peu adhérents, des amas et de petites bandes peu épaisses d'une matière hyaline et transparente au milieu de laquelle sont épars des noyaux sphériques et des cellules arrondies en voie d'altération muqueuse.

Nous ne voulons, pour le moment, signaler dans cette description que ce qui a trait à la dégénérescence muqueuse; nous avons dit en effet que nous ne l'avions pas trouvée dans d'autres observations, ou plutôt nous ne l'avons rencontrée que dans le tissu conjonctif. Or, si le texte est très clair, les figures de Suzanne laissent quelques doutes. Dans la figure 7, en particulier, on peut se demander

si le noyau de dégénérescence muqueuse qui est très apparent atteint vraiment les culs-de-sac glandulaires ou s'il ne serait pas plutôt limité au tissu conjonctif.

Le travail de Sonnenburg qui repose, dit l'auteur, sur environ 50 cas de grenouillette, nous donne malheureusement peu de détails. La seule observation rapportée concerne une volumineuse tumeur qui a refoulé et aminci la langue au point que celle-ci ne paraît guère avoir plus de 2 mm. d'épaisseur. Bien que l'auteur se rattache à l'idée de Recklinghausen, il nous paraît impossible de tirer de ce fait une conclusion quelconque. A part cette observation, la statistique de Sonnenburg comprend 4 grosses ranules bilatérales, 27

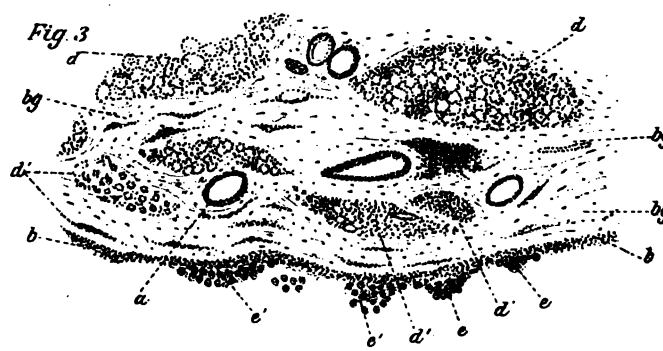

Fig. 4. — Paroi de grenouillette (Von Hippel). — *b*, zone de tissu conjonctif embryonnaire; *ee'*, zone cellulaire interne d'origine probablement épithéliale; *bg*, couche conjonctive fondamentale; *dd'*, lobules glandulaires de tous les stades de la dégénération; *aa*, conduits excréteurs dilatés et avec un épithélium en prolifération.

unilatérales de moyen volume, 3 petits kystes de la pointe de la langue, 2 grenouillettes multiloculaires, 5 inflammatoires, etc. Bien que les documents histologiques soient insuffisants, il est bon néanmoins de relever ce détail que dans une série de cas, *mais non pas dans tous*, il a été trouvé un revêtement épithélial.

Nous en arrivons au travail de Von Hippel qui confirme dans ses grandes lignes la description de Suzanne, tout en la modifiant quelque peu.

Von Hippel a examiné en tout 10 grenouillettes de structure absolument semblable. Le point le plus surprenant, dit-il, et c'est une remarque que nous avons déjà faite, est l'absence de revêtement cellulaire présentant nettement l'aspect épithélial, et l'absence de membrane basale.

La cavité est limitée par un tissu spécial que l'on peut diviser en deux couches (fig. 4); l'externe est formée de cellules fusiformes, dis-

posées parallèlement à la surface; entre elles on voit de grosses cellules rondes à protoplasma clair, granuleux, et de petites cellules fortement colorées avec tous les termes de passage; il s'agit probablement, dit l'auteur, de jeunes cellules conjonctives à tous les stades de développement. En certains points cette couche limite la cavité. D'ordinaire elle est en rapport avec une couche interne qui est formée de grosses cellules rondes, plus ou moins aplaties par pression réciproque, à protoplasma homogène, à contour net, à noyau rond et bien coloré, avec des figures de karyokinèse; par places, ces cellules finissent par perdre leur limitation et se fusionner pendant que leurs noyaux disparaissent. Elles sont irrégulièrement disposées sur la zone des cellules conjonctives jeunes et se réunissent parfois en amas; quelques-unes se détachent et tombent dans la lumière du kyste. Entre cette couche interne et la couche externe embryonnaire il n'y a pas de limite nette; la transition est insensible; cependant Von Hippel considère la zone la plus intense comme étant d'origine épithéliale.

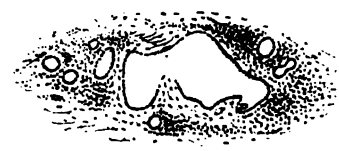

Fig. 5. — Acini glandulaires avec dégénérescence de leurs cellules épithéliales (Von Hippel.)

Cette description reproduit à peu près exactement celle de Suzanne; cependant Von Hippel insiste davantage sur la zone embryonnaire; de plus, tandis que dans les descriptions et les figures de Suzanne l'épithélium quoique discontinu se distinguait cependant avec netteté de la zone sous-jacente, il semble ici que l'auteur ait eu des difficultés à faire cette différenciation. Il fait remarquer expressément que la démarcation est insensible et que l'on trouve, dans la zone embryonnaire, de grosses cellules rondes.

En dehors de cette première couche, Von Hippel décrit une zone de tissu conjonctif épais, fibrillaire, avec des fibres élastiques renfermant des culs-de-sac glandulaires. Dans les endroits les plus éloignés de la cavité du kyste, ceux-ci sont peu transformés : les cellules sont seulement moins hautes, les acini moins gros; par places, la structure de l'acinus est bouleversée par un amas de petites cellules rondes qui se trouvent tantôt dans les tractus conjonctifs interalvéolaires, tantôt dans les alvéoles elles-mêmes. En dedans de ces amas glandulaires, on y voit de petits canaux excréteurs, les uns légèrement dilatés, les autres accolés. En d'autres points, les acini sont traversés d'épais vaisseaux conjonctifs; les restes de la glande sont si atrophiés qu'on ne trouve plus par places

qu'un amas irrégulier de cellules petites, rondes, granuleuses. On voit parfois, dit Von Hippel, dans le tissu conjonctif, des amas irréguliers de cellules rondes qui se distinguent des leucocytes par leur grosseur et leur moindre coloration.

Les petits conduits excréteurs des lobules sont très dilatés et contrastent ainsi avec les restes glandulaires. Ils sont entourés d'un large anneau de tissu conjonctif infiltré par places de cellules rondes. Les unes ont un épithélium cubique bas, les autres un épithélium cylindrique à 4 ou 5 couches. On peut voir, au milieu de petits acini conservant encore la structure glandulaire, de petits canaux excréteurs avec un épithélium cubique. Sur des coupes en séries, ils se dilatent en petits kystes; leur épithélium se multiplie par endroits sur 4 ou 5 couches, disparaît en d'autres complètement et reproduit en somme la paroi de la grande cavité. Les figures représentent alors une cavité à revêtement épithélial, entourée de cavités plus petites et surtout bordée d'une épaisse couche de petites cellules. Deux fois Von Hippel a trouvé des processus de dégénération du tissu conjonctif transformé en une masse vitreuse, homogène, avec quelques noyaux et des faisceaux élastiques. — Dans tous les cas où cette constatation a été possible, on a vu que le canal de Wharton était absolument indépendant du kyste.

Plus loin Von Hippel fait une remarque intéressante. Après avoir affirmé encore une fois qu'il n'a jamais pu trouver aux cellules de la paroi le caractère épithélial, il rapporte le fait suivant. Il s'agissait d'une troisième récidive de fistule congénitale du cou; l'origine épithéliale n'était donc pas douteuse; or, l'auteur y trouva le même revêtement interne que dans les ranules; pas trace d'épithélium ni de membrane basale, mais des couches de grosses cellules à protoplasma amorphe et des masses sans structure avec de gros noyaux. Von Hippel en conclut à la nature épithéliale du revêtement des grenouillettes; mais il nous semble que ce fait si curieux présente un autre intérêt; nous y reviendrons lorsque nous nous occuperons de la pathogénie; nous regrettons seulement l'absence de figures relatives à ce fait.

Tels sont, en résumé, les faits observés par Von Hippel. Ils confirment, on le voit, les observations de Suzanne et les nôtres. Il faut en retenir cependant ce détail, que l'auteur allemand n'a pas rencontré la dégénérescence muqueuse glandulaire signalée par Suzanne et, d'autre part, que le revêtement interne du kyste offre des particularités anatomiques dignes de retenir l'attention.

Les faits observés par Sultan sont aussi très semblables aux précédents. Voici le résumé des plus intéressants.

Obs. XVI. — Garçon de huit ans. Kyste gros comme une noix, bilatéral. Excision d'un fragment. Liquide clair et jaunâtre. Trois à six couches de grosses cellules vacuolaires irrégulièrement disposées; ce revêtement interne ne se distingue du tissu conjonctif sous-jacent que par l'abondance moindre des vaisseaux. Le canal de Wharton est adhérent, mais indépendant. Récidive par une petite vésicule bleuâtre qui disparaît spontanément.

Obs. XVIII. — Fillette de huit ans. Depuis six mois, tumeur kystique du plancher de la bouche, grosse comme une noix, en avant et sous la langue surtout à gauche, mais dépassant le frein à droite. Excision. Liquide muqueux légèrement jaunâtre. Sur des coupes, le revêtement épithélial, cubique, se distingue à peine du tissu conjonctif sous-jacent.

Les observations XXI et XXII reproduisent exactement les mêmes caractères.

Ce qui ressort, en somme, de la description — sans figures — de Sultan, c'est le défaut de limite précise entre l'épithélium et la couche conjonctive sous-épithéliale; s'il n'y avait plus de vaisseaux dans cette dernière, dit-il, on ne pourrait guère la distinguer. Sultan fait enfin remarquer, dans l'une de ses observations, l'adhérence intime entre la tumeur et la glande sublinguale.

Enfin, plus récemment encore, Mintz [1] a publié une courte étude confirmative du travail de Von Hippel.

Femme de vingt-six ans, opérée par la voie sous-mentale. Tumeur adhérente à la glande sublinguale. Il n'y avait pas de revêtement épithélial, mais seulement, par places, des restes de cellules. La paroi interne était en somme constituée par un tissu conjonctif jeune dont les nombreuses cellules fusiformes étaient parallèles à la surface du kyste. Plus en dehors, du tissu conjonctif et des vaisseaux avec une infiltration de cellules rondes disposées en couches concentriques autour du kyste. Les altérations des acini et des petits conduits excréteurs étaient analogues aux lésions décrites par Von Hippel.

Un mot enfin, pour terminer cette revue de faits, sur notre propre observation.

Malgré des coupes *nombreuses et en séries*, bien que le fragment extirpé — la moitié environ de la poche — ait été soigneusement préservé de tout contact fâcheux, il nous a été impossible de rien trouver qui ressemble au revêtement épithélial de Suzanne ou

1. Mintz. *Zeitschrift für Chir.*, 1899, t. LI, p. 185.

même de Von Hippel. Mais nous avons vu que la zone embryonnaire qui constituait la paroi du kyste avait des caractères un peu spéciaux. En divers points de la préparation, on voit cette zone se cliver accidentellement et, sur les diverses coupes, à peu près au même niveau. Cet accident montre l'existence de deux couches, les cellules les plus profondes étant arrondies, tandis que les plus superficielles sont plus ou moins cylindriques et aplaties, perpendiculairement à la surface du kyste; enfin, entre les deux zones existe une couche intermédiaire de cellules aplaties parallèlement à la surface. Cela rappelle bien un épithélium; mais, sur les préparations, on voit ces éléments cellulaires petits, à gros noyaux, se confondre insensiblement avec des éléments plus profonds, qui paraissent appartenir évidemment à un tissu embryonnaire, et il paraît difficile de ne pas rattacher à ce dernier tissu toute cette région de la paroi. Ajoutons encore que la présence de nombreux vaisseaux dans les parties profondes et même superficielles de ce revêtement est un argument de plus contre la nature épithéliale de cette couche cellulaire. La figure 6 représente à un fort grossissement une partie de la coupe dont la figure 1 est la reproduction. On y voit au milieu des cellules embryonnaires la section d'un capillaire sanguin.

Quant aux éléments glandulaires, nous ne les avons pas trouvés partout, à la vérité; mais nous les avons vus dans quelques préparations : *ils étaient absolument intacts*; tout au plus pouvait-on dire que les acini les plus rapprochés du kyste étaient un peu comprimés et diminués de volume. Mais rien ne nous a rappelé ici les lésions de Suzanne, non plus que celles de Von Hippel. Nous savons bien que ces constatations sont limitées en définitive à un point très restreint de la poche kystique; mais les auteurs précédents se trouvaient dans les mêmes conditions, et nous devons en conclure tout au moins que ces lésions épithéliales sont plus rares ou moins diffuses qu'il ne le semblait jusqu'à présent.

Toutes ces données peuvent en somme se résumer aisément et l'on voit que le type histologique de la grenouillette commune est actuellement bien établi; nous disons le type histologique, car il est vraisemblable que bien des tumeurs latérales, molles, bleuâtres, à liquide clair, siégeant sur le plancher de la bouche, seront longtemps encore confondues et décrites sous le nom de grenouillettes, alors que souvent elles en devraient être isolées. Ce n'est donc pas le siège ni l'aspect macroscopique qui pourront nous fournir les caractéristiques de la grenouillette; il est trop évident que l'un et l'autre appartiennent à des tumeurs différentes; ce n'est pas davantage les notions étiologiques, ni même la clinique, pour les mêmes

raisons. La pathogénie elle-même est encore incertaine. Tout au plus, comme nous le verrons, peut-on dire que la grenouillette commune est développée dans la région de la glande sublinguale, au milieu même de ses acini. C'est donc à l'histologie que nous devons nous adresser. Or, il résulte bien de cette étude que les caractères histologiques sont assez constants, assez permanents, pour fournir une base solide de discussion. Nous les rappelons brièvement.

1° Epithélium discontinu, — c'est un point important, — formé d'une ou plusieurs couches de cellules cubiques ou polygonales. Ces cellules sont groupées par endroits en amas; les rangées superficielles dégénèrent et tombent dans la cavité du kyste; les profondes

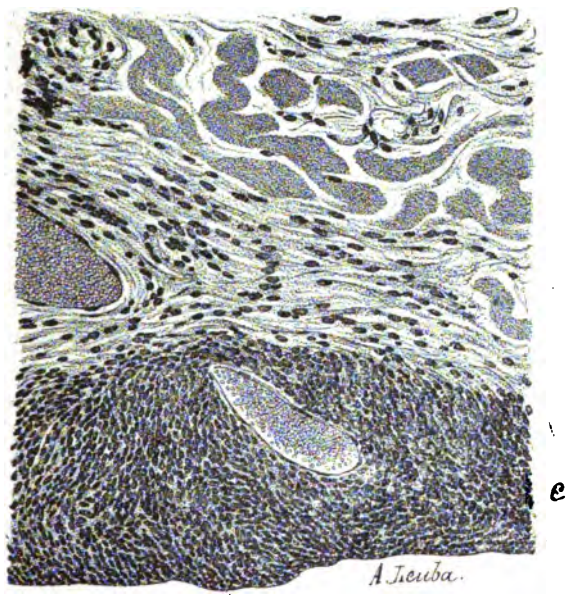

Fig. 6. — Grenouillette sublinguale (observation personnelle). Un point de la figure 1 (p. 133) vu à un fort grossissement. — *c*, couche embryonnaire dans laquelle se voit la section d'un capillaire (obj. 8, oc. 2, Verick).

se confondent presque insensiblement avec les cellules de la couche suivante. Cet épithélium fait parfois complètement défaut et ses titres à la dénomination de « tissu épithélial » ne sont pas toujours parfaitement nets.

2° Au-dessous de cette première couche s'en trouve une seconde qui paraît aussi constante que la précédente; elle est formée de cellules arrondies, rappelant les cellules du tissu embryonnaire; les plus superficielles se distinguent le plus souvent des profondes par

une forme plus arrondie, ou plus aplatie, etc. Cette couche embryonnaire est parfois très épaisse, d'autres fois mince, mais elle existe toujours; elle renferme d'ordinaire un assez grand nombre de vaisseaux.

3° Au-dessous, une couche de tissu conjonctif avec des fibres musculaires striées, bien connue depuis longtemps. Au reste, Von Hippel n'a jamais trouvé de fibres musculaires dans la paroi de ses grenouillettes, ce qui provient sans doute de ce qu'il les a disséquées et séparées de la muqueuse.

4° Les lésions glandulaires seules conservent encore quelque obscurité. Tandis que Suzanne parle, en termes souvent peu clairs, d'un mélange d'altérations muqueuses et atrophiques, Von Hippel n'a vu que ces dernières; or, elles peuvent en définitive se rattacher parfaitement à la simple compression de l'organe glandulaire; elles n'existaient nullement dans notre observation. Les conduits excréteurs étudiés par Von Hippel montrent des lésions épithéliales qui aboutissent à la formation de la grenouillette; mais est-il bien démontré que les cavités observées par Von Hippel étaient réellement des canaux excréteurs? Enfin, nous signalons les nombreux îlots de cellules rondes ou embryonnaires qui semblent détachés de la zone embryonnaire de la grenouillette et se rencontrent épars, de préférence autour des cavités accessoires.

On voit donc que, sauf en ce qui concerne les glandes (et c'est là un fait singulier si la grenouillette est vraiment une tumeur glandulaire), les lésions sont actuellement bien étudiées. Il faut y ajouter ce caractère constant et non moins singulier, que le liquide ne présente pas les caractères de la salive.

Nous aurons de la sorte, pensons-nous, indiqué les caractères principaux de ces tumeurs jusqu'au jour où une notion pathogénique précise permettra une définition plus ferme.

IV. — Pathogénie des grenouillettes a cils vibratiles.

Nous avons vu que la caractéristique de cette variété, c'est précisément l'épithélium cilié. Or, Recklinghausen a défendu l'origine de cet épithélium aux dépens d'un revêtement cellulaire non cilié, tel que les culs-de-sac de la glande de Nühn-Blandin. Tous les autres auteurs ont pensé qu'un épithélium aussi nettement différencié ne pouvait provenir que d'un organe qui le contenait déjà. Or, il existe dans la région thyro-hyoïdienne une formation munie d'un épithélium vibratile, c'est le canal de Bochdalek; il faut y ajouter l'épithélium buccal lui-même ou tout au moins celui de la

région profonde qui est d'origine pharyngienne. Toute la partie supérieure du tube digestif est en effet revêtue d'un épithélium cilié. « A la vérité, dit Tourneux, les cellules ciliées sont plus abondantes dans le segment inférieur œsophagien que dans le segment supérieur ou pharyngien, mais on en trouve également sur la base de la langue, dans la région amygdalienne et même contre la face buccale du voile du palais. » Cet épithélium est du reste discontinu en ce sens qu'il est formé par des îlots de cellules ciliées enchâssés dans un épithélium pavimenteux stratifié. Or, on sait que le voile du palais ne correspond pas le moins du monde à la membrane pharyngienne : toute la partie profonde de la cavité buccale est d'origine entodermique; mais où s'arrête l'entoderme, c'est-à-dire où s'insère la membrane pharyngienne, c'est ce qu'il est impossible de spécifier nettement. Il est donc, *a priori*, difficile de savoir où doit s'arrêter l'épithélium cilié. D'autre part, lorsque la démarcation entre l'entoderme et l'ectoderme a disparu, il se fait des glissements qui déplacent la limite de séparation primitive. On sait aussi que chez certains animaux, il est impossible, par des données embryologiques, de déterminer exactement les régions sur lesquelles se trouve, à un moment donné, un épithélium cylindrique.

De plus, les constatations directes ne sont pas faciles; et nous ne sachons pas que l'on ait précisé, sur des embryons humains, les limites antérieures de l'épithélium cilié; on ne peut donc affirmer qu'il ne s'étend pas jusqu'à la partie antérieure du plancher de la bouche. Neumann, qui s'est intéressé à ce point particulier pour l'œsophage et le pharynx, a publié ses résultats en 1876, dans les *Archives allemandes d'anatomie microscopique*. « Parmi les embryons que j'ai examinés, dit-il, j'ai vu une fois, sur la ligne médiane du bourgeon lingual, une strie vibratile qui s'étendait de l'épiglotte au foramen cæcum. » Ces recherches, complétées par des constatations faites chez des embryons plus jeunes, montreraient peut-être une nappe de cellules ciliées plus étendue et plus antérieure.

Il existe donc, c'est un fait acquis, un épithélium à cils vibratiles dans la bouche; jusqu'à présent, on ne l'a trouvé qu'en arrière. Mais il est une formation embryonnaire qui en est tapissée à une période de son évolution, c'est le canal de Bochdalek[1]. Quelle en est donc exactement la topographie? Elle a été indiquée dans deux mémoires de Bochdalek et dans une très intéressante thèse de Bor-

1. Bochdalek. *Ueber das Foramen cæcum der Zunge. Œsterreischische Zeitschrift für Heilkunde*, 1866, XII, nos 36, 37, 42 à 45.

deaux, écrite sous l'inspiration de Princeteau, par le Dr Chemin. Voici le schéma que donne l'auteur du canal de Bochdalek; il est basé sur les travaux de His. « La persistance de la partie supérieure du canal thyréo-glosse de l'embryon, dit Chemin, n'est pas un fait extrêmement rare. Elle peut déterminer une tumeur ou une fistule, et ce sont les chirurgiens qui ont les premiers attiré l'attention sur elle. Mais elle se rencontre aussi sur des sujets normaux en apparence (3 fois sur 40).

« Le trajet et les rapports du canal persistant chez ces sujets-là sont à peu près toujours les mêmes. Il semble ne pas partir du foramen cæcum; la partie sous-foraminale serait la plus constamment oblitérée. Toutefois, la communication semble encore se faire quelquefois à travers un tissu lacunaire assez analogue au tissu thyroïdien. De là le canal descend dans le septum médian de la langue en décrivant une légère courbe à concavité antérieure, et atteint la membrane hyo-glossienne dans l'épaisseur de laquelle il paraît compris. Là, il s'arrête le plus souvent au bord supérieur de l'os hyoïde.... Indépendamment de ces cas de persistance notable du conduit, le septum médian de la langue peut acquérir un volume et une consistance plus considérables qu'à l'état normal. On trouve alors dans son épaisseur des formations particulières : une série de kystes, le plus souvent verticalement juxtaposés, peut s'y montrer, écartant les fibres en Z du raphé.... Il se peut qu'ils se rattachent à l'ébauche thyroïdienne médiane : des recherches plus approfondies sont nécessaires pour l'affirmer.... Les formations considérées comme des restes de l'ébauche thyroïdienne ne se développent pas dans le canal principal de Bochdalek qui va au ligament glosso-épiglottique, mais dans ses diverticules antérieurs. » (Voyez la figure 7 empruntée à Chemin.

Voici d'ailleurs en quels termes Bochdalek, dans son premier article de 1866, décrit le canal qui porte son nom : « Ce conduit (thyréo-glosse) est richement pourvu de glandes muqueuses; il possède un épithélium cylindrique à cils vibratiles et envoie en avant un ou plusieurs diverticules tapissés par le même épithélium et recevant de fins canalicules analogues à des acini glandulaires. Ces canalicules sont contenus dans l'épaisseur des muscles génio-glosses et leur longueur peut atteindre 4 millimètres ». Et il ajoute dans son second mémoire : « Du tiers postérieur du canal thyréo-glosse on voit se dégager un ou deux canaux accessoires, longs de deux à six lignes et dirigés en avant et en dehors. A l'extrémité de ces canaux accessoires, j'ai trouvé une structure analogue à celle du foramen cæcum, de même que dans les annexes issues des parois de

ces conduits. Dans mon travail antérieur, j'ai attaché une grande importance à ce fait qu'un épithélium cilié très différencié tapissait ces formations, de même que les canaux accessoires qui les unissent au ductus excretorius linguæ (canal de Bochdalek). J'y trouvai une mucosité claire ou rougeâtre, filante, qui en était vraisemblablement la sécrétion. »

Nous avons rapporté le texte même de cet auteur pour donner plus de précision à cette notion qui en découle et qu'il faut retenir : *il existe des diverticules du canal thyréoglosse qui se portent en avant et en dehors et sont tapissés d'un épithélium à cils vibratiles.*

C'est Neumann, pensons-nous, qui le premier décrivit en 1876 une grenouillette à épithélium cilié et qui la fit provenir de formations accessoires du *ductus excretorius linguæ*. Bochdalek lui-même avait du reste émis l'hypothèse que les grenouillettes pourraient bien avoir cette origine. Neumann revint sur cette idée en 1886, à la suite du travail de Bochdalek; il fut approuvé par la plupart des auteurs qui s'intéressèrent à cette question.

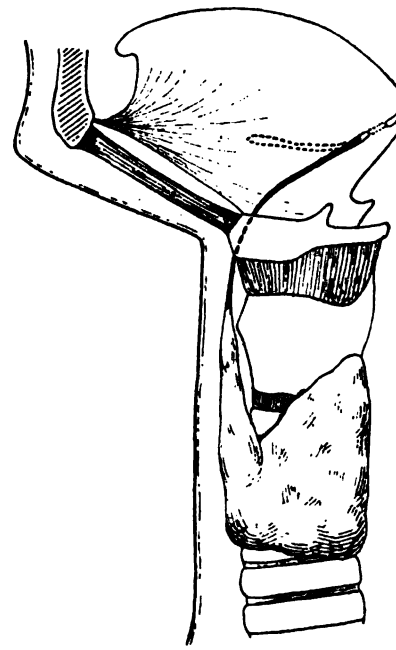

Fig. 7. — Schéma montrant le canal thyréoglosse se continuant avec la pyramide de Lalouette par un tissu fibreux se terminant dans la base de la langue par un cul-de-sac situé à une petite distance du foramen cæcum. On voit le canal donner naissance à un diverticule dirigé en avant en pleine masse linguale (Chemin).

Le principal argument en faveur de cette origine est incontestablement l'existence d'un épithélium cilié. Celui-ci, a dit Waldeyer, ne paraît se trouver pathologiquement que dans les tumeurs tératoïdes ou dans les points où il existe normalement. En outre, un épithélium cilié peut expérimentalement se transformer en un épithélium plat, mais l'inverse ne se produit jamais. Enfin, le liquide trouvé dans la tumeur de Recklinghausen était muqueux et clair : il ne présentait nullement les réactions de la salive et se rapprochait en somme beaucoup plus de la sécrétion vitro-muqueuse décrite par Bochdalek.

En outre, Martin Schmidt, cité par Von Hippel, a décrit des formations glandulaires donnant quelquefois naissance à des kystes vibratiles situés dans le parenchyme lingual. « Je ne vois donc aucune difficulté, dit Von Hippel, à ce que l'un de ces culs-de-sac, oblique en bas et en avant, se dirige vers le plancher buccal pour former un kyste du frein de la langue. »

Quant à l'observation personnelle de Von Hippel, elle prête davantage à la discussion. Le kyste n'avait pas d'épithélium vibratile, mais il pénétrait profondément dans la masse musculaire de la langue. La partie la plus superficielle de la tumeur présentait un épithélium plat, que l'auteur rattache à l'épithélium plat du même genre qui tapisse, d'après Durham, l'extrémité supérieure du canal thyréo-glosse; mais il est difficile de rattacher à cette partie du canal de Bochdalek une tumeur située sur le plancher de la bouche même et ce caractère de l'épithélium nous parait tenir tout simplement à ce fait qu'un trajet fistuleux devient souvent pavimenteux, stratifié, envahi probablement par l'épithélium voisin, l'épithélium buccal dans le cas particulier.

Un argument plus important en faveur de l'origine de ce kyste aux dépens du canal de Bochdalek ou de ses dérivés, c'est la présence à la partie la plus reculée de la tumeur, de nombreux culs-de-sac glandulaires, bien distincts des glandes salivaires. Il est probable qu'il s'agit de ces canaux accessoires décrits par Bochdalek. Le principal caractère, l'épithélium cilié, manque donc dans le cas de Von Hippel; cependant, pour les raisons que nous venons d'indiquer, il parait légitime à l'auteur de rattacher cette tumeur aux restes du conduit thyréo-glosse. Sonnenburg a vu dans un cas, que le kyste, sans faire saillie dans la partie antérieure de la langue, s'étendait dans la partie postérieure du plancher de la bouche et envoyait un prolongement en doigt de gant jusqu'à l'épiglotte. Ce kyste nous parait avoir un rapport évident avec le canal de Bochdalek.

Nous nous rattachons, en somme, à l'opinion générale qui veut que les tumeurs de ce genre proviennent des débris de l'organe glandulaire thyréo-glosse. Il faut convenir cependant que certaines d'entre elles sont difficiles à expliquer. Les tumeurs de Recklinghausen, Von Hippel, etc., étaient absolument sous-muqueuses ou recouvertes seulement d'une mince couche de fibres musculaires. Il parait inadmissible que les formations glandulaires issues du canal de Bochdalek puissent se faire jour aussi loin de leur région d'origine; mais si nous ne comprenons pas un fait, ce n'est pas une raison suffisante pour en nier l'existence. En outre, la tumeur de l'enfant

de Sultan était médiane et développée également des deux côtés du frein; or, d'après la description que nous en avons donnée, les annexes du canal de Bochdalek sont latérales et devraient donner des tumeurs latérales. Enfin, dans deux cas où ce détail est noté, la tumeur affectait des rapports de voisinage évidents et même intimes avec les glandes salivaires : « On voit çà et là, dit Sultan, des glandes muqueuses ». Mais le cas de Recklinghausen est beaucoup plus démonstratif : la glande de Nühn-Blandin faisait partie constituante de la tumeur. Tout cela peut être évidemment l'effet du hasard. Cependant on est conduit à se demander s'il faut vraiment admettre dans tous les cas les débris du canal thyréo-glosse. Nous savons qu'il y a dans la bouche d'autres éléments ciliés que ceux de cet appareil. Ne pourrait-il se faire qu'un amas de cellules ciliées fût inclus sous la muqueuse au moment peut-être où se forme la glande? Cela expliquerait le siège si superficiel de ces kystes et surtout leurs rapports intimes avec les glandes. Nous nous bornons à formuler pour le moment cette hypothèse; il serait nécessaire, bien entendu, pour la discuter plus longuement, de démontrer auparavant la présence des cellules ciliées dans la région sublinguale.

Conclusion : Nous sommes donc conduits à admettre que les grenouillettes à cils vibratiles se développent dans les annexes du canal de Bochdalek. Nous admettons également que certaines tumeurs à épithélium non vibratile — cas de von Hippel — trouvent leur origine dans le même appareil. Il est à présumer dès lors que cette pathogénie s'étendra ultérieurement à d'autres variétés et que certains kystes, qualifiés jusqu'à présent « grenouillette », rentreront dans cette catégorie.

V. — Pathogénie de la grenouillette commune.

Il est bien entendu que nous ne nous occupons ici que de cette variété dont nous avons donné les caractères histologiques précis; nous savons d'autre part, que ce type histologique correspond approximativement à un type clinique bien connu depuis longtemps : tumeur de moyen volume, développée latéralement sur le plancher de la bouche, bleuâtre, fluctuante, etc. Mais nous faisons encore remarquer que bien des tumeurs réunissant ces caractères objectifs ont été probablement rangées sous l'étiquette de grenouillette commune, qui ne le méritaient pas.

Nous laissons donc de côté dans cette étude toutes les autres variétés : grenouillette aiguë, grenouillette congénitale, etc.

La science française a considérablement éclairé la question le jour où Bazy, Suzanne, etc., ont affirmé que la tumeur se développait dans la région sublinguale. On peut dire que c'est encore à l'heure actuelle la seule notion fermement acquise. Les Allemands au contraire ont discuté cette idée, classique chez nous depuis de longues années. Sous l'influence de Recklinghausen, ils firent intervenir la glande de Nühn-Blandin et dès ce moment la question se compliqua singulièrement. Si l'on ajoute les nombreuses tumeurs de diverses espèces que l'on peut rencontrer sur le plancher de la bouche, on se rendra compte des obstacles que rencontrait une classification méthodique.

Le type de grenouillette commune étant isolé de ce groupe confus, nous devons rechercher maintenant quelle en est la pathogénie.

Il est à peine besoin de discuter les anciennes théories qui faisaient provenir la grenouillette du canal de Wharton, de la bourse de Fleischmann, etc. Nous en dirons cependant quelques mots pour compléter cette étude. Il est bien entendu que nous n'avons pas la prétention d'affirmer que le canal de Wharton, la bourse de Fleischmann, la glande de Blandin ne puissent être le siège de tumeurs liquides; les faits sont trop nombreux et trop probants. Nous pensons seulement que ces tumeurs ne répondent pas à notre type histologique et nous les éliminons de notre étude.

Pour le canal de Wharton, nous ferons simplement remarquer qu'il a été reconnu libre chaque fois qu'on a eu l'occasion de l'examiner; les cas de Sultan, de Von Hippel, etc., sont absolument démonstratifs sur ce point. Sultan rapporte bien un cas de grenouillette congénitale double par oblitération du canal de Wharton, mais nous avons fait remarquer combien cette observation s'éloignait de celles qui font la base de ce travail. Cette non-oblitération du canal de Wharton a été démontrée dans la plupart des cas non seulement par le cathétérisme, mais encore par la constatation de l'issue du liquide par son orifice. Ce détail a du reste peut-être moins d'importance qu'on ne le pense. L'un de nous, étant interne de Schwartz, a vu à l'hôpital Cochin une grenouillette sus-hyoïdienne volumineuse et non consécutive à une sublinguale comme c'est habituel. L'*ostium ombilicale* était parfaitement perméable à un fil d'argent et l'on sentait parfaitement que ce dernier arrivait dans la cavité du kyste qui paraissait être uniloculaire. En outre, si après avoir fait le cathétérisme, on exerçait une pression sur la grenouillette, on faisait sortir par le canal de Wharton un liquide clair et extrêmement visqueux. La tumeur était donc incontestablement développée dans l'appareil glandulaire sous-maxillaire; il était non moins évident

qu'elle ne résultait pas d'une oblitération du canal de Wharton. Nous avouons qu'il est bien difficile de donner une explication satisfaisante de ce fait. Récemment notre ami André (de Nancy) a publié deux observations de ce genre[1].

Il nous paraît en somme surabondamment démontré que le canal de Wharton n'est nullement en cause dans la grenouillette commune. Nous ne discuterons pas davantage l'opinion qui localise la grenouillette dans la bourse de Fleischmann et dans le tissu cellulaire sous-muqueux; on sait que ces hypothèses ont été formulées pour expliquer la production de certaines grenouillettes à développement extrêmement rapide, qui ne paraissent pour le moment avoir aucun rapport avec la variété qui nous intéresse.

Est-il nécessaire de revenir sur le travail de Recklinghausen qui localise la grenouillette dans la glande de Nühn-Blandin? L'auteur nous paraît avoir commis une double erreur. Il a d'abord considéré comme grenouillette commune un kyste qui n'appartenait certainement pas à cette variété, nous l'avons démontré plus haut. En outre, les arguments s'adressaient bien plus au canal de Wharton qu'à la glande sublinguale. Or, nous savons que le premier n'a rien à faire dans la question. Recklinghausen a certainement contribué à cette démonstration : c'est tout ce que nous lui devons.

On peut dire en somme qu'à l'heure actuelle, Allemands et Français sont unanimes à voir dans la région sublinguale le point de départ de la grenouillette commune; mais leur interprétation est quelque peu différente. Deux théories se trouvent en présence à l'heure actuelle : celle de Suzanne et celle de Von Hippel. Nous les présenterons brièvement avant de les discuter.

A. — *Théorie de Suzanne.*

Voici d'abord les idées de Suzanne telles qu'elles sont résumées à la page 101 de sa thèse :

« Sous l'influence d'une cause qui nous est tout à fait inconnue, la glande sublinguale devient le siège d'une irritation chronique et est envahie par une sclérose très intense. Cette exagération du tissu fibreux amène d'abord la compression, puis l'atrophie des éléments glandulaires, qui, perdant ainsi tous leurs caractères anatomo-physiologiques normaux, dégénèrent et subissent l'altération muqueuse. Le tissu conjonctif forme alors de nombreuses alvéoles remplies

1. André. *Grenouillette bilatérale intermittente. Bulletin médical*, n° 3, 1900, p. 21.

d'une matière claire et transparente, parsemée de noyaux et de cellules altérées qui restent assez souvent accolées sur les cloisons. Bientôt les travées fibreuses qui constituent les parois alvéolaires, s'altèrent à leur tour et sont également envahies par l'altération muqueuse. Elles deviennent alors moins denses, se dissocient, se raréfient, et le reticulum qu'elles formaient est réduit à des tractus très grêles, limitant de larges lacunes incomplètes qui communiquent les unes avec les autres. Mais comme la dégénérescence muqueuse continue toujours son œuvre destructive, ces derniers filaments finissent par être aussi transformés, et ils ne tardent pas à disparaître. On voit alors une vaste cavité remplie par une matière hyaline et réfringente, produit ultime de la destruction de tous ces éléments, qui se trouve située au milieu du tissu conjonctif.

« Tel est le début de la poche kystique. Dès son origine, toutes ses tuniques constitutives ne sont pas encore formées; mais, comme nous allons le voir, elles ne tardent pas à apparaître. Sur la surface irrégulière de la cavité qui leur donne naissance, nous trouvons accolés des éléments tout à fait analogues à ceux que nous avons constatés sur les parois des alvéoles, c'est-à-dire des noyaux sphériques libres, des cellules cylindriques basses, cubiques, arrondies ou de formes variables, en voie d'altération, qui forment un revêtement discontinu. Elle présente même quelquefois des cellules cylindriques absolument intactes, mais en très petit nombre.

« Quant à son contenu, il est formé par la matière muqueuse, reliquat des éléments disparus.

« Après sa formation, cette poche kystique joue par sa présence le rôle de corps étranger dans cette région, et amène naturellement une certaine irritation dans les tissus de son voisinage. Sous cette influence irritative, on voit alors les éléments qui tapissent sa surface interne : noyaux libres, cellules cylindriques normales et basses, cellules cubiques et arrondies, entrer en prolifération abondante et se détruire à mesure très rapidement, ainsi que le démontrent d'une manière évidente les nombreux aspects qui caractérisent cette couche. Cette rénovation et cette destruction continuelles de ces éléments cellulaires indiquent d'une manière fort claire un rôle actif dans la production du liquide qui remplit la cavité, et elles servent aussi, dans une certaine mesure, à expliquer son accroissement lent et régulier.

« A cause de cette irritation, la couche conjonctive qui limite cette poche se transforme en tissu embryonnaire, et à la périphérie de cette cavité, c'est-à-dire immédiatement au-dessous de la tunique épithéliale discontinue, est ainsi formée cette couche embryonnaire

que l'on observe habituellement dans les parois de ces tumeurs. Dans ce tissu (embryonnaire) se développent en même temps des vaisseaux de nouvelle formation dépourvus de parois propres et qui par suite peuvent se dilater et se déchirer très facilement. En outre, à cause de l'absence de parois résistantes, ils permettront aisément les transsudations séreuses et les exsudations leucocytiques à la moindre gêne circulatoire et à la plus légère augmentation de pression qui se manifeste dans leur territoire. Or, l'irritation produite par la présence de cette cavité kystique n'a-t-elle point précisément pour effet d'augmenter leur tension intra-vasculaire? et, de plus, cette cavité qui s'accroît toujours d'une manière incessante, n'exerce-t-elle pas une certaine compression sur ces petits vaisseaux placés immédiatement dans son voisinage? Certes, ces conséquences sont évidemment inévitables; aussi, cette augmentation de pression et cette gêne circulatoire dans ces petits vaisseaux s'accompagnent ordinairement de transsudations séreuses et d'exsudations leucocytiques qui se font dans l'intérieur de la poche. Ce liquide séreux vient alors diminuer la consistance de la matière muqueuse qu'elle renferme et lui donne ses caractères physiques ordinaires. N'est-ce pas ainsi que se trouve expliquée la présence du grand nombre de globules blancs et de globules rouges que l'on rencontre constamment dans le contenu de ces tumeurs kystiques?

« En outre, la destruction des éléments glandulaires par la dégénérescence muqueuse, et la diminution de consistance du contenu de la cavité produite par les exsudations séreuses venues des vaisseaux voisins ne nous donne-t-elle pas dès maintenant l'explication de la nature muqueuse de ce contenu et ne nous démontre-t-elle pas également d'une manière péremptoire qu'il doit avoir une composition chimique et des caractères physiques tout à fait différents du liquide salivaire? Il nous paraît difficile d'en fournir une meilleure explication.

« Quant au mode de formation de la tunique fibreuse qui constitue la tunique externe de la poche kystique, n'est-elle pas la conséquence du séjour prolongé du kyste dans cette région, qui produit une inflammation dans les tissus voisins, se traduisant par la néo-formation de tissu conjonctif? et, de plus, la grande densité des parties externes de cette couche fibreuse n'est-elle pas due au refoulement excentrique des tissus environnants et à leur tassement réciproque par suite du développement progressif de la tumeur? »

En somme, on le voit, il s'agirait essentiellement d'une dégénérescence muqueuse des acini glandulaires.

Comme nous l'avons déjà fait remarquer plus haut, il est curieux

de voir que dans la grenouillette, maladie d'une glande salivaire, les lésions des acini restent précisément assez indistinctes. En ce qui concerne la dégénérescence muqueuse en particulier, nous éprouvons quelque difficulté à l'admettre. Robin avait vu, dès 1857, que les cellules des culs-de-sac glandulaires étaient normales. Ces constatations sont sans doute bien anciennes, mais il y en a de plus récentes. Dans ses examens, Von Hippel n'a jamais vu la dégénérescence muqueuse des cellules des petites cavités. Il y a bien d'après lui des régions de la tumeur atteintes de dégénérescence. Mais d'une part, cette lésion atteint le tissu conjonctif et d'autre part, les réactions micro-chimiques lui ont permis d'affirmer qu'il ne s'agit pas de dégénérescence muqueuse, mais de dégénérescence hyaline. Il faut cependant reconnaître que Von Hippel dit plus haut qu'il a vu la dégénérescence muqueuse des cellules. Mais il a eu en vue simplement, je pense, le revêtement épithélial du kyste et non pas les culs-de-sac glandulaires.

Dans notre cas la glande sublinguale nous a paru absolument normale. On peut sans doute toujours dire que l'examen n'a pas été complet et que la dégénérescence muqueuse se dissimulait dans les parties non soumises au microscope; cependant le nombre de faits commence à être assez important pour que cette explication ne soit plus guère admissible. En outre, les cellules de revêtement, dans le dessin de Suzanne (fig. 3), paraissent trancher nettement sur une masse voisine qui semble bien, elle, atteinte de dégénérescence muqueuse, mais qui ne représente peut-être pas un lobule glandulaire. Supposons en outre que cette masse muqueuse soit destinée à se déverser dans le grand kyste : elle en constituera une annexe qui différera complètement, comme structure, du reste de la cavité, puisqu'elle ne sera pas munie de cette couche embryonnaire que nous ne voyons jamais manquer dans les autres dessins de Suzanne.

En outre, si la lésion siégeait vraiment dans les culs-de-sac glandulaires, on verrait, semble-t-il, du moins au début, des canaux excréteurs s'ouvrir dans la cavité, ce qui n'est pas indiqué dans le texte et n'est pas représenté dans les figures.

Si maintenant des faits nous passons à la discussion de la doctrine, nous ne saisissons pas bien l'enchaînement des phénomènes. Le point de départ est une sclérose du tissu conjonctif péri-glandulaire qui aboutit à l'atrophie et à la constitution de ces cordons épithéliaux qui sont parfaitement marqués sur les figures; jusque-là on comprend; mais il est plus difficile d'admettre que cette phase, qui semble devoir aboutir comme en bien d'autres régions, à une

sclérose définitive, soit suivie d'une dégénérescence muqueuse; les deux processus paraissent bien distincts. Or, il ne faut pas oublier que la dégénérescence muqueuse est un élément essentiel de la théorie de Suzanne.

Mais admettons la possibilité de cette transformation : voilà des groupements cellulaires dégénérés par suite de la sclérose qui les environne; comment peuvent-ils arriver à produire ces tumeurs quelquefois volumineuses, que l'on rencontre sur le plancher de la bouche? Sans doute nous voyons cela se produire pour d'autres néoplasmes, mais alors la dégénérescence est associée à un actif processus de dégénération cellulaire. Ce sont des cellules qui vivent rapidement et aboutissent bientôt au terme de leur évolution. Or, ici, il n'en est pas de même; c'est une mortification pure et simple; l'épithélium qui revêt la paroi du kyste a si peu de tendance à la multiplication qu'il est incapable de faire un revêtement continu. Suzanne a combattu par avance cette objection; il a soutenu que la poche kystique joue le rôle de corps étranger irritant et détermine la prolifération des tissus voisins; cette interprétation a l'avantage de faire comprendre la zone embryonnaire. Il est possible, à la rigueur, qu'il en soit ainsi, mais cette explication enlève beaucoup de son importance à l'épithélium et à la dégénérescence muqueuse, et il faut se souvenir que des formations kystiques à évolution souvent plus rapide que celle de la grenouillette ne se montrent pas entourées d'une couche embryonnaire.

Suzanne conclut en disant :

« Ainsi donc, par transformation muqueuse des éléments glandulaires, apparait d'abord une cavité remplie de matière hyaline et réfringente et tapissée sur sa face interne d'éléments cellulaires en rénovation et en destruction constantes qui assurent son accroissement lent, mais continu. » N'y a-t-il pas là une contradiction avec cette « exagération du tissu fibreux » qui « amènera d'abord la compression, puis l'atrophie des éléments cellulaires? »

Il y aurait bien encore d'autres objections à faire à la théorie de Suzanne, nous les réserverons pour une discussion qui sera mieux à sa place à la fin de ce travail.

En définitive, nous ne méconnaissons nullement l'importance du travail de Suzanne et l'intérêt considérable des matériaux qui font de son travail un document que l'on devra toujours consulter quand on voudra étudier cette question. Mais nous pensons, pour les raisons indiquées et pour celles qui seront données plus loin, que les idées pathogéniques qu'il a adoptées ne sont pas suffisamment démontrées.

B. — *Théorie de Von Hippel.*

Von Hippel voit aussi l'origine de la grenouillette dans la glande sublinguale, comme la plupart des auteurs contemporains; *seulement il la localise non plus dans les culs-de-sac glandulaires, mais dans les petits conduits excréteurs.* Comme il n'admet pas la dégénérescence muqueuse de Suzanne, il est bien obligé d'accepter la vieille théorie de la rétention; *il s'agit, en effet, pour lui de rétention de la sécrétion glandulaire dans les petits conduits.* Il a vu ces petits conduits très dilatés contraster avec les restes atrophiés du tissu glandulaire; ils sont entourés d'un large anneau de tissu conjonctif infiltré de cellules rondes. On les voit d'abord au milieu des acini avec leur épithélium cubique, puis ils s'élargissent et finissent par se transformer en petits kystes; l'épithélium prolifère par endroits et disparaît en d'autres, tandis que le tissu conjonctif s'infiltre de cellules rondes. Finalement, on trouve dans le contenu des petits kystes ces grosses cellules à contours nets qui semblent caractériser le revêtement de la grenouillette. « Je considère comme non douteux, dit-il, que nous devions trouver l'origine de la ranule dans les petits conduits glandulaires.... La lésion primitive est une inflammation interstitielle, chronique, partielle de la glande sublinguale. Quelle en est la cause? On ne peut rien dire de certain sur ce sujet. Cependant il semble que ce processus ne soit pas rare. Je l'ai trouvé bien souvent dans mes recherches sur le cadavre. Il me paraît que, assez souvent, la ranule survient chez les enfants dans les premiers mois de la vie et qu'elle est même congénitale. Il faut donc nous contenter ici, comme dans bien d'autres processus pathologiques, de la peu satisfaisante notion des dispositions individuelles.

« L'inflammation interstitielle chronique se manifeste par des amas de cellules rondes dans le tissu conjonctif, par sa prolifération et sa sclérose consécutive. Ce tissu conjonctif exubérant comprime et oblitère en certains endroits les petits conduits excréteurs. Comme les glandes continuent à fonctionner, la conséquence naturelle est la rétention dans les conduits ainsi isolés et leur lente dilatation. Le même processus se montre en même temps, comme je l'ai remarqué, sur plusieurs conduits voisins qui finissent par s'adosser, détruisent leurs parois par compression et fusionnent leur lumière.... L'épithélium prolifère, l'accroissement du kyste détermine une irritation productive du tissu conjonctif environnant.... Les parois du kyste se fusionnent dans le tissu environnant; il s'ensuit que le kyste n'a plus de limitation précise; en dehors, on ne voit plus que des acini glandulaires et des faisceaux élastiques.... »

En outre, Von Hippel fait remarquer que le tissu conjonctif renferme encore de nombreux vaisseaux : artérioles souvent atteintes d'artérite oblitérante, jeunes capillaires surtout, qui se trouvent principalement dans le tissu embryonnaire et simulent quelquefois par leur abondance un tissu caverneux. Le nombre de ces vaisseaux et la minceur de leurs parois rendent probables des hémorragies et des transsudations qui expliquent l'accroissement du kyste. Mais il ne faut pas oublier que la cavité principale est entourée de petits kystes secondaires qui finissent par se fusionner avec elles et en accroissent le volume. Tout s'explique par cette hypothèse, pense Von Hippel, le siège véritable de la tumeur, la fermeture rapide des plaies de la paroi, etc.

Il y a pourtant bien des objections à faire. Il s'agit ici d'un kyste par rétention, ce qui suppose, au moins au début, l'intégrité et le fonctionnement normal de l'épithélium glandulaire; or, comment se fait-il que l'on ne trouve pas dans les nombreuses coupes en séries faites par l'auteur les preuves de ces rapports intimes? On pourrait dire que le processus n'a pas laissé de traces, le kyste étant trop ancien; mais Von Hippel a soin de faire remarquer qu'à côté de la grande cavité il s'en trouve de plus petites qui sont des grenouillettes en miniature, pour employer le mot de Bazy; or, rien n'indique une communication entre elles et les culs-de-sac glandulaires.

La zone embryonnaire qui entoure si constamment la ranule est également difficile à comprendre; elle se rapporte, d'après Von Hippel, à une inflammation chronique et partielle, mais comment alors se trouve-t-elle si étendue, environnant non seulement les petites cavités, mais les grandes? Dans des figures très intéressantes, l'auteur montre ces kystes en miniature entourés de la zone embryonnaire et même d'autres cavités plus petites, mais rien ne prouve, au contraire, que ce soit là des culs-de-sac glandulaires. Comment se fait-il, si la tumeur est au début un kyste par rétention, qu'elle n'augmente pas pendant le repos, que les ouvertures spontanées se ferment si rapidement? On sait depuis longtemps que l'obstruction d'un canal excréteur ne provoque nullement l'apparition de la grenouillette. Cl. Bernard liant le canal de Wharton chez le chien, n'a jamais obtenu de tumeur kystique. Cornil et Ranvier ont répété ces expériences sans obtenir de meilleurs résultats. Arnozan et Vaillard, après avoir ligaturé le canal de Stenon, n'ont constaté qu'une sclérose de la parotide. Suzanne est revenu encore sur cette question et ses expériences n'ont pas eu plus de succès que les précédentes. Les résultats de l'expérimentation sont donc en définitive parfaitement concordants sur ce point : l'oblitération du canal excréteur des

glandes salivaires ne détermine nullement la production d'une tumeur kystique.

Il y a donc encore bien des points obscurs dans la théorie de Von Hippel, et elle ne peut, nous semble-t-il, fournir une théorie pathogénique de la formation des grenouillettes.

C. — *Théorie de l'origine congénitale.*

L'insuffisance des théories actuellement admises sur la pathogénie de la grenouillette commune nous a conduits à une conception bien différente des précédentes.

Nous avions été frappés, au cours de ces recherches, des caractères de la première variété que nous avons décrite, la ranule à cils vibratiles. Il était naturel de penser que ces cils pouvaient disparaître, et nous étions conduits ainsi à admettre un kyste d'origine congénitale, ne différant pas toutefois absolument des vraies grenouillettes; nous avons vu en effet que le cas de Von Hippel rentrait dans cette variété. D'autre part, en lisant les observations et surtout en examinant les figures relatives aux fistules et kystes congénitaux du cou, nous avions relevé un détail curieux : la présence autour de ces formations d'un tissu embryonnaire ou lymphoïde qui se rapprochait incontestablement de la zone embryonnaire que nous avons vue circonscrire toujours une poche de grenouillette. Enfin, une remarque de Von Hippel nous avait paru très intéressante. Il s'agissait d'une troisième récidive de fistule congénitale du cou; or, l'auteur y trouva le même revêtement interne que dans les grenouillettes; pas trace d'épithélium vrai, ni de membrane basale, mais des couches de grosses cellules à protoplasma amorphe et des masses sans structure avec de gros noyaux.

Tous ces faits nous ont conduits à penser que la grenouillette commune pourrait avoir une origine congénitale. Quelle est le vice ou l'arrêt de développement qui lui donne naissance? c'est ce qu'il est actuellement impossible de dire. Nous nous bornons pour le moment à présenter cette hypothèse à la discussion et à donner les raisons qui nous paraissent militer en sa faveur. Nous le répétons, elle tire sa principale raison d'être de l'insuffisance des théories actuellement admises et nous n'avons d'autre prétention que de formuler une notion pathogénique dont l'avenir démontrera la valeur. Au reste, comme il se trouve toujours qu'une idée a déjà été émise, nous avons trouvé l'indication suivante dans un travail de Michel (*Gazette hebdomadaire*, 1877, p. 252). Roser, dans ses éléments de

pathologie chirurgicale, prétend, paraît-il, que les grenouillettes doivent être quelquefois des kystes branchiaux.

Il est d'abord un premier fait à poser, c'est que les germes embryonnaires, s'ils existent, doivent se trouver inclus dans la glande sublinguale elle-même. La longue discussion à laquelle nous nous sommes livrés nous a en effet montré que si les kystes n'ont pas pour origine les culs-de-sac ou les canaux excréteurs, ils se trouvent toujours, au moins au début, dans la région sublinguale. De plus, dans bien des observations, est noté ce fait que la glande était adhérente à la tumeur si intimement qu'il était impossible de l'en séparer. Il est donc certain que la région même occupée par la glande sublinguale est bien le point de départ de la grenouillette commune.

Il y a longtemps que l'on a signalé la fréquence relative de la grenouillette chez les enfants, et dans les observations que nous avons rapportées, on trouvera bien des faits relatifs à des jeunes gens. C'est là une première constatation intéressante. Il nous paraît superflu, du reste, de faire remarquer que l'apparition d'une tumeur chez l'adulte ne contredit en rien son origine congénitale.

Nous n'avons guère trouvé de vices de développement concordant avec la grenouillette. Cependant il faut se souvenir à ce sujet du fait de Sultan : une enfant de huit ans avait une tumeur kystique du volume d'une noix, siégeant sur le plancher de la bouche, surtout à gauche. En outre, elle présentait une asymétrie faciale : l'œil gauche était un peu plus haut que le droit et le côté gauche de la figure était légèrement aplati. Ces modifications se rencontraient par conséquent du côté de la tumeur. C'est, du reste, le seul fait de ce genre que nous ayons pu relever.

Si nous passons à l'examen des constatations anatomiques, un premier fait nous frappe : c'est la diversité des lésions glandulaires; elles n'existaient pas dans notre observation, à peine trouvait-on les acini les plus profonds légèrement comprimés. Robin aussi a vu ces glandes intactes. Dans les figures de Suzanne, où ces lésions sont souvent accentuées, on est surpris, par contre, de trouver, à côté de la paroi kystique, des acini glandulaires qui paraissent vraiment bien peu modifiés. Dans celles de Von Hippel, on note, à côté de petits kystes secondaires, l'absence complète et bien surprenante des culs-de-sac glandulaires. Ces faits s'expliquent assez difficilement si l'on admet la participation de l'épithélium de la glande.

Le revêtement cellulaire de la paroi kystique a également des caractères bien singuliers; il est absent par places, si bien que dans notre cas il a été impossible d'en trouver trace. Comment dès lors admettre que ces cellules si peu nombreuses soient suffisantes non

seulement à produire la tumeur, mais à la reformer lorsqu'elle a été évacuée. Sans doute Von Hippel tourne la difficulté en attribuant à la transsudation un rôle que l'épithélium ne peut jouer; cela n'en est pas moins surprenant, surtout si l'on admet avec lui la théorie de la rétention. Il faut remarquer aussi que le revêtement n'est pas aussi nettement épithélial que l'on pourrait le croire. Nous avons vu en effet Von Hippel et Sultan, dans leurs observations, éprouver quelque peine à le délimiter; il se confond insensiblement avec la couche embryonnaire sous-jacente. Les cellules mêmes pénètrent dans cette couche et peuvent y former par places de petits amas séparés. Ce n'est pas, bien certainement, une preuve de la congénitalité, mais cela surprend dans un kyste glandulaire.

Nous avons dit plus haut que fréquemment les fistules du cou, dont l'origine congénitale n'est pas douteuse, sont entourées d'une couche de tissu lymphoïde, c'est-à-dire d'amas de cellules rondes, quelquefois réunies en follicules lymphatiques. La similitude de ces figures avec celles que donnent les grenouillettes est très curieuse.

Cette couche lymphoïde disposée autour des formations congénitales du cou est bien connue; au temps où l'examen histologique ne vérifiait pas le diagnostic clinique, on donnait aux kystes congénitaux du cou à paroi lymphoïde le nom de kyste « ganglionnaire », parce qu'on croyait qu'il s'agissait de cavités kystiques creusées dans des ganglions altérés. Albarran, Pilliet, Auché et Chavannaz ont dénoncé l'erreur. « L'abondante accumulation du tissu lymphoïde qui se trouve souvent dans le tissu conjonctif sous-épithélial, dit Kœnig, joue un rôle important dans l'histologie de tous les kystes ou fistules provenant des restes des fentes branchiales; ces cellules se groupent souvent ou forment des glandes lymphatiques. Elles peuvent être si abondantes que, après la chute de l'épithélium, on peut penser que les cavités kystiques naissent directement au sein du tissu lymphatique.... Dans nos kystes, cette apparence se produit dans la moitié des cas.

« Ces masses cellulaires lymphoïdes sont analogues à celles qui se rencontrent normalement dans tout le territoire de la muqueuse buccale et pharyngienne, et qui sont dues, d'après Stöhr, à la pénétration de leucocytes dans le derme conjonctif de la muqueuse.

« Comment pouvons-nous, quand l'épithélium d'une fistule manque, la reconnaître pour telle? »

Après avoir indiqué divers moyens de répondre à la question, Kœnig ajoute : « Si cette couche cellulaire organisée en follicules existe, elle suffit pour faire le diagnostic ».

Il est difficile en effet d'expliquer cette zone embryonnaire d'une

façon satisfaisante. Dans l'hypothèse de Suzanne, on est obligé de la rapporter à l'irritation déterminée par l'accroissement du kyste; mais bien des tumeurs à évolution rapide ne sont pas entourées d'une zone semblable, et, d'autre part, elle se rencontre sur des grenouillettes dont l'état est quelquefois stationnaire et qui n'ont par conséquent aucune raison, aucun prétexte pour s'entourer d'un tissu de ce genre. Dans la théorie de Von Hippel, on voit bien la lésion primitive qui détruit la lumière d'un canal; mais non seulement il reste à démontrer la nature de cette lésion, il reste à en démontrer l'existence même. Il faudrait encore expliquer comment une lésion à action si limitée peut apparaître sous le microscope avec une telle extension, car toute poche, petite ou grande, est entourée de ce tissu embryonnaire. Enfin, rappelons encore que la théorie de Von Hippel suscite toutes les objections qui ont été adressées aux kystes par rétention : en elle-même, cette pathogénie, que nous connaissons bien en France pour l'avoir longtemps discutée, ne nous paraît plus admissible.

Pour toutes ces raisons et aussi parce que les rapports entre l'épithélium et le tissu embryonnaire sont souvent intimes, parce que ce tissu, dans notre observation par exemple, ne nous paraît pas être constitué d'un simple amas de cellules rondes, nous pensons qu'il faut le rapprocher du tissu lymphoïde qui entoure les fistules et les kystes congénitaux du cou.

Sultan a décrit encore, dans la paroi embryonnaire de ces fistules, des amas épithéliaux qui paraissaient s'être isolés du revêtement cellulaire. Nous n'avons rien trouvé de semblable dans notre observation, mais nous ferons remarquer que Von Hippel a vu, dans le tissu conjonctif, des amas irréguliers de cellules rondes qui se distinguent des leucocytes par leur grosseur et leur faible coloration. N'y aurait-il pas là des amas épithéliaux aberrants, analogues aux noyaux décrits par Sultan, ce serait certainement un point à élucider.

Est-il possible d'aller plus loin dans l'interprétation de cette couche embryonnaire? Peut-on dire que les éléments de revêtement du kyste prennent leur origine dans cette couche? La chose en soi n'aurait rien d'absolument inadmissible. On voit en effet, dans les curieuses tumeurs du rein décrites par Birch Hirschfeld sous le nom d'adénosarcomes, on voit des formations glandulaires naître de toutes pièces au milieu d'un tissu embryonnaire dont rien tout d'abord ne les distingue. Les cellules rondes, embryonnaires au vrai sens du mot, se sont transformées en cellules véritablement épithéliales. Il pourrait bien se faire qu'il en fût de même dans les grenouillettes, surtout quand on songe que le revêtement cellulaire

de la paroi présente des caractères si particuliers que des auteurs ont hésité à le considérer comme un épithélium. Nous reconnaissons cependant qu'il est impossible de rien formuler de précis à ce sujet.

Il faut encore faire observer que l'on n'a jamais vu en somme un canal ou un acinus s'ouvrir dans le kyste, et cela paraît un peu surprenant : toujours la tumeur a semblé bien isolée du reste de la glande. Or, dans l'hypothèse de Suzanne, on ne voit guère comment cet isolement peut se faire de bonne heure. Von Hippel a bien vu des cavités secondaires s'ouvrir dans le grand kyste, mais en vérité ces petites poches-là sont bien différentes des culs-de-sac glandulaires normaux; ces derniers ont été atrophiés, nous le voulons bien, mais il ne faut pas oublier que leur fonctionnement, au moins partiel, est une condition essentielle de la théorie. En somme, on ne s'explique pas la rareté des communications de la glande et du kyste si la tumeur est développée véritablement dans la glande.

L'une des particularités les plus curieuses de l'histoire de la grenouillette, c'est certainement la facilité avec laquelle on a fait accorder ensemble la théorie glandulaire et les caractères chimiques du liquide : c'est un liquide clair, limpide, incolore ou jaunâtre, filant, etc.... « Les analyses chimiques de Bœdeker, Weber, Gmelin et Haller ont montré que ce liquide avait une composition bien différente de la salive, et il s'en distingue par l'absence des sulfocyanures alcalins et de ptyaline, par la présence d'une quantité notable de mucine et d'albumine, et en outre, parce qu'il ne transforme pas la fécule en glucose » (Suzanne, p. 50).

Il faut convenir cependant que la chose mérite réflexion. Cela d'abord ruine définitivement la théorie de la rétention, car enfin si la salive sécrétée par la glande en rétention est différente de la salive normale, elle doit avoir, au début au moins, conservé ses caractères principaux. De la salive normale emplissait, avant l'occlusion, les culs-de-sac; il est donc inadmissible que l'on ne rencontre plus des composants faciles à déceler en chimie. Nous ne pensons pas davantage que cela s'accorde avec la théorie de Suzanne; ou bien il faudrait admettre que tous les acini communiquant avec la région qui sera le siège de la tumeur, se soient trouvés dès le début frappés simultanément d'atrophie ou isolés tous à la fois.

Nous connaissons bien des glandes ou des réservoirs que la rétention modifie, ou bien dans lesquels se produisent des kystes d'origine mal connue, mais nettement glandulaire; exemples, le galactocèle et l'hydronéphrose. Mais le contenu du galactocèle conserve encore

les caractères du lait, l'hydronéphrose renferme encore de l'urine, plus ou moins modifiée il est vrai, mais dont il est aisé de retrouver les composants caractéristiques. Comment en serait-il autrement pour les glandes salivaires?

En somme, tout cela nous paraît bien difficile à expliquer, si l'on admet que la grenouillette prend son origine dans l'épithélium des glandes sublinguales; cela se comprend parfaitement au contraire avec l'hypothèse qu'il s'agit de formations congénitales sans autres rapports avec la glande que ceux de voisinage, ou peut-être d'une commune origine embryonnaire.

On a quelque peine également à se figurer comment peut agir la cautérisation pour guérir une grenouillette si l'on admet son origine glandulaire. Voici une intervention thérapeutique qui aggravera les lésions inflammatoires et scléreuses qui doivent être le point de départ de l'affection, et qui, de plus, ne pourra agir par destruction pure et simple; elle ne peut rien en effet sur les foyers de dégénérescence muqueuse que Suzanne a décrits dans la paroi. Au contraire, il est aisé de comprendre que, si ces foyers ne sont que la conséquence de la maladie et non la maladie elle-même, les cautérisations aient plus de chance d'agir sur un foyer unique.

Rappelons enfin, pour terminer cette argumentation, le fait de Von Hippel que nous avons signalé dans les préliminaires de cette discussion et qui nous a vivement frappés : l'auteur, examinant une troisième récidive de fistule congénitale du cou, y trouva le même revêtement interne que dans la grenouillette; pas trace d'épithélium vrai, ni de membrane basale, mais des couches de grosses cellules à protoplasma amorphe et des masses sans structure avec de gros noyaux.

Est-il besoin de faire remarquer que la congénitalité de la grenouillette s'accorderait aussi bien que les autres hypothèses avec ses divers caractères cliniques : fermeture rapide après incision, récidive sous forme de grenouillette sous-hyoïdienne, etc.

Quant à la nature même de la lésion congénitale que nous supposons pouvoir donner naissance à la ranule, on ne peut faire à ce sujet que des suppositions. Étant donnés les rapports ordinairement intimes du kyste avec la glande sublinguale, nous aurions de la tendance à supposer qu'il s'agit peut-être d'éléments épithéliaux de la muqueuse buccale, entraînés en même temps que les culs-de-sac glandulaires et demeurés silencieux plus ou moins longtemps, ou d'amas cellulaires inutilisés dans la formation embryogénique des glandes salivaires.

Nous arrêterons ici cette étude pathogénique de la grenouillette.

Nous nous sommes efforcés de montrer qu'il existe dans cette question de nombreuses particularités encore inexpliquées, et que les faits ne sont pas aussi simples quo les théories. Et ces diverses considérations nous ont conduits à proposer une nouvelle théorie pathogénique de la grenouillette commune que nous considérons comme un kyste d'origine congénitale.

Ce mémoire a été déposé et enregistré sur le bureau de la Société de Chirurgie, le 28 mars 1900. Au Congrès international de Médecine tenu à Paris au mois d'août de la même année, MM. Cunéo et Veau ont communiqué le résultat de leurs recherches sur « l'origine branchiale des tumeurs mixtes cervico-faciales ». Ces auteurs ont été conduits à admettre une pathogénie de ces tumeurs qui s'accorde avec les idées soutenues dans ce travail à propos des grenouillettes. De l'examen de 13 tumeurs mixtes parabuccales, MM. Cunéo et Veau ont été amenés à conclure qu'on ne pouvait faire accorder l'origine épithéliale ou conjonctive soutenue tour à tour par les classiques avec les caractères histologiques et cliniques de certaines de ces néoformations, et qu'il *s'agit de néoplasmes nés aux dépens des restes de l'appareil branchial.* Voici d'ailleurs *in extenso* la conclusion de cette intéressante communication :

« L'insuffisance des deux théories que nous venons d'indiquer, nous a amenés à reprendre la question du point de départ de ces tumeurs. Nous sommes arrivés à cette conclusion *qu'il s'agit là de néoplasmes nés aux dépens des restes de l'appareil branchial*, restes dont nous poursuivons actuellement l'étude anatomique.

« Cette origine, autrefois soutenue par Virchow pour quelques tumeurs de la parotide, a été soupçonnée par M. Malassez. Ajoutons d'ailleurs que la discussion porte surtout sur les tumeurs parabuccales et que, pour les tumeurs franchement cervicales, cette origine branchiale est généralement acceptée.

« Cette origine branchiale explique sans exception toutes les particularités anatomiques et histologiques de ces néoplasmes, particularités dont les autres théories ne pouvaient donner le pourquoi.

« Elle explique leur localisation dans la zone cervico-faciale au niveau des points où peuvent se rencontrer des reliquats des fentes branchiales ou des sillons séparant les différents bourgeons primitifs du massif facial.

« Elle explique ainsi les ressemblances que présentent entre eux tous ces néoplasmes en dépit de leurs sièges variés.

« Elle donne aussi le pourquoi de leur complexité histologique. L'origine branchiale est en effet loin d'exclure la participation des

éléments conjonctifs dans la genèse de ces tumeurs. On sait la multiplicité des tissus qui prennent part à la constitution de l'appareil branchial (cellules épithéliales, tissu cartilagineux, tissu conjonctif jeune ou adulte). Chacun de ces éléments peut entrer et entre en fait le plus souvent dans la constitution de ces néoplasmes. Le polymorphisme de leurs formations épithéliales (vésicules colloïdes, globes épidermiques, etc.) s'explique par l'activité bien connue du revêtement épithélial des fentes branchiales.

« On peut donc donner à ces tumeurs le nom de branchiomes, terme qui a l'avantage d'indiquer leur origine, sans préjuger de leur structure intime, qui peut varier suivant la prédominance de tel ou tel de leurs tissus constituants. La communauté d'origine de ces tumeurs n'implique d'ailleurs pas une identité d'évolution. Il y a des branchiomes bénins et des branchiomes malins, et il semble que la tendance à la malignité soit d'autant plus grande qu'il s'agit de banchiomes se développant aux dépens d'un arc plus inférieur. »

On voit, d'après ces recherches, que l'histoire des formations congénitales de la région cervico-faciale est loin d'être terminée. Si nos idées se confirment, il y aura lieu d'en distinguer deux variétés : l'une, ayant son type dans la grenouillette, se présentera comme une tumeur liquide, d'évolution bénigne, un kyste à revêtement épithélial de paroi conjonctivo-embryonnaire; l'autre se rattachera aux tumeurs solides à tissus complexes, dont le pronostic est souvent fort grave. Il est certain, du reste, que ces néoplasmes mixtes que l'on rencontre en des points bien déterminés : rein, testicule, cou, et que leur diversité de structure avait porté à diviser presque à l'infini devront quelque jour rentrer dans une classe pathogénique univoque, celle des inclusions embryonnaires. Nous renvoyons le lecteur, pour ce sujet, à la thèse de Puig qui a exposé nos idées sur ce point (Puig-Ametler. *Les tumeurs malignes du rein chez l'enfant et chez l'adulte.* Th., Montpellier, 1900-1901).

DÉDUCTIONS THÉRAPEUTIQUES.

Toute discussion pathogénique serait superflue s'il n'en découlait une notion utile pour le traitement. Or, il est facile de prévoir, après cette longue étude, la déduction thérapeutique : si la grenouillette commune est une formation kystique congénitale, analogue aux kystes branchiaux du cou, elle doit être traitée de même, c'est-à-dire par l'extirpation complète. On sait que la récidive est presque la règle après l'incision simple suivie de cautérisation de la poche ou

d'excision partielle; et M. le Professeur Terrier a présenté à la Société de Chirurgie, le 23 janvier 1900, une malade atteinte de grenouillette et chez laquelle on avait fait neuf ponctions et deux tentatives d'extirpation. Il s'agissait, il est vrai, d'une grenouillette sus-hyoïdienne consécutive à une grenouillette sublinguale, mais les deux affections sont certainement de même nature et leur subordination habituelle montre qu'il n'y a entre elles qu'une différence de volume, une ranule sublinguale envahissant la région sus-hyoïdienne et réciproquement. Dans le cas auquel nous faisons allusion, M. Terrier, en présence des échecs éprouvés par les opérateurs antérieurs, pratiqua purement et simplement l'*ablation de la poche* et l'*extirpation totale de la glande sous-maxillaire*. L'opération fut simple, et la guérison parfaite. M. Terrier fait remarquer qu'il n'y avait rien du côté de la glande sublinguale, « lors de son intervention ».

L'ablation complète de la poche nous paraît donc le mode de traitement commandé par l'origine même de la grenouillette, et l'on n'hésitera pas à sacrifier la glande sublinguale dans les cas où la paroi kystique lui sera adhérente.

Conclusions.

1° Il existe, sur le plancher de la bouche, des kystes à épithélium cilié, qualifiés grenouillettes; leur origine se rapporte vraisemblablement à des formations émanées de la partie antérieure du canal de Bochdalek.

2° La grenouillette commune ne peut se caractériser ni par sa pathogénie encore indécise, ni par sa symptomatologie un peu banale, ni par son étiologie encore ignorée, mais par les particularités de sa structure histologique; et ces dernières nous paraissent à l'heure actuelle assez nettes et assez constantes pour fournir une base solide de discussion.

3° Les diverses théories émises pour expliquer la formation de la grenouillette : dégénérescence muqueuse des glandes sublinguales (Suzanne), rétention salivaire des auteurs allemands, nous ont paru insuffisantes pour expliquer l'origine de cette affection.

4° Nous avons été conduits à penser que la grenouillette commune avait peut-être une origine congénitale, et provenait d'un vice de développement encore inconnu dans sa nature, mais pouvant peut-être se rattacher à l'histoire des dérivés branchiaux.

BIBLIOGRAPHIE[1]

Authenac. *Des grenouillettes ou kystes muqueux du vestibule de la bouche.* Thèse de Montpellier, 1886-1887, n° 47.

Bazy. *Grenouillette sus-hyoïdienne.* Thèse de Paris, 1881, n° 378.

Bazy. *Anatomie pathologique de la grenouillette sublinguale ou commune* (*Soc. anatomique*, 1883, et *Progrès médical*, 1883, p. 735).

Chabert. *Des grenouillettes.* Thèse de Montpellier, 1885, n° 55.

Chemin. *Des restes chez l'adulte de l'ébauche thyroïdienne médiane.* Thèse de Bordeaux, 1895-1896, n° 40.

Cornil et Ranvier. 2e édition, 1884, t. II, p. 215.

Demons. *Des kystes du plancher de la bouche confondus sous le nom de grenouillette.* Thèse de Paris, 1868, n° 237.

Duplay. *Grenouillette sublinguale* (*Gazette hebdomadaire*, 1897, p. 1108).

Després. *Gazette des hôpitaux*, n° 38, p. 298, 31 mars 1881.

Hartmann. Art. Grenouillette, in *Traité de Chirurgie de Duplay et Reclus*, 2e édition, t. V, p. 301.

Von Hippel. *Ueber Bau und Wesen der Ranula* (*Archives de Langenbeck*, t. LV, 1897, p. 165, avec 6 figures).

König. *Ueber Fistula colli congenita* (*Archives de Langenbeck*, t. LI, 1896, p. 578).

Lannelongue et Achard. *Traité des kystes congénitaux*, 1886, p. 417.

Maincent. *Grenouillette sus-hyoïdienne.* Thèse de Paris, 1899.

Mériot. *Grenouillette sublinguale.* Thèse de Paris, 1883.

Michel. *Gazette hebdomadaire*, 2e série, t. XIV, p. 252, 1877.

Morestin. Art. Grenouillette; in *Traité de Chirurgie de Le Dentu et Delbet*, t. VI, p. 277.

Mintz. *Glandula sublingualis und Ranula* (*Zeitsch. für Chir.*, 1899, t. LI, p. 185).

Neumann. *Flimmerepithel im Œsophagus menschlicher Embryonen* (*Archiv. für mikros. Anat.*, 1876, t. XII).

Neumann. *Ein Beitrag zur Kenntniss der Ranula* (*Archives de Langenbeck*, 1876, t. XX, p. 825).

Neumann. *Ueber die Entstehung der Ranula aus den Bochdalek'schen Drüsen schläuchen der Zungenwurzel* (*Archives de Langenbeck*, t. XXXIII, 1886, p. 590).

Recklinghausen. *Ueber die Ranula, die Cyste der Bartholin'schen Drüse und die Flimmercyste der Leber* (*Archives de Virchow*, t. LXXXIV, 1881, p. 425, avec figures).

Robin. *Note sur la structure de la membrane des kystes sublinguaux appelés grenouillettes* (*Comptes rendus de la Société de Biologie*, 1857, t. IV, p. 207).

Rosenberg. *Die Geschwülste des Zungengrundes* (*Deutsche medicin. Wochenschrift*, 31 mars 1892, p. 283).

Rosenberg. *Die Geschwülste des Zungengrundes*, 7 avril 1892, p. 311.

Sonnenburg. *Sitz und Behandlung der Ranula* (*Archives de Langenbeck*, 1883, t. XXIX, p. 627).

Sultan. *Zur Kenntniss der Halscysten und-Fisteln* (*Zeitschrift für Chirurgie*, 1898, t. XLVIII, p. 113).

Suzanne. *Recherches anatomiques sur le plancher de la bouche avec étude anatomique et pathogénique sur la grenouillette commune ou sublinguale.* Thèse de Bordeaux, 1886-1887, n° 109.

Terrier. *Grenouillette sus-hyoïdienne. Bulletin et Mémoires de la Société de Chirurgie*, 15 mai 1900, t. XXVI, n° 17, p. 523.

Tillaux. *Mémoires de la Société de Biologie*, 1858, p. 93 et suiv. Thèse de Paris, 1862, n° 20.

1. Cet index, qu'il serait facile de compléter, ne contient que les travaux utiles à l'étude de la pathogénie de la grenouillette.

DE LA PATHOGÉNIE DU PIED PLAT

Par le Dr DE VLACCOS (de Mételin),

Membre correspondant de la Société de Chirurgie de Paris,
Professeur agrégé à la Faculté de Médecine d'Athènes.

Le but du présent travail, comme d'ailleurs son titre l'indique, est l'étude de l'étiologie pathogénique du pied plat, étude encore obscure de nos jours, mais que nous pensons être parvenu à élucider par une nouvelle conception étiologique basée tout entière sur la disposition anatomo-statique de la région.

Synonymie. — Tarsalgie (Gosselin); pied plat valgus douloureux (J. Guérin); impotence fonctionnelle du long péronier latéral (Duchenne, de Boulogne).

Par ces diverses dénominations les chirurgiens ont voulu désigner une malformation particulière et acquise du pied, accompagnée souvent, mais pas toujours, de douleurs dans la région du tarse (tarsalgie).

La multiplicité des noms donnés à l'affection qui nous occupe dénote les divergences des cliniciens quant à la pathogénie du mal. Et, comme nous l'avons déjà dit plus haut, malgré toutes les descriptions et les recherches faites sur ce sujet il nous semble que nos connaissances sur l'étiologie du pied plat n'ont point avancé.

Ni la théorie de l'arthrite défendue par Gosselin, ni celle de la laxité des ligaments du tarse (théorie de J. Guérin), ni le relâchement du ligament en Y de la face dorsale du pied, soutenue par Le Fort, ni celui des ligaments plantaires (Tillaux), ne suffisent à expliquer la pathogénie de cette affection.

Nous ne nous refusons pas à admettre l'existence de toutes ces lésions ou désordres constatés ou supposés par les divers auteurs qui se sont occupés de la question, mais nous nous hâtons de déclarer que nous les considérons comme tout à fait secondaires; ils sont l'effet et non la cause. Et c'est précisément à la démonstration d'une tout autre cause pathogénique du pied plat que nous consacrerons la suite de ce travail succinct.

Si l'on venait à pratiquer une incision perpendiculaire au milieu

de l'articulation du pied jusqu'à la plante, on s'étonnerait peut-être de constater que le calcanéum ne se trouve pas sous la partie médiane de la jambe. Une ligne médiane verticale ne passerait pas par le point central du calcanéum, mais par sa moitié interne, et même sur certains membres encore plus en dedans, *vers le bord interne de cet os* (fig. 1).

Il ressort donc, par ce que nous venons de dire, que tout le calcanéum est situé en dehors de la ligne médiane LVM-LVM', et que

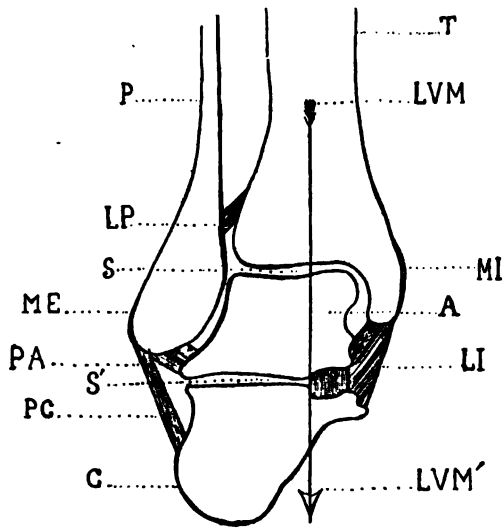

Fig. 1. — Coupe verticale et transversale de l'articulation tibio-tarsienne. Segment postérieur de la coupe. Pied droit.

A, astragale; C, calcanéum; LI, ligament latéral interne; LP, ligament interosseux de l'articulation péronéo-tibiale inférieure; ME, malléole externe; P, péroné; T, tibia, os; MI, malléole interne; PA, ligament péronéo-astragalien postérieur; PC, ligament péronéo-calcanéen; S, cavité virtuelle occupée par la synoviale de l'articulation tibio-tarsienne; S', espace occupé par la synoviale de l'articulation calcanéo-astragalienne; LVM-LVM', ligne verticale médiane montrant la position excentrique du calcanéum par rapport à l'axe du membre.

conséquemment le point d'appui de la jambe est tout à fait *excentrique*. En prolongeant cette ligne perpendiculaire à travers l'astragale, on constaterait qu'elle passe rarement au point central, et que plus fréquemment celle-ci traverse la moitié latérale interne de cet os. Sur treize squelettes examinés par nous, sous ce rapport, nous n'avons vu qu'une seule fois la ligne perpendiculaire traverser l'astragale à son point central. Ces dispositions anatomiques sont physiologiques, elles appartiennent à la statique normale du squelette et suffisent à expliquer clairement, pensons-nous, comment une pression peut, en agissant dans le sens perpendiculaire, peser

plus fortement sur la partie interne du squelette du pied, produire d'abord l'affaissement, l'aplatissement de la voûte plantaire et plus tard la rotation en dehors.

A l'état normal, cette disposition physiologique à la déviation est empêchée par les forts tendons du tibial ou jambier postérieur et par les fléchisseurs des orteils qui, en agissant en guise de levier de bas en haut, font équilibre au poids qui agit en sens contraire. Mais si un travail exagéré vient troubler cet équilibre, conditions qui se rencontrent dans certains métiers orthostatiques, le calcanéum cédant nécessairement à la pression d'en haut et non empêché par les tendons surmenés, basculera, tournera autour de l'axe horizontal antéro-postérieur dans le sens de la pronation et s'inclinera de côté. Alors l'astragale qui est à cheval sur le calcanéum glissera à son tour, entraîné par celui-ci, et en cherchant un appui, il rencontrera le ligament calcanéo-scaphoïdien, le distendra non seulement, mais entraînera aussi la capsule articulaire astragalo-scaphoïdienne. De là une altération des cartilages homonymes, altération qui en a imposé à Gosselin pour une lésion primordiale, cause et origine de l'affection.

A la torsion du calcanéum participent aussi ses deux apophyses, l'antérieure et la postérieure. La première, normalement dirigée en haut. s'abaisse graduellement, prenant une position horizontale et par cela même relâchant le ligament articulaire calcanéo-cuboïdien. L'apophyse postérieure est projetée très en dehors, accentuant ainsi son obliquité anatomique. Le calcanéum qui fait saillie latéralement est, avec l'abaissement de son apophyse antérieure et l'abaissement de l'astragale, une des particularités caractéristiques du pied plat.

Il résulte donc, par la description assez détaillée que nous venons de faire du mécanisme de la formation du pied plat, qu'il y a, pour ainsi dire, disposition physiologique à cette affection, disposition dont la cause est la position excentrique du calcanéum par rapport à l'axe de la jambe.

D'aucuns ont voulu incriminer les souliers mal faits dans l'étiologie pathogénique du pied plat. Sans vouloir rejeter complètement l'influence de cette cause, nous soutenons qu'elle ne saurait intervenir que comme cause *adjuvante*. Car le pied plat se rencontre en Orient chez des individus dont les pieds n'ont jamais connu le luxe de la chaussure. En admettant néanmoins l'influence adjuvante de la chaussure, le mécanisme en est facile à comprendre.

Nous avons dit que la pression de haut en bas normalement tou-

jours excentrique, l'est davantage dans certains cas lorsque la pression porte plus en dedans vers le bord interne même du calcanéum. Ces cas donc, qui sont précisément ceux qui nous fournissent les pieds plats, peuvent être indubitablement très influencés par une chaussure défectueuse. L'équilibre statique déjà compromis, ne demande qu'à être rompu; il le devient en effet, et voici comment. Normalement la malléole externe est plus bas de niveau par rapport à la malléole interne, de sorte qu'elle se trouve plus tôt en contact avec le rebord dur du soulier, rebord échancré toujours symétriquement des deux côtés par les cordonniers qui, n'ayant ordinairement aucune notion anatomique du pied, ne sauraient tenir aucun compte de cette inégalité malléolaire.

La malléole externe en appuyant sur le rebord dur de la chaussure subit nécessairement une contre-pression qui la pousse en haut, d'où pronation du calcanéum et renversement du pied en dedans. Si nous ajoutons encore l'usure du bord interne du talon, usure accentuée par la plus grande pression sur ce bord, nous aurons au complet ce qu'il faut pour favoriser la production du pied plat.

Dans cet exposé rapide nous n'avons eu en vue, comme nous l'avons d'ailleurs dit en commençant, que l'origine étiologique du pied plat, point resté obscur malgré les théories plus ou moins conjecturales de nos devanciers et qui, tout en n'ayant jamais persuadé personne, étaient néanmoins les seules admises par nos classiques.

L'étude de cette question nous a fait concevoir tout autrement l'étiologie de cette difformité. Notre théorie, basée sur des dispositions anatomo-statiques, s'applique-t-elle à tous les cas? Nous le pensons. Toujours est-il qu'elle est en mesure d'expliquer sous un nouveau point de vue la pathogénèse du pied plat.

LES DÉCHIRURES VASCULAIRES

PAR

FRACTURES FERMÉES DE LA CLAVICULE

A PROPOS D'UN CAS D'ANÉVRYSME ARTÉRIOSO-VEINEUX CONSÉCUTIF A UNE FRACTURE INDIRECTE DE LA CLAVICULE DROITE

PAR MM.

E. GALLOIS, Chef de clinique chirurgicale à la Faculté de Lyon.

et

P. PIOLLET, Interne des hôpitaux de Lyon.

(*Suite* [1]).

Nous avons éliminé de cette étude : 1° Toutes les observations de fractures par armes à feu avec lésions vasculaires, analogues à celles de Jobert (de Lamballe[2]) ou de Chenu[3], dans lesquelles une balle, après avoir fracturé la clavicule, est allée blesser les vaisseaux sous-claviers (ces cas, en effet, que nous n'avons pas recherchés, sont probablement loin d'être rares).

2° Les mentions par trop sommaires de Dupuytren et de Jacquemier.

Dupuytren, dans la *Gazette des hôpitaux* de 1831 [4], déclare avoir observé 2 ou 3 exemples d'anévrysmes, à la suite de fractures de la clavicule, alors que dans sa leçon sur les *Anévrysmes qui compliquent les fractures et les plaies par armes à feu*[5] il donne seulement 6 observations de fractures de jambe et une de coup de feu au mollet.

Jacquemier[6] avant de citer le cas de Blandin, écrit :

« Je trouve mentionné dans mes notes un cas de déchirure de la veine sous-clavière, mais sans l'indication du recueil où il se trouve. »

1. Voir le numéro de juillet 1901.
2. Jobert (de Lamballe). *Le traitement des plaies par armes à feu*, 1833, p. 321.
3. Chenu. *Rapport sur le service des ambulances pendant la guerre de 1870-71*, t. I, p. 383.
4. Dupuytren. *Loco citato.*
5. Dupuytren. *Cliniques chirurgicales*, 2e édit,. 1839, t. II, p. 507.
6. Jacquemier. *Loco citato.*

Ce fait que Fabre range au nombre des observations de déchirures veineuses ne nous semble pas devoir être retenu.

Enfin, nous éliminerons aussi, comme ne rentrant pas dans le cadre de notre étude, tous les cas de compression vasculaire, soit immédiate, soit produite secondairement par un cal exubérant, dont un, provenant du service du professeur Guyon, est publié dans la thèse de Champomier, et dont 6 autres forment, avec celui-ci, les 7 dernières observations de la thèse de Fabre (obs. XIII à XIV).

Nous n'avons pas rapporté non plus le cas de Conway Evans [1], concernant un anévrysme du tronc brachio-céphalique, survenu *plusieurs mois* après une facture de la clavicule.

Quelques considérations peuvent être tirées de la lecture de ces observations : possibilité de la blessure de la jugulaire interne; fréquence relative de la blessure de la veine sous-clavière; rareté de celle de l'artère; formation d'anévrysme artérioso-veineux.

Deux fois (obs. I-IV) la veine jugulaire interne fut lésée par des fragments osseux. Dans le cas de Ogle il s'agissait de fracture de cause directe; dans le nôtre, de fracture de cause indirecte.

Les expériences que nous avons faites nous ont montré que ces graves lésions peuvent s'obtenir assez facilement.

La veine sous-clavière fut ouverte 6 fois : 4 fois isolément (obs. III, V, VI, VIII), 2 fois en même temps que l'artère (obs. I, X). Son voisinage immédiat de la clavicule, son union à cet os par des cloisons aponévrotiques expliquent bien la fréquence relative de sa blessure.

Quant à l'artère sous-clavière, 5 fois seulement elle fut en cause : 3 fois seule (obs. VII, IX, XI), 2 fois en même temps que la veine (obs. I-X).

Enfin l'artère sous-acromiale ou sus-scapulaire fut lésée une fois (obs. II).

Ces faits confirment bien les données anciennes de la rareté des lésions artérielles comparées aux lésions veineuses.

Préciser le siège exact des ruptures des vaisseaux est bien difficile, car les observations sont souvent incomplètes. Le siège de l'hématome veineux au devant de la clavicule, son extension aux creux sus-claviculaire puis sous-claviculaire, semblent montrer que la veine est habituellement rompue en dehors des scalènes. Quant à l'étendue de la déchirure elle n'est notée que dans l'observation de

1. *Transact. of the path. Soc.*, London, 1866, t. XVII, p. 65.

Maunoury où la veine était presque complètement sectionnée, et les deux bouts écartés l'un de l'autre n'étaient plus reliés que par une lame mince de la paroi.

Dans notre observation, la déchirure siégeait en dehors des scalènes et toute la paroi antérieure de la veine était déchirée et déchiquetée.

La veine jugulaire interne fut ouverte à 1/4 de pouce de son confluent avec la veine sous-clavière dans le cas de Ogle; c'est à 6 centimètres environ au-dessus de celui-ci que la lésion existait dans notre observation.

L'ouverture de l'artère fut constatée à 1/6 de pouce de l'origine de l'artère thyroïdienne dans le cas de Twynam, c'est-à-dire au niveau des scalènes puisque l'artère cervicale transverse était perméable. C'est aussi à ce niveau que la blessure fut constatée dans l'observation que nous avons rapportée (blessure très petite, portant sur la partie supérieure du vaisseau). Cette lésion porte donc en dedans de celle de la veine et nous verrons en relatant nos expériences combien ces faits cadrent bien avec l'expérimentation.

Dans ces deux cas, l'ouverture fut petite, arrondie, dans la deuxième observation de Fabre (obs. XI) l'artère n'était pas ouverte mais menacée seulement par une esquille aiguë.

Nous n'insisterons ici ni sur la constitution des anévrysmes diffus ou artérioso-veineux, ni sur la marche de l'hématome, nous aurons l'occasion d'y revenir en étudiant la pathogénie de ces faits. Nous ne parlerons pas non plus des lésions concomitantes des nerfs et du plexus brachial, de la plèvre et du poumon. Il est possible que, dans notre observation, il y ait eu aussi déchirure de la plèvre et du sommet du poumon avec emphysème de la partie latérale du cou : à moins qu'un énorme épanchement sanguin immédiat n'ait déterminé la tuméfaction indiquée par le malade, et qu'une crépitation sanguine ultérieure ait simulé la crépitation gazeuse. En tout cas, l'autopsie ne nous a montré aucune lésion à ce niveau et nous renvoyons aux thèses de Mercier[1] ou de Baret[2] pour l'étude de ces complications.

Enfin nous étudierons avec le mécanisme la nature et le siège de la fracture.

MÉCANISME.

Avant de chercher à établir le mécanisme habituel de ces lésions vasculaires consécutives aux fractures de la clavicule, il est un fait

1. Mercier. *Loco citato.*
2. Baret. *Contribution à l'étude des lésions du plexus brachial dans les fractures fermées de la clavicule.* Th. de Paris, 1894-95.

important qui doit être mis en lumière, car il domine toute cette étude. C'est la *violence du traumatisme.*

Qu'il s'agisse de fracture de cause directe ou indirecte, cette violence est toujours notée :

Sir Robert Peel tombe de cheval et se brise la clavicule et plusieurs côtes; la malade de Twynam est précipitée de cheval contre un arbre. Notre malade était sur un mulet quand il est tombé. Chute de voiture sur l'épaule dans le cas relaté par Fabre. Chute en courant (Maunoury). Des deux malades d'Erichsen, l'un reçoit une énorme poutre sur l'épaule, l'autre a la clavicule broyée par une roue de charrette qui lui passe sur l'épaule. Enfin le blessé de Ogle reçut sur la poitrine une grosse branche d'arbre qui lui fractura les deux clavicules, le sternum et plusieurs côtes.

Un traumatisme considérable est donc nécessaire pour produire les lésions que nous étudions.

Quant aux fractures elles relèvent des deux mécanismes habituels : la fracture par cause directe et la fracture par cause indirecte. Ces dernières sont un peu plus fréquentes, contrairement à l'assertion anciennement émise par Erichsen.

6 cas appartiennent à cette catégorie : obs. I, III, VIII, IX, X, XI; 4 seulement à la première : obs. II, IV, VI, VII. Un est douteux : obs. V.

Le siège des fractures est assez constant, il s'agit toujours de la partie moyenne ou de l'union du 1/3 externe avec le 1/3 moyen, jamais de la portion interne.

Le mémoire de Delens [1] sur *les fractures de l'extrémité interne de la clavicule,* nous donne la clef de ce fait. Cet auteur montre en effet que ces fractures sont le plus souvent produites par la contraction musculaire; par suite elles ont peu de tendance au déplacement et ne sont pas esquilleuses.

Le nombre et la disposition des fragments varient avec chaque traumatisme.

Dans les fractures par cause directe, il s'agit de broiement avec esquilles nombreuses (obs. IV et VI).

Dans ces cas c'est un fragment postérieur qui, projeté dans la profondeur par la violence du traumatisme, va blesser les vaisseaux : rien de plus compréhensible que ce mécanisme, pourvu que le traumatisme soit violent.

Dans les fractures par cause indirecte, il peut exister entre les deux fragments principaux des esquilles qui jouent le même rôle

1. Delens. *Arch. gén. de méd.*, 1873, p. 529, et 1875, p. 257.

que dans les faits précédents (obs. XI). C'est là le cas le plus rare. Ordinairement (obs. I, VIII, IX, X), il n'existe qu'un seul trait fortement incliné de dehors en dedans et d'avant en arrière, d'une longueur de plusieurs centimètres. Il en résulte des fragments osseux très acérés, fortement taillés en biseau, à sommet très effilé et tranchant, qui peuvent sectionner les tissus placés au devant d'eux et pénétrer très profondément sans rencontrer de grande résistance. On comprend sans peine qu'au moment du traumatisme ces fragments aillent blesser les organes voisins, les embrocher comme un véritable projectile, suivant l'expression de Fabre, puis, la force du traumatisme épuisée, qu'ils reviennent sur eux-mêmes laissant trop souvent béants les orifices qu'ils ont créés sur les vaisseaux. Aussi, nous sommes-nous demandés pourquoi ces complications vasculaires ne se produisent pas plus souvent, et avons-nous fait à ce propos quelques expériences cadavériques :

Dans une première série de quatre expériences nous avons produit successivement sur chaque clavicule des fractures indirectes par de violents coups de maillet sur l'épaule, le sujet étant couché sur le côté.

1er *Sujet. Homme de soixante-dix ans environ, non éviscéré.*

Expérience I. — *Clavicule gauche.*

Fracture par choc direct de l'extrémité externe. On continue à frapper, et on obtient une fracture indirecte du tiers moyen.

Presque pas de déplacement. *Aucune lésion vasculaire.*

Exp. II. — *Clavicule droite.*

Fracture légèrement oblique du tiers moyen. Léger déplacement : le fragment externe passe en avant. *Pas de lésion vasculaire.*

2e *Sujet. Femme de trente et un ans non éviscérée.*

Nous produisons les fractures de la même façon, mais, une fois la fracture faite, appliquons encore trois ou quatre coups de maillet sur l'épaule, avant de disséquer la région.

Exp. III. — *Clavicule gauche.*

Fracture légèrement oblique du tiers moyen (fragment externe, 8 centimètres; fragment interne, 7 centimètres). Chevauchement de 1 centimètre, environ.

La veine sous-clavière est immédiatement à côté de la pointe du fragment externe, dont elle est séparée seulement par l'aponévrose cervicale moyenne qui l'englobe.

L'artère sous-clavière, derrière le scalène antérieur, est à 1 cent. 1/2 au-dessus du bord supérieur du fragment interne; le milieu du scalène est à 20 millimètres en dedans de la pointe du fragment externe. Enfin l'origine

du tronc veineux brachio-céphalique est à 32 millimètres en dedans de cette même pointe.

Aucune lésion des vaisseaux.

Exp. IV. — *Clavicule droite.*

Résultats semblables.

Fragment externe, 9 centimètres. Fragment interne, 6 centimètres. Pas de chevauchement. Veine sous-clavière intacte, derrière le trait de fracture. L'artère sous-clavière, à 1 cent. 1/2 au-dessus du bord supérieur de la clavicule, est cachée par le scalène antérieur dont le milieu est à 15 millimètres en dedans de l'extrémité des fragments. Cette même extrémité est séparée par 30 millimètres de l'origine du tronc veineux brachio-céphalique.

Pas de lésion vasculaire.

Ne pouvant produire de lésions des vaisseaux de cette façon, nous avons, dans deux autres expériences, *injecté au suif* les artères et les veines de la base du cou, pensant que, rendus ainsi rigides, les vaisseaux fuieraient moins facilement devant le traumatisme.

3e *Sujet. Femme de vingt-cinq ans environ, non éviscérée.*

Nous pratiquons une fenêtre thoracique qui met à nu la base du cœur et injectons le suif par l'origine de l'aorte et par celle de la veine cave supérieure.

Exp. V. — Pour la clavicule gauche nous avons produit la fracture de la même façon que précédemment, mais avec un maillet plus lourd. Au troisième coup la fracture s'est produite; nous en avons frappé un quatrième et avons disséqué la région : fracture comminutive de la partie moyenne (fragment externe, 6 cent. 1/2; fragment interne, 8 centimètres; esquille intermédiaire de 1 cent. 1/2, l'esquille a filé en arrière et est allée s'appliquer contre la veine sous-clavière (très distendue par le suif), sur la face antérieure de laquelle elle a produit *une déchirure oblique*, longue de 3 à 4 millimètres.

Exp. VI. — Pour la clavicule droite nous avons commencé par produire à la partie moyenne une fracture directe à l'aide d'un marteau d'autopsie.

Puis couchant le sujet sur le côté gauche nous avons appliqué trois coups très violents du gros maillet, mais en ayant soin de frapper obliquement, pour porter le moignon de l'épaule en avant et en bas :

Fracture simple avec biseau de 1 centimètre.

Fragment externe, 7 centimètres; fragment interne, 8 centimètres. Dissection :

La *veine sous-clavière*, distendue par le suif, porte une déchirure oblique de bas en haut et de dehors en dedans, longue de 1 centimètre environ.

Le *muscle scalène antérieur* est déchiré dans sa moitié antérieure; la *veine jugulaire interne* présente une petite blessure à 4 centimètres au-dessus de la bifurcation. De plus, le muscle sous-clavier et l'aponévrose cervicale

moyenne à son insertion sur le bord postérieur de la clavicule, sont largement déchirés.

Sectionnant alors complètement le muscle scalène antérieur, nous avons pu très facilement produire, avec l'extrémité du fragment externe, une déchirure de l'artère sous-clavière, exactement à la naissance des branches supérieures.

Les fragments étant ramenés au contact, on constate que *les trois déchirures sont sur une même ligne* oblique de bas en haut et de dehors en dedans, et que l'extrémité du fragment externe est séparée :

De la déchirure faite à la veine sous-clavière par 3 centimètre ;
De la déchirure faite à l'artère sous-clavière par 4 cent. 1/2 ;
De la déchirure faite à la veine jugulaire par 5 cent. 1/2.

Nous avons donc pu, dans ces expériences, produire des lésions de la veine sous-clavière et de la veine jugulaire, assez facilement, quand elles étaient distendues et rendues rigides par le suif solidifié : au contraire, quand les vaisseaux étaient vides ils fuyaient devant le traumatisme, et n'ont jamais été déchirés.

Chez le vivant, les vaisseaux sont rendus turgescents par l'effort instinctif, souvent très violent, qui accompagne la chute, et ainsi se trouvent réalisées les conditions les plus favorables à leur blessure.

Nous avons fait remarquer, également, l'impossibilité d'un déplacement marqué des fragments tant que le sous-clavier restait intact et l'aponévrose cervicale moyenne adhérente aux portions de la clavicule brisée.

Il ressort donc de ces faits que les lésions des vaisseaux, à la suite des fractures fermées de la clavicule, seront exceptionnelles et nécessiteront un traumatisme très considérable.

Dans les fractures par cause directe il faut qu'une esquille osseuse pointue soit projetée violemment dans la profondeur.

Dans les fractures par cause indirecte, tantôt il y a un fragment intermédiaire, qui, déplacé en arrière, agira comme dans le cas précédent, tantôt et plus souvent, ce sera le fragment externe, taillé en biseau très aigu, qui ira par sa pointe déchirer les vaisseaux.

Pour cela, il faut que le muscle sous-clavier soit largement désinséré et que le moignon de l'épaule soit porté en avant et en bas, ce qui peut se produire notamment dans la chute d'un lieu élevé, la tête en avant (chute de cheval ou de voiture).

La veine sous-clavière sera la plus facilement lésée.

La veine jugulaire interne ne sera lésée qu'avec un déplacement considérable, de 5 ou 6 centimètres au moins.

Quant à l'artère sous-clavière, elle est protégée par le muscle scalène antérieur, et ne pourra être lésée que si le fragment externe

a préalablement déchiré le muscle : alors la lésion portera ordinairement sur la face antérieure ou supérieure de l'artère, au niveau de l'émergence des branches supérieures.

C'est très probablement ce qui s'est produit dans notre observation, car l'autopsie ne nous a pas permis de retrouver le muscle scalène antérieur, qui, coupé par la fracture, avait ensuite été dilacéré par l'anévrysme.

SYMPTOMES.

Nous ne ferons qu'ébaucher rapidement l'étude symptomatique de ces différentes lésions, ne mettant en lumière que les points un peu spéciaux de leur histoire.

S'agit-il d'une déchirure veineuse? Le sang s'infiltre dans le tissu cellulaire du creux sus-claviculaire et y forme un vaste hématome qui peut s'enkyster et se résorber comme dans l'observation d'Erichsen (obs. V). Mais le plus souvent, par suite de la violence du traumatisme, les muscles et les aponévroses de la région sont rompus ou dilacérés et le sang n'étant plus endigué par ces barrières gagne les régions voisines et va s'accumuler sous les muscles trapèze et deltoïde, grand et petit pectoral, puis peu à peu infiltrer et distendre les téguments au point de faire redouter leur rupture spontanée (obs. de Maunoury). Enfin le sang peut encore envahir le médiastin (cas de Ogle) ou la plèvre, amenant une mort rapide.

Ces hématomes veineux se sont traduits cliniquement par des battements isochrones à ceux du cœur (Maunoury), ou aux contractions de l'oreillette (cas de Sir Robert Peel), ainsi que par un bruit de souffle continu à renforcement intermittent isochrone au pouls (Maunoury).

Comment interpréter les battements de l'hématone? faut-il admettre un reflux de sang comme dans le faux pouls veineux de la jugulaire ou simplement le voisinage de l'artère, nous ne saurions donner une explication satisfaisante de ces faits.

Les déchirures artérielles ont ici leur séméiologie habituelle. A l'épanchement sanguin considérable qui suit le traumatisme, succède bientôt une tumeur ordinairement de petit volume, présentant tous les symptomes des anévrysmes traumatiques habituels : battements, expansion, souffle discontinu.

Cette tumeur s'accroît assez rapidement et ne tarde pas à produire des douleurs intolérables dans le bras et l'épaule (Twynam) ainsi que des troubles de compression sur la veine sous-clavière, amenant de la gêne circulatoire et de l'œdème dans le membre correspondant.

A côté de ces anévrysmes diffus on pourra observer des anévrysmes

vrais, se produisant plus ou moins longtemps après le traumatisme causal (obs. d'Evans).

Ces cas sont exceptionnels et ne rentrent qu'indirectement dans le cadre de notre étude.

Enfin quand l'*artère* et la *veine* seront lésées simultanément on aura les signes d'un anévrysme artério-veineux avec le thrill caractéristique, constatable à la palpation de la région, et le souffle continu à renforcement systolique. Dans tous les cas d'anévrysmes arterioso-veineux de la sous-clavière dont nous avons lu la relation (cas de Larrey[1], Robert[2], Watmann[3], Fischer[4], Letenneur[5], Posada-Arango[6], etc.), anévrysmes dus à des blessures par coups de sabre, coups de couteau, coups de feu, etc., toujours le thrill était des plus accusés.

C'est sur l'existence de ce symptôme primordial que nous nous sommes basés pour ranger le cas observé par le docteur Reboul (obs. X) dans cette classe de lésions.

Ce signe manquait dans notre observation, à aucun moment n'a existé ce frémissement, cette vibration liquidienne si caractéristique.

Aussi avions-nous admis un anévrysme simple. Le souffle continu, à renforcement systolique, avait seul fait émettre à M. Vallas une réserve au point de vue de l'anévrysme artério-veineux.

A quoi attribuer l'absence, dans notre cas, d'un signe clinique aussi constant, alors que l'intervention et l'autopsie nous ont démontré nettement la nature de la lésion?

Est-ce à la présence de caillots dans le sac?

Est-ce à l'étroitesse de l'orifice artériel par rapport au diamètre considérable des deux orifices veineux? Nous l'ignorons et aucune des différentes hypothèses qui se sont présentées à notre esprit ne nous a semblé satisfaisante.

A part ces signes locaux, on trouvera encore dans les anévrysmes artérioso-veineux la dilatation des veines du membre correspondant, et des phénomènes de stase, soit du côté du bras, soit du côté de l'encéphale. Enfin, dans tous les cas, il sera fréquent de rencontrer des symptômes de compression du côté du plexus brachial.

L'évolution de ces blessures vasculaires est à peu près fatale et à courte échéance. Sur les 11 cas que nous citons, deux seulement se

1. Larrey. *Cliniques chirurgicales*, 1829, t. III, p. 139.
2. Robert. *Des anévrysmes de la région sus-claviculaire* Th. de concours Paris, 1842.
3. Watmann. *New-York Medical Journal*, 1845, Jan.
4. Fischer. *Mittheilungen aus der chirurg. Klinik. Göttingen*, 1861.
5. Letenneur. *Bull. de la Société de Chirurgie*, 1865, p. 367.
6. Posada-Arango. *Bull. de la Société de Chirurgie*, 1880, p. 69.

sont terminés par la guérison; or dans l'un (obs. V) la lésion est douteuse; dans l'autre (obs. XI) il n'y avait que menace de déchirure artérielle.

Dans le cas de Blandin (obs. II) nous ne savons pas quelle a été la terminaison; les 8 autres cas se sont terminés par la mort.

Trois fois aucune intervention n'a été tentée; la mort fut immédiate dans un cas (obs. IV), très rapide dans le second (obs. III), survint trois mois et demi après l'accident dans le troisième (obs. X).

Enfin dans les 5 autres cas où une intervention fut pratiquée, celle-ci fut dirigée une fois contre les accidents de pyohémie qui emportèrent néanmoins le malade (Erichsen, obs. VI) et 4 fois contre les lésions vasculaires elles-mêmes.

Heath (obs. VII) a guéri l'anévrysme, mais après une désarticulation de l'épaule, et le malade est mort quand même, peu après.

Twynam (obs. IX) perdit sa malade dix-huit heures après une belle intervention; le nôtre (obs. I) ne put survivre que quatre heures à l'hémorragie formidable qui s'était produite pendant l'opération; enfin Maunoury (obs. VIII) vit mourir son malade sur la table d'opération par entrée de l'air dans les veines.

On voit que le pronostic est des plus sombres et ne semble guère modifié par l'intervention chirurgicale.

Traitement.

Quel sera le traitement de ces redoutables complications des fractures de la clavicule? C'est là une question difficile, étant donnés le petit nombre d'observations dont nous disposons, et les résultats misérables qui ont suivi chaque intervention. Nous pensons cependant qu'il est possible de donner quelques indications générales basées sur l'étude anatomo-pathologique, sur les expériences que nous avons rapportées et particulièrement sur les relations récentes des cas de lésions traumatiques des vaisseaux sous-claviers.

La thérapeutique de ces lésions, et leur gravité, sont bien différentes suivant les cas envisagés et nous devons examiner successivement les plaies veineuses, artérielles, ou artério-veineuses.

Les plaies veineuses semblent, en général, moins graves que les plaies artérielles. Souvent aussi l'hématome, circonscrit au début, s'accroîtra et fera redouter une rupture des téguments ou une inondation pleurale. L'intervention devient alors urgente, et nous ne saurions admettre avec Maunoury « qu'intervenir est une faute grave », lorsque le chirurgien est dans l'alternative d'opérer ou de

voir son malade mourir rapidement d'hémorragie externe ou interne.

Sans doute, les difficultés opératoires sont grandes, car le chirurgien ignore le siège exact de la blessure veineuse, et ne pourra pas toujours aller immédiatement l'obturer pour empêcher l'aspiration de l'air par les veines béantes. Cependant on se rappellera que la veine sous-clavière est toujours blessée dans la portion située en arrière du tiers interne de la clavicule, et la jugulaire interne à plusieurs centimètres au-dessus de l'articulation sterno-claviculaire: c'est donc vers ces points que seront immédiatement dirigées les recherches. Or, dans les deux cas, le vaisseau sera facile à aborder sans opération préalable, et l'on pourra en essayer la forcipressure ou la ligature avec des chances de succès. On sait, d'autre part, que l'interruption de la circulation dans ces gros troncs veineux de la base du cou, ne présente par elle-même aucun danger et ne saurait être responsable des accidents graves dont on l'a accusée.

L'hématome anévrysmal diffus de la sous-clavière présente un caractère de gravité plus grand encore. Son siège est profond; la blessure du vaisseau a lieu entre les scalènes ou sur la première portion de l'artère, et cette situation en rend l'abord difficile. Jusqu'ici, les malades sont morts, quel que soit le traitement employé.

Si l'on consulte, d'ailleurs, les observations d'anévrysmes sous-claviers traumatiques, on voit également que la mort a été fréquente, et la statistique de Souchon[1] n'est qu'un long martyrologe.

Aussi ne saurions-nous nous étonner qu'avant d'intervenir chirurgicalement, on songe à essayer un traitement médical. Or le traitement par les injections de gélatine, méthode basée sur les expériences de Dastre et Floresco[2], appliquée par Paul Carnot[3] aux hémorragies externes, a été employé par Lancereaux[4] à la cure des anévrysmes de l'aorte. Née récemment, cette méthode a fait grand bruit, et c'est sous cette influence qu'une injection de sérum gélatiné a été faite au malade dont nous rapportons l'observation. Dans le cas particulier, l'effet a été déplorable; une suppuration s'est pro-

1. Souchon. *Operative Treatment of aneurysma of the third portion of the subclavian artery* (*Annals of Surgery*, nov. et déc. 1895).

2. Dastre et Floresco. *Action coagulante des injections de gélatine sur le sang* (*Archives de physiologie*, 1896, p. 402-411).

3. P. Carnot. *Hémostase par la gélatine* (*Presse médicale*, 1897, p. 166). — P. Carnot. *Indications et contre-indicat. de l'hémostase par la gélatine* (*Presse méd.*, 1898, p. 295).

4. Lancereaux et Paulesco. *Bulletins de l'Acad. de Méd.*, 1898, et *Gaz. des Hôp.*, 1898, p. 1073).

duite au lieu de l'injection et M. Vallas n'a pas hésité à attribuer l'inflammation de la poche anévrysmale à la généralisation de cette infection locale.

L'anévrysme étant enflammé, il a fallu pratiquer immédiatement une intervention grave contre une lésion qui aurait peut-être eu une marche assez bénigne, et cela sous peine de laisser se produire une pyohémie par ouverture d'un abcès dans les gros vaisseaux; en effet, au cours de l'intervention, on put constater que la paroi du sac avait été déjà affaiblie par la suppuration, puisque aussitôt le pus écoulé, la poche anévrysmale s'est rompue presque spontanément. D'où enfin l'impossibilité de faire précéder l'extirpation de l'anévrysme des ligatures qui auraient empêché toute hémorragie grave.

Mais on pourrait attribuer cette suppuration, non à la méthode elle-même, mais à un vice d'asepsie dans la pratique de l'injection. Nous ne le croyons pas : il suffit, en effet, de parcourir quelques-unes des thèses qui ont paru sur cette question[1], pour voir que constamment, les injections sous-cutanées de sérum gélatiné faites avec l'asepsie la plus rigoureuse, sont suivies de douleur et de rougeur locales; que très fréquemment elles ont amené des élévations de température pouvant aller à 40°, et la formation d'abcès au niveau de l'injection.

Aussi croyons-nous qu'il faut, jusqu'à plus ample informé, réserver cette méthode de traitement pour les anévrysmes internes où toute opération chirurgicale est impossible, et la rejeter absolument dans tous les autres cas, pour en venir au plus tôt à l'intervention.

L'opération décidée, à quelle méthode aura-t-on recours? Ligature? Incision du sac? Extirpation?

Il serait difficile de préciser à l'avance l'intervention à pratiquer.

Dans notre observation, le plan opératoire de M. Vallas était de lier d'abord l'artère au-dessus du sac, pour se mettre à l'abri de toute complication hémorragique, puis de pratiquer secondairement l'extirpation de la poche.

Mais comment aller à la recherche de l'artère à son origine? Il ne peut être question ici d'employer les méthodes classiques de la ligature de la sous-clavière. On se trouve, en effet, en présence de tissus contus, d'organes modifiés dans leurs rapports par la disten-

1. Bensussan. *Traitement des anévrysmes de l'aorte par les injections sous-cutanées de sérum gélatiné.* Th. de Paris, 1898-99. Triantaphyllos. Th. de Montpellier, 1898-99, N° 44. Regett. Th. de Bordeaux, 1898-99, N° 87.

sion de la poche anévrysmale; et de plus on est dans l'incertitude du siège exact de la blessure artérielle.

Il faut donc se créer une large voie d'accès qui permette de voir dans la profondeur, de découvrir l'étendue de l'hématome et de pratiquer la ligature au point le plus favorable. Pour cela il est nécessaire de faire d'emblée l'ablation du fragment interne de la clavicule ou de la clavicule tout entière suivant le cas. M. le professeur Ollier avait depuis longtemps déjà indiqué cette méthode :

« La suppression de la partie moyenne ou de l'extrémité sternale de cet os est le meilleur moyen, dit-il dans son *Traité des résections* [1], de découvrir l'artère sous-clavière dans le cas où les rapports normaux sont altérés, car on est alors exposé à blesser les veines dilatées dans la recherche du vaisseau artériel, surtout quand on veut le lier en dedans des scalènes.

« En pareille circonstance, vu la gravité des cas, il est inutile de faire une résection temporaire; l'intérêt du rétablissement de la ceinture omoclaviculaire est secondaire en présence du danger que fait courir au malade la présence d'une tumeur anévrysmale ou néoplasique. »

Cette idée est du reste ancienne et Jaeger en 1832 avait déjà préconisé la résection partielle de la clavicule dans les cas d'anévrysmes sous-claviers pour faciliter la recherche de l'artère. Bardenheuer en 1886 et Rotter [2] en 1893 insistèrent à leur tour sur la résection temporaire de la clavicule, comme temps préliminaire de la ligature des vaisseaux sous-claviers blessés par des instruments tranchants ou piquants et aussi dans le traitement des anévrysmes des artères sous-clavière et axillaire.

Madelung [3] a pratiqué à deux reprises, avec plein succès, cette grave opération. Enfin récemment, le professeur Gross [4], de Nancy, a réussi, par cette méthode, à extirper un anévrysme de la portion supérieure de l'axillaire.

C'est également par la résection du fragment interne de la clavicule fracturée que M. Vallas avait abordé l'anévrysme, pratiquant ensuite une incision verticale le long du sterno-cléido-mastoïdien, afin de découvrir largement toute la tumeur anévrysmale.

Cette méthode est seule capable de donner un jour suffisant et de permettre de placer convenablement une ligature. C'est là, en effet,

1. *Traité des Résections*, t. III, p. 895.
2. Rotter. *Berliner Klin. Woschenschrift*, 1893, N° 12.
3. Madelung. *Die temporäre Resektion der clavicula* (*Beiträge zur. Klin. Chirurgie*, 1895, t. XIV, p. 229).
4. Melnotte. *Traitement des anévrysmes externes*. Th. de Nancy, 1898-99, N° 40.

le point capital si l'on veut traiter l'anévrysme par la méthode de choix, l'extirpation.

C'est devant l'impossibilité de placer cette ligature que M. Vallas a dû pratiquer l'incision du sac selon le procédé d'Antyllus et rechercher les orifices vasculaires afférent et efférent pour les saisir dans des pinces.

Ce moyen hardi a souvent été couronné de succès. Syme l'a plusieurs fois mis en pratique ainsi que Richard Barwell. Il y a quelques années [1], M. Vallas l'employait également dans un cas d'anévrysme de la carotide primitive gauche, consécutif à l'ulcération de l'artère par un adéno-phlegmon, et se rendait maître, en quelques secondes, de l'hémorragie formidable qui s'était produite. Le malade quittait le service quinze jours après, parfaitement guéri.

Les anévrysmes artério-veineux sont considérés, en général, comme moins graves que les anévrysmes artériels, mais les deux observations que nous avons signalées ne permettent pas de conclure à une innocuité aussi grande. L'intervention rejetée par la Société de Chirurgie dans les cas d'anévrysmes artério-veineux provenant de coups de feu, instruments piquants ou tranchants, doit-elle être tentée dans le cas qui nous occupe? Nous ne saurions trancher la question. La gravité de l'opération est telle que le chirurgien doit savoir attendre. Par contre, devant une lésion qui augmente rapidement, et menace de se rompre, soit au dehors, soit dans la cavité pleurale ou dans le médiastin, ou encore, devant des phénomènes d'inflammation de la poche, la conduite devra être la même que pour un anévrysme artériel. On essaiera donc l'extirpation, et en se créant un jour considérable, on pourra espérer agir efficacement et sans trop de danger.

Les déchirures vasculaires consécutives aux fractures de la clavicule présentent donc un caractère de gravité exceptionnelle. Elles ne doivent cependant plus être considérées comme au-dessus des ressources de l'art. Les succès obtenus récemment dans les lésions traumatiques des vaisseaux de la base du cou font espérer que, grâce à une meilleure technique opératoire, à une connaissance plus exacte du siège des lésions vasculaires, on verra ces succès s'étendre aux blessures par les fragments claviculaires fracturés. La mort ne sera plus la terminaison presque fatale de ces complications.

1. Berchoud. Présentation à la Soc. des Sc. méd. de Lyon, le 8 juillet 1896 (*Lyon médical*, 1896, t. LXXXII, p. 611).

DE L'ANURIE
AU COURS DU CANCER DE L'UTÉRUS
ET DE SON TRAITEMENT PAR LA NÉPHROSTOMIE

Par M. PATEL

Interne des hôpitaux de Lyon,
Aide d'anatomie à la Faculté.

(*Travail de la clinique de M. le Prof. A. Poncet.*)

L'existence de lésions de l'appareil urinaire (reins et uretères) au cours du cancer de l'utérus est un fait connu depuis bien longtemps. Rayer en rapporte trois observations des plus nettes. Ce que l'on a longtemps ignoré, c'est leur fréquence. En 1883, Caron, se basant sur 51 autopsies de cancer utérin, constatait 21 fois la dilatation double des uretères, 19 fois la dilatation unique des uretères, soit une proportion de 80 p. 100 d'envahissement de l'uretère au cours du cancer utérin. Sabinger, Ebstein arrivaient à peu près au même résultat.

Cette lésion ne préoccupa pas tout d'abord les chirurgiens : elle semblait une terminaison heureuse, car elle était rapide, d'une affection dont ils étaient bien souvent incapables d'arrêter le développement. Le Dentu, le premier, devant une femme atteinte d'anurie par la compression qu'exerçait un cancer de l'utérus sur l'uretère, songea à rétablir le cours de l'urine; il ouvrit l'uretère au-dessus de la lésion, l'aboucha à la peau; le malade guérit de son urémie. En 1892, M. Jaboulay fit avec le même succès, toujours très relatif, la même opération. Au lieu d'ouvrir l'uretère, opération parfois délicate, les chirurgiens songèrent à ouvrir le rein, et c'est ainsi que paraissent successivement les cas de Picqué, Jayle, Chavannaz, Nanu, etc.

Ces interventions sont encore peu nombreuses; car elles ne peuvent s'exécuter que dans certaines conditions, particulièrement rares. A propos d'un cas, opéré par M. le Professeur Poncet, publié

récemment dans la thèse de Mlle Krougliakoff (Lyon, 1901), et de quelques autopsies de cancer utérin avec lésions rénales, nous chercherons à justifier cette opération, tout à fait rationnelle, dans les cas d'anurie compliquant le cancer de l'utérus; auparavant, nous décrirons les lésions observées à la suite de la compression de l'uretère, leur mécanisme et les symptômes qu'elles occasionnent.

I. — Anatomie pathologique.

Ce chapitre comprendra :

1° Le mode de compression des uretères au cours du cancer utérin et leurs lésions à ce niveau;

2° Les lésions de l'uretère au-dessus du siège de la compression;

3° Les lésions des reins.

Modes de compression de l'uretère, au cours du cancer utérin. — 1° L'uretère peut être comprimé de plusieurs façons au cours du cancer de l'utérus : par le néoplasme lui-même, par les lésions secondaires du ligament large, par les ganglions lymphatiques secondairement envahis.

A) *Par le néoplasme.* — C'est le cas le plus fréquent. Parmi les cancers de l'utérus, les *cancers du corps* arrivent rarement à provoquer une lésion uretérale. La néoplasie de la muqueuse du corps, qu'il s'agisse de l'épithéliome ou du sarcome diffus, reste assez bien circonscrite; le col n'est presque jamais envahi, et le tissu musculaire utérin résiste longtemps; il n'y a guère que les cas où l'on observe dans l'isthme des traînées épithéliales qui, secondairement, pourraient envahir les culs-de-sac vaginaux et atteindre l'uretère; il s'agit de lésions rares, l'état général est déjà bien mauvais et la malade mourrait de cachexie avant que les phénomènes rénaux aient eu le temps d'apparaître. Quant au cancer du parenchyme utérin, on l'observe, en clinique, sous forme de fibrome dégénéré; ces leiomyomes se comportent alors comme des tumeurs malignes franchement abdominales : c'est dire qu'elles n'auront que des rapports éloignés avec l'uretère et que les lésions de ce canal peuvent être considérées comme l'exception.

Il n'en est pas de même des *cancers du col*; et on peut dire que c'est presque exclusivement ce genre de lésions qui envahit l'uretère. Tous les cancers du col n'y figurent pas cependant, à titre égal. C'est ainsi que dans la *forme cavitaire*, le cancer reste souvent circonscrit au col, n'envahit ni le corps de l'utérus, ni le vagin, ni les ligaments larges. Dans la *forme nodulaire*, la localisation du col persiste longtemps; le vagin et le ligament large peuvent

être envahis, mais tardivement. Dans la *forme papillaire*, au contraire, et dans la *forme liminaire*, le rétrécissement de l'uretère est très fréquent.

Comment se fait cette compression?

On connaît les rapports, qui existent normalement entre le col de l'utérus, l'embouchure des uretères et le bas-fond vésical; la propagation se fait par des traînées embryonnaires au sein du tissu qui s'étend entre la vessie, la partie supérieure du vagin et le col utérin; elle est rapide lorsque le néoplasme siège à la lèvre antérieure du col; des adhérences se créent très vite entre elle et la paroi antérieure du vagin; elle l'est moins, si le point de départ est sur la lèvre postérieure ou dans le cul-de-sac postérieur.

Quoi qu'il en soit l'uretère peut être comprimé en deux endroits : à sa terminaison, ou dans sa partie vaginale.

Dans le premier cas, le néoplasme a commencé à infiltrer le bas-fond vésical, par la paroi antérieure du vagin, au niveau du triangle de Pawlick; on observe tout d'abord de petites nodosités plus ou moins fermes, faisant saillie dans la région du col de la vessie, et qui expliquent ce fait couramment observé en clinique, la pollakiurie chez les femmes atteintes de néoplasme utérin. Ces lésions évoluant, on comprend qu'à un moment donné, l'orifice des uretères soit atteint et, par là même, rétréci, plongé qu'il est au milieu d'une masse dure, néoplasique. Plus rarement, une de ces petites nodosités, presque pédiculée, viendra obstruer sa lumière.

Dans le second cas, l'uretère est envahi, non plus à sa terminaison ou dans son trajet intra-vésical, mais dans la portion vaginale. Il s'agit alors de néoplasmes d'abord liminaires ou bien papillaires, qui ont envahi le vagin, l'ont transformé en un cylindre rigide, et qui sont devenus des néoplasmes utéro-vaginaux. Rien d'étonnant que l'uretère, normalement placé sur la partie supérieure de la paroi vaginale antérieure, soit enserré par les traînées néoplasiques.

Enfin, Debove et Dreyfous ont signalé un cas dans lequel le rétrécissement de l'uretère se produisait d'une façon assez spéciale; il ne s'agissait pas de l'envahissement de l'uretère par la tumeur; la vessie avait été envahie; il se produisait ainsi, par une sorte de rétraction de la tumeur, un tiraillement qui avait pour but d'effacer l'orifice de l'uretère dans la vessie; on observait les mêmes lésions que si l'uretère avait été comprimé réellement.

B) *Par des lésions secondaires du ligament large.*

L'envahissement des ligaments larges est fréquent au cours du cancer utérin. Le cancer du col, la forme liminaire en première ligne, la forme papillaire, ensuite, en sont presque toujours accom-

pagnés, alors que l'on peut constater l'intégrité parfaite de la vessie.

Bien que l'uretère ait un parcours assez long dans le ligament large, assez voisin même de l'utérus, il semble que la compression soit moins fréquente que dans le cas précédent. Cliniquement, on voit des cancers du col avec une excavation infiltrée de matières néoplasiques, sans lésions uretérales; les récidives de cancers de l'utérus dans le ligament large, après hystérectomie totale, s'accompagnent plus rarement d'obstruction totale de l'uretère

Nous avons vu dans le service de M. le Prof. Poncet, une jeune femme atteinte de cancer papillaire du col utérin, à développement très rapide; le ligament large droit était complètement envahi : il existait même un prolongement du néoplasme par le canal inguinal, jusque dans la région du mont de Vénus; malgré cette carcinose pelvienne, il n'y a eu à aucun moment de signes de compression de l'uretère, ni même de symptômes vésicaux.

Pour expliquer des cas semblables, on peut admettre que l'uretère, plongé dans un tissu cellulaire beaucoup plus lâche qu'au niveau de la paroi antérieure du vagin, se laisse plus facilement refouler en dehors contre la paroi de l'excavation.

On peut dire aussi que les formes malignes, très embryonnaires, sont toujours constituées par un tissu mou dépressible, de sorte que l'uretère peut baigner au milieu de ce tissu néoplasique, sans être déformé.

La compression se produit parfois, et elle a lieu dans les formes squirrheuses, comme dans l'observation que nous rapportons; l'uretère est enserré dans le néoplasme, et la compression peut se faire sur une très grande longueur, sur toute sa portion pariétale et sa portion intraligamentaire à la fois; il existe ordinairement un véritable défilé uretéral, avec des points rétrécis, dont l'un, plus accusé que les autres, devient le point de départ des accidents aigus. Les deux modes de compression, compression par le néoplasme lui-même, au niveau de portion vaginale et intra-vésicale de l'uretère, compression par les ligaments larges envahis, au niveau du trajet pariétal et intraligamentaire de l'uretère, peuvent coexister. De semblables faits sont intéressants : c'est ainsi que l'envahissement d'un ligament large, facilement constatable en clinique, pourra décider du choix d'un rein pour la néphrostomie, s'il y a anurie, alors que la compression a lieu du côté opposé, au niveau de la portion vaginale, ce qui est très difficile à constater.

c) *Par des ganglions néoplasiques.*

Ce mode de compression de l'uretère se rencontre rarement à

l'état isolé. Rayer en a observé un cas bien net. On peut concevoir qu'il existe cependant; les recherches anatomiques de Poirier et Peiser nous ont appris que les lymphatiques du col se rendaient à des ganglions situés à la face antérieure du sacrum et près de l'iliaque externe; ces derniers seuls pourraient comprimer l'uretère; quant à l'amas lymphatique situé près de la crosse de l'utérine, au point de croisement de l'uretère, et désigné parfois improprement sous le nom de ganglion de Frankenhauser, il n'a jamais été rencontré comme seul agent de compression.

Cliniquement, on observe des masses néoplasiques du petit bassin, envahissant tout le ligament large, et il est bien difficile de déceler ce qui appartient au tissu cellulaire ou aux ganglions devenus néoplasiques.

Quant aux lymphatiques du corps et du fond utérin, ils se rendent dans des ganglions lombaires placés en avant de la veine cave et de l'aorte, et il semble difficile que leur hypertrophie ou leur dégénérescence puisse avoir une influence sur le calibre de l'uretère.

Lésions de l'uretère au siège de la compression.

Que la compression soit due au néoplasme utérin lui-même ou à des foyers de généralisation dans le ligament large ou les ganglions, les lésions de l'uretère sont les mêmes. A signaler tout d'abord la rareté des bourgeonnements néoplasiques intra-uretéraux; la paroi de l'uretère est résistante et elle est déformée, aplatie bien avant d'être envahie. Ce rétrécissement est donc, dans la majorité des cas, purement extrinsèque. Si l'on tente de cathétériser l'uretère sur place, entouré encore de néoplasme, on peut constater que ce rétrécissement est quelquefois unique, plus souvent multiple; dans ce cas, le calibre des rétrécissements est irrégulier; les uns sont assez larges, d'autres très étroits, mais perméables; il y en a un seul ordinairement très serré, cause de tous les accidents.

Par une dissection très attentive, on peut arriver à rétablir le calibre de l'uretère et à faire cheminer l'urine retenue plus haut; on trouve alors que la paroi du canal est dure, infiltrée, sclérosée par places; elle fait corps avec le tissu néoplasique, au milieu duquel on l'a sculptée; la muqueuse est détruite; il existe par places des ulcérations véritables et de petits foyers hémorragiques.

2° *Lésions de l'uretère au-dessus de la compression.* — Ces lésions sont analogues à celles que l'on observe à la suite d'une ligature expérimentale de l'uretère.

Modifications extérieures. — L'uretère est dilaté; son calibre atteint ordinairement celui de l'index, quelquefois celui de l'intestin grêle; ces dilatations sont irrégulières; à leur niveau, la paroi est

très amincie. Séparant chacun des segments dilatés, se trouvent des points rétrécis; ce rétrécissement est ordinairement extrinsèque et dû à une petite bride fibreuse passant comme un pont d'un côté à l'autre de l'uretère; parfois, il s'agit d'une petite valvule intérieure, incomplète. Une conséquence directe de la présence de rétrécissements est l'existence de coudures nombreuses; l'une est constante dans les sténoses uretérales expérimentales, et siège, suivant Albarran et Legueu, à la partie supérieure de l'uretère; nous l'avons rencontrée dans le cas que nous rapportons. En disséquant l'uretère, en sectionnant chacun des rétrécissements fibreux, en levant la compression exercée par le néoplasme, on arrive à rendre le canal perméable; il s'en écoule un liquide jaune pâle, parfois purulent, s'il y a eu infection, et qui est le même que celui contenu dans le bassinet; il s'agit d'urine plus ou moins modifiée. Néanmoins, les parois de l'uretère sont toujours étirées, amincies, la longueur est parfois accrue de quelques centimètres.

Modifications intérieures. — En sectionnant l'uretère suivant son grand axe, on constate des sortes de plis longitudinaux dus à ce que la paroi de l'uretère, dilatée, est revenue sur elle-même. En quelques points, on trouve de petits foyers hémorragiques et des valvules incomplètes répondant souvent à une compression ancienne, extérieure, par une bride fibreuse; quelques-unes, cependant, ne paraissent pas liées à cette cause.

A noter encore, que dans tout son trajet, l'uretère est très adhérent aux tissus voisins; il existe autour de lui une sorte de tissu à la fois fibreux et lipomateux, analogue à celui que l'on trouve autour du rectum au-dessus des rétrécissements de cet organe; aussi, l'accolement au péritoine et à la partie inférieure du bord interne du rein, est-il parfois très intime.

3° *Lésions des reins.* — Les expériences de Strauss et Germont, Guyon et Albarran ont bien montré quel était l'effet produit par une ligature brusque de l'uretère sur le rein. Dans une première période, le rein se tuméfie, sa vascularisation est plus grande; il y a de petits foyers hémorragiques. Dans une deuxième phase, l'hydronéphrose se forme et lorsque la sécrétion urinaire ne se fait plus, par défaut de filtration glomérulaire, dû à une tension trop forte à l'intérieur du bassinet, l'atrophie commence et peut devenir complète par sclérose et disparition progressive du tissu rénal.

S'il s'agit d'une compression lente et incomplète de l'uretère, les lésions sont moins rapides; l'hydronéphrose arrive cependant à se constituer.

Dans les cas de compression de l'uretère par un néoplasme, on

peut trouver tous ces degrés de lésions (Artaud, Cornil, Brault); lorsqu'on arrive à la période d'anurie, on observe alors les lésions rencontrées dans toute hydronéphrose au deuxième ou au troisième degré : le bassinet est plus ou moins distendu et une mince couche de substance rénale le coiffe; à l'ouverture, on constate que le rein est refoulé à la périphérie; ses deux substances sont tantôt distinctes, tantôt confondues, suivant l'ancienneté des lésions.

L'examen histologique démontre une transformation fibreuse du tissu conjonctif qui amène l'atrophie des éléments nobles; certains glomérules sont devenus kystiques ou fibreux; l'épithélium des tubes urinifères dégénère. On a trouvé des cas dans lesquels l'atrophie était complète.

Lorsque les deux uretères sont comprimés, on trouve des lésions semblables, variables seulement suivant l'ancienneté et le mode de compression.

Lorsqu'un uretère seul est comprimé, et que l'autre est perméable, quel est l'état de l'autre rein lorsque survient une crise d'anurie? L'étude des lésions qu'on y rencontre est en rapport direct avec la pathogénie de l'anurie.

II. — Pathogénie de l'anurie au cours du cancer utérin.

L'anurie que l'on trouve au cours du cancer utérin est bien l'un des exemples les plus frappants d'une anurie d'origine mécanique.

Dans quelles conditions se produit-elle?

Deux cas sont à considérer : deux uretères sont oblitérés, ou bien un seul est oblitéré alors que l'autre est perméable.

1° *Les deux uretères sont oblitérés.* — Cette obstruction peut être simultanée ou non.

A) Si elle est simultanée, les lésions des deux reins marcheront de pair.

L'obstruction est-elle brusque, on peut avoir un arrêt de sécrétion bilatérale immédiat, semblable à celui que l'on observe d'un seul côté, dans le cas d'anurie calculeuse.

L'obstruction est-elle lente, ce qui est le cas le plus fréquent, l'hydronéphrose se constitue lentement, elle aussi, mais sûrement; à un moment donné, la pression de l'urine accumulée dans l'uretère et le bassinet devient de plus en plus forte et il arrive un moment où la filtration de l'urine au niveau des glomérules est impossible : d'où anurie.

B) Si l'obstruction des deux uretères n'est pas simultanée, on peut avoir des lésions rénales variables. Depuis longtemps un rein peut être frappé de mort, au point de vue physiologique, alors que l'autre, au contraire, continue à sécréter; l'anurie arrivera lorsque, du côté jusque-là fonctionnant seul, la compression, existant toujours, amènera également la suppression de la sécrétion urinaire.

2° *Un seul uretère est oblitéré; l'autre est encore perméable.*

Dans ces conditions, le problème est moins simple à résoudre que précédemment.

Il se pose de la même façon que pour l'anurie calculeuse et sa solution paraît à peu près la même.

On a dit que le rein du côté opposé était sain dans la plupart des cas, mais qu'il était inhibé par voie réflexe. A propos de l'anurie calculeuse, Legueu combat l'idée du réflexe réno-rénal; trois observations seulement seraient en faveur de l'absence de lésions du côté supposé sain; deux au moins sont suspectes. Dans les cas qui ont trait à l'anurie du cancer de l'utérus, il n'y a aucun fait semblable. MM. Jayle et Labbé qui admettent le réflexe réno-rénal, ne donnent aucun détail sur le rein du côté où l'obstruction uretérale faisait défaut.

Par contre, beaucoup de faits sont en faveur de l'existence de lésions rénales bilatérales dans les cas d'anurie; on peut répéter avec Legueu, que l'anurie ne se montre que chez les individus vivant la veille avec un seul rein, que celui-ci manque complètement, par malformation congénitale, ou qu'il soit détruit complètement par lésion pathologique. De même que pour l'anurie calculeuse, il y a deux sortes de preuves : preuves cliniques, preuves anatomiques.

A) *Preuves cliniques.* — La plus probante est certainement ce fait observé dans presque tous les cas, c'est qu'après l'établissement d'une fistule rénale ou uretérale, la miction ne se rétablit pas par la vessie; toute l'urine s'échappe, en général, par la voie artificielle; si le rein du côté opposé était sain et s'il était simplement inhibé, il est certain que la moitié, au moins, de l'urine s'écoulerait par la vessie. « Le silence du rein gauche, dit Chavannaz, à propos du cas dans lequel il fit une néphrostomie droite sur un rein hydronéphrotique (Obs. VIII), nous permit de penser que probablement il était atrophié, ruiné complètement, et qu'il y avait peu à attendre de lui. Peut-être même le rein gauche manque-t-il complètement chez notre malade. En tout cas, s'il avait été simplement empêché de sécréter par réflexe réno-rénal, il aurait repris sa fonction sous l'influence de la néphrostomie, faite du côté opposé; or, sauf le

quatrième ou le cinquième jour après l'opération, la malade n'a pas rendu d'urine par l'urètre. »

Il arrive que l'on voit la miction se rétablir par l'urètre; en faut-il conclure à l'intégrité de l'autre rein? Non. Tout d'abord il s'agit ordinairement d'une très petite quantité d'urine, bien inférieure à la quantité normale.

De plus, cette urine peut venir du rein néphrostomisé; dans quelques cas (Nanu), on a constaté, après la néphrostomie, la présence dans la vessie, d'urine sanguinolente ne pouvant, bien entendu, venir que du côté opéré. Il est probable qu'il se produit, après l'opération, une diminution ou une cessation du spasme uretéral au niveau du point de compression; il ne peut se produire que si la tunique musculaire existe encore, et nous avons vu qu'elle était infiltrée partiellement, rarement détruite en entier; c'est le même phénomène que l'on observe, après la gastrostomie ou la cystostomie, dans les cas de rétrécissements infranchissables de l'œsophage ou de l'urètre; si à l'élément mécanique se joint un élément spasmodique, ce dernier cesse et la sténose peut devenir perméable, au moins pour un temps donné.

B) *Preuves anatomiques.* — Il n'y a pas de fait signalant l'intégrité d'un rein, dans les cas d'anurie par compression d'un seul uretère. On s'accorde à reconnaître que, dans le cancer de l'utérus, il y a des lésions rénales parfois très avancées, sans qu'il y ait de symptômes graves d'anurie; que l'un des reins soit complètement annulé au point de vue fonctionnel et que l'autre fonctionne encore, aucun signe d'anurie ne se montrera; que ce dernier soit supprimé, c'est alors qu'apparaîtra l'anurie. Artaud avait déjà bien vu que dans les cas de compression unilatérale de l'uretère, il ne se produisait pas du côté opposé l'hypertrophie compensatrice qui était la règle dans les lésions expérimentales; si elle n'existe pas, c'est donc que le rein n'est pas normal, qu'il est supprimé, définitivement peut-être; dans ce cas, on se trouve en face d'une ancienne néphrite, avec sclérose interstitielle plus ou moins marquée; s'agit-il d'une compression ancienne de l'uretère, ou d'une lésion rénale primitive, quelquefois on peut reconnaître une ancienne cicatrice uretérale, d'autres fois, on est réduit à de pures hypothèses. Quoi qu'il en soit, le fait anatomique existe : c'est la suppression du rein opposé. La malade que nous avons observée chez M. le Professeur Poncet est des plus démonstratives à ce point de vue; aussi ne pouvons-nous mieux faire que de rapporter son observation et l'examen histologique des deux reins.

Observation I (personnelle), recueillie dans le service de M. le Professeur Poncet. — *Néoplasme utérin propagé au vagin et aux ligaments larges; métrorragies. Accidents urémiques.*

Autopsie : Compression de l'uretère droit; hydronéphrose du rein droit. Compression légère de l'uretère gauche. Atrophie du rein gauche.

D. V., âgée de soixante-quinze ans, concierge, entre à l'Hôtel-Dieu, salle Sainte-Anne, service de M. le Professeur Poncet, le 11 avril 1901.

On ne relève rien dans ses antécédents héréditaires. Personnellement, pas de maladie grave antérieure; un enfant, mort à l'âge de deux ans; pas de fausse couche. Réglée de quatorze à quarante-huit ans. Pas d'affection génitale antérieure : ni métrorragie, ni pertes blanches.

Il y a deux ans, la malade vint à l'hôpital de la Charité pour des douleurs qu'elle ressentait dans le bas-ventre; on lui fit une ponction par le vagin, sans anesthésie; il sortit, paraît-il, une assez grande quantité de sang; on dut pratiquer un tamponnement vaginal serré. Quinze jours après, elle sortit de son vagin un bloc très fétide, rouge noir, qui semble n'être que les tampons placés antérieurement.

Il y a un an, en pleine évolution de son affection, la malade eut un œdème généralisé; elle n'urinait que très peu à ce moment, était très oppressée; cet état persista deux ou trois mois; la sécrétion urinaire ne se rétablit bien que lorsque l'œdème cessa. Depuis, la malade eut à nouveau de l'œdème, il y a deux mois; il persiste encore au moment de son entrée à l'hôpital.

Aujourd'hui, l'œdème est presque généralisé (membres inférieurs et supérieurs, paroi abdominale, face).

Pas d'appétit depuis longtemps, constipation parfois très opiniâtre, suivie de diarrhée. Dyspnée d'effort très marquée, pas de toux, pas de signes pulmonaires.

Douleurs irradiées dans les membres inférieurs; le maximum siège dans le bas-ventre et la région lombaire; la malade doit demeurer immobile.

Les mictions sont très fréquentes; la quantité d'urine est faible et ne dépasse pas deux verres par jour.

Métrorragies très abondantes, ayant nécessité un tamponnement vaginal à l'entrée de la malade.

Examen de la malade.

Au toucher vaginal, on sent immédiatement à l'entrée du vagin un rétrécissement très serré; les parois sont véritablement capitonnées et le doigt arrive au col après un trajet dans un tissu résistant, inextensible; pas de végétations ou d'ulcérations intra-vaginales.

Le col utérin a presque disparu; il est remplacé par une masse bourgeonnante, dure; l'utérus est immobile, comme fixé dans une masse solidifiée; les ligaments larges sont envahis de chaque côté.

Le toucher et le palper combinés ne font que faire percevoir une masse uniformément dure, moulée sur les parois osseuses du petit bassin. Pas de ganglions inguinaux.

Les reins ne sont pas accessibles, leur pression est indolore.

Au cœur, pulsations faibles; pas d'arythmie; pouls tendu.

Urines recueillies à la sonde, albuminurie considérable.

20 avril 1901. L'œdème s'accroît, la dyspnée apparaît; il y a du myosis.

L'état général est très mauvais; la quantité d'urine ne peut être évaluée exactement; l'urine n'est évacuée que dans le lit, mais les draps sont à peine humides.

29 avril 1901. L'état s'aggrave considérablement; M. Poncet repousse l'idée d'une opération; la malade ne supporterait pas l'anesthésie. Anurie totale.

Mort le 5 mai 1901.

Autopsie, pratiquée le 6 mai, trente heures après la mort. Les pièces ont été présentées à la Société des Sciences médicales de Lyon le 8 mai 1901.

La masse intestinale fut tout d'abord enlevée; elle n'offrait aucune lésion macroscopique.

Après ouverture de la *loge rénale droite*, on constate une infiltration graisseuse très abondante autour du rein; celui-ci offre l'aspect du rein hydronéphrotique au premier stade de la lésion. Le bassinet, distendu, est coiffé par une substance rénale, très amincie. Le tout pèse 80 grammes.

L'*uretère droit* est considérablement modifié; alternativement rétréci et dilaté, il offre l'aspect d'un chapelet, les portions dilatées ont le volume de l'index; à leur niveau, les parois sont minces, transparentes; il est contourné plusieurs fois sur lui-même et paraît comme enroulé en spirale autour d'une tige fibreuse rigide, qui va du hile du rein à la symphyse sacro-iliaque.

Les points rétrécis ne le sont qu'en apparence, car, en sectionnant les brides extérieures, le calibre devient de suite plus considérable.

A sa partie supérieure, l'uretère est très adhérent au bord interne du rein; il est coudé plusieurs fois, et sa paroi adhère au bassinet de suite après son orifice d'entrée.

Dans la portion abdominale, il est très adhérent au péritoine et entouré d'un tissu fibro-graisseux qui fait corps avec ses parois.

Au niveau de la symphyse sacro-iliaque, l'adhérence est plus forte à la paroi qu'au péritoine. Dans sa portion pelvienne, l'uretère pénètre dans le néoplasme qui l'entoure de tous côtés; les tuniques sont confondues; une sonde introduite par la vessie ne franchit pas ce défilé. Si l'on dissèque l'uretère, ce qui se fait avec grande peine, on rétablit le cours de l'urine, ce qui prouve que l'obstacle était purement extérieur.

A l'ouverture du rein, on constate que les couches corticale et médullaire sont très atrophiées; dans le bassinet, il y a un liquide clair, jaune pâle. Une sonde introduite dans l'uretère pénètre facilement jusqu'à la portion iliaque; elle est arrêtée à ce niveau, et, à l'ouverture du canal, on constate un rétrécissement valvulaire, à parois lisses, sans végétations de la muqueuse; le reste de la paroi de l'uretère est lisse à l'intérieur; la muqueuse est cependant congestionnée en certains points.

Le *rein gauche* pèse 130 grammes; le bassinet est normal; à la coupe, on voit un rein gras, avec des taches faisant penser à des foyers de dégénérescence amyloïde.

L'uretère gauche est normal en apparence; ses parois sont cependant plus flasques que d'habitude. Au niveau de la portion iliaque, existe un petit noyau cancéreux extérieur, rétrécissant un peu son calibre, mais n'empêchant pas le passage d'une sonde. L'abouchement dans la vessie est normal.

Vessie normale.

Le *néoplasme* occupe l'utérus en entier, col et corps; il s'agit probablement d'un épithélioma de la muqueuse du col, ayant envahi celle du corps, et amené une dégénérescence du tissu musculaire. Le ligament large droit est entièrement envahi; le ligament large gauche est envahi seulement en partie, la vessie et le rectum sont respectés.

Deux fragments des reins, droit et gauche, ont été mis aussitôt dans l'alcool fort pour l'examen histologique.

Examen histologique (dû à l'obligeance du Dr Gallavardin).

1° *Rein hydronéphrotique.*

Le morceau examiné comprend toute l'épaisseur du rein (substance corticale et pyramides). Dans les pyramides, on aperçoit déjà dans le sens radial, suivant la direction des tubes droits, des traînées de cellules inflammatoires, trace d'infection ascendante.

La substance corticale est très altérée; les glomérules sont très rapprochés les uns des autres, relativement peu atteints; mais les portions intermédiaires sont envahies par une inflammation interstitielle intense; dans cette substance corticale, ainsi altérée, on reconnaît avec peine quelques débris de tubes contournés.

2° *Rein du côté sain.*

Il existe, dans le fragment examiné, des lésions assez accusées. Le tissu interstitiel intermédiaire aux tubes contournés est manifestement altéré et figure des couronnes de tissu conjonctif qui enserrent chaque tube. Les glomérules sont peu atteints et ne présentent pas de surcharge amyloïde. Quant aux cellules des tubuli contorti, elles sont très granuleuses, désagrégées, se colorent mal. Dans quelques-unes d'entre elles, on remarque des cylindres colloïdes. En somme, lésions de *néphrite chronique.*

III. — Symptômes.

L'étude symptomatologique de l'anurie ne présente ici rien de spécial; le syndrome se retrouve là avec tous ses caractères habituels; seules, les conditions dans lesquelles il apparaît sont un peu particulières. Il existe trois types cliniques bien nettement séparés.

1° *L'anurie peut se montrer comme premier symptôme d'un cancer utérin.*

Ce fait est rare; il s'agit d'une femme jeune, le plus souvent, qui

n'avait eu jusque-là aucun trouble utérin; son état général restait bon; survient une crise d'anurie. On songe à une anurie calculeuse; on fait le toucher vaginal, et on trouve un cancer latent de l'utérus avec infiltration des ligaments larges. Debove et Dreyfous en rapportent un cas frappant.

Du reste, il n'est pas rare d'assister à de pareils accidents, au cours de lésions pelviennes méconnues ou éteintes depuis longtemps. M. Mouisset (Soc. des Sc. méd., mai 1901) insistait récemment sur l'évolution insidieuse de pareilles complications et recommandait, en présence d'une albuminurie, de pratiquer toujours le toucher vaginal; on aura ainsi l'explication simple de lésions difficiles à comprendre autrement.

2° *Le cancer utérin est reconnu; l'anurie survient brusquement.*

Gauchet, Aran, signalent aussi des phénomènes urémiques graves (contractures, crises) survenant subitement. Il s'agit alors de formes graves, rapidement mortelles.

3° L'*anurie s'installe progressivement*; c'est là le cas le plus fréquent.

Depuis longtemps, une femme, atteinte de cancer utérin, se plaint de troubles urinaires; elle a de la pollakiurie, ou bien ses urines sont peu abondantes; elle éprouve de la pesanteur dans les reins. On palpe la région rénale, on éveille une sensation douloureuse; on arrive quelquefois à percevoir une augmentation de volume du rein. Jusque-là, pas d'accidents inquiétants. Puis, peu à peu, la quantité d'urine diminue encore; surviennent des œdèmes souvent très étendus, de la dyspnée d'effort, des troubles gastro-intestinaux. Pendant une période plus ou moins longue suivant la résistance du sujet, l'état général se maintient; c'est la *période de tolérance*. Survient ensuite et subitement la *période d'anurie*; les urines se réduisent quelquefois à quelques grammes par vingt-quatre heures; l'œdème se généralise; la dyspnée, la diarrhée s'accentuent; il y a du myosis; les extrémités se refroidissent; il y a du collapsus. La mort survient parfois très vite, après quelques convulsions, ou dans le coma.

Diagnostic. — Le diagnostic présentera seulement des difficultés lorsqu'on se trouvera en présence d'un néoplasme latent; dans les cas de troubles urinaires, de signes de néphrite, l'examen gynécologique complet s'impose.

Lorsqu'on est prévenu de l'existence du cancer utérin, il suffira, au moindre signal, de surveiller la quantité d'urine émise en vingt-quatre heures. Si l'œdème existe seulement aux membres inférieurs, il faudra le différencier de l'œdème cachectique ou de

l'œdème par thrombose des veines fémorales; la généralisation de l'œdème, l'apparition d'autres symptômes lèveront les doutes. Il importe d'être fixé vite sur l'état de la malade, car l'intervention doit être pratiquée de bonne heure.

Une autre question se pose au sujet du diagnostic; c'est de reconnaître quel est le rein malade; elle sera envisagée au sujet de la néphrostomie.

THÉRAPEUTIQUE.

Étant donnée la pathogénie de l'anurie survenant au cours du cancer utérin, il est facile de comprendre l'inefficacité d'un traitement médical. Sans doute, les saignées, les injections de sérum, les diurétiques, les purgatifs pourront pallier momentanément à de graves accidents en désintoxiquant un peu l'organisme; mais il ne s'agit pas là d'un traitement causal, destiné à diminuer la tension intra-uretérale et intra-rénale, dont l'excès amène la suppression de la sécrétion urinaire.

Il est inutile de chercher à lever l'obstacle; on ne peut songer qu'à le contourner et à l'éviter; il faut alors ouvrir tout le rein, soit l'uretère au-dessus du rétrécissement, pour faciliter l'écoulement de l'urine. Tous les procédés qui remplissent cette indication sont de valeur inégale; il faut songer que l'on opère sur un sujet cachectique, doublement intoxiqué; une opération, dans de semblables conditions, doit être rapide, peu nuisible au malade par la durée; elle doit remplir toutes les conditions d'une intervention d'urgence. Avant de préciser les indications de l'opération, voyons quel est le procédé de choix, qui réalise les conditions énumérées plus haut.

1° *Opérations uretérales.* — Lorsque l'on veut dériver le cours de l'urine, on peut aboucher l'uretère dans le tube digestif, dans le vagin, dans la vessie ou à l'extérieur.

L'*anastomose uretéro-intestinale* est une opération anti-physiologique; même pratiquée avec le bouton anastomotique de Boari elle est d'une exécution trop difficile.

L'*abouchement de l'uretère dans le vagin* deviendrait rapidement inutile en raison de l'envahissement certain du nouveau méat par le tissu néoplasique.

Il est plus rationnel de songer à une *greffe uretéro-vésicale.* La méthode extra-péritonéale doit être absolument rejetée comme impraticable. Seule, la voie péritonéale paraît utilisable; on contournerait le néoplasme en anastomosant l'uretère, au niveau de la portion iliaque, avec le sommet de la vessie. Cette uretéro-cystonéo-

stomie n'est plus à compter avec les succès. Mais on ne peut y songer lorsque l'on a affaire à une femme en état d'anurie. Toutes ces opérations sont trop longues, trop délicates.

Reste une seule intervention sur l'uretère : c'est l'*uretérostomie lombaire*; c'est à elle qu'ont songé les premiers opérateurs; c'est une opération plus simple, plus rapide que toutes les précédentes et remplissant complètement le but que l'on se proposait. Une incision est pratiquée le long du bord externe de la masse sacro-lombaire; on peut y ajouter une deuxième incision parallèle à la direction de l'arcade de Fallope; les muscles étant incisés, on arrive dans le tissu cellulaire rétro-péritonéal; on recherche l'uretère et on l'abouche à la partie inférieure de la plaie, en le fixant par quelques points de suture. Trekaki recommande de drainer l'uretère, par un drain de caoutchouc placé dans la lumière du canal; M. Jaboulay est d'avis de le supprimer, car il s'agit d'un corps étranger dont l'effet local est nuisible et qui peut amener du côté du rein de l'inflammation et de la congestion réflexe.

2° *Opération rénale. Néphrostomie.* — Lorsque l'on s'adresse au rein, une seule opération est praticable, c'est la *néphrostomie* par voie lombaire. Son manuel opératoire est des plus simples. On utilise l'incision classique de Simon, de Guyon ou d'Israel : une fois le rein mis à nu, on le sectionne exactement sur la ligne médiane, jusqu'à ce que l'on ait ouvert le bassinet; il est inutile de faire une large ouverture. On peut ensuite fixer les deux lèvres du rein à chacune des lèvres de la plaie cutanée, ou bien drainer simplement le bassinet; il est inutile de faire une large ouverture. On peut ensuite fixer les deux lèvres du rein à chacune des lèvres de la plaie cutanée, ou bien drainer simplement le bassinet; l'écoulement de l'urine est assuré de la même façon. Si le rein est augmenté de volume, la recherche est encore facilitée.

Avantages de la néphrostomie. — Si l'on abandonne les premières opérations uretérales, on voit qu'il ne reste guère que deux interventions en présence : l'uretérostomie et la néphrostomie; cette dernière semble présenter des avantages sur l'uretérostomie; son manuel opératoire est plus simple et, de plus, elle permet à l'urine un écoulement plus libre.

Au point de vue du manuel opératoire, la recherche du rein est plus facile que celle de l'uretère. Bien que la chirurgie de ce dernier organe soit devenue plus courante, les interventions, même les plus simples, qui portent sur lui, ne laissent pas d'être parfois délicates. On est souvent obligé de faire des manœuvres de décollement prolongées pour trouver l'uretère, manœuvres nuisibles, favorisant

l'infection et permettant parfois à l'urine de se répandre dans la loge rénale si les sutures ne sont pas exactes. Le tissu fibreux qui existe autour de l'uretère, dans ces cas pathologiques, augmente encore son adhérence déjà très intime, au feuillet pariétal du péritoine; d'où la possibilité de déchirer la séreuse. Dans la néphrostomie, aucun de ces inconvénients ne se présente : le rein est trouvé plus facilement; le péritoine risque moins d'être blessé; de plus, les sutures rénales ne sont pas nécessaires, tandis que l'on doit forcément suturer l'uretère à la peau. Opération plus simple, dangers moins grands, durée moins longue, tels sont les premiers avantages de la néphrostomie.

Il en est d'autres, concernant directement l'écoulement de l'urine après l'opération. Par la néphrostomie, le drainage est mieux assuré, l'orifice créé a des dimensions plus grandes, l'urine s'écoule aussitôt qu'elle est secrétée. Dans l'uretérostomie lombaire, on n'est pas assuré de se trouver au-dessous de tous les obstacles; les coudures de l'uretère existent sur toute la hauteur, surtout près du bassinet; il peut y avoir des valvules à l'intérieur, de sorte que l'écoulement de l'urine est rendu difficile, sinon impossible.

Tout au plus pourrait-on dire que l'uretérostomie, laissant intacte la substance rénale, n'amène pas, comme la néphrostomie, une inhibition de la sécrétion urinaire; elle est passagère, car l'écoulement de l'urine se fait toujours quelques heures après l'opération.

Enfin, au point de vue de la fistule consécutive, il n'y a pas d'avantage d'un côté plutôt que de l'autre; la fistule uretérale permet mieux le port d'un appareil; à la suite de la néphrostomie, Chavannaz a placé une sonde de de Pezzer dans le bassinet, et la malade a pu ainsi se lever. Comme il s'agit d'une opération purement palliative, ces questions ont peu d'importance.

La néphrostomie a été l'opération choisie par la plupart des chirurgiens; elle doit être considérée comme la seule opération dans le traitement de l'anurie due à la compression de l'uretère. Restent à préciser ses indications et le choix du rein que l'on doit ouvrir.

Indications de la néphrostomie. — Malgré sa simplicité, la néphrostomie ne devra pas être employée dans tous les cas; lorsque l'anurie survient sur une femme très cachectique, arrivée à la dernière période, on doit rejeter l'opération; l'anesthésie seule, le traumatisme opératoire pourraient amener la mort.

Si, au contraire, l'état général est bon, comme on l'observe assez souvent chez les femmes jeunes, il n'y a aucune raison pour différer l'intervention. On doit agir vite, alors même que l'on ne con-

state que des signes d'intoxication faible; les indications de cette intervention peuvent se comparer à celles de l'anus contre nature dans les occlusions intestinales irrémédiables; dans les deux cas, il y a une période de tolérance, souvent longue, mais qui peut devenir brusquement mortelle, lorsque l'intoxication urémique ou stercorémique a atteint son maximum. L'étude anatomo-pathologique montrant que dans l'anurie les deux reins sont malades, justifie la rapidité de l'intervention. En raison du peu de gravité de la néphrostomie, quelques auteurs l'ont conseillée dans tous les cas de dysurie ou de troubles urinaires chez les cancéreuses; on préviendrait ainsi les accidents ultérieurs.

Quel rein néphrostomiser. — Lorsque l'intervention est décidée, le chirurgien devra choisir le rein qu'il ouvrira. Plusieurs cas sont à considérer.

1° *On perçoit un ou deux reins.* — Si les deux reins sont hydronéphrotiques, ce qui indique une compression double de l'uretère, le choix du rein importe peu. On choisit cependant le rein droit de préférence, car, étant abaissé un peu par le foie, il est plus accessible. Si un seul rein est hydronéphrotique, c'est celui que l'on abordera.

Si, dans l'un de ces cas, on trouve un rein réduit à une coque fibreuse, sans trace de substance rénale, il faut intervenir du côté opposé; créer un orifice sur un rein ne sécrétant plus serait complètement inutile; cependant il suffit d'une bien petite quantité de substance rénale pour assurer la sécrétion urinaire; comme nous le faisait remarquer M. le Professeur Poncet, au sujet du rein droit hydronéphrotique (Obs. I), la néphrostomie sur cet organe, presque privé de tissu noble, aurait suffi au fonctionnement de la sécrétion urinaire. Aussi, avant de faire une double néphrostomie, faudra-t-il bien s'assurer qu'il n'y a aucune trace de parenchyme rénal; il peut être refoulé à la périphérie du bassinet dilaté, considérablement aminci, et faire croire ainsi à la disparition complète.

2° *On ne perçoit aucun rein.* — Ce fait se présente, en clinique, et assez fréquemment. Si l'on a affaire à une femme grasse, si l'œdème est très accusé, la palpation du rein est très difficile et ne permet pas d'apprécier le changement de volume de l'organe; de plus, le rein peut quelquefois être atrophié et par conséquent ne pas être senti.

Dans ces cas, on devra s'entourer de tous les renseignements cliniques possibles. A la palpation du rein, on notera s'il existe d'un côté une défense musculaire plus grande de la paroi, signe auquel on attribue une grande valeur pour la solution de ce problème dans

l'anurie calculeuse; l'existence de douleurs ou d'affections rénales antérieures aura ici moins d'importance.

Par le toucher vaginal, on pourra reconnaître le côté d'envahissement du néoplasme; signe précieux, bien que parfois infidèle, comme l'anatomie pathologique l'a montré, le cathétérisme uretéral constituerait un moyen de diagnostic sûr; mais il s'agit d'une manœuvre longue, alors que la question de temps acquiert une importance capitale.

Quelquefois, en rassemblant le résultat de ces divers examens, le chirurgien pourra arriver à bien diriger son intervention. Si l'incision conduit sur un rein complètement atrophié ou sur un rein transformé en sac fibreux, la néphrostomie sera alors pratiquée du côté opposé.

Résultats. — Les résultats de la néphrostomie sont ceux de toute intervention palliative; la cachexie ne disparaissant pas, mais les accidents urémiques cessant, l'œdème, les troubles gastro-intestinaux, la dyspnée diminuent à mesure que reparaît la sécrétion urinaire. Il peut se faire, cependant, que les accidents urémiques continuent; ces faits peuvent se rapprocher de ceux qui ont été signalés par Legueu, à propos de l'anurie calculeuse; il s'agit d'une dégénérescenee complète des deux reins; la néphrostomie est inutile et ne peut reproduire l'épithélium et son activité; ce sont des urémies toxiques par arrêt de la sécrétion interne du rein, urémies irrémédiables.

Néanmoins l'opération est justifiée dans les accidents dus à la compression uretérale au cours de l'évolution du cancer utérin; il faut intervenir, dit M. Jaboulay, pour la même raison qu'on ouvre la trachée quand il y a un obstacle au larynx, que l'on crée un orifice à la vessie quand l'urine ne peut s'écouler par l'uretère, qu'on ouvre l'estomac dans le cas de sténose œsophagienne.

Nous rapportons deux observations d'uretérostomie et six de néphrostomie, les seules publiées en France; les cas sont peu nombreux; mais les survies de plusieurs mois que l'on a couramment observées après les néphrostomies, montrent que l'intervention n'est pas inutile, elle est au moins tout à fait justifiée au point de vue physiologique.

Obs. II (résumée). — (Le Dentu. *Affections des reins*, p. 804.) *Néoplasme utérin récidivé. Compression des uretères. Anurie. Uretérostomie. Survie de cinq jours.*

Femme de trente-trois ans, opérée en 1888 pour un néoplasme utérin (hystérectomie totale). En 1889, anurie complète.

Le 23 janvier 1889, incision oblique du flanc gauche, mise à nu de l'uretère dans la fosse iliaque jusqu'au point de croisement des vaisseaux utéro-ovariens. Abouchement de l'uretère à la partie supérieure de la plaie. Dès le premier jour, la sécrétion urinaire se rétablit (1500 grammes d'urine). Survie de cinq jours.

Obs. III (résumée). — (Jaboulay, *Gaz. Hebd. de Méd. et Chir.*, 1892, p. 488.) *Néoplasme utérin. Anurie datant de huit jours. Uretérostomie. Survie de deux jours.*

B. M., âgée de cinquante-trois ans, atteinte de cancer utérin avec anurie datant de huit jours; l'uretère fut découvert du côté gauche après incision suivant le bord externe de la masse sacro-lombaire; une ponction fut pratiquée dans le canal dilaté; de l'urine s'écoula aussitôt; l'uretère fut suturé à la peau. La sécrétion urinaire se rétablit le jour même; le lendemain, l'état s'était un peu amélioré. La mort survint deux jours après l'opération. *A l'autopsie*, les deux reins étaient petits et atrophiés; les bassinets très dilatés.

Obs. IV (résumée).— Jayle et Labbé. *Annales de Gynécol.*, t. II, 1895, p. 195. Picqué: *Congr. de Chir., 1894. Néoplasme utérin; anurie datant de 13 jours. Néphrostomie; survie de cent cinq jours.*

M. B., quarante-trois ans, atteinte de néoplasme du col utérin. On lui fit des cautérisations profondes, qui n'amenèrent pas de soulagement. Anurie totale pendant treize jours, du 24 juillet au 6 août 1894.

Œdème peu marqué; rein gauche augmenté de volume.

Nephrostomie le 6 août; il ne s'écoula pas d'urine à l'incision du bassinet; drainage à la gaze.

La sécrétion urinaire se rétablit peu à peu; l'écoulement se produit en assez grande quantité par la plaie lombaire; par l'uretère il ne s'échappe que quelques gouttes d'urine épaisse, albumineuse.

Survie de cent cinq jours; les phénomènes d'anurie n'ont pas reparu.

A l'autopsie, les deux uretères sont dilatés, comprimés, et envahis par le cancer utérin. Les deux reins sont atrophiés. Noyaux de généralisation.

Obs. V (résumée). — Jayle et Labbé. *Annales de Gynécol.*, 1895, t. II. *Néoplasme utérin. Anurie datant de dix jours. Néphrostomie. Survie de dix-huit jours.*

M. D., trente-deux ans, épithélioma du col utérin, traité plusieurs fois par des cautérisations et des curettages. Début de l'anurie le 14 novembre 1894. *Néphrostomie* lombaire droite le 24 novembre. Le soir même, la malade urinait un peu de liquide sanguinolent par la vessie; l'état général se releva. La sécrétion urinaire se rétablit en partie par la vessie, en partie par la fistule rénale.

Mort le 12 décembre. Survie de dix-huit jours.

A l'autopsie, rein gauche atrophié et uretère dilaté; le rein droit, quadruplé de volume, est transformé en une éponge purulente.

Obs. VI (résumée). — In Th. Aumont. *Jayle et Desfosses. Néoplasme utérin. Anurie. Néphrostomie. Survie de soixante-treize jours.*

R. Eugénie, âgée de trente-trois ans.

Le 3 janvier 1895, on constate un cancer qui a détruit le col utérin et envahi la paroi vaginale antéro-latérale droite; la paroi recto-vaginale paraît saine.

Le 21 mars, la malade a de l'anurie depuis déjà quelques jours (vomissements, œdème); il y a à peine 10 à 20 grammes d'urine par vingt-quatre heures.

Néphrostomie, du côté droit; le rein n'a pu être fixé; il n'y avait pas d'urine dans le bassinet.

Les phénomènes urémiques disparaissent progressivement; la miction se rétablit en partie par l'uretère.

La vessie est bientôt envahie par le néoplasme.

La malade meurt, *soixante-treize jours après son opération*, de septicémie chronique, le vagin et la vessie ne formant plus qu'un clapier purulent. L'autopsie n'a pu être faite.

Obs. VII (M. le Prof. Poncet). — *Néoplasme utéro-vaginal inopérable; congestion rénale; hématuries. Troubles rectaux. Dilatation forcée du rectum. Anurie. Néphrostomie. Survie de trois mois.*

Mme A., âgée de soixante-trois ans, se présente à l'examen de M. le Professeur Poncet, au mois d'octobre 1898, pour des douleurs anales extrêmement fortes, survenant au moment de la défécation principalement.

En 1896, elle avait été soignée pour des phénomènes de métrite (hémorragies, pertes fétides, amaigrissement rapide). En 1898, l'amaigrissement avait continué; les troubles rectaux étaient alors apparus.

Le 29 août, première hématurie abondante, ayant duré un jour. Le 6 septembre, deuxième hématurie (trois jours). Le 9 septembre, troisième hématurie avec douleurs urétrales fortes. Le 16 septembre, la malade est vue par M. le Dr A. Pollosson, chirurgien-major de la Charité; on constate un néoplasme utérin sans généralisation à la vessie; les hématuries furent attribuées à une congestion rénale. Le 17 septembre, quatrième hématurie.

Au début d'octobre 1898, les douleurs rectales réapparurent, la malade dit avoir la sensation d'un abcès rectal; le toucher rectal demeure négatif.

Le 12 octobre, nouvelle hématurie; le rein droit est volumineux et douloureux.

Le 25 octobre, nouvelle hématurie.

Le 3 novembre, sous anesthésie, M. le Professeur Poncet pratique une dilatation forcée du rectum; cette opération fut suivie d'une longue période de soulagement.

Le 9 décembre, *anurie* survenue brusquement; le cathéter montre que la vessie est vide; le rein droit est volumineux et douloureux; le rein gauche également.

Le 10 décembre, *néphrostomie d'urgence* par M. le Professeur Poncet; les

deux reins sont douloureux, hypertrophiés; le rein gauche étant plus volumineux est choisi.

Le rein est sectionné dans la profondeur sur son bord convexe, sans être attiré au dehors; à l'incision du bassinet, il s'écoule une quantité considérable d'urine. Un drain est placé à l'intérieur de la plaie et fixé aux bords de la plaie.

Suites opératoires simples.

L'état général se relève; l'écoulement d'urine se fait bien.

La malade succombe seulement le 17 mars 1899, sans que les phénomènes urémiques aient réapparu, aux progrès seuls de la cachexie cancéreuse.

Obs. VIII (résumée). — (Chavannaz, *soc. Chir.*, 1899; *Ann. de Gynécol.*, 1899, t. I, p. 368.) *Néoplasme utérin. Anurie. Néphrostomie. Bon état cinq mois après.*

M. K., âgée de quarante-trois ans, admise à l'hôpital le 8 septembre 1898, n'ayant pas uriné depuis trois jours (pupilles dilatées, coma). Le rein gauche n'est pas perçu; le rein droit descend presque à l'ombilic. Au toucher vaginal, néoplasme infiltré de l'utérus.

On fit tout d'abord un traitement médical (saignée, injection de sérum); il y eut une légère diminution des symptômes.

Le 18 septembre, les phénomènes d'anurie réapparaissent.

Néphrostomie le 26 septembre 1898, pratiquée sur le rein droit. Le soir, l'écoulement de l'urine se produit par la plaie lombaire; il se fait plus abondant les jours suivants.

Mise en place dans le bassinet d'une sonde de de Pezzer :

La malade rentre chez elle le 10 novembre, munie d'un urinal.

Le 8 mars 1899, l'état de la malade est satisfaisant; sa tumeur utérine continue son évolution.

Obs. IX (résumée). — (Nanu, Congrès international de Médecine, 1900, Section de Chirurgie urinaire, p. 66.) *Néoplasme utérin. Anurie de dix jours. Néphrostomie. Bon état cent treize jours après l'opération.*

Il s'agit d'une femme ayant un cancer avancé du col; le corps de l'utérus avait une surface irrégulière; depuis quelque temps, oligurie, céphalalgie, nausées. Enfin, elle eut bientôt une anurie complète qui a persisté dix jours. Du côté des reins, il n'y avait pas de phénomènes appréciables de rétention.

Une *néphrostomie* fut faite du côté gauche, car la tumeur semblait plus développée à gauche. Le rein était gros, hyperémié, long de 15 centimètres; en le sectionnant jusqu'au bassinet, il n'y avait pas la moindre rétention urinaire, pas de dilatation des calices et du bassinet.

Vers le soir, on retira 40 grammes d'urine sanguinolente; depuis, il n'y a plus eu une goutte d'urine par l'urètre; dès le lendemain les phénomènes urémiques avaient disparu; la malade était très soulagée.

Cent treize jours après l'opération, la malade était bien portante.

BIBLIOGRAPHIE

Arlaud, *Rev. de Méd.*, 1883. *Néphrite déterminée par compression des uretères au cours du cancer de l'utérus et néphrite consécutive.*

Aumont, Th., Paris, 1894-1895. *Étude du traitement chirurgical de l'anurie due au cancer de l'utérus.*

Caron et Féré, *Progrès méd.*, 1883, p. 1049. *Statistique des complications du cancer utérin.*

Chavannaz, *Soc. de Chir.*, 1899, p. 487. *Annales de Gyn.*, 1899, t. I, p. 369. *Néphrostomie pour anurie due au cancer utérin.*

Debove, Dreyfous, *Mémoires de la Soc. méd. des hôpitaux*, Paris, 1894. *Étude de l'anurie et de l'urémie.*

Jaboulay, *Gaz. Hebd.*, 1892, p. 488. *Création d'un méat uretéral artificiel pour anurie due au cancer de l'utérus.*

Krougliakoff, Th., Lyon, 1900-1901. *De la néphrostomie comme traitement de l'anurie par compression des uretères dans le cancer utérin.*

Lancereaux, *Ann. Gyn*, 1884. *Néphrite consécutive à l'épithélioma utérin.*

Labbé et Jayle, Soc. anat., 1895. *Ann. Gynécol.*, 1895, t. II, p. 190. *Néphrostomie pour anurie due au cancer de l'utérus.*

Leca, Th., Paris, 1888. *Lésions secondaires dues au cancer utérin.*

Le Dentu. *Traité des affections chirurg. du rein, de l'uretère.*

Picqué, Congrès Chir., 1894, p. 144. *Néphrotomie dans certaines anuries.*

Trékaki, Th., Paris, 1899. *Création d'un méat uretéral artificiel.*

Warchaskaia, Th., Paris, 1890-1891. *De l'état du cœur et de l'urémie dans la néphrite compliquant le cancer utérin.*

DE LA TUBERCULOSE GÉNITALE
CHEZ LA FEMME

Par Mlle Marie GOROVITZ,
Docteur en médecine, ancien Externe des Hôpitaux de Paris.

(*Suite* [1].)

L'inoculation tuberculeuse peut se faire non seulement après l'accouchement, mais encore pendant la grossesse. La circulation, si active au niveau du placenta, favorise l'apport, la localisation des bacilles en ce point et constitue un terrain très favorable à leur multiplication.

A ce propos on s'est beaucoup occupé de la tuberculose congénitale, résultat de la localisation du bacille au niveau du placenta.

Vignal [2], après de nombreuses expériences sur le singe, arrive à cette conclusion que la tuberculose congénitale est très rare, et dans les cas où elle existe, elle relève d'une inoculation *post partum*.

Par contre, Gaertner [3], injectant des bacilles dans l'appareil génital de femelles pleines, trouva dans 10 pour 100 des cas de la tuberculose chez les embryons. De même, dans les cas de tuberculose péritonéale, il relève la propagation au fœtus par l'intermédiaire du placenta.

La transmission du bacille tuberculeux de la mère à l'enfant a été établie aussi par quelques observations cliniques : Sarwey [4] rapporte un cas très intéressant de tuberculose intra-utérine. La mère avait plusieurs enfants bien portants. Au cours de sa grossesse elle eut une très forte émotion; à la suite, cessation des mouvements du fœtus. Le travail se fait seulement vers le onzième mois de la grossesse, et l'examen du fœtus montre des foyers tuberculeux dans le corps des trois premières vertèbres cervicales, avec bacilles tuberculeux. Ce qui est à relever dans ce cas, c'est que la mère jouissait

1. Voir les numéros d'avril et juin 1901.
2. Vignal. Congr. franç. pour l'étude de la tub., 1891.
3. Gärtner. *Loc. cit.*
4. Sarwey. *Arch. f. Gynaek.*, Bd 43, H. 1.

d'une excellente santé, tandis que le père était atteint de toux avec expectoration muco-purulente. Sans doute s'agit-il ici d'une infection ascendante.

Londe [1] a eu l'occasion d'étudier la transmission directe de la tuberculose à l'enfant chez six femmes tuberculeuses et enceintes. L'une d'elles mit au monde un enfant bien portant, et l'inoculation du tissu placentaire à un singe donna des résultats négatifs. Quatre femmes eurent des enfants qui succombèrent rapidement. Chez l'un de ces enfants, mort au quatrième jour, on trouva des bacilles tuberculeux dans les viscères; deux centimètres cubes de sang recueillis dans la veine ombilicale et injectés dans la cavité péritonéale d'un singe déterminèrent des lésions tuberculeuses. Pour les trois autres enfants, dans un cas l'inoculation fut négative, tandis que dans les deux autres cas on obtint des résultats positifs.

Enfin, dans le sixième cas, l'inoculation faite avec le tissu placentaire et le sang fœtal fut positive.

Il est facile de comprendre que les bacilles tuberculeux charriés par les vaisseaux placentaires seront bien placés pour se greffer sur la muqueuse utérine, et ce serait l'explication de la fréquence des métrites tuberculeuses après la grossesse. On comprend en même temps que la tuberculose utérine soit une affection observée pendant la vie génitale. Mais, comme pour toute affection, il y a des exceptions et l'on a observé, rarement il est vrai, des tuberculoses utérines aux époques extrêmes de la vie. Ainsi le cas de Talamon [2] (six ans), Hérard [3] (huit ans), Kiwisch [4] (quatorze ans), le cas d'Audion [5] (treize ans) et inversement le cas de Krzywicki [6] (quatre-vingt-trois ans).

ANATOMIE PATHOLOGIQUE.

Au point de vue anatomo-pathologique, le plus simple est de considérer dans la tuberculose de l'utérus deux formes : 1° la *forme miliaire aiguë*, qui se présente comme épiphénomène au cours d'une infection générale tuberculeuse et qui, par suite, ne présente aucun intérêt clinique; 2° et la *forme chronique*, la seule contre laquelle la thérapeutique soit efficace. C'est celle-là seule dont nous

1. Londe. *Revue de la Tuberculose*, Paris, 1893, p. 125.
2. Talamon. *Archives de Gynécologie*, 1878.
3. Hérard. *Bull. de la Soc. Anat.*, 1846.
4. Kiwisch. *Klin. Vorträge*, 1844, I, p. 464.
5. Audion. *Gaz. hebd.*, 1898, n° 19, p. 217.
6. Krzywicki. *29 Fälle von Urogenitaltuberkulose*, etc. (*Zieglers' Beiträge*, Bd III, 1888).

nous occuperons, et nous étudierons séparément la tuberculose du col et celle du corps.

1° *Tuberculose du col.* — La tuberculose du col peut revêtir différentes formes anatomo-pathologiques. Elle peut se présenter sous forme de tumeurs bourgeonnantes, simulant le sarcome ou le cancer, comme dans les cas de Cornil, de Fraenkel, de Kauffmann, de Giglio, de Vitrac et d'Emmanuel. Ce dernier auteur considère la forme bourgeonnante comme caractéristique pour la tuberculose primitive du col.

A côté de ces formes végétantes, la tuberculose du col peut se présenter sous forme d'ulcération, comme dans le cas de Spaeth et dans celui de Zweifel, où on a pensé à un cancroïde. La troisième forme, la plus fréquente, c'est la forme avec tubercules miliaires pouvant envahir tout le col, la muqueuse et la musculeuse. Enfin, Schütt[1] décrit une forme spéciale, « le catarrhe tuberculeux », dans laquelle la lésion est localisée à l'épithélium superficiel et aux glandes, bourrées de masses caséeuses et de nombreux bacilles.

2° *Tuberculose du corps.* — Les variétés anatomo-pathologiques sont ici moins nombreuses que pour la tuberculose du col. La localisation se fait le plus souvent au niveau de la muqueuse sous forme de *tubercules miliaires* disséminés, avec peu de tendance à envahir la profondeur, ou sous forme d'*endométrite tuberculeuse* avec finalement dégénérescence caséeuse de l'utérus et pyométrie.

Dans certains cas (Uhland[2]) on a pu observer, comme au niveau du col, des ulcérations.

Enfin la tuberculose utérine n'évolue presque jamais vers ces formes bourgeonnantes, polypeuses, si fréquentes dans les lésions inflammatoires de l'utérus. Dans le cas de Madlener[3] et dans celui de Zahn[4], il s'agit, pour le premier, d'une infection tuberculeuse secondaire, greffée sur un polype adénomateux, cette infection provenant d'un foyer tuberculeux intramusculaire, causé lui-même par une tumeur ovarienne tuberculeuse adhérente à l'utérus; dans le second cas, l'infection du polype fut due à une infection tuberculeuse directe, partie de la cavité utérine. Le cas VI de Vassmer rentre dans la même catégorie.

Les lésions tuberculeuses de la muqueuse utérine se localisent tout d'abord dans la couche vasculaire, au voisinage des vaisseaux et dans les espaces interglandulaires. Les nodules, du volume d'un

1. Schütt. Inaug. Diss., Kiel, 1889.
2. Uhland. Inaug. Diss., Tübingen, 1886.
3. Madlener. *Centralbl. f. Gynaek.*, 1894, p. 529.
4. Zahn. *Virchow's Arch.*, Bd CXV, p. 66.

grain de mil, sont formés, au centre, par une cellule géante avec une zone périphérique de cellules épithélioïdes. Dans le tissu conjonctif des espaces péri-vasculaires, on note une infiltration des cellules embryonnaires. Avec le progrès des lésions, les cellules glandulaires prennent une part active à la formation des tissus tuberculeux, d'où destruction complète des glandes. Puis les nodules gagnent la surface et par leur confluence ils amènent une destruction plus ou moins étendue de la muqueuse utérine. Les lésions sont encore plus ou moins intenses au cas où l'organe, avant d'être frappé par la tuberculose, était le siège d'une endométrite catarrhale.

Les lésions microscopiques de la *tuberculose utérine au début*, et c'est là le point le plus intéressant de la question, ont été surtout étudiées par Cornil[1] et par Franqué[2].

Pour Cornil, les lésions sont surtout des lésions d'endométrite chronique glandulaire, lésions qui s'exagèrent sous l'influence des toxines tuberculeuses. Cet auteur a pu observer une hypertrophie glandulaire, en même temps qu'une prolifération de ces mêmes éléments. Par places l'épithélium était intact et l'on pourrait admettre que le bacille tuberculeux a cheminé au niveau de ces points sans provoquer de catarrhe appréciable. Dans les espaces interglandulaires, on note des cellules géantes typiques; dans trois cas, il put aussi retrouver des bacilles tuberculeux. Cependant Cornil insiste sur ce fait que dans aucun cas on n'a pu constater de tubercules caractéristiques, avec formation nodulaire.

Franqué a eu l'occasion d'étudier un cas très intéressant de *tuberculose au début*, greffée sur un utérus carcinomateux et, le premier, il attira l'attention sur la possibilité de cette coexistence. — Les lésions de la muqueuse étaient des lésions d'endométrite chronique simple, avec lésions marquées au niveau des glandes. La cavité glandulaire était remplie de mucus, de débris cellulaires, et il fut possible, dans la substance inter-glandulaire, de déceler la présence des nodules tuberculeux. Franqué insiste sur les altérations de l'épithélium glandulaire et met en garde contre la possibilité d'erreur de diagnostic avec des tumeurs malignes au début.

La tuberculose utérine étant généralement secondaire à une tuberculose des trompes, on comprend facilement que c'est au niveau du fond que siègent les lésions les plus marquées. De là elles gagnent le reste du corps utérin et vont parfois même jusqu'à la muqueuse cervicale. Dans ces formes très avancées on observe

1. Cornil. *Leçons sur l'anatomie pathol. des métrites, etc.*, Paris, 1889.
2. Franqué. *Zur Histogenese der Uterustuberculose* (*Sitzungsbericht der physical. medic. Gesellschaft zu Würzburg*, 1894, p. 41-52).

quelquefois une obstruction de l'orifice interne avec rétention des matières tuberculeuses dans la cavité utérine dilatée, et l'on est ainsi conduit à la *pyométrie*.

Krzywicki, sur 14 cas, observa 2 fois la pyométrie, avec dilatation de la cavité utérine, contenu purulent jaune verdâtre, destruction de la muqueuse et transformation de la couche interne de la musculeuse en une masse caséeuse, avec nombreuses cellules géantes et bacilles tuberculeux. Ces deux cas furent observés chez de vieilles femmes. Du reste, c'est toujours à un âge avancé que s'observe cette forme avec pyométrie.

Les *ulcérations primitives* de la muqueuse utérine se présentent sous forme arrondie ou ovalaire, à bords indurés, blanc jaunâtre, à fond irrégulier, couvert d'un enduit caséeux. — La coupe histologique révèle la structure typique du tubercule. A la surface, des produits de nécrose, débris cellulaires, leucocytes polynucléaires. Dans la couche sous-jacente, on observe des cellules géantes et épithélioïdes, des petites cellules rondes. Lorsque les lésions progressent dans la profondeur, elles envahissent la couche musculaire et peuvent dans certains cas rares, en amener une destruction complète avec rupture utérine. Un cas semblable a été rapporté par Cooper : une femme succomba au troisième mois de sa grossesse, d'une rupture spontanée de l'utérus envahi par la tuberculose.

Giovanni Guzzi[1] trouva à l'autopsie d'une femme de trente-quatre ans, ayant présenté pendant la vie des douleurs dans le bas-ventre, avec irrégularités de la menstruation, une rupture de l'utérus au niveau de la face postérieure; la cavité utérine était remplie d'une grande quantité de pus inodore; la surface interne de l'utérus était irrégulière, poreuse, présentant des excroissances fongueuses; les parois épaissies contenaient dans l'intérieur des masses caséeuses.

Symptômes et diagnostic.

Nous venons de voir que les lésions anatomo-pathologiques de la tuberculose utérine sont tellement caractéristiques qu'elles permettent d'établir facilement un diagnostic précis. Par contre, les signes cliniques sont vagues et diffus; ils n'ont rien de pathognomonique, et ce n'est que par leur réunion qu'ils offrent quelque valeur. Aussi comprend-on que la tuberculose utérine passe souvent inaperçue et ne soit révélée que par hasard, au cours d'une autopsie.

1. Giovanni Guzzi. *Bull. de la Soc. Anat. Naples*, 1846.

Les signes de la métrite tuberculeuse ne sont le plus souvent que les signes d'une endométrite catarrhale banale.

Le signe que l'on trouve noté presque dans toutes les observations, ce sont des troubles menstruels, mais ces troubles sont éminemment variables, et si, dans certains cas, on observe de l'*aménorrhée* — signe sur lequel Schröder [1] attire particulièrement l'attention, — dans d'autres on note des *métrorragies*, des pertes muco-sanguinolentes mélangées, vers les phases ultimes de l'affection, à des matières caséeuses.

On note aussi des douleurs vagues dans le bas-ventre avec irradiations lombaires, quelquefois un peu de température. — En somme, ce sont, réunis, les symptômes appartenant à toute lésion utérine et qui constituent le syndrome métritique.

Ce n'est pas l'état de l'utérus qui fait poser le diagnostic de tuberlose, et s'il n'y avait pas une métrite résistant à tout traitement, avec, dans les antécédents de la malade, soit une poussée péritonéale, soit quelques signes de tuberculose pulmonaire, soit encore la coexistence de salpingite à caractères un peu spéciaux, l'idée ne viendrait jamais de songer à la tuberculose. C'est seulement après *curettage* que l'*examen des fongosités* — malheureusement trop rarement pratiqué — vient révéler qu'il s'agit de tuberculose utérine. Dans un service chirurgical bien installé, on devrait systématiquement examiner le produit de tout curettage, et bien souvent on reconnaîtrait des lésions tuberculeuses.

Lorsque la tuberculose gagne le col, les signes sont un peu plus nets. Lorsqu'en même temps qu'une érosion du col saignant facilement, on constate des règles profuses, il y a bien des chances pour qu'il s'agisse d'un processus tuberculeux ayant envahi la muqueuse du corps. Mais cela ne suffit pas pour poser un diagnostic, et même, dans ces cas où il y a lésion visible du col faisant penser à de la tuberculose, il faut encore finalement en arriver à l'examen histologique, ou mieux encore à la recherche du bacille dans les sécrétions de l'utérus. C'est par ce mode de recherche que Derville, Janin et d'autres sont arrivés à diagnostiquer la nature tuberculeuse d'une affection utérine. Lorsque l'examen histologique ne donne pas de résultat positif, force est bien de recourir à la méthode des inoculations. C'est par ce moyen que Cornil est arrivé dans certains cas à poser un diagnostic précoce de tuberculose utérine. Ce moyen lui-même peut être insuffisant, et nous reviendrons toujours à la seule méthode vraiment rationnelle : l'examen très soigné

1. Schröder. *Loc. cit.*

des fragments ramenés par curettage, suivant le conseil de Keogh, de Vassmer, de Walther, méthode d'autant plus précieuse qu'elle permet d'établir un diagnostic précoce.

L'examen d'un utérus atteint de métrite tuberculeuse sera conduit suivant les règles de tout examen gynécologique. Après avoir recherché la position du col, son état, puis les caractères du corps, on terminera par l'examen des annexes, et leur participation à la lésion ou leur intégrité permettra de déduire si la tuberculose utérine est primitive ou secondaire. Les antécédents pathologiques de la malade ou de ses ascendants, l'état des poumons serviront à confirmer ou à infirmer le diagnostic.

Traitement. — Dans les cas d'endométrite tuberculeuse au début, sans lésions appréciables des trompes, il est tout naturel de songer au curettage.

Si l'on veut apprécier équitablement la valeur du curettage, il faut, d'après la critique serrée des observations, rechercher les deux points suivants : le curettage est-il dépourvu de tout danger? Le curettage est-il efficace? — Le cas de Walther nous renseignera suffisamment à ce point de vue. Chez une malade curettée pour métrite tuberculeuse diagnostiquée histologiquement, les pertes muco-purulentes disparurent, les règles redevinrent normales et neuf mois après la guérison paraissait se maintenir; les trompes et les ovaires, autant qu'un examen clinique peut le faire reconnaître, semblaient demeurer indemnes. Dans le cas de Vassmer, après un premier curettage on pouvait croire à la guérison; un second curettage ne fit que confirmer cette opinion, mais à un troisième curettage on trouve à nouveau des bacilles tuberculeux : ce qui semble démontrer que si le curettage, est parfois suffisant, il peut laisser aussi persister la lésion. La malade de Vassmer paraissait bien se porter; c'est seulement l'examen histologique des fragments qui permit de constater la persistance de l'affection. N'en serait-il pas de même chez bien des malades améliorées, mais qui conservent cependant un utérus bactériologiquement atteint avec un foyer toujours prêt à s'allumer? Du reste, la possibilité de l'envahissement de la musculeuse montre que le curettage est, dans de tels cas, frappé d'avance d'impuissance.

Le curettage, s'il n'est pas toujours suffisant, est-il au moins inoffensif? Il ne faudrait peut-être pas être trop affirmatif sur ce second point. Lorsqu'il y a lésion légère des trompes — s'il y a lésion marquée, le curettage n'a plus de raison d'être, — le curettage peut ne pas être sans danger. Les manœuvres opératoires, et surtout l'abaissement de l'utérus, ne pourraient-elles pas amener dans les

cas de tuberculose — ce qui est si fréquent pour les lésions inflammatoires, — une poussée réactionnelle du côté des trompes? Et enfin le curettage, en ouvrant une série de voies d'absorption, ne peut-il pas constituer un danger au point de vue de la possibilité de la généralisation de la tuberculose?

Les opérations plus larges ne sont pas passibles de tels reproches. Dans les cas graves, tout le monde est d'accord pour recourir à l'ablation. Je pense que même dans les cas ordinaires, à la condition d'avoir un diagnostic bactériologique, il faut également recourir aux opérations radicales, c'est-à-dire à l'ablation, soit par voie vaginale, soit par voie abdominale. La voie vaginale donne d'excellents résultats, mais la voie abdominale permet d'apprécier plus exactement les lésions, de conserver un ovaire sain, de détruire des adhérences tuberculeuses avec abcès enkystés, d'enlever des ganglions ramollis, et de plus, elle a cette influence si heureuse, bien qu'encore inexpliquée, de toute laparotomie sur les lésions tuberculeuses.

IV

TUBERCULOSE DE L'OVAIRE.

Considérée comme affection très rare par Klob, Rokitansky, Virchow, la tuberculose des ovaires n'est devenue un sujet d'étude que depuis dix ou quinze ans, avec les importants travaux de Williams [1], d'Acconci [2], de Guillemain [3] et de Wolff [4].

Ce dernier auteur a soigneusement dressé la liste de tous les cas d'ovarite tuberculeuse et il a pu en réunir 145. Cependant, comme l'examen microscopique n'a pas été pratiqué dans tous ces cas, on peut très judicieusement se demander, ainsi que l'a fait Guillemain, s'il s'agit bien de lésions tuberculeuses et si cette tuberculose siège bien au niveau de l'ovaire.

Aussi, si l'on ne considère comme scientifiquement vrais que les cas vérifiés par l'examen microscopique, le nombre de cas réunis par Wolff demeure peu considérable et le chiffre final est très modeste. Dans les cas authentiques d'ovarite tuberculeuse rentrent les 13 cas recueillis par Guillemain, les cas de Ahrt [5], de Luka-

1. Williams. *John Hopkins Hosp. Rep.*, vol. III, 1892.
2. Acconci. *Centralbl. f. allg. Path. u. path. Anat.*, Bd 5, 1894, p. 629.
3. Guillemain. *La tuberculose de l'ovaire* (*Revue de Chirurg.*, déc. 1899).
4. Wolff. *Ueber die Tuberculose des Eierstocks* (*Arch. f. Gynaek.*, Bd 52, H. 2.)
5. Ahrt. Inaug. Diss., Göttingen, 1880.

siewiez[1], de Spaeth[2], de Krzywicki[3], de Williams, 3 cas de Wolff, 6 cas relatés par Schottlaender[4] et deux de Franqué[5]; en tout 32 cas.

Ce chiffre restreint est sans doute au-dessous de la réalité. Dans bien des cas la tuberculose des ovaires passe inaperçue. Dans les observations où le diagnostic de tuberculose ovarique a été porté au moyen du microscope, il était impossible à l'œil nu de penser à la tuberculose. On comprend que dans de telles conditions bien des cas demeurent ignorés.

Un fait indéniable ressort de ces observations, c'est que la tuberculose des ovaires est presque toujours secondaire et que la forme primitive est exceptionnelle. C'est ainsi que Orthmann[6], Schottlaender, tout en admettant la possibilité de la tuberculose primitive de l'ovaire, prétendent cependant que jusqu'ici il n'en existe pas un seul cas authentique.

Guillemain considère au contraire comme un exemple de tuberculose primitive des ovaires le cas de Jacobs[7], dans lequel il s'agit d'une tumeur tubo-ovarienne droite extirpée par laparotomie.

Edmunds[8] relate aussi deux cas qu'il considère comme des tuberculoses primitives des ovaires. Bien qu'il s'agisse de lésions très marquées des trompes, il base son diagnostic sur la destruction plus complète des ovaires.

Otto v. Franqué[9] rapporte 2 cas de tuberculose des ovaires dont le premier pourrait être regardé comme tuberculose primitive de l'ovaire.

Obs. — Il s'agit d'une femme de trente-quatre ans, ayant eu quatre grossesses, entrée à l'hôpital le 8 février 1897. Bien réglée; depuis sept ans, douleurs dans le bas-ventre, plus prononcées depuis six semaines. Le mari est mort de tuberculose pulmonaire. A l'examen, utérus en rétroversion; dans le cul-de-sac gauche, on trouve une tumeur du volume d'une mandarine et peu mobile. Dans le cul-de-sac de Douglas, on sent la face postérieure de l'utérus inégale, papillaire. Rien d'anormal dans les autres organes.

Diagnostic : tumeur solide de l'ovaire.

Opération pratiquée le 12 février 1897 par colpotomie; on constate que la

1. Lukasiewiez. Inaug. Diss., Dorpat, 1881.
2. Spaeth. Inaug. Diss., Strassburg, 1885.
3. Krzywicki. *Ziegler's Beiträge zur pathol. Anat.*, Bd III, 1889.
4. Schottlaender. *Monatsch. f. Geburtsh. u. Gynaek.*, 1897, Bd V.
5. Franqué. *Zeitsch. f. Geburtsh. u. Gynaek.*, Bd XXXVII.
6. Orthmann. *Beitrag zur Kenntniss der primaren Eileitertuberculose. Festschr. f. A. Martin*, Berlin, 1895.
7. Jacobs. *Centralb. f. Gynaek*, 1893, p. 78.
8. Edmunds. *Transac. of the path. Soc. of London*, 1889.
9. Franqué. *Loc. cit.*

tumeur présente des adhérences avec les organes voisins. On l'enlève assez difficilement. L'ovaire droit, ne pouvant être libéré par suite des adhérences, est laissé en place, la trompe seule est enlevée. L'examen macroscopique de la pièce montre une tumeur du volume d'une mandarine; la trompe est augmentée de volume, l'ostium abdominale est difficilement retrouvé. A la coupe de l'ovaire, on trouve, au niveau du centre, des cellules géantes et des cellules épithélioïdes caractéristiques de la tuberculose. La trompe, au niveau de son pavillon, présente des lésions de catarrhe aigu.

Pour Franqué, ce cas peut être considéré comme un exemple de tuberculose génitale primitive par suite de l'absence de tout autre signe de tuberculose chez la malade et aussi à cause de la possibilité d'une infection venant du mari, mort lui-même de tuberculose pulmonaire. Ce qui est plus difficile à déterminer dans l'observation de Franqué, c'est le point le premier atteint, la trompe ou l'ovaire. L'examen montre des foyers tuberculeux dans le mésosalpinx et le hile de l'ovaire. Par contre, le péritoine du petit bassin et les intestins, autant que l'opération (colpotomie) a permis de le constater, ont paru sains. Les lésions périphériques de l'ovaire et de la trompe étaient à peine appréciables. Mais les lésions plus marquées de l'ovaire par rapport à celles de la trompe peuvent faire admettre — c'est du moins l'opinion de Franqué — qu'il s'agit là d'une *tuberculose primitive de l'ovaire* ayant ensuite frappé la trompe au niveau de son pavillon. Le germe tuberculeux provenant du mari aurait pénétré dans le vagin, mais au lieu de suivre la voie muqueuse, il aurait gagné les lymphatiques, sans laisser de trace au niveau du point d'entrée, ce qui n'a rien de surprenant dans les lésions tuberculeuses. Probablement le bacille pénétra dans les lymphatiques grâce à une petite érosion du cul-de-sac vaginal.

En somme, nous voyons que dans l'immense majorité des cas la tuberculose de l'ovaire est secondaire à la tuberculose de la trompe. Dans les quelques cas où l'on a cru pouvoir conclure à une tuberculose primitive de l'ovaire, on s'est basé sur l'état comparé des lésions ovariennes et tubaires. Et d'après un degré plus marqué des lésions, on a conclu — ce qui n'est pas forcément exact — à une ancienneté plus grande. On a oublié de tenir compte de ce fait que la tuberculose évolue plus ou moins vite suivant le tissu où elle s'est greffée. Seul, le cas de Franqué que nous venons de citer paraît bien être un cas de tuberculose primitive de l'ovaire, étant donnés les lésions très marquées de l'ovaire et le simple catarrhe constaté au niveau de la trompe.

Mais si la tuberculose est toujours secondaire, il faut en recher-

cher le point de départ. Sur 24 cas de tuberculose secondaire de l'ovaire, on note dans 17 cas de la péritonite tuberculeuse; dans deux cas, cette péritonite existait seule; 1 fois elle coexistait avec la tuberculose de l'utérus, 14 fois avec la tuberculose de la trompe correspondante. Dans les 7 autres cas, le péritoine était indemne, il y avait seulement des lésions des trompes et des ovaires. Nous voyons finalement que sur 24 cas de tuberculose ovarienne, la trompe était respectée seulement dans 3 cas. Aussi, pour Heiberg[1], le seul point de départ immédiat de la tuberculose ovarienne c'est une lésion salpingienne préexistante; Schottlaender[2], par contre, se basant sur la fréquence de la péritonite tuberculeuse et sur les résultats de ses expériences, est d'avis que la tuberculose de l'ovaire a plutôt son point de départ dans les lésions péritonéales. Pour appuyer son opinion, il a pratiqué trois séries d'expériences : 1° tantôt il introduisait, après laparotomie, des parcelles de culture dans l'intérieur de l'ovaire; 2° tantôt il enduisait seulement la surface de l'ovaire avec des cultures semblables; 3° tantôt enfin il introduisait les bacilles dans le pavillon de la trompe. Il constata que la tuberculose évoluait d'une façon beaucoup plus intense et plus rapide chez les animaux de la deuxième série (surface ovarienne enduite de produits tuberculeux) et c'est ce qui l'a conduit à admettre l'importance des lésions péritonéales dans la genèse des tuberculoses ovariennes.

La voie suivie par les bacilles peut être la voie sanguine ou la voie lymphatique. Si l'on admet l'opinion de Schottlaender, la voie la plus fréquente serait naturellement la voie lymphatique. Mais l'apport par la voie sanguine ne peut être discuté, en particulier dans les cas où la tuberculose ovarienne vient compliquer une tuberculose pulmonaire. Un point étiologique important a été mis en relief par les recherches expérimentales de Schottlaender. Cet auteur a pu déterminer des lésions tuberculeuses de l'ovaire en déposant simplement des bacilles au niveau de l'orifice externe de la trompe, et cela sans ajouter aucune lésion propre à favoriser l'évolution des microbes. Ce qui démontre bien que la tuberculose peut se greffer au niveau de l'ovaire, sans lésion antérieure, sans cause prédisposante propre à favoriser l'action du bacille. Ce qui concorde du reste bien avec certains faits cliniques dans lesquels, en dehors de la lésion tuberculeuse de l'ovaire, il a été impossible de retrouver aucune autre modification anatomique.

Au point de vue de l'époque de la vie où apparaît la tuberculose

1. Heiberg. *Festschrift f. R. Virchow*, 1892, Bd II.
2. Schottlaender. *Loc. cit.*

de l'ovaire, on peut dire qu'il n'y a point d'âge spécial, puisqu'on a pu la noter aussi bien chez des vieilles femmes, où il y a atrophie de l'organe avec disparition des follicules, que chez de jeunes enfants.

ANATOMIE PATHOLOGIQUE.

L'affection serait, pour Guillemain, le plus souvent unilatérale et de préférence à droite. Mais il est difficile, d'après 13 cas seulement, de généraliser, et d'autres faits montrent que la lésion peut très bien être bilatérale.

Et tout de suite il convient d'éliminer une cause d'erreur sur laquelle Guillemain attire l'attention. « Il ne faut pas la confondre (la tuberculose de l'ovaire), comme on l'a fait souvent, avec la périovarite tuberculeuse, développée aux dépens du péritoine du hile de l'ovaire. Cette périovarite est fréquente, on la rencontre dans tous les cas de tuberculose génitale de la femme et elle enveloppe dans une sorte de coque, de capsule, un ovaire qui est sain, enflammé ou atrophié. »

L'aspect macroscopique de l'ovaire tuberculeux n'est pas toujours tellement caractéristique que le diagnostic en soit facile à un simple examen. C'est ainsi que Wolff n'a pu constater, dans le cas qu'il a observé, la moindre modification macroscopique, et c'est seulement l'examen histologique qui lui a permis de porter un diagnostic ferme.

Par contre, d'autres observateurs, notamment Guillemain, ont décrit des lésions macroscopiques telles qu'elles donnent à la tuberculose de l'ovaire une physionomie propre. La surface de l'organe est irrégulière, parsemée de saillies et de dépressions. Son volume est notablement augmenté et, sur la coupe, on constate des foyers hémorragiques et de petits nodules. Schottlaender a pu, dans ses expériences faites sur des lapines. reproduire ces lésions macroscopiques. Elles sont plus ou moins prononcées suivant la période de l'affection. C'est ainsi qu'à la phase de caséification l'organe peut atteindre le volume d'une orange. C'est le plus souvent sous la forme miliaire que se présente la tuberculose ovarienne.

Schottlaender trouve, d'après les résultats expérimentaux, que l'intensité des lésions est en rapport direct avec le nombre de bacilles transportés jusqu'à l'organe. Suivant que ce nombre sera plus ou moins élevé, on observera l'oblitération des follicules de Graaf, la formation de cellules géantes et de cellules granuleuses, la formation de foyers tuberculeux. Ces produits tuberculeux peuvent alors évoluer vers la transformation fibreuse, c'est-à-dire

vers la guérison; ou, au contraire, si l'apport bacillaire a été considérable, subir la dégénérescence caséeuse, et finalement l'organe se trouvera transformé en une véritable poche purulente, comme dans deux cas de Bouilly (obs. V, VII), un des cas de Walter[1], un cas de Dalché[2]. Cette évolution des lésions tuberculeuses au niveau de l'ovaire ressemble à ce qui se produit au niveau des parenchymes glandulaires. Nous verrons plus loin qu'il n'en est pas ainsi au niveau de la trompe.

C'est le plus souvent au niveau de la couche ovigène que se rencontrent les lésions tuberculeuses (faits de Wolff et de Guillemain, expériences de Schottlaender). Elles peuvent envahir aussi bien le stroma conjonctif que les corps jaunes ou les follicules de Graaf.

Les relations qui peuvent exister entre la tuberculose et certaines tumeurs ovariennes, en particulier les kystes ovariques, ont été notées par plusieurs auteurs, et il est facile, *a priori*, de comprendre que la grande vascularité de la paroi kystique offre une condition favorable à la localisation du bacille. Le plus souvent cette tuberculose, secondaire pour ainsi dire, passe inaperçue et c'est seulement au cours de l'examen de la pièce, après ablation, qu'on s'aperçoit de la coexistence des deux lésions. Dans les cas publiés jusqu'à ce jour, il s'agit soit d'adénomes kystiques, soit de kystes dermoïdes. En dehors du cas de Heiberg[3], qui n'a pas de valeur scientifique, vu l'absence d'examen histologique, et de celui de Madlener, où il s'agit probablement d'un abcès enkysté du péritoine, il existe jusqu'ici 19 cas très authentiques de tuberculose greffée sur l'ovaire à la faveur d'une production néoplasique.

C'est ainsi que Spencer Wells[4] décrit un cas de tumeur kystique de l'ovaire, dans laquelle Fox put constater des lésions tuberculeuses.

Klebs[5] eut l'occasion d'examiner un kyste de l'ovaire avec lésions tuberculeuses, probablement secondaires à une tuberculose utérine.

Saenger[6] publie un cas de kyste de l'ovaire chez une femme de soixante-sept ans, au niveau duquel s'était greffée secondairement une affection tuberculeuse, grâce à une péritonite de même nature.

Dans le cas de Baumgarten[7], il s'agit d'une jeune fille de dix-

1. Walter. *Transact. Path. Soc. London*, 1889.
2. Dalché. *De l'ovarite*. Th. de Paris, 1885.
3. Heiberg. *Loc. cit.*
4. Spencer Wells. *Transact. Path. Society London*, 1864.
5. Klebs. Olshausen. *Krankheiten der Ovarien* (in *Handbuch d. Frauenkrank.*, Bd II, p. 702).
6. Saenger. *Centr. f. Gynaek.*, 1890, p. 522.
7. Baumgarten. *Virchow's Archiv*, Bd XCVII, p. 11, 1884.

sept ans, chez laquelle on enleva un kyste de l'ovaire présentant des lésions indiscutables de tuberculose. Le péritoine était épaissi, vascularisé, parsemé de granulations jaunâtres. La surface de la tumeur était envahie par des nodules dont le volume variait de celui d'un grain de mil à celui d'un pois, et dans lesquels on trouva des bacilles et des tubercules très nets. Il est probable que dans ce cas encore l'infection, partie du péritoine, s'est propagée par la voie sanguine.

Kelly [1], Gade [2], Krzywicki [3] rapportent des faits semblables.

Ehrendorfer [4] relate l'observation d'une malade de vingt-trois ans, opérée pour un kyste intraligamenteux. Au cours de l'opération, le kyste se rompt et il s'écoule un peu de liquide jaune verdâtre. La malade succombe le lendemain et, à l'autopsie, on trouve de nombreux nodules tuberculeux dans la cavité du petit bassin, les annexes gauches contenant un foyer caséeux. Pas de lésions tuberculeuses ni aux poumons, ni dans les autres organes. La paroi du kyste enlevé présentait la structure typique en pareil cas, mais sa surface interne était couverte de matières caséeuses.

Dans deux cas de Schottlaender où il s'agissait de kyste de l'ovaire, l'examen microscopique permit de constater des produits caséeux, avec cellules épithélioïdes polynucléaires; dans un cas même, il y avait des bacilles tuberculeux.

Cliniquement, la tuberculose de l'ovaire n'a pas d'existence à part, et comme pour les autres lésions de l'ovaire, on porte non pas le diagnostic d'ovarite, mais celui de salpingo-ovarite. Les signes et la thérapeutique ont donc leur place tout indiquée au chapitre Tuberculose de la trompe.

V

TUBERCULOSE DE LA TROMPE.

C'est seulement grâce aux nombreuses opérations pratiquées depuis vingt ans sur l'appareil génital de la femme que l'on a pu établir des divisions bien nettes entre les diverses formes de salpingites. C'est ainsi que l'on a pu dissocier des cas si nombreux de salpingites blennorragiques ou puerpérales, un groupe qui prend

1. Kelly. *John Hopkins Hosp. Rep.*, 1890, Vol. II, p. 201.
2. Gade. *Centr. f. Gynaek.*, 1893, p. 597.
3. Krzywicki. *Loc. cit.*
4. Ehrendorfer. *Tuberculose ovarial-cyst* (*Wien. klin. Wochenschrift*, 1896).

chaque jour une importance plus grande, le groupe des salpingites tuberculeuses.

Au fur et à mesure que se multiplient les interventions pour salpingite tuberculeuse, les caractères anatomiques de la lésion, son importance pathogénique dans la tuberculose génitale sont de mieux en mieux connus.

De toutes les portions du tractus génital, c'est au niveau de la trompe que se localise dans la grande majorité des cas, la tuberculose génitale. La cause de cette fréquence est déjà indiquée par Hegar [1] et Sippel [2], qui l'expliquent par la différence de structure entre la muqueuse utérine et vaginale et la muqueuse tubaire, le bacille trouvant au niveau des plis de la muqueuse tubaire des conditions plus favorables à son développement. La position horizontale de la trompe et la facilité des rétentions muqueuses offrent un milieu favorable pour la culture du bacille. Par contre, l'épithélium pavimenteux du vagin et la chute épithéliale périodique de la muqueuse utérine ne sauraient constituer des conditions favorables à l'arrêt et au développement du bacille à ce niveau.

Si Winckel [3] note la tuberculose des trompes seulement dans la moitié des cas (50 pour 100) de tuberculose génitale, Spaeth [4] donne un chiffre plus élevé, car, sur 119 cas de tuberculose génitale qu'il a pu recueillir, il trouve dans 103 cas, par conséquent dans 86,5 pour 100, les trompes malades, et dans 29 cas (16 pour 100), leur lésion constituait à elle seule toute l'affection.

Heiberg [5] a relaté 13 cas de tuberculose génitale primitive, et dix fois il y avait lésion bilatérale des trompes. Sur 22 cas de tuberculose génitale secondaire appartenant au même auteur, on trouve 14 fois les trompes atteintes.

Sur 14 cas de tuberculose génitale, Krzywicki [6] compte 11 cas de tuberculose tubaire primitive, avec 6 fois des lésions de tuberculose péritonéale.

Ojemann [7] a pu réunir dans sa thèse inaugurale 50 cas de tuberculose des trompes et dans la moitié des cas il s'agissait, d'après l'auteur, d'une tuberculose primitive.

Si la tuberculose *secondaire* des trompes a été facilement admise,

1. Hegar. *Die Entstehung, Diagnose u. chirurg. Behandl. der Genitaltub. d. Weibes*, 1886.
2. Sippel. *Deutsche med. Wochensch.*, 1894.
3. Winckel. Congrès de Moscou, 1897.
4. Spaeth. Inaug. Diss., Strassburg, 1885.
5. Heiberg. *Virchow's Festschrift*, 1892, Bd II.
6. Krzywicki. *Ziegler's Beiträge zur pathol. Anat.*, 1889, Bd III.
7. Ojemann. Inaug. Diss., Tübingen, 1897.

on a hésité longtemps à accepter la tuberculose tubaire comme lésion *primitive*, comme première manifestation de l'infection bacillaire. C'est ainsi que Scanzoni[1] et Klebs[2] nient la possibilité de la forme primitive. Cependant, grâce à la publication de faits indéniables avec constatation directe au cours d'opérations ou aux autopsies, on arrive à cette conclusion que, si la tuberculose des trompes est, comme la tuberculose génitale en général, bien souvent secondaire à la suite de tuberculose pulmonaire, intestinale, articulaire, ganglionnaire, il est impossible de ne pas admettre la tuberculose primitive. Elle existe indiscutablement et mérite le plus grand intérêt au point de vue thérapeutique.

Tandis que Schramm[3] ne trouve, sur 34 cas de tuberculose des trompes, qu'un seul cas primitif, Mosler[4], sur 37 cas, note 7 cas de tuberculose primitive.

En 1894, Penrose et Beyea[5] publient 5 cas de tuberculose des trompes observés au cours de 28 cœliotomies pour inflammation des annexes. Plus tard, leur attention étant ainsi mise en éveil, ils continuèrent leurs recherches dans cette voie, et sur une nouvelle série de 27 opérations pour inflammation pelvienne, ils relèvent quatre fois la tuberculose de la trompe, ce qui donne un total de 14,8 pour 100. Dans ces 4 derniers cas, 3 fois le diagnostic n'avait pu être fait avant l'opération, mais dans le dernier cas, le *curettage préopératoire* fit songer à la nature suspecte des lésions salpingiennes en montrant l'existence de lésions nettement tuberculeuses de la muqueuse utérine. Penrose et Beyea pensent que dans cette série de cas, le point de départ siégeait dans l'appareil génital, car il n'y avait aucune autre lésion de même nature dans les autres organes. Un détail intéressant : le mari d'une des malades avait succombé à la tuberculose pulmonaire.

L'avis de Williams[6] est que la tuberculose primitive des trompes se rencontre beaucoup plus souvent qu'on ne le pense. La vérité, c'est qu'un grand nombre de cas échappent à l'observation ; n'ayant déterminé pendant la vie aucun trouble de l'appareil génital, ils passent souvent inaperçus et c'est le hasard d'une autopsie ou d'une laparotomie qui permet de les reconnaître. Williams attire aussi l'attention sur ce qu'il appelle les cas de « unsuspected tubercu-

1. Scanzoni. In Hennig *Die Krankheiten der Eileiter*, 1876, p. 79.
2. Klebs. *Loc. cit.*
3. Schramm. *Arch. f. Gynaek.*, 1882, Bd. XIX.
4. Mosler. Inaug. Diss., Breslau, 1883, p. 29.
5. Penrose et Beyea. *The American Journal of medical Sciences*, 1896.
6. Williams. *John Hopkins Hospital Reports*, 1892.

losis », c'est-à-dire ceux dans lesquels on ne voit macroscopiquement absolument rien et où l'examen microscopique révèle des lésions tuberculeuses et des bacilles.

Comme pour toute la tuberculose génitale en général, c'est à l'âge de la puberté, pendant la vie sexuelle, que la tuberculose des trompes se rencontre le plus souvent; il est facile de supposer que la puerpéralité, les accouchements, les salpingites antérieures préparent un terrain favorable à la prolifération du bacille.

Les cas typiques d'infection mixte ont été publiés par Williams et par Saulmann [1]. C'est ainsi que ce dernier auteur rapporte l'observation d'une malade ayant présenté, en même temps qu'une tumeur sur l'un des côtés de l'utérus, un écoulement purulent abondant par le col. A l'examen microscopique des sécrétions utérines, on put constater, en même temps que des bacilles tuberculeux, la présence de gonocoques. Grâce à un traitement approprié, les gonocoques disparurent rapidement, pendant que persistaient les bacilles tuberculeux. Dans la suite la malade eut une débâcle utérine — sans doute une poche tubaire rompue dans l'utérus, — et dans le pus on trouva de nombreux bacilles.

Il serait intéressant d'étudier systématiquement, par des examens bactériologiques minutieux, dans quelle proportion l'infection tuberculeuse des trompes est associée à une autre infection, la blennorragie par exemple. Chez l'homme, ces recherches ont été faites. Schuchardt [2] a pu constater dans 3 cas la présence de gonocoques et de bacilles dans l'écoulement uréthral. Il faudrait également déterminer quelle est, de ces deux infections, celle qui a commencé et a préparé le terrain pour l'autre.

Du reste, une lésion préalable n'est pas toujours indispensable et nos expériences personnelles prouvent nettement que le simple dépôt de bacilles tuberculeux au niveau de la trompe, sans traumatisme, sans inflammation antérieure, est capable de produire chez le cobaye des lésions tuberculeuses évidentes.

En dehors de la puberté il existe des faits qui montrent l'existence de la tuberculose tubaire chez des vieilles femmes aussi bien que chez des jeunes enfants.

Constensoux [3] rapporte un cas de péritonite tuberculeuse consécutive à une double salpingite chez une enfant d'un an. Deux points sont particulièrement intéressants à relever dans le cas de Cons-

1. Saulmann. *Centralbl. f. Gynaek.*, n° 27.
2. Schuchardt. *Langenbecks Archiv.*, Bd XLIV, H. 2.
3. Constensoux. *Bull. de la Soc. anatomique*, 1897.

tensoux : d'une part, ce fait d'une tuberculose génitale chez une enfant si jeune, et, d'autre part, la succession anormale des lésions, c'est-à-dire la tuberculose génitale, précédant la tuberculose du péritoine. Nous reviendrons plus loin sur ce dernier point.

Audion [1] rapporte un fait semblable chez une enfant de treize ans : tuberculose génitale primitive avec granulie secondaire. A l'autopsie, on constate des lésions tuberculeuses récentes du poumon et de l'intestin; les ganglions mésentériques sont volumineux, les uns durs et noirâtres, les autres caséeux et jaunes; les ganglions lombaires sont plus volumineux et leurs lésions paraissent plus anciennes que celles des ganglions mésentériques. Granulations dans la rate et le rein. Rien au foie. L'examen du petit bassin fut rendu très difficile à cause des adhérences intestinales provoquées par la périmétro-salpingite avec exsudats pseudo-membraneux.

Nous ne nous attarderons pas longtemps à la pathogénie de la tuberculose tubaire, qui a été longuement discutée aux chapitres précédents. Ici comme dans le reste de l'appareil génital, le bacille peut être amené soit par voie descendante (sanguine), soit par voie ascendante.

Le bacille tuberculeux, pour aller de la vulve jusque dans la trompe, peut suivre la voie lymphatique. Grâce à une érosion de la muqueuse vaginale, il pénètre dans les lymphatiques des tissus conjonctifs para-vaginaux et plus loin dans ceux du péritoine et de la trompe. C'est peut-être dans la tuberculose post-puerpérale que cette voie est le plus souvent suivie, les nombreuses lésions traumatiques favorisant dans ce cas la pénétration du bacille dans les canaux lymphatiques. Ou bien le bacille peut remonter de proche en proche par la voie muqueuse. Ou bien encore il peut être amené directement dans le canal génital par les instruments, les mains de l'accoucheur ou de la sage-femme.

Quant à la voie descendante, nous avons vu que le bacille passait le plus souvent de l'intestin à la trompe grâce à des lésions de péritonite interposées. Dans la majorité des cas, c'est la portion ampullaire ou la trompe qui est atteinte en premier lieu, la grande vascularisation de cette région créant une condition favorable à l'infection tuberculeuse.

ANATOMIE PATHOLOGIQUE.

Macroscopiquement la salpingite tuberculeuse ne diffère en rien de tout autre salpingite, bien que cependant elle affecte plus parti-

1. Audion. *Gazette hebdomadaire*, 1898.

culièrement la forme en chapelet. C'est dire qu'il n'y a pas d'aspect caractéristique.

Le volume est des plus variables, depuis celui d'un crayon jusqu'à celui d'une énorme poche remontant vers l'ombilic et distendue par un abondant contenu caséeux.

L'état des orifices tubaires est intéressant à noter. L'orifice utérin reste en général perméable, mais il est rétréci. « La trompe peut être épaissie, dure, ayant conservé sa forme, ayant l'aspect du canal déférent envahi par une infiltration tuberculeuse diffuse; le canal de la trompe peut être ouvert jusqu'au bord de l'utérus et l'on remarque que la muqueuse parait saine, mais que la paroi est transformée en un tube d'un gris blanchâtre résistant » (Letulle).

L'orifice abdominal, au contraire, est en général oblitéré; les franges sont œdémateuses, épaissies, agglutinées les unes aux autres, parfois adhérentes à l'ovaire, le tout recouvert et masqué par d'épaisses fausses membranes.

La cavité est formée soit par la distension du pavillon, soit par la dilatation de la partie moyenne de la trompe. Et cette trompe augmentée de volume peut se placer en avant de l'utérus, sur le côté, ou, et c'est ce qui arrive le plus souvent, tomber en arrière dans le cul-de-sac de Douglas, où des adhérences viendront la fixer.

Les adhérences se font avec l'S iliaque, les anses grêles et surtout l'épiploon, celui-ci pouvant d'autre part adhérer à la paroi. Au cours des laparotomies pour salpingites tuberculeuses, on est gêné par ces adhérences et l'on constate que l'incision de la paroi abdominale donne lieu à un abondant suintement. Les adhérences du petit bassin tiennent beaucoup et saignent facilement. Au contraire, l'ablation des trompes et de l'utérus se fait sans donner lieu à une hémorragie notable. Il semble que les pédicules vasculaires de l'utérus, et dans ces pédicules les artères surtout, aient subi un certain degré d'atrophie. Quelle que soit la cause, le fait existe et l'hémostase est bien souvent facile au cours des hystérectomies pour tuberculose salpingienne.

Au point de vue histologique, Williams[1] considère trois formes de tuberculose tubaire :

1° *La forme miliaire*;

2° *La forme chronique fibreuse*, décrite pour la première fois par Williams;

3° *La forme chronique diffuse.*

1° La *forme miliaire* est la plus rare, comparativement aux deux

1. Williams. *Loc. cit.*

autres. Dans cette forme les lésions se limitent exclusivement à la muqueuse, infiltrée de petits tubercules, dont quelques-uns à l'état de caséification. La couche épithéliale est intacte, les lésions étant localisées au niveau de la couche vasculaire. Lorsque l'évolution est rapide, le tableau anatomo-pathologique et clinique ressemble à celui d'une salpingite catarrhale, et ce qui caractérise cette forme, c'est la généralisation de l'infection tuberculeuse. Aussi cette variété présente-t-elle peu d'intérêt chirurgical.

2° La *forme chronique fibreuse* est signalée par Williams, qui la décrit ainsi : « Elle diffère des autres formes de tuberculose par la production excessive de tissu fibreux autour des tubercules. La coupe montre la cavité tubaire distendue et quelques tubercules miliaires faisant saillie à travers la muqueuse. La lésion dominante, c'est le développement excessif du tissu fibreux à l'intérieur et autour du tubercule, avec absence relative de caséification. Ce qui caractérise principalement cette forme de tuberculose, c'est sa chronicité. »

En somme, c'est la forme fibreuse que l'on rencontre au niveau des autres organes, dans les poumons, les articulations et le péritoine.

3° La *forme chronique diffuse* mérite plus d'attention; c'est elle qui est justiciable d'une intervention chirurgicale, car, dans la majorité des cas, c'est une lésion primitive.

C'est au niveau de la muqueuse qu'apparaissent les tubercules qui, rapidement, subissent la dégénérescence caséeuse, d'où destruction de la couche épithéliale et envahissement de la couche musculaire.

Lorsque la lésion arrive à l'orifice utérin, elle le rétrécit ou même l'oblitère complètement, et la trompe se trouve ainsi transformée en une cavité close, où sont retenus les produits tuberculeux. C'est ainsi que se trouve constitué le pyosalpinx tuberculeux. Le volume de ces poches peut être énorme, et Werth[1] rapporte un cas dans lequel la trompe était transformée en une vaste poche contenant du pus. Aran[2] décrit un cas de salpingite tuberculeuse remontant jusqu'à l'ombilic. Parfois la poche purulente paraît être la trompe, mais un examen attentif montre qu'il s'agit d'un abcès pelvien de nature tuberculeuse. Ainsi Knauer[3] extirpa par laparotomie les deux trompes remplies de matière caséeuse, mais il y avait en plus une tumeur *attenant à la trompe droite, du volume du poing* et contenant une masse caséeuse. A l'examen histologique, il fut

1. Werth. *Berliner Gesellschaft f. Gynaek.*, Bd I, p. 49.
2. Aran. *Leçons cliniques sur les maladies de l'utérus*, 1888.
3. Knauer. *Arch. f. Gynaek.*, 1899, p. 713.

impossible de retrouver dans la paroi des fibres musculaires. Et c'est seulement un second cas qui permit à Knauer de se rendre compte de la lésion. Au cours d'une laparotomie, il constata une trompe droite malade, à franges épaissies, avec un bouchon caséeux, du volume du petit doigt, saillant par l'orifice abdominal. Knauer se demande si ce bouchon n'aurait pas pu évoluer pour son compte, s'entourer de fausses membranes et donner une poche analogue à celle du premier cas.

Dans certains cas le processus tuberculeux reste limité à une portion de la trompe, grâce à un rétrécissement cicatriciel de la trompe à ce niveau, en deçà et au delà du dépôt caséeux. Penrose[1] a rapporté un cas de ce genre.

L'isthme de la trompe peut se comporter différemment au cours de la tuberculose. Quelquefois on n'y trouve pas de lésions. Parfois il est le siège d'un épaississement fibreux, avec rétrécissement de la lumière; enfin, dans certains cas on trouve des épaississements nodulaires dans la cavité utérine elle-même et correspondant à la portion interstitielle de la trompe. Aussi Hegar[2], d'après des observations personnelles et des faits semblables observés par d'autres auteurs, attire le premier l'attention sur l'importance que peut prendre l'épaississement de la corne utérine comme moyen de diagnostic de la tuberculose des trompes. Son élève Alterthum[3] rapporte cinq observations avec examen macroscopique et microscopique très détaillé, dans lesquelles cette formation nodulaire de l'isthme est soigneusement relevée. Détail à noter : dans ces cinq cas, cette tuméfaction de l'isthme n'amena pas de dilatation de la cavité tubaire. La muqueuse tubaire était parfaitement saine au niveau du nodule, sauf dans un cas, où l'on put y trouver des tubercules. Cet épaississement nodulaire est essentiellement constitué par l'hypertrophie de la couche musculaire, avec infiltration de tubercules. D'autres ont signalé des cas analogues. C'est ainsi que v. Franqué[4] note dans un cas de tuberculose de la trompe, un nodule au niveau de l'isthme, nodule formé par l'hypertrophie de la couche musculaire et contenant des tubercules.

Il n'est pas toujours possible, par un examen macroscopique, de diagnostiquer la tuberculose de la trompe. Dans quelques cas rares, la nature intime de la lésion n'a pu être décelée que par le micro-

1. Penrose. *Loc. cit.*
2. Hegar. *Loc. cit.*
3. Alterthum. *Beiträge zur Geburtshilfe u. Gynaek.* von Hegar, t. I, 1898.
4. Franqué. *Sitzungsberichte der physikalisch. Med. Gesellschft. zu Würzburg*, 1899.

scope. Dans cet ordre d'idées, Wolff[1] relate sous le titre : « Des néoplasies d'aspect adénomateux de la muqueuse tubaire dans la tuberculose », un cas tout à fait intéressant. Il s'agit d'une femme de vingt-sept ans, à laquelle Saenger fit l'extirpation des annexes. Les trompes étaient épaissies et leur surface intérieure était couverte de masses molles, bourgeonnantes, atteignant le volume d'un haricot. Le diagnostic macroscopique fut cancer de la trompe, mais l'examen histologique permit de déceler les lésions caractéristiques de tuberculose. Il s'agit d'une tuberculose primitive de la trompe rentrant dans les cas « d'insuspected tuberculosis » de Williams. — Pour Wolff, les masses bourgeonnantes sont dues à la prolifération épithéliale, provoquée elle-même par l'inflammation tuberculeuse. Ce même auteur a pu recueillir dans la littérature deux cas analogues.

La tuberculose de la trompe une fois constituée peut évoluer de différentes façons. Nous avons déjà vu à propos des formes histologiques, qu'il peut y avoir transformation fibreuse, c'est-à-dire marche vers la guérison spontanée. Il peut se produire au contraire le ramollissement des produits tuberculeux et par conséquent la formation d'un pyosalpinx, avec toutes ses conséquences : ouverture dans la vessie (cas de Fernet[2]), ouverture dans le rectum (cas de Vermeil[3]). On peut voir survenir la *calcification* des produits tuberculeux, comme cela a été observé par Rokitansky, Klob, Kiwisch, Geil et Penrose. Jordan Lloyd[4], étudiant les organes pelviens d'une femme de trente-six ans, morte de tuberculose pulmonaire, trouve un col utérin normal, un corps utérin petit, mesurant seulement un demi-centimètre, avec une cavité oblitérée par des tubercules crétacés. Chaque trompe était obturée par un nodule crétacé du volume d'un pois, tout en ayant conservé à l'insertion utérine un volume normal, tandis que l'autre extrémité était complètement atrophiée. Penrose trouve au niveau du tiers externe et du tiers moyen de la trompe un corps calcifié oblitérant complètement la lumière de la trompe et mesurant un centimètre de diamètre.

Lorsque les lésions tuberculeuses sont peu marquées, la cavité tubaire est peu modifiée et la fécondation est possible. Mais il peut arriver dans de tels cas que l'ovule se greffe sur la trompe même, comme cela se passe dans certaines salpingites légères, et nous ne serons pas étonnés de voir des grossesses tubaires évoluant dans des trompes tuberculeuses. Il en existe en effet deux exemples rapportés

1. Wolff. *Arch. f. Gynaek.*, Bd LII.
2. Fernet. *In* Derville, Th. doctorat, Paris, 1887.
3. Vermeil. Th. de Paris, 1880.
4. Jordan Lloyd. *Lancet*, 1899, t. I, p. 597.

par Warthin et par Stober, et nous citerons ci-dessous les résumés de ces deux observations.

Observations. — A. (Warthin. *Medical News*, sept. 1896.) — *Un cas de grossesse ectopique coexistant avec la tuberculose des trompes, du placenta et du fœtus.*

Femme de trente-huit ans, mariée depuis treize ans. Pas d'accouchements normaux, ni fausse couche. Bien réglée jusqu'en août 1895, où la menstruation s'arrête.

Bien portante d'août jusqu'au mois d'octobre, où elle fut prise d'une douleur vive du côté gauche avec tendance au collapsus; deux jours après, nouvelle attaque plus légère; troisième attaque six jours après, avec douleurs violentes, obligée de prendre de la morphine.

Il se déclare une péritonite généralisée; on pense à une occlusion intestinale. Elle guérit vite de cette crise; un mois après, nouvelles douleurs dans le bas-ventre, en même temps qu'apparition d'un écoulement brun foncé, écoulement contenant des masses caséeuses, du pus épais, d'odeur fétide, et l'on y constate en plus un corps ayant l'apparence d'une petite poche. Les douleurs continuent, la malade ne pouvant plus garder aucune position. Elle revit ses règles en février et mars 1896.

Entre à l'hôpital le 26 mars 1896. État général satisfaisant, pas de troubles digestifs, rien du côté du cœur ou des poumons, pas de température dans la semaine avant l'opération, aucun symptôme pouvant faire soupçonner la tuberculose. A l'examen, le 27 mars, on constate une douleur à gauche, dans l'abdomen, avec un peu d'empâtement. Utérus rétrofléchi, immobile, douloureux.

A gauche de l'utérus, on constate une masse ovale, irrégulière et sensible. Légère quantité de pus dans les urines. Pas de bacilles tuberculeux dans les sécrétions vaginales.

Diagnostic. Grossesse extra-utérine.

Opération le 3 avril. Vascularisation extrême des organes. Adhérences de l'utérus, des annexes et des intestins.

Trompe droite dilatée, tortueuse; ovaire kystique.

Ovaire gauche en situation normale, augmenté de volume, kystique.

Trompe gauche également dilatée et épaissie. Extirpation des annexes; on constate à l'extrémité une masse hémorragique du volume d'une noix. Derrière la trompe droite on trouve le kyste fœtal, qui fut extrait avec son contenu.

L'*examen des pièces* montre des lésions nettes de tuberculose dans l'ovaire droit, avec présence de bacilles. Mêmes lésions à gauche, mais moins prononcées. L'examen du kyste fœtal montre le cordon ombilical couvert de nodules contenant des masses caséeuses. Le foie, la rate, les reins et les poumons étaient nécrosés, présentant aussi des masses caséeuses. L'examen microscopique des fragments placentaires fait constater des lésions de tuberculose avec cellules géantes. — La malade succomba à la péritonite généralisée. Pas d'autopsie.

Pour l'auteur, c'était la tuberculose des trompes qui était l'agent étiolo-

gique de la grossesse ectopique, l'obstruction de la trompe ayant empêché l'ovule de progresser.

B. (John. B. Stober. *American Journ. of Obstet.*, 1898, vol. 38.) — *Grossesse ectopique accompagnée de tuberculose primitive des trompes de Fallope.*

Mme A. J., âgée de trente et un ans, mariée depuis huit ans. Père mort de tuberculose. La malade jouit d'une bonne santé jusqu'il y a quelques années, où elle commença à avoir des douleurs au moment des époques menstruelles. Pas de leucorrhée. Ces derniers temps, douleur aiguë dans le bas-ventre, surtout localisée à gauche. Nausées, vomissements, un peu de tympanisme.

Pendant cinq semaines, 4 métrorragies, durant deux ou trois jours. A ce moment, exagération des symptômes. Perte de caillots dans les intervalles, écoulement d'eau tantôt clair et brunâtre, tantôt rouge et épais.

Examen. Utérus augmenté de volume, en situation normale, immobile. Les deux trompes épaissies et adhérentes; on n'arrive pas par le toucher à différencier la trompe gauche de l'ovaire, mais on sent une grande tumeur oblongue, haut située, faisant corps avec la corne utérine. Congestion, aspect violacé des organes génitaux. La malade accuse des douleurs dans les seins. Elle se croit enceinte.

Diagnostic. Grossesse ectopique.

Laparotomie, 19 mars 1893. Une grande masse épiploïque adhérente à la paroi abdominale antérieure, au fond de l'utérus et à la vessie, nécessitant un décollement très soigné.

La trompe et l'ovaire gauches forment une masse volumineuse adhérente partout. Entre l'ostium abdominale de la trompe et l'ovaire, on trouve une poche arrondie, de 2 centimètres de diamètre, ayant une enveloppe qui semble se continuer avec l'ovaire et avec la surface de l'orifice tubaire. On soulève légèrement cette poche et au-dessous, dans le fond du bassin, on trouve un caillot sanguin récent. La poche elle-même contient un caillot sanguin semi-solide, en partie organisé, faisant l'impression d'une poche gravide. A droite, trompe et ovaire augmentés de volume.

Double salpingo-ovariotomie.

Drainage. Sutures.

Examen anatomo-pathologique de la pièce. Le contenu de la poche présente un caillot organisé, pas de trace d'embryon. Cependant, sa position entre le pavillon et l'ovaire, son aspect microscopique, font penser à une grossesse tubo-ovarienne.

L'examen microscopique des trompes montre des *lésions anciennes de tuberculose*, cellules embryonnaires, cellules géantes, nombreux foyers de caséification. Tubercules miliaires dans la couche musculaire; par places, une dégénérescence calcaire, tout près d'un foyer de tuberculose récente, montre bien qu'il s'agit là d'un processus aigu, greffé sur une tuberculose tubaire latente.

Signes et diagnostic.

Il faut, dès le début, distinguer au point de vue clinique deux grandes formes de tuberculose des trompes, suivant qu'il y a ou non participation du péritoine à l'envahissement tuberculeux.

Quand il n'y a pas de lésions péritonéales, et c'est le cas le moins fréquent, le diagnostic ne laisse pas que d'être toujours embarrassant, parfois même impossible. En somme, en pareil cas, l'interrogatoire de la malade attire l'attention vers les organes du petit bassin. Le toucher vaginal d'abord, puis le toucher combiné au palper permettent de reconnaître sur l'un des côtés de l'utérus, ou mieux encore dans le cul-de-sac postérieur, une tuméfaction qui est sûrement une salpingite. La question qui se pose est celle-ci : peut-on différencier une salpingite tuberculeuse d'une salpingite banale et, si la chose est possible, quels sont les signes qui permettent de le faire? Bien souvent le diagnostic sera impossible. Parfois on pourra le faire en notant un épaississement marqué de la corne utérine correspondante, ou encore en constatant, en même temps qu'une dureté un peu spéciale de la trompe, une forme en chapelet avec une série de rétrécissements et de dilatations. Ces signes sont plus ou moins difficiles à apprécier, et comme il n'y a rien du côté du péritoine, on ne peut confirmer l'impression donnée par le toucher que grâce à la recherche des antécédents tuberculeux chez la malade, chez ses ascendants, ou encore la constatation d'une lésion tuberculeuse de l'appareil génito-urinaire chez le mari. — La courbe de la température peut fournir, d'après Senn [1], une probabilité en faveur de la tuberculose, si l'on constate chaque jour une élévation vespérale, avec, le matin, chute au-dessous de la normale. Le seul signe vraiment caractéristique de la tuberculose des trompes, c'est la recherche des bacilles dans les fragments de muqueuse utérine ramenés par le curettage, comme dans les faits d'Alterthum et d'Orthmann. — Mais, si le résultat est négatif, cela n'infirme pas la tuberculose de la trompe. On a conseillé, comme moyen de diagnostic et lorsque la collection est franchement fluctuante et bombe vers le vagin, de pratiquer la ponction exploratrice à travers le cul-de-sac postérieur (Edebohls) et de rechercher les bacilles tuberculeux dans le pus ainsi obtenu. Cette conduite n'est pas à recommander; mieux vaut pratiquer d'abord l'ablation de la collection; l'examen histologique viendra apporter un diagnostic précis.

1. Senn. *Loc. cit.*

Dans les cas, et ce sont les plus fréquents, où il y a en même temps qu'une salpingite tuberculeuse des lésions de tuberculose péritonéale, le diagnostic est rendu plus facile. Le toucher permet de constater, comme dans le cas précédent, une tumeur salpingienne, mais cette tumeur est plus adhérente, plus immobilisée. L'utérus semble parfois noyé au milieu d'adhérences qui remplissent le petit bassin, et parfois un toucher très soigneux permettra de reconnaître l'existence d'une induration commençant au niveau de la portion interstitielle de la trompe et sur laquelle insiste Hegar, ou encore dans le cul-de-sac postérieur, le doigt arrivera à sentir des nodules fibreux du volume d'un pois, quelquefois d'une noisette, et dont la constatation constituerait un signe pathognomonique. Hegar[1] a insisté dès 1886 sur ce point, et Wieland[2] publia en 1894, dans sa thèse, une série d'observations où le diagnostic fut posé grâce à ce seul signe, sur l'importance duquel Bulius[3], en 1897, attire à nouveau l'attention.

Dès que le diagnostic est posé, ou en cas de doute, on doit recourir au traitement chirurgical, que nous exposerons à la fin du chapitre suivant, en même temps que celui de la péritonite tuberculeuse.

1. Hegar. *Loc. cit.*
2. Wieland. Inaug. Diss., Freiburg, 1894.
3. Bulius. *Verhandlungen der deutschen gynäkol. Gesellschaft*, 1897.

(*A suivre.*)

REVUE DES SOCIÉTÉS SAVANTES

SOCIÉTÉ DE CHIRURGIE.

Du 19 juin au 17 juillet 1901.

M. Tuffier. *Sur la réduction des fractures.*

M. Tuffier estime que la réduction des fractures n'a pas bénéficié des progrès chirurgicaux dans la même proportion que les lésions des autres appareils, et cependant la restauration parfaite d'un membre, chez un sujet jeune, est de la plus haute importance. Toute fracture diaphysaire avec déplacement doit être réduite complètement, et pour cela il faut regarder les os sous les rayons X. Si la réduction n'est pas constatée parfaite ou suffisante, le foyer de fracture doit être de suite ouvert, la continuité de l'os doit être rétablie, les fragments suturés, et le membre immobilisé dans une bonne attitude.

La réduction parfaite d'une fracture est impossible à constater sans le secours de la radioscopie. M. Tuffier le démontre en apportant plusieurs radiographies de fractures des os de l'avant-bras ou de la jambe, dans lesquelles la réduction semblait parfaite. Or, les épreuves montrent un chevauchement considérable. Et il ne saurait en être autrement quand on songe que, même après l'ouverture et la mise à nu du foyer de la fracture, on éprouve les plus grandes difficultés à amener par des tractions et des propulsions, les fragments en contact régulier. — Ces tentatives de réduction doivent être faites, autant que possible, sous la radioscopie. Les chirurgiens n'ont pas le droit de négliger ce moyen de contrôle, quelque compliqué qu'il puisse paraître, et M. Tuffier a fait construire, dans son service, un appareil spécial permettant d'effectuer toutes les réductions de fractures sous le contrôle de la radioscopie. — On objectera que, pratiquement, cette coaptation parfaite n'est pas nécessaire, les fracturés marchant remarquablement avec de gros cals ou des fragments mal coaptés. Mais, en examinant la question de plus près, on constate que de cette coaptation clinique, non parfaite, des fragments découlent des accidents primitifs, consécutifs et tardifs. — Parmi les accidents primitifs, il faut signaler la lenteur de la consolidation, les troubles vasculaires et nerveux; dans tous les foyers de fracture à grand déplacement que M. Tuffier a ouverts, il a trouvé des interpositions musculaires et fibreuses, ce qui gêne la consolidation. L'œdème des membres qui suit les fractures n'a pas d'autre origine que les oblitérations vasculaires et les troubles dans l'équilibre anatomique des nerfs. — Les accidents consécutifs sont ceux qui se manifestent au sortir

de l'appareil, lorsque la fracture est consolidée, et tiennent en grande partie au défaut de coaptation. Les fragments non réduits font perdre aux muscles et aux tendons de leur voisinage leurs rapports et leur mode d'action physiologique, leur axe est dévié. Dans les articulations sus et sous-jacentes, le changement des rapports des os entraîne une adaptation défectueuse des surfaces articulaires, et tôt ou tard se développent des arthrites sèches, ce qui constitue précisément un des accidents tardifs. Ces derniers sont en effet la conséquence des précédents; ce sont, outre l'arthrite sèche, des œdèmes persistants, des varices et des névrites avec atrophie du segment du membre atteint.

L'incision d'un foyer de fracture fermée est absolument inoffensive, à la condition que le foyer soit récent. Quand le foyer est déjà ancien, souvent la peau subit un sphacèle limité. L'incision à ce niveau porte alors sur un foyer septique, et elle peut être suivie d'accidents graves. C'est là une des raisons qui commandent l'incision hâtive.

M. Quénu trouve trop absolue l'opinion de M. Tuffier sur l'impossibilité d'obtenir une bonne réduction de la plupart des fractures. Il ne croit pas non plus que l'arthrite sèche consécutive soit le résultat d'une mauvaise coaptation des fragments; elle résulte le plus souvent de l'état dystrophique du membre, dû aux lésions vasculaires et nerveuses.

M. Juvara (de Bucarest). — *Kyste hydatique de la région massétérine gauche, traité et guéri par le procédé de M. Delbet.*

Rapport de M. Delbet.

Il s'agit d'un kyste hydatique du masséter chez une jeune fille de vingt ans. Sous l'anesthésie cocaïnique locale, M. Juvara incise le kyste, enlève d'une seule pièce la membrane germinative et, ayant constaté que la membrane adventive ne pouvait être que difficilement séparée du masséter, il le ferma avec un catgut et sutura la peau sans drainer. Guérison par première intention et disparition de la difformité.

Cette observation prouve que la membrane adventive s'est résorbée, c'est-à-dire que les choses se passent dans les muscles comme dans l'abdomen.

M. Juvara (de Bucarest). — *Sur un nouveau procédé de cure radicale du prolapsus complet du rectum.*

Rapport de M. Delbet.

Le nouveau procédé de cure radicale du prolapsus complet du rectum, que M. Juvara a appliqué avec succès dans deux cas, comprend plusieurs temps. Le premier temps, le principal, est la résection de la muqueuse qui est pratiquée absolument comme dans le procédé de Delorme. Le second temps est le plissement transversal de la tunique musculaire de la portion prolabée du rectum et sa transformation en un anneau épais qui est réduit et fixé dans l'épaisseur du périnée au-dessus du sphincter externe. C'est le temps qui est analogue à celui que pratique M. Delorme et qu'il appelle suture de soutien musculo-musculaire. Enfin, M. Juvara ajoute un

troisième temps qui consiste à rétrécir l'orifice anal en passant deux ou trois fils en V transversalement et profondément. Tel est le procédé de M. Juvara, qui lui a donné deux succès complets et permanents.

Établissant un parallèle entre les procédés de résection et la recto-coccypexie de M. Gérard Marchant, M. Delbet montre tout d'abord la gravité beaucoup plus considérable des premiers qui ont donné deux morts sur sept, et l'innocuité absolue de la deuxième. Au point du vue de l'efficacité, la recto-coccypexie ne le cède pas non plus aux procédés de résection, car le temps vraiment utile de cette dernière, c'est le plissement de la musculeuse, temps que l'on peut pratiquer avec moins de danger dans la recto-coccypexie. Aussi M. Delbet se prononce-t-il énergiquement en faveur de cette dernière.

M. Quénu a présenté déjà à la Société un malade chez lequel il avait fait la recto-coccypexie complétée par une fixation latérale du rectum aux ligaments sacro-sciatiques. M. Quénu a eu l'idée d'ajouter cette dernière manœuvre, parce qu'il avait été frappé par le rôle important de releveur de l'anus dans la suspension du rectum et par l'atrophie que présente ce muscle dans les cas de prolapsus anciens.

M. Tuffier a opéré un malade par le procédé de Delorme et a obtenu un résultat excellent.

M. Delorme estime que la mortalité du procédé de résection de la muqueuse est moins considérable que pourrait faire supposer le nombre de cas publiés. Elle deviendra nulle pour les chirurgiens qui seront familiarisés avec la méthode. Quant à son efficacité, elle ne saurait être douteuse, puisque, dans tous les cas, elle a donné un succès permanent. Sans enlever à la recto-coccypexie aucun de ses avantages, M. Delorme estime qu'il y a, à côté d'elle, place pour un autre procédé, dont l'avenir précisera les indications.

Sur le tétanos (Suite de la discussion).

M. Rochard a été témoin d'un fait de contagion du tétanos. Un malade atteint du tétanos entra à l'hopital et mourut en peu de jours. Un opéré de cure radicale fut pris des mêmes accidents et mourut aussi. Entre temps des inoculations préventives furent faites à tous les opérés et le tétanos disparut du service. — M. Rochard a peine à croire le catgut coupable dans le cas de M. Reynier. Il serait plus disposé à chercher dans l'hôpital lui-même la cause de l'infection. — Enfin, M. Rochard a été beaucoup troublé par la faillite du sérum antitétanique injecté préventivement avant une opération. C'est un moyen qui lui avait bien réussi toujours et dans lequel il avait une absolue confiance. Il n'en est pas de même des injections intra-cérébrales dans le tétanos confirmé; celles-ci lui ont toujours paru inefficaces.

M. Tuffier rapporte, à l'occasion de cette discussion, un cas de tétanos traité par M. Letoux (de Vannes), dès le début, par des injections intra-cérébrales d'antitoxine à haute dose, et dans lequel les accidents tétaniques s'arrêtèrent aussitôt, et le malade guérit. La quantité de sérum

injecté fut, pour chaque hémisphère, supérieure à 20 centimètres cubes. C'est le quatrième cas que M. Letoux traite de la même façon avec le même succès. Ces injections sont sans danger.

M. Reynier dégage de cette discussion deux points : tout d'abord la difficulté de déterminer la porte d'entrée d'une infection tétanique; d'autre part, l'insuffisance des moyens d'antisepsie et d'asepsie actuellement en usage pour se préserver de bacille de Nicolaïer; la preuve de ce dernier fait se trouve, suivant M. Reynier, dans cette circonstance qu'un grand nombre de malades atteints de tétanos post-opératoire n'ont eu aucune espèce de suppuration. Il en a été ainsi chez une malade dont M. Platon (de Marseille) a envoyé l'observation et qui, opérée de salpingectomie, était guérie au quatorzième jour, quand survinrent des accidents de tétanos qui l'emportèrent rapidement. Il fut impossible d'en déterminer la cause. M. Reynier a accusé dans son cas le catgut, puisqu'il ne pouvait découvrir d'autre origine. Mais il reconnaît volontiers qu'il s'agit d'une simple hypothèse, et qu'il serait plus vraisemblable d'accuser le malade lui-même, qui peut être l'auteur du bacille de Nicolaïer.

En ce qui concerne la valeur du sérum antitétanique en injections préventives, M. Reynier persiste à croire que le fait d'insuccès qu'il a rapporté constitue un fait positif contre lequel ne peuvent rien tous les faits négatifs signalés. Son fait n'est d'ailleurs pas isolé, et M. Peyrot l'a autorisé à rapporter un cas absolument semblable. — La valeur curative de ces injections lui paraît aussi peu établie, et M. Reynier a infiniment plus de confiance dans les hautes doses de chloral.

M. Bazy rappelle que les expériences de Vaillard ont démontré que le tétanos est fonction d'infection et qu'on donne le tétanos aux animaux en injectant en même temps qu'une culture pure de bacille, une culture de microbes pathogènes. Aussi fait-il faire aux malades qui suppurent, une nouvelle injection tous les dix jours jusqu'à concurrence de trois ou quatre.

M. Reclus a vu également un de ses blessés succomber au tétanos malgré une injection préventive. M. Roux lui a fait remarquer que ce malade ayant eu longtemps de la suppuration, on aurait dû répéter plusieurs fois les injections antitétaniques.

M. Schwartz constate que depuis qu'il pratique des injections préventives dans son service de l'hopital Cochin, il n'observe plus que des cas de tétanos venant du dehors. Auparavant les cas développés dans le service sur des opérés étaient très fréquents.

M. Delorme a vu le tétanos se développer chez un opéré de cure radicale de hernie, chez lequel il n'y avait pas trace de suppuration. Il ne partage en aucune façon la confiance de certains de ses collègues dans la valeur des injections préventives.

M. Michaux pratique les injections préventives et n'a jamais eu de cas de tétanos.

M. Routier a également observé un cas de tétanos sans suppuration aucune.

M. Berger dit qu'il n'est pas douteux que le tétanos survient dans le cas

de suppuration et d'infection, mais on l'observe aussi dans les luxations, les fractures sans plaie. Quant aux injections antitétaniques, on ne sait pas encore comment elles agissent.

M. Lejars. — *Des ostéomes précoxaux.*

M. Lejars a observé deux cas intéressants de tumeurs osseuses précoxales.

Dans le premier cas, il s'agit d'un journalier qui, deux ans auparavant, s'était fait une contusion de la hanche, qui l'avait obligé à garder le lit pendant un mois. Quand il se leva et se remit à marcher, il constata dans l'aine une petite tumeur dure qui, depuis lors, augmenta progressivement. Cette tumeur, très dure et très volumineuse, gênait les mouvements de l'articulation. M. Lejars en pratiqua l'ablation par morcellement et put se rendre compte que la tumeur occupait l'épaisseur du muscle psoas vers son tendon inférieur. Le vaste foyer qui résulta de l'ablation fut drainé et le malade guérit.

L'autre malade, un gravatier de quarante-deux ans, avait subi un accident trois ans auparavant; la roue d'une voiture avait passé sur son aine gauche et avait provoqué une vaste ecchymose de la région, sans provoquer cependant de lésions profondes importantes. Depuis cet accident, il conserve dans l'aine gauche une douleur, d'abord légère, mais qui dans la suite s'est accentuée de telle façon que la marche en est sérieusement gênée. A l'examen, M. Lejars constate que tous les mouvements de la hanche sont gênés, et que l'aine gauche est occupée par une tumeur d'une dureté osseuse, absolument fixe. Il intervient et constate encore cette fois que la tumeur osseuse est englobée dans l'épaisseur du psoas. Le malade guérit avec un résultat fonctionnel parfait.

Ce sont là deux faits d'ostéomes traumatiques péri-articulaires. Ces tumeurs, assez fréquentes au coude, sont exceptionnelles à la hanche, et M. Lejars insiste sur le volume très considérable qu'elles ont pris dans les deux cas.

I. M. Véron (d'Alger). — *Rupture traumatique de la rate par coup de pied de cheval; splénectomie; mort dix jours après l'opération.*

II. M. Mauclaire. — *Rupture traumatique de la rate par coup de pied de cheval; splénectomie; guérison.*

Rapport de M. Guinard.

I. Dans l'observation de M. Véron, il s'agit d'un soldat qui reçoit un coup de pied de cheval dans l'hypocondre gauche. Il ne perd pas connaissance, mais a aussitôt deux vomissements alimentaires. M. Véron le voit deux heures après; il est très pâle, mais n'accuse ni malaise ni douleur, et ne présente d'autre phénomène qu'une rigidité de la paroi contracturée. On met le blessé en observation jusqu'au lendemain matin. De nouveaux vomissements étant survenus, et le pouls étant devenu petit et dépressible, on se décide alors à l'intervention. La laparotomie fait découvrir une large fissure de la rate donnant du sang en nappe; la cavité abdominale était remplie de sang. La rate est facilement pédiculisée et enlevée, le sang est

complètement évacué, et le foyer est tamponné et drainé avec deux mèches de gaze. On fit dans les jours suivants un lavage du foyer avec de l'eau bouillie salée, et on pratiqua plusieurs injections de 250 grammes de sérum. Le blessé succomba au sixième jour à une septicémie péritonéale.

II. Le malade de M. Mauclaire était un homme qui avait reçu un violent coup de pied de cheval dans la région thoracique inférieure et postérieure gauche. Pendant vingt-quatre heures il ne présente aucun signe d'hémorragie interne. Le deuxième jour, ces signes apparaissent. M. Mauclaire fait alors la laparotomie, et, devant un flot de sang, saisit immédiatement le pédicule de la rate entre les doigts, le lie et enlève une rate éclatée en plusieurs morceaux. La guérison survint sans autre incident qu'une élévation subite et passagère de la température au douzième jour.

Le Rapporteur critique, dans l'observation de M. Véron, le caractère tardif de l'intervention, laquelle, en présence du signe de la rigidité de la paroi, aurait dû être faite immédiatement. M. Guinard n'est pas partisan des lavages de l'abdomen à l'eau salée, quand il s'agit d'épanchements sanguins; ils sont en pareil cas plus nuisibles qu'utiles. Enfin, il insiste encore sur l'insuffisance des injections de sérum qui auraient dû être pratiquées par litres.

M. Demoulin est frappé dans ces deux cas, comme dans un cas personnel malheureux, par ce fait que les signes d'hémorragie interne n'apparaissent qu'après vingt-quatre heures. Il a pu s'assurer, dans son cas, que cela tenait à ce fait que le capsule splénique se rétractant, forme un capuchon dans lequel s'accumulent les caillots et détermine une hémostase provisoire.

M. Ricard. — *Sur une variété de dégénérescence fibreuse du corps thyroïde.*

M. Ricard a eu l'occasion d'opérer un homme qui présentait une tumeur thyroïdienne d'une dureté remarquable avec phénomènes d'envahissement du côté des vaisseaux et nerfs du cou et du côté de l'œsophage et de la trachée, et chez lequel il avait porté le diagnostic de cancer thyroïdien. L'extirpation de cette tumeur fut extrêmement laborieuse; on dut réséquer une portion de la carotide et de la jugulaire, sectionner le nerf pneumogastrique. Au cours de l'opération, une pince ayant été placée sur ce nerf, il se produisit des accidents respiratoires très graves. Enfin, la dissection de l'œsophage et de la trachée fut extrêmement pénible. Néanmoins les suites opératoires furent simples; il y eut pendant plusieurs jours un écoulement séreux très abondant, dû à la blessure du canal thoracique et qui disparut après un pansement compressif. Le malade guérit. — L'examen histologique de la tumeur montre qu'il s'agissait de tissu fibreux adulte pur sans présence de tissu thyroïdien. On avait donc affaire à un envahissement fibreux de la glande; c'est le troisième cas de ce genre qu'a observé M. Ricard. Cette affection a déjà été décrite par Riedel et a fait l'objet d'un mémoire de Tailhefer. M. Ricard estime que son diagnostic est possible et qu'il est important de le faire le plus tôt possible, afin que l'extirpation puisse être pratiquée avant que l'envahissement se soit trop étendu.

M. Delbet estime que ces envahissements fibreux, d'apparence clinique maligne, mais de structure bénigne, constituent un processus pathologique qui n'est pas spécial au corps thyroïde et qu'ils doivent être rapprochés de ces tumeurs fibreuses que l'on rencontre par exemple autour d'un foyer de cholécystite, comme M. Delbet a eu l'occasion d'en observer récemment un cas. Il s'agit dans ce dernier cas évidemment d'une réaction inflammatoire autour d'un foyer infectieux. On les observe dans les mammites chroniques des vaches laitières, et M. Chantemesse les a décrites dans le hog choléra. M. Delbet pense que les faits de M. Ricard reconnaissent la même cause et qu'il s'agit de réaction fibreuse autour de thyroïdite; le terme de fibromatose inflammatoire lui semble devoir leur être appliqué. Le grand caractère de ces productions c'est la possibilité de leur régression, et cela a une grande importance thérapeutique, car il n'est pas nécessaire de les enlever complètement pour que la guérison se produise; certains faits de Riedel le démontrent.

M. Michaux trouve ce rapprochement un peu osé; il ne croit pas à l'identité des faits de M. Ricard avec ceux que signale M. Delbet.

M. Walther insiste sur les accidents produits par le pincement du pneumogastrique; il les a observés également en pinçant par mégarde le pneumogastrique au cours d'une opération sur le cou. — Il a observé également un homme présentant la tumeur et les mêmes symptômes que ceux qu'a signalés M. Ricard; il a également porté le diagnostic de cancer thyroïdien. Or, ce malade se porte actuellement très bien; l'aspect quasi cachectique et les douleurs qu'il présentait ont disparu. De même, chez une dame âgée, avec une tumeur thyroïdienne volumineuse, il a vu les ganglions disparaître et la tumeur rétrocéder et avec elle les phénomènes de compression.

M. Prouff (de Morlaix). — *Rachicocaïnisation suivie de mort.*

Rapport de M. Broca.

Une femme de soixante-deux ans croyait s'être introduite un corps étranger dans la plante du pied, et, malgré une radiographie négative, exigea qu'on allât à sa recherche. Comme elle avait en outre une ancienne arthrite coxo-fémorale bilatérale sur laquelle il voulait se renseigner, M. Prouff se résolut à la rachicocaïnisation. Il injecta un centimètre cube d'une solution à 1 p. 100. L'anesthésie fut rapidement obtenue, l'opération et l'exploration se firent facilement, et la malade n'éprouvant aucune espèce de malaise, rentra chez elle. Ce n'est que trois à quatre heures après l'injection qu'elle commença à se sentir mal à son aise et à éprouver des douleurs lombaires qui devinrent de plus en plus violentes.

Sept heures après l'injection, M. Prouff constata une pâleur livide de la face, une agitation et une angoisse extrêmes, et la malade succomba dans la nuit, dix-huit heures après l'injection. L'autopsie ne fut pas pratiquée.

M. Nélaton a observé des accidents très graves survenus après une rachicocaïnisation, accidents qu'il n'attribue pas à la méthode, mais aux impuretés de la cocaïne.

M. Rochard ne se sert plus maintenant que de cocaïne purifiée, la cocaïne

ordinaire contenant, ainsi que l'a constaté son interne en pharmacie, des impuretés.

M. Chaput considère l'observation de M. Prouff comme sans portée contre la méthode, car elle est incomplète, l'autopsie n'ayant pas été faite, et d'autre part, la technique a été défectueuse. Relativement aux accidents, M. Chaput a fait après MM. Ravaut et Guinard, plusieurs fois la ponction évacuatrice contre des céphalées persistantes avec résultats excellents. Dans un cas il a fait aussitôt après l'opération une ponction évacuatrice de 7 centimètres cubes pour prévenir les accidents, et ces derniers ne se sont pas produits.

M. Guinard rappelle les recherches faites dans son service par MM. Ravaut et Aubourg, lesquelles montrent que toute injection dans le sac arachnoïdo-pie-mérien provoque dans les vaisseaux méningés un mouvement de défense qui s'accompagne d'une pluie diapédétique d'éléments figurés dans le liquide céphalo-rachidien avec hypertension. Plus ce processus défensif est intense, plus les accidents consécutifs, céphalée, hyperthermie, etc., sont prononcés. Pour ramener ce processus à son minimum, M. Guinard a recours à une technique qui consiste à employer comme véhicule de la cocaïne le liquide céphalo-rachidien lui-même. Dans ces conditions, il observe peu d'accidents, et quand ces derniers se produisent, la ponction évacuatrice les fait disparaître. Les ponctions préventives de M. Chaput paraissent inutiles à M. Guinard.

M. Segond n'a pratiqué que quatre fois la rachicocaïnisation et les résultats ne lui ont pas paru fort encourageants.

M. Larger (de Maisons-Laffitte) — *Étiologie de la grossesse ectopique.*

M. Larger s'efforce, par l'analyse d'un certain nombre d'observations et par des déductions par analogie, de démontrer que la grossesse ectopique n'est autre chose qu'un stigmate de dégénérescence et qu'elle est en conséquence héréditaire. Toutefois son hérédité homologue n'est pas encore nettement prononcée, la détermination exacte de la grossesse ectopique étant de date trop récente. Par contre son hérédité par transformation serait bien établie. Elle s'opérerait indistinctement avec tous les autres stigmates physiques, moraux ou obstétricaux de la dégénérescence. La grossesse ectopique marquerait cependant une préférence à se transformer avec la gémellité et surtout l'avortement, avec lequel elle se confond et se fusionne le plus habituellement, soit dans la même gestation, soit dans des gestations différentes de la même femme.

M. Potherat présente un *kyste sébacé de la paume de la main.*

M. Quénu présente deux malades chez lesquels il a fait des *rhinoplasties par la méthode indienne.*

M. Walther présente un cas de *rupture traumatique de l'urèthre.*

M. Morestin présente un malade opéré d'*arthrectomie pour arthrite blennorrhagique du genou.*

M. Chaput présente une *énorme bourse séreuse polykystique développée sur un hallux valgus.*

M. Legueu présente un malade atteint d'*éventration consécutive à une rupture de la paroi abdominale par contusion.*

M. Monod présente un *ostéo-sarcome de l'extrémité supérieure du tibia.*

M. Chaput présente un malade opéré de *pylorectomie pour tumeur du pylore.*

M. Schwartz présente un *calcul du cholédoque enlevé par cholédocotomie.*

M. Schwartz présente un malade chez lequel il a fait l'*extirpation d'un anévrysme artério-veineux de la tibiale antérieure.*

M. Delbet présente une *tumeur de la langue.*

SOCIÉTÉ DE CHIRURGIE DE LYON

Séance du 6 juin 1901. — *Présidence de M. Gayet.*

Sarcome de la région sous-maxillaire opéré plusieurs fois depuis treize ans.

M. Sabatier présente une malade opérée en 1888 pour un sarcome de la région sous-maxillaire gauche, à l'âge de quarante ans; glande et ganglions furent enlevés en masse.

En 1892, seconde opération pour une généralisation à distance dans les ganglions carotidiens. En 1901, troisième intervention sur les ganglions de la parotide. Chaque fois on eut une guérison locale définitive. Le microscope a révélé le type sarcome à cellules fusiformes. Ce cas doit engager les chirurgiens à faire preuve de ténacité.

Tumeur de l'S iliaque, entérectomie, guérison.

M. Rochet rapporte l'observation d'un homme de cinquante-quatre ans, qui présentait sur la ligne médiane, à égale distance de l'ombilic et du pubis, une tumeur du volume d'une orange, mobile, lisse, ayant évolué en un an sans phénomènes réactionnels; un peu de constipation, matières un peu rubanées. Opération par MM. Rochet et Albertin. Découverte d'une tumeur développée concentriquement autour du côlon pelvien; entérectomie suivie de suture circulaire, rendue difficile par l'infiltration graisseuse du péritoine et la présence de grosses franges épiploïques graisseuses, appendues tout autour de l'intestin et sur le méso.

En arrière il fallut, pour faire la suture, sacrifier une portion cunéiforme du méso ayant pour base la portion intestinale réséquée.

Fermeture de la paroi par plans successifs, rendue délicate par la friabilité du péritoine graisseux.

La tumeur incisée dans le sens de la longueur de l'intestin montre le

calibre de l'intestin un peu rétréci et la présence de masses bourgeonnantes dans sa lumière.

En somme, deux points intéressants : au point de vue symptomatologique, la présentation très superficielle et la situation de la tumeur avaient pu faire songer à une tumeur pariétale, para-vésicale. A signaler, cependant, l'importance du signe des matières rubanées. Au point de vue opératoire, grande difficulté de l'anastomose par suite de l'infiltration graisseuse du péritoine.

Séance du 13 juin 1901. — *Présidence de M. Fochier.*

Rapport sur une *Opération de bec-de-lièvre.*

M. Nové-Josserand lit un rapport sur la candidature de M. Debrie qui a envoyé un travail à propos d'une opération de bec-de-lièvre compliqué.

D'après le Rapporteur, pour la section osseuse, il vaut mieux se servir de la cisaille que du ciseau et du maillet. La section est plus rapide et moins hémorragique. Il faut s'attacher surtout à refaire la narine qui est très élargie et abaissée.

Au point de vue pathogénique, M. Debrie paraît penser que le bec-de-lièvre est dû non pas au défaut de soudure entre l'os intermaxillaire interne et l'intermaxillaire externe compris comme Albrecht, mais à un défaut de formation de ce bourgeon. Il se fonde sur la large perte de substance ouvrant la narine et sur l'absence de l'incisive externe. Ces raisons ne paraissent pas suffisantes au Rapporteur, qui croit le cas présent très explicable par la théorie classique.

M. Fochier demande si actuellement on est encore partisan de la résection de l'os intermaxillaire.

M. Nové-Josserand. D'après les travaux récents, on réserve cette mutilation à des cas exceptionnels. Personnellement, dans les cas qu'il a opérés, il a pu faire sans trop de difficulté la mobilisation suivie de suture de l'os intermaxillaire.

Gelure de la paroi abdominale par application prolongée de glace.

M. Durand donne des renseignements sur un malade dont il a entretenu déjà la Société : il s'agissait d'une poussée d'appendicite traitée par la glace sur le ventre; il y avait eu des gelures de la paroi et on craignait une éventration. Depuis, l'orateur a fait l'appendicectomie et a pu se rendre compte que la peau seule avait été altérée par la gelure, ce qui permettra la réunion sans éventration.

Traumatismes du membre inférieur.

M. Durand présente des radiographies prises sur trois malades atteints de lésions traumatiques du pied. Le premier, tombé de 6 à 7 mètres sur un bas-port, s'est divisé l'extrémité inférieure du tibia en trois segments; l'astragale a pénétré entre les fragments antérieur et postérieur. Cette fracture très oblique de la partie antérieure et postérieure de l'os, respectant les malléoles, paraît extrêmement rare. Le traitement a consisté dans la

réduction sous anesthésie; il reste encore une saillie du fragment antérieur et de la limitation du mouvement, flexion qui persistera probablement.

Le second malade s'est fait une subluxation du scaphoïde; il n'y a pas eu à intervenir et la guérison s'est faite rapidement.

Le troisième malade a une fracture horizontale du calcanéum; le mécanisme paraît avoir été celui de l'écrasement.

M. Claudot, à propos du premier blessé, croit qu'il s'agit d'une pénétration de l'astragale dans l'extrémité inférieure du tibia, et il se demande pourquoi on n'aurait pas tenté une réduction opératoire seule possible à son sens.

M. Vallas a vu isolément, mais jamais ensemble, ces traits de fracture antérieur et postérieur de l'extrémité tibiale. Dans la fracture bi-malléolaire, on sait que fréquemment il y a un troisième fragment, c'est le postérieur. Une fois seulement l'orateur a rencontré l'éclatement antérieur, mais accompagnant la fracture malléolaire. Ce qui fait donc la rareté du cas présenté, c'est l'absence de lésions latérales. A l'aspect de la radiographie, l'intervention paraît indiquée; on pourrait ou réséquer l'extrémité inférieure du tibia, ou bien enlever seulement l'astragale et faire un cerclage du tibia pour refouler les fragments.

M. Fochier a eu si souvent l'occasion de voir les suites fâcheuses, les impotences définitives résultant de ces fractures de la région tibio-tarsienne, qu'il croit nécessaire de préconiser aux jeunes chirurgiens l'audace contre ces lésions et les opérations complexes que permettent aujourd'hui les ressources réunies de la radiographie et de l'asepsie.

M. Durand croit qu'il ne faut pas intervenir immédiatement dans ces cas, qu'il faut essayer des moyens de douceur et n'opérer que plus tard si ces moyens échouent. On ne fera ainsi que le strict nécessaire.

Quant à la nature de l'intervention, il pense que l'astragalectomie risquerait de ne pas donner une mobilité suffisante; s'il se produit une limitation gênante des mouvements, elle sera due probablement aux deux fragments antérieur et postérieur, insuffisamment ramenés à leur place normale et placés comme des cales contre lesquelles viendront buter les extrémités de l'astragale. Ce sont ces obstacles qu'il importerait de faire disparaître. On sait qu'Ollier préconisait la double règle suivante : enlever l'astragale pour assurer le drainage des fractures compliquées infectées récentes, en respectant alors autant que possible les malléoles : porter au contraire l'intervention sur le squelette de la jambe dans les fractures vicieusement consolidées et ménager alors l'astragale.

Séance du 20 juin 1901.

Invagination intestinale.

M. Batut présente une invagination intestinale développée brusquement chez un homme qui présente d'autre part, sur son intestin, des granulations tuberculeuses. Celles-ci se trouvaient à un mètre au-dessus de l'invagination. Il n'y avait pas eu de signes nets tels que melæna; cependant, à l'au-

topsie, on a trouvé l'intestin plein de sang. Granulations tuberculeuses dans les poumons.

M. Claudot insiste sur la nécessité, au cours d'une laparotomie laissant le diagnostic indécis, de faire une exploration absolument complète des organes tant qu'on n'a pas trouvé la cause évidente des phénomènes observés. Dans le cas présent, on fut obligé de s'arrêter en raison des phénomènes de collapsus présentés par le malade.

M. Jaboulay a opéré il y a quinze jours une invagination analogue : l'iléon invaginé dans le cæcum et le cæcum dans le côlon. L'intervention a permis de désinvaginer les trois cylindres. Là encore il y avait de la tuberculose péritonéale. Le malade peut être considéré comme guéri.

M. Jacob, qui a vu le malade à son entrée à l'hôpital, rappelle que ce soldat présentait tous les signes d'une péritonite; il n'avait pas eu de selles sanglantes, pas d'arrêt des matières ni des gaz. Il présentait seulement une douleur à la palpation du côté droit dans la région duodénale.

Corps étrangers de l'estomac. Gastrostomie.

M. Siraud rapporte l'observation et présente le corps étranger. C'est au cours d'une laparotomie exploratrice, la malade ne donnant aucun renseignement sur l'ingestion d'un corps étranger quelconque et les symptômes étant assez obscurs, que M. Siraud rencontra une tumeur intra-gastrique; l'incision de l'estomac lui permit de retirer une masse de cheveux pelotonnés. La malade était hystérique et avait l'habitude d'avaler des cheveux, du papier, etc. L'estomac avait toléré pendant longtemps cette masse énorme qui remplissait absolument tout l'estomac.

M. Gangolphe, qui avait vu cette malade, n'avait pu formuler un diagnostic; il avait pensé à une tumeur de l'épiploon, ou à une lésion tuberculeuse.

M. Claudot dit que ces cas ne sont pas exceptionnels chez les hystériques et qu'il existe plusieurs opérations de ce genre dans la science. D'autre part, dans les espèces animales, équines et bovines surtout, on rencontre assez souvent des masses de poils agglutinés, dites ægagropiles.

M. Bérard dit qu'au point de vue du diagnostic l'insufflation aurait rendu des services.

M. Siraud n'a pu faire cette recherche en raison de l'état mental de l'opérée. Au point de vue de la durée du développement, la jeune fille a avoué qu'elle avalait des cheveux depuis trois ans.

M. Gangolphe et M. Durand déclarent que l'insufflation de l'estomac ne peut donner des renseignements absolus sur la situation d'une tumeur dans tel ou tel organe; l'exagération de la sonorité indique seulement que la tumeur est en arrière de l'estomac; elle peut donc siéger sur la rate, le pancréas, le rein, etc.

M. Bérard. C'est la forme des zones de sonorité et de matité qui permet de différencier le siège sur ces divers organes rétro-gastriques. L'insufflation est un signe adjuvant extrêmement utile, sans avoir rien de pathognomonique.

Kyste thyro-hyoïdien.

M. Batut présente un jeune soldat porteur d'un kyste thyro-hyoïdien; c'est le quatrième cas qu'il observe. Celui-ci a été déjà opéré par M. Polaillon il y a trois ans. Depuis quelque temps s'est rouverte une petite fistule qui donne issue à quelques gouttes de liquide muqueux.

Un autre malade avait été opéré avec le diagnostic d'abcès froid, par un autre chirurgien. M. Batut l'a excisé après dissection; celle-ci est souvent assez laborieuse et profonde; les récidives ne sont pas rares.

M. Nové-Josserand émet le même avis; il a récemment constaté une récidive chez une jeune fille qu'il avait opérée six mois plus tôt, après dissection soigneuse.

M. Jaboulay a eu une récidive analogue et croit que tous les chirurgiens pourraient en citer.

M. Gangolphe, sur les cas qu'il a opérés, a toujours vu la récidive sauf dans deux cas; encore l'un était-il un kyste branchial latéral.

M. Gangolphe lit un rapport sur la *candidature de M. Rigal* et sur un *mémoire* envoyé par celui-ci.

Hystérectomie abdominale sous-péritonéale.

M. Jaboulay présente un volumineux fibrome utérin pour lequel il a pratiqué l'hystérectomie par le procédé sous-péritonéal qu'il a proposé. Après incision abdominale sous-ombilicale jusqu'au péritoine exclusivement, décollement avec les doigts, de la vessie jusqu'au cul-de-sac antérieur du vagin; incision de la demi-circonférence antérieure du vagin; saisie du col attiré en haut, ligature des utérines, section de la demi-circonférence postérieure du vagin, ablation de l'utérus qu'on sépare par retournement de son péritoine, n'incisant celui-ci qu'à la fin de l'opération pour faire l'hémostase des pédicules utéro-ovariens.

M. Fochier croit que ce procédé restera un procédé d'exception, qui ne pourra s'appliquer aux cas où l'utérus a une forme moins régulière, où le fibrome est plus développé.

M. Jaboulay n'a pas encore rencontré de difficultés; il croit l'opération bien moins grave; on ne voit pas les intestins; on a en fin de compte un résultat absolument comparable à celui de l'hystérectomie vaginale.

Séance du 27 juin 1901. — *Présidence de M. Fochier.*

Anévrysme artérioso-veineux de l'orbite datant de huit ans. Accidents phlébitiques dans l'anévrysme.

M. Gayet présente une jeune fille de seize ans, atteinte depuis huit ans d'un anévrysme artérioso-veineux survenu à la suite de l'accident suivant: elle était tombée tenant à la main une aiguille à bas; et celle-ci s'était enfoncée dans l'orbite en suivant la paroi supérieure et fut retirée par la malade elle-même. Bientôt après surviennent de l'exophtalmie, du gonflement des veines péri-orbitaires, du thrill, du souffle continu à renforce-

ment, tous signes d'un anévrysme artérioso-veineux. Ces symptômes furent constatés à cette époque à la clinique où on photographia la malade. Ces photographies sont soumises à la Société. Le traitement consista dans des tentatives de compression digitale de la carotide, et la malade éprouvait en somme peu de gêne; on ne fit pas d'intervention plus sérieuse.

On pensait à un anévrysme non pas sinusien, mais intra-orbitaire, entre l'ophtalmique et les veines de l'orbite; car le souffle était limité à la région orbito-frontale et ne s'étendait pas à de grandes distances comme dans les anévrysmes de la carotide dans le sinus caverneux, où l'on perçoit jusqu'au niveau du sacrum.

La malade s'accommodait de sa tumeur pendant plusieurs années, lorsqu'il y a quelques jours, elle eut sans cesse comme des douleurs à ce niveau; l'exorbitisme s'accrut, la peau rougit. Actuellement il y a fort peu de douleur, mais un peu de somnolence, et de la fièvre s'élevant jusqu'à 39°1. Il a dû se produire dans cet anévrysme des coagulations dont l'origine reste incertaine; il ne semble pas qu'il y ait eu de l'inflammation; l'œil est resté sain quoique refoulé en avant; l'ophtalmoscope a montré simplement un peu de stase veineuse et d'œdème du fond de l'œil. Mais ce qui est important, c'est que le thrill a disparu complètement depuis que ces phénomènes sont survenus. On peut donc espérer que ce travail intra-vasculaire aboutira à l'oblitération des veines et à la guérison de l'anévrysme. On se contente pour le modérer de faire des applications de glace et des mouchetures dans l'œdème des plans superficiels.

M. Albertin présente une *tumeur* qu'il a enlevée chez une femme et qui présentait cliniquement de grandes difficultés de diagnostic; c'était une tumeur abdominale, donnant lieu à des élévations de température, paraissant indépendante des organes génitaux, nettement fluctuante. Après l'ouverture du ventre, la ponction montra qu'il s'agissait d'une tumeur solide, mais molle; elle adhérait au mésocôlon, mais fut facilement énucléée; on réséqua la plus grande partie de la poche et on établit un Mikulicz. Cette tumeur présente tous les caractères d'un cancer encéphaloïde; mais il est impossible de dire aux dépens de quel organe elle s'est développée, elle siégeait dans l'épaisseur du mésocôlon.

Il est intéressant de signaler cette énucléation facile, cette consistance spéciale; mais il faut prévoir une récidive au niveau de la portion tumeur qu'on n'a pu énucléer en raison des adhérences. L'orateur a observé cette récidive dans un cas où il s'agissait d'un léio-myôme.

M. Vallas a observé sur les membres des tumeurs analogues par leur aspect extérieur à celle que M. Albertin vient de présenter. Ce sont des tumeurs molles qui grossissent assez vite, sont énucléables et récidivent lentement; le microscope en fait des léio-myômes.

M. Sabatier demande à quoi M. Albertin attribue la pseudo-fluctuation qu'il a perçue cliniquement et qu'on n'a plus maintenant; ne tenait-elle pas à ce que la tumeur reposait sur les anses intestinales?

M. Albertin. La tumeur appuyait sur la colonne vertébrale.

M. Fochier a souvent rencontré des tumeurs solides qui donnent la sensation de fluctuation; il fait en ce moment des expériences pour étudier les conditions de ces phénomènes.

Fracture ancienne de la rotule. Suture des ailerons.

M. Durand présente le malade et des radiographies. Le résultat fonctionnel est bon, bien qu'il n'y ait aucune consolidation osseuse, ce qui démontre bien le rôle important des ailerons.

G. Gayet.

VARIÉTÉS

XIVe CONGRÈS INTERNATIONAL DE MÉDECINE.

Les travaux préparatoires du XIVe Congrès International de Médecine ont commencé. Le Comité exécutif a été constitué ainsi qu'il suit : *Président* : Prof. Julián Calleja y Sanchez; *Secrétaire général* : Dr Angel Fernandez-Caro y Nouvilas; *Trésorier* : Dr José Gómez y Ocaña; *Membres* : Les Présidents et Secrétaires des Sections.

Extrait du Règlement.

Art. 4. Le XIVe Congrès International de Médecine se réunira à Madrid, sous le patronage de LL. MM. le roi D. Alphonse XIII et son Auguste mère la reine régente, du 23 au 30 avril 1903. — Le but du Congrès est exclusivement scientifique.

Art. 3. Le montant de la cotisation sera de 30 pesetas. Cette somme doit être versée, au moment de l'inscription et à partir de ce jour jusqu'à l'ouverture du Congrès, au Secrétariat général (Faculté de Médecine de Madrid), lequel remettra à l'intéressé une carte d'identité; cette carte permettra de profiter de tous les avantages réservés aux Congressistes.

Art. 9. Le Congrès sera divisé comme il suit :

I. *Anatomie* (*Anthropologie, Anatomie comparée, Embryologie, Anatomie descriptive, Histologie normale et Tératologie*). — II. *Physiologie, Physique et Chimie biologiques.* — III. *Pathologie générale, Anatomie pathologique et Bactériologie.* — IV. *Thérapeutique, Pharmacologie et Matière médicale.* — V. *Pathologie interne.* — VI. *Neuropathies, Maladies mentales et Anthropologie criminelle.* — VII. *Pédiatrie.* — VIII. *Dermatologie et Syphiligraphie.* — IX. *Chirurgie et Opérations chirurgicales.* — X. *Ophtalmologie.* — XI. *Otologie, Rhinologie et Laryngologie.* — XII. *Odontologie.* — XIII. *Obstétrique et Gynécologie.* — XIV. *Médecine et Hygiène militaire et navale.* — XV. *Hygiène, Épidémiologie et Science sanitaire technique.* — XVI. *Médecine légale.*

BIBLIOGRAPHIE

MANUEL D'HISTOLOGIE PATHOLOGIQUE; par **Cornil** et **Ranvier**. 3e édition, t. I. — 1 vol. gr. in-8°, F. Alcan, éditeur.

Le *Manuel d'Histologie pathologique* de Cornil et Ranvier n'avait pas eu d'édition nouvelle depuis vingt-cinq ans. Malgré son âge vénérable, car vingt-cinq années à notre époque représentent pour les livres médicaux une vieillesse avancée, il n'était, grâce aux qualités critiques de ses auteurs, ni vieux, ni démodé, tant il est vrai que les faits bien observés ne donnent aucune prise au temps et restent éternellement jeunes. Mais bien des interprétations ont changé depuis 1881, et bien des faits nouveaux ont été observés. La révolution pasteurienne a transformé en grande partie la compréhension générale de la pathologie; elle devait trouver son écho dans l'histologie pathologique. C'était là, parmi de nombreuses lacunes, le gros défaut du livre de MM. Cornil et Ranvier. Cette lacune a été comblée cette année, ou tout au moins a commencé de l'être, car le premier volume d'une troisième édition du *Manuel d'Histologie pathologique* a paru au mois de février dernier. Cette nouvelle édition sera plus volumineuse que les précédentes; elle en atteindra presque le double. Le plan ancien est conservé.

Le volume qui vient de paraître a plus de 900 pages et contient près de 400 gravures en noir et en couleurs.

Il se compose d'un premier chapitre sur des *généralités sur l'histologie normale*, écrit par M. Ranvier et suivi d'un chapitre de *généralités sur l'histologie pathologique*, dû à M. Cornil. Puis, du même auteur, une étude des *inflammations* où se trouvent de très intéressantes pages résumant des expériences personnelles sur les différents processus de *cicatrisation*. Dans un quatrième chapitre, M. Brault étudie les *tumeurs* d'une façon à la fois succincte et complète.

Le septième chapitre, qui n'existait même pas à l'état embryonnaire dans l'édition de 1881, forme, à lui seul, un petit manuel merveilleusement clair, précis et complet de *bactériologie* des microbes pathogènes de l'homme et de *parasitologie*. Il a été écrit par M. F. Besançon.

Le volume se termine par une étude des *lésions des os*, des *articulations*, des *cartilages* et des *tissus conjonctifs*, cette dernière due à la plume de M. Cornil, les deux autres à celle de M. Cazin.

MIGNOT.

JOURNAUX RUSSES

CHIRURGIE. — Année 1901.

N° 49. — Janvier 1901.

Agr. N.-J. Napalkoff : *Des méthodes expérimentales en anatomie.*

N.-N. Muscaïloff : *De la cautérisation par les rayons solaires et par l'air chaud.*

Prof. P.-J. Diakonoff : *Diagnostic et traitement chirurgical de la lithiase biliaire.*

A.-A. Tchougaïeff : *Maladies et traumatismes de la poitrine*, fascic. III de la « Chirurgie d'urgence » (en supplément).

N° 50. — Février 1901.

V.-A. Sventzisky : *Des plaies par armes à feu d'ancien et de nouveau calibre* (Compte rendu tiré des derniers combats des Russes contre les Chinois en Mandchourie).

Agr. N. Trinkler : *Des tumeurs du mésentère.*

J.-A. Bondareff : *De l'occlusion intestinale aiguë.*

Agr. J.-J. Kalabine : *« Lamium album » dans les métrorragies.*

Agr. A. Martinoff : *Hernies inguinales (lit. du triangle inguinal).*

N.-A. Zviagintseff : *De la cure radicale de la hernie inguinale.* Congrès des chirurgiens russes, Moscou, 28-30 décembre 1900 (Supplément).

N° 51. — Mars 1901.

Agr. S.-P. Feodoroff : *Traitement par la laparotomie des suppurations de l'abdomen ouvertes dans le péritoine.*

Agr. Th.-A. Alexandroff : *De l'intervention chirurgicale dans les fibromyômes de l'utérus gravide.*

B.-G. Pzgevalsky : *De la désarticulation de la hanche dans le cas de tumeur du fémur (meilleurs procédés opératoires et résultats thérapeutiques).*

N° 52. — Avril 1901.

S.-F. von Stein et V.-M. Lakcheeff : *Cas de nécrose étendue de l'occipital.*

V.-M. Zikoff : *De l'extirpation du cancer de la langue.*

Agr. S.-E. Berezovsky : *Traitement des hernies. Massage des hernies.*

B.-K. Baouer : *Procédé nouveau de la cure radicale de la hernie crurale (du professeur Roux).*

K. Sourloff : *Luxation du nerf cubital.*

N° 53. — Mai 1901.

SUAREZ DE MENDOZA : *Signification des anomalies des sinus frontaux au point de vue du traitement chirurgical des sinusites.*

G. VOSKRESENSKY : *Chirurgie des uretères. Abouchement des uretères dans le gros intestin par le procédé de Maydl dans un cas d'exstrophie de la vessie. Critique de ce procédé.*

S.-F. DERIOVGINSKY : *Cas rare de tuberculose primitive de la vessie traitée chirurgicalement.*

A.-A. OEHMANN : *Cas d'ablation du canal séminifère atteint de tuberculose.*

Tome IX. — N° 54. — Juin 1901.

PROF. AGR. A. MARTINOFF : *Phlegmon ligneux (de P. Reclus).*

L.-P. PASSOVÈRE : *Sarcomes multiples idiopathiques de la peau.*

P. GERTZÈNE : *Rhinoplastie partielle. Reconstitution du lobule du nez.*

A.-A. ABRAGEANOFF : *Étranglement d'une hernie inguinale interstitielle (de Richter) contenant un corps étranger.*

PROF. AGR. N.-N. SERVINOFF : *Méthode latéro-vaginale et sous-périostée pour fermer les grandes fistules vésico-vaginales adhérentes aux os, en remplacement de la colpocleisis.*

Le propriétaire-gérant : FÉLIX ALCAN.

Coulommiers. — Imp. PAUL BRODARD.

LUXATION DU MÉTATARSE EN DEHORS

Par le Dr QUÉNU

Professeur agrégé à la Faculté de Médecine de Paris,
Chirurgien de l'hôpital Cochin.

La luxation du métatarse en dehors est une variété rare parmi les déplacements déjà peu communs du métatarse sur le tarse. L'observation que nous publions tire principalement son intérêt des radiographies[1] qu'il nous a été donné de prendre et qui mettent à nu dans toute leur netteté les détails d'une anatomie pathologique que, seule, la pièce disséquée de Després avait permis de vérifier. Il s'agit d'une luxation ancienne, remontant à six semaines et pour laquelle, en l'absence de tout diagnostic, aucune tentative n'avait été faite.

Le jeune L... Désiré, âgé de vingt ans, vint en boitant et s'aidant péniblement de béquilles, nous consulter à la fondation Pereire, le 15 juin de cette année, pour les suites d'un accident arrivé le 1er mai. Relayeur à la Compagnie des omnibus, ce garçon, assez vigoureux, rentrait au dépôt avec ses deux chevaux relayeurs, monté sur celui de gauche, sans étriers. Le cheval manqua des quatre pieds et s'abattit sur le côté gauche. Le pied gauche de l'homme fut pris entre le pavé et le corps du cheval. La bête se releva du reste prestement, mais l'homme demeura à terre et fut ensuite porté chez le pharmacien et enfin chez lui; aucune tentative de réduction ne fut faite; le gonflement du pied était énorme et le diagnostic est certainement demeuré dans l'ombre. Au bout d'une quinzaine de jours, le blessé commença de marcher avec des béquilles. Depuis il continue à s'en servir; il peut marcher sans soutien, mais en boitant et en se fatiguant très vite; il semble que la plante se rejette un peu en dehors; il ressent de la douleur au niveau de la saillie qui occupe le bord interne du pied et un peu au niveau du milieu de la face dorsale. Actuellement le pied est encore manifestement gonflé et déformé, sensible à la pression; son attitude générale est normale.

Les mouvements spontanés ou communiqués des articulations tibio-tarsienne et médio-tarsienne sont libres et faciles, on peut même imprimer quelques mouvements à l'articulation tarso-métatarsienne malade. Les

1. Nous devons ces radiographies à notre assistant, M. Thoumire (Laboratoire de la fondation Pereire).

muscles de la jambe présentent un peu d'atrophie, la circonférence du mollet est moindre de 2 centimètres que du côté opposé. A l'inspection du pied, on est frappé, d'une part, par une saillie qui occupe le bord interne vers son milieu et, d'autre part, par la déformation générale de la plante. La voûte plantaire est effacée, effondrée, le pied est comme aplati dans son ensemble et élargi : de fait la plante mesure 10 centimètres au niveau de la saillie, tandis que celle de l'autre pied, au point correspondant, mesure

Fig. 1. — Photographie de la plante du pied de face[1].

un peu moins de 9 centimètres; la circonférence au niveau du grand cunéiforme mesure 17 centimètres à gauche, 24 centimètres à droite.

Une saillie existe au niveau du bord interne; elle est formée par le grand cunéiforme en avant duquel on ne retrouve qu'un creux au lieu de l'extrémité du premier métatarsien. Le bord externe présente une légère convexité un peu en arrière du diamètre transversal passant par la saillie interne.

L'exploration de la face dorsale du pied permet à peine de soupçonner

1. Ces photographies ont été prises par M. Giraut, externe du service.

un très léger soulèvement de l'extrémité postérieure des deuxième et troisième métatarsiens; aucune sensation d'épaississement indiquant un cal sur le trajet diaphysaire des métatarsiens. La direction du pied est normale; aucune inflexion de l'avant-pied sur le tarse.

Voici l'analyse des clichés radiographiques. La radiographie a été prise de manière à donner l'image de la face dorsale du pied, par conséquent la

Fig. 2 — Photographie de la plante du pied de face.

plante reposant sur la plaque sensible, l'ampoule au-dessus du dos du pied.

Le *premier métatarsien* a abandonné complètement la surface du premier cunéiforme qui saille en dedans; sa facette articulaire postérieure est en face de la facette correspondante du deuxième cunéiforme; je dis en face et non en contact : c'est qu'en effet, tout en se rapprochant un peu de cette surface, elle en reste distante de 6 millimètres; elle est venue se placer sur le prolongement et même un peu en avant de l'interligne du second, tandis qu'à l'état normal l'interligne du second est en retrait de 15 millimètres environ sur celui du premier (voir le cliché du côté sain).

Le *deuxième métatarsien* s'est mis en contact avec le troisième cunéiforme.

Ce troisième cunéiforme offre deux particularités : il semble bien, d'une part, que son extrémité antérieure ait subi une solution de continuité transversale à 4 ou 5 millimètres de l'interligne et, d'autre part, il est manifeste que ce troisième cunéiforme est plus distinct que du côté sain. De ce côté sain les deuxième et troisième cunéiformes semblent confondus, ils ne se différencient que par une ligne d'ombre; leur largeur réunie

Fig. 3. Fig. 4. — Pied sain.
Photographies de côté destinées à montrer l'effacement de la voûte plantaire.

n'atteint que 17 millimètres. Du côté blessé, l'interligne intercunéen est net et la largeur des deux se monte à 32 millimètres; notons encore que l'interligne cunéo-métatarsien (2 et 3) est à peine à 3 millimètres en avant de l'interligne métatarsien cuboïdien, tandis que du côté normal cette distance est de 7 millimètres.

Les deuxième et troisième cunéiformes offrent donc une double altération : leur extrémité antérieure a été fracturée et a subi un tassement qui l'a ramenée de niveau avec celle du cuboïde; de plus, les os se sont disjoints, leurs surfaces dorsales réunies se sont élargies de 15 millimètres;

Fig. 5. — Radiographie du pied sain.

donc l'effondrement de la voûte plantaire n'a pas seulement porté sur le métatarse, et la première rangée du tarse y a pris une large part.

Le *troisième métatarsien* ne semble pas avoir complètement abandonné le troisième cunéiforme.

Les *quatrième* et *cinquième métatarsiens* enfin sont en rapport avec la facette cuboïdienne, mais transposés en dehors de telle sorte que la tubérosité du cinquième métatarsien, au lieu d'être appliquée sur le cuboïde, en demeure distante de 7 millimètres.

Si on mesure la distance qui sépare le bord externe du cuboïde du bord externe du cinquième métatarsien, on obtient 18 millimètres pour le côté luxé, et 8 millimètres du côté normal. La différence, soit 10 millimètres, mesure donc le déplacement total du cinquième métatarsien en dehors du cuboïde. Or, le déplacement du premier métatarsien en dehors du grand cunéiforme est de 15 millimètres. L'écart de 5 millimètres ne peut s'expliquer que de deux manières : ou par réduction du diamètre transverse du métatarse (résultant par exemple du tassement des métatarsiens les uns contre les autres), ou par élargissement de la surface tarsienne; d'une tubérosité à l'autre le diamètre transversal métatarsien est de 8 centimètres du côté luxé, de 7 centimètres du côté sain. Loin de se rétrécir le diamètre s'est donc élargi, le diamètre tarsien (d'une extrémité articulaire à l'autre) est de 6 centimètres, côté sain; 7 cm. 5, côté luxé; la différence de largeur du tarse est par suite de 1 cm. 5 au profit du côté blessé.

Je conclus : si le métatarse et le tarse s'étaient élargis de la même quantité, la transposition en dehors du dernier métatarsien mesurerait également la saillie interne du premier cunéiforme; mais le tarse s'est plus effondré que le métatarse; son élargissement dépasse de 5 millimètres celui du métatarse, la saillie en dehors du cinquième métatarsien doit donc être moindre de 5 millimètres que la saillie en dedans du cunéiforme, et c'est précisément ce que la mensuration constate et ce que la simple inspection, je ne dirai pas seulement de la radiographie, mais du pied, faisait présumer. Pour être complet, je mentionne un léger écartement entre le premier et le deuxième métatarsien, surtout sensible au niveau des têtes.

Il ne semble pas, par l'examen le plus minutieux des clichés, qu'il soit possible de découvrir aucun trait de fracture portant sur le corps ou sur l'extrémité postérieure des métatarsiens. Mais il ne suffisait pas de posséder une image du déplacement latéral, il était nécessaire d'avoir un profil du pied capable de déceler les déplacements des os, en haut ou en bas. Or, ce déplacement existe, au moins pour le premier et pour le deuxième métatarsien, et on peut l'évaluer à 5 millimètres environ; les coins formés par l'extrémité postérieure de chaque os du métatarse ont donc été rejetés légèrement sur la face dorsale de manière à déborder légèrement le dos des cunéiformes; il eût été impossible cliniquement d'affirmer ce léger et incomplet déplacement tant la déformation était peu appréciable.

Fig. 6. — Radiographie d'une luxation du métatarse en dehors (face dorsale du pied).

L'observation clinique du blessé et l'analyse radiographique concordent admirablement et nous démontrent que si dans les traumatismes de l'avant-pied la luxation du métatarse est la lésion la plus apparente entraînant leur dénomination, il existe d'autres lésions du squelette non moins importantes peut-être au point de vue de la fonction du pied; que ces lésions portent sur la première rangée du tarse et qu'elles consistent dans un effondrement de la voûte latérale. Il nous paraît que tant au point de vue de la statique que de la marche, il n'était pas possible de trop insister là-dessus.

Ces remarques nous expliquent pourquoi en somme, malgré la réduction, la fonction ne se rétablit que lentement et avec peine. Le malade de Monnier ne marchait que difficilement trois semaines après la réduction. Ce n'est qu'au bout de trois mois qu'un des blessés de Bourg commençait à marcher.

Il ne semble pas que la réduction, lorsqu'elle a été tentée, ait jamais présenté aucune difficulté; tandis qu'il existe sept exemples de luxations anciennes du métatarse en haut ou en bas, il n'en est qu'un, le nôtre, se rapportant à une luxation latérale.

Quel sera le résultat fonctionnel définitif, le blessé ne subissant d'autre traitement que le massage, des mouvements méthodiques et l'électrisation? L'avenir nous l'apprendra. Il est d'ailleurs assez difficile de prédire l'effet d'une intervention sanglante sur la reconstitution de la voûte plantaire.

La résection du premier cunéiforme ne ferait que reporter la saillie interne plus en arrière; peut-être la résection des deux cunéiformes moyen et petit pourrait-elle remédier dans une certaine mesure à l'aplatissement du tarse, mais la famille du malade s'est d'avance déclarée opposée à toute opération, fût-elle une simple tentative de mobilisation et de réduction sous le chloroforme[1].

Les luxations latérales du métatarse, avec ou sans l'aide de la radiographie, ne prêtent guère à confusion; seule l'énormité du gonflement rendrait laborieuse la recherche des tubérosités qui jalonnent le bord interne du pied. On peut dire de tous ces traumatismes du pied ce qu'on a dit du coude et du carpe, c'est qu'il est toujours intéressant de faire un examen radiographique.

Le seul côté obscur dans l'histoire des luxations du métatarse et spécialement des luxations latérales, est le côté pathogénique, le côté mécanisme : c'est naturellement celui sur lequel on a le plus écrit

1. Le malade a été présenté à la Société de Chirurgie le 17 juillet; il marche assez bien, sans cannes; le pied est bien dégonflé, mais il persiste une douleur au niveau de la saillie interne au moment du temps d'appui.

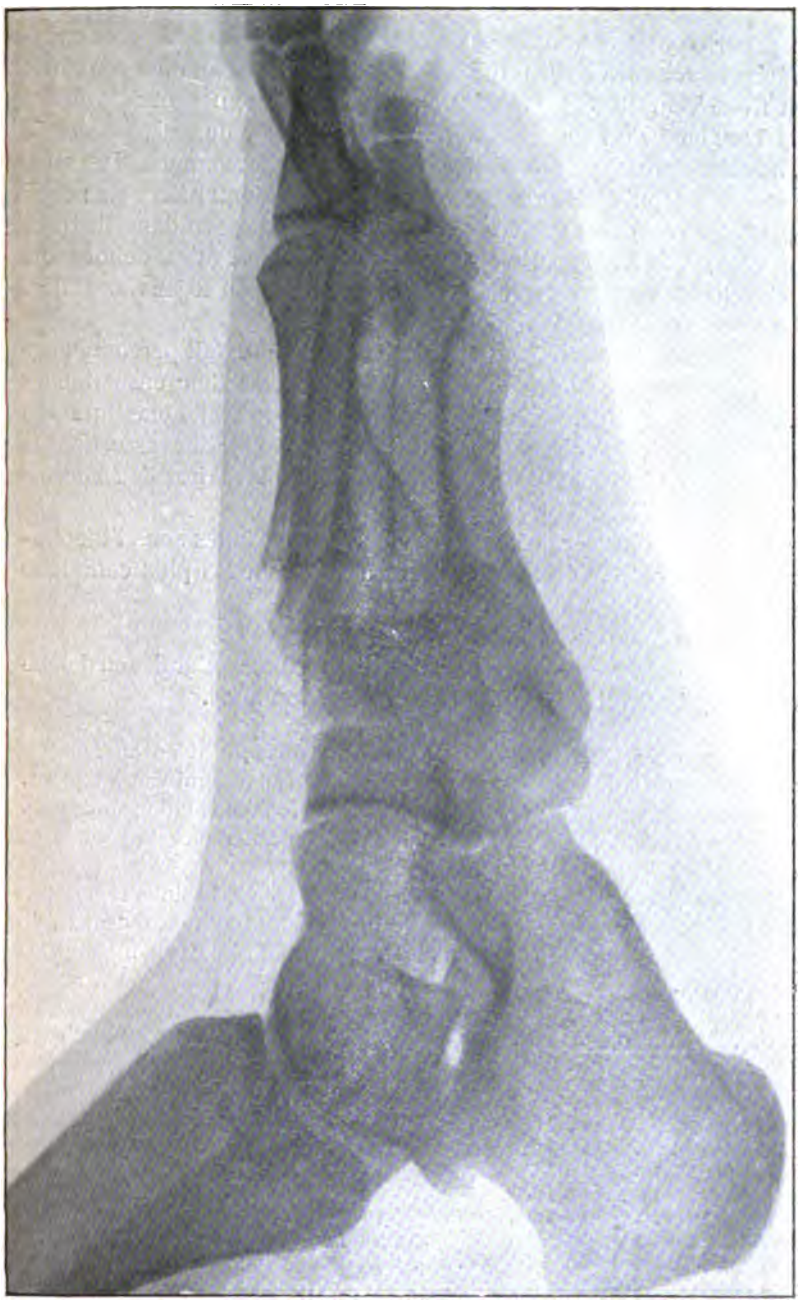

Fig. 7. — Radiographie d'une luxation du métatarse en dehors (profil du pied).

et expérimenté; nous-même avons ajouté quelques recherches cadavériques à celles déjà publiées. A l'époque où Monnier soutenait sa thèse [1], en 1883, les seules observations connues étaient celles de Laugier [2], de Lacombe [3], de Mignot-Danton [4], de Després [5] et de Futscheck [6] auxquelles Monnier ajouta un fait personnel intéressant. Je ne vois depuis 1883 que trois observations à ajouter à ces six : deux d'entre elles, fort écourtées et incomplètes, ont paru dans la thèse de Bourg [7], la troisième est une luxation en haut et en dehors fort brièvement rapportée dans le *British med. J.* du 2 janvier 1892 [8]. La nôtre serait donc la dixième en date.

Indépendamment des auteurs qui ont publié un fait personnel sur les luxations latérales, d'autres ont étudié dans leur ensemble les luxations du métatarse, tels Malgaigne dans son traité classique des luxations, tels Rhenter dans sa thèse (Lyon, 1880), Chavasse, dans la *Revue de Chirurgie* (1884), Claudot, dans les *Archives de Médecine militaire* (t. VII, 1886) [9], etc.

Les recherches expérimentales de Rhenter, faites sous l'inspiration et la direction de Mollière, sont à coup sûr les plus complètes et les plus intéressantes.

Envisageons d'abord les faits cliniques.

Je ne prendrai dans les observations de luxations latérales en dehors que ce qui est relatif à l'étiologie et au mécanisme.

Observation I (Laugier). — Un homme de soixante et un ans, domestique, descendait d'un grenier par une échelle mal fixée, qui vint à tourner. Le malade tomba de 4 mètres sur le pied droit placé en rotation en dedans. Le poids du corps porta en entier sur la partie antérieure du pied ou du cou-de-pied.

Le bord externe du pied forme un angle obtus dont le sinus regarde en dehors et a pour sommet une saillie du 1er cunéiforme en dedans. Le 1er cunéiforme déborde le 1er métatarsien de 1 centimètre, le 2e métatarsien est fracturé.

Obs. II (Lacombe). — M. Lacombe eut son cheval abattu sous lui, son

1. Monnier. *Luxation du métatarse en dehors* (Th. Paris, 1883).
2. Laugier. *Archives de Méd.*, 1882, t. XXIII, p. 35.
3. *Arch. génér. méd.*, 1852.
4. *Ibid.*, 1866, 6e série, t. VIII, p. 415.
5. *Bulletins Soc. anat.*, 1878.
6. Futscheck d'après Hitzig. *Deutsche Klin.*, 1854.
7. *Luxations du métatarse en dehors.* (Th. de Lille, 1896).
8. White. *Brit. med. J.*, 1892, t. I, p. 15.
9. Le traité d'Hamilton ne renferme rien d'intéressant; nous n'avons pas eu le temps d'étendre nos recherches à la littérature allemande; il est curieux que chemin faisant nous n'ayons découvert aucune indication s'y rapportant.

pied s'appuyant sur le sol par son bord externe, la pointe libre, et débordant sur un fossé voisin, lorsque l'animal retomba sur le côté et pesa de tout son poids sur cette pointe. L'avant-pied fut rejeté en dehors de manière à faire un angle obtus avec le cuboïde et le calcanéum.

Les 4 derniers métatarsiens luxés en haut dépassaient en ce sens de 2 centimètres les os du tarse.

Obs. III (Mignot-Danton). — Un homme de cinquante ans est blessé dans une rixe; le scaphoïde faisait une saillie sur le dos et au bord interne du pied. Le 1er cunéiforme faisait en dedans une saillie de plus d'un centimètre. La tête tarsienne du 5e faisait une saillie correspondante au bord externe du pied; aucune fracture.

Obs. IV (Després). — Un charretier déchargeait une charrette à bascule, son pied droit se trouva pris sous la traverse de derrière. Le métatarse rejeté en dehors formait avec le tarse un angle aigu ouvert en dehors. L'articulation du 1er métatarsien avec le cunéiforme était largement ouverte, les extrémités postérieures des métatarsiens formaient saillie à la face dorsale du pied; crépitation au niveau du 2e métatarsien. Després crut devoir faire une amputation sous-astragalienne. La pièce fut disséquée et présentée à la Société anatomique par Abadie Tourné, interne de M. Després. On constatait : une déchirure complète des ligaments articulaires des 4 dernières articulations métatarso-tarsiennes; une déchirure incomplète des ligaments de la 1re articulation métatarso-tarsienne; une fracture incomplète du 2e métatarsien à un centimètre de son extrémité postérieure; l'arrachement d'une partie de l'extrémité postérieure du 3e métatarsien; enfin, une fracture intra-articulaire du 4e.

Obs. V (Futscheck). — Aucun détail étiologique.

Obs. VI (Monnier). — Un homme de soixante-cinq ans reçut sur le pied droit une plaque de tôle de plusieurs kilogrammes; le pied reposant à plat, le corps vulnérant l'a atteint par son bord externe; aplatissement du gril métatarsien, diamètre transversal augmenté de 1 centimètre et demi.

Obs. VII (Bourg). — Un charretier de soixante-trois ans fut blessé par la roue de son chariot qui lui passa sur le talon droit. On sent extérieurement une saillie d'un centimètre, due à la tête du 5e métatarsien et en arrière, une dépression. Sur le bord interne du pied, c'est le grand cunéiforme qui fait saillie et en avant il existe une dépression; la plante est aplatie, la face dorsale du pied présente une saillie transversale dure.

Obs. VIII (Bourg). — Un homme de vingt-huit ans, déchargeant un chariot, tomba à la renverse et resta suspendu par un pied, ce pied étant engagé dans des perches qu'il déchargeait.

Luxation en haut et en dehors du métatarse droit, réduction; fracture du crâne qui entraîne la mort.

Obs. IX (White). — En novembre 1891, un capitaine chassait, monté sur un chameau, lorsque l'animal s'abattit. Le pied gauche du capitaine fut empêtré dans l'étrier de fer et écrasé par le corps du chameau. Le métatarsien du gros orteil était luxé au niveau de son articulation avec le tarse, en haut et en dehors. Le 1er cunéiforme était sain; les 2e, 3e et 4e métatarsiens étaient portés en haut, la pointe du gros orteil était dirigée en dedans et en bas.

L'étude du mécanisme des luxations latérales du tarse a soulevé deux problèmes.

Le premier est de savoir *si étant donné l'engrènement du deuxième métatarsien dans la mortaise* constituée par les trois cunéiformes, et l'importance des ligaments qui s'étendent du deuxième métatarsien à la mortaise, *une luxation latérale est possible sans fracture du deuxième métatarsien ou tout au moins sans luxation préalable en haut de cet os*[1]. Malgaigne, Després et la plupart des chirurgiens ont répondu par la négative, tandis que d'autres ont soutenu la possibilité du déplacement latéral sans fracture métatarsienne et sans luxation en haut préalable (Mignot-Danton).

Nos dessins démontrent que la fracture métatarsienne n'est pas nécessaire : il y a bien un déplacement en haut, mais il est très limité; d'autre part, nous avons insisté sur la fracture transversale de l'extrémité antérieure des deuxième et troisième cunéiformes et sur le tassement antéro-postérieur du troisième cunéiforme qui a pour ainsi dire transformé en ligne droite la ligne brisée de la mortaise cunéenne. Donc, aux deux conditions de Malgaigne : fracture de l'extrémité postérieure du second métatarsien, ou luxation en haut préalable, peut se substituer cette autre condition : *fracture préalable de l'extrémité antérieure du troisième cunéiforme* et, par là, destruction de la mortaise.

Le deuxième problème est de rechercher quels mouvements exagérés président à la genèse du déplacement latéral.

C'est ici que les expérimentateurs s'entendent le moins.

Je ne rappelle que pour mémoire l'explication confuse de Mignot-Danton qui n'admettait pas moins de trois temps successifs et complexes. Monnier et surtout Rhenter ont institué des expériences cadavériques. Ce dernier pourtant n'a jamais pu obtenir de véritable luxation; il a eu beau multiplier les expériences, agir par flexion, par extension, par rotation, tantôt fixant l'avant-pied, tantôt

1. On sait que trois ligaments dorsaux unissent le 2e métatarsien aux cunéiformes; un ligament plantaire l'unit au grand cunéiforme; deux ligaments interosseux l'attachent aux 2e et 3e cunéiformes.

fixant la jambe, il n'a obtenu que des déchirures ligamenteuses que l'on pouvait supposer *a priori*; aussi conclut-il que « l'expérimentation est insuffisante à nous édifier sur le mécanisme de ces luxations ».

Monnier a été plus heureux. Sur quatre expériences il aurait obtenu deux fois une projection du métatarse en dehors; il commençait par donner un coup de marteau brusque sur le bord interne du pied, puis luxait l'avant-pied avec la main.

Voyons d'abord ce que nous apprend la clinique. Elle nous montre que dans la plupart des cas l'avant-pied est fixé et que l'effort s'accomplit au niveau de cet avant-pied à l'aide d'un levier représenté par la jambe et le reste du corps. L'avant-pied est fixé au sol tantôt par la pesanteur (chute d'un lieu élevé, observation de Laugier), tantôt parce qu'il est pris comme dans un étau : *a*, entre le sol et une monture (observation de White et la nôtre); *b*, entre des perches (première observation de Bourg); *c*, dans une traverse de voiture (observation de Després). La deuxième observation de Bourg, celles de Monnier et de Mignot-Danton sont insuffisantes quant à l'exposé étiologique : dire qu'un homme a reçu sur le pied droit, au niveau de son bord interne, une plaque de tôle n'apprend que bien peu de choses sur les mouvements anormaux qui ont pu en résulter.

Donc, sur dix observations, six sont un peu explicites, quant au récit de l'accident, et sur ces six cas, il y a eu cinq fois fixation préalable de l'avant-pied; dans la seule observation de Lacombe, l'effort se serait exercé sur la pointe du pied.

D'autre part, voici les résultats de notre expérimentation personnelle. J'avais déjà entrepris en 1897 des recherches expérimentales sur la production des luxations du tarse à propos d'une luxation du grand cunéiforme sur le scaphoïde [1]. Je qualifiais cette luxation de sous-scaphoïdienne, selon la nomenclature de Malgaigne, faisant observer qu'elle s'était produite suivant le mécanisme des luxations sous-astragaliennes, avec cette seule différence que l'astragale avait entraîné le scaphoïde avec lui; les luxations du métatarse deviendraient donc des luxations sous-cunéennes.

Dans nos recherches de 1897, nous arrivions aux conclusions suivantes : « Si on fixe l'arrière-pied, c'est-à-dire le calcanéum, ou si, ce qui revient au même, on fixe l'ensemble du pied (ce qui se réalise pratiquement dans les chutes sur toute la plante ou sur le

1. Quénu. *Luxation incomplète sous-scaphoïdienne en dedans* (*Bulletin Soc. Chirurgie*, 5 mai 1897, p. 357).

talon), la lésion a presque invariablement pour siège, lorsque le calcanéum résiste, l'articulation tibio-tarsienne ou sa mortaise. Il en est autrement quand c'est l'avant-pied qui devient la résistance. L'avant-pied étant fixé au niveau du métatarse, nous avons obtenu par abduction du genou et rotation en dehors de la jambe :

« 1° Un déplacement des deux premiers cunéiformes en dedans (le troisième restant adhérent au cuboïde);

« 2° Une luxation en dedans du premier cunéiforme; à ces déplacements conviendraient, avec la nomenclature de Malgaigne, les termes de luxations sous-cunéennes, complètes ou incomplètes.

« Avec les mêmes mouvements anormaux, mais avec une flexion non plus extrême, mais modérée, ne dépassant pas l'angle droit, nous avons obtenu une fracture du scaphoïde ou une luxation sous-astragalienne.

« Il résulte donc de notre expérimentation que la fixation du calcanéum ou de l'avant-pied commande le siège tibio-tarsien ou tarsien des lésions, et que les déplacements ou les arrachements ostéo-ligamenteux sont d'autant plus antérieurs que le mouvement de flexion du pied sur la jambe est plus prononcé [1]. »

Ainsi nous avions pu obtenir une luxation incomplète du métatarse en dehors par fixation de l'avant-pied, abduction et rotation en dehors de la jambe.

Dernièrement nous avons procédé d'une façon un peu différente, mais toujours en fixant l'avant-pied soit dans un étau, soit entre deux barres.

Auparavant nous nous étions assurés de l'insuffisance d'une pression latérale s'exerçant aux deux extrémités du diamètre transverse du métatarse, pour produire une luxation complète. On aurait pu en effet supposer, *a priori*, qu'une pression puissante venant à s'exercer aux deux extrémités latérales de la voûte plantaire, les coins qui la constituent auraient tendance à s'échapper en haut, en déchirant leurs liens dorsaux, par une sorte d'énucléation, et alors ou bien les choses en resteraient là, et on aurait une luxation en haut partielle ou totale, ou bien à cette dislocation avec déplacement en haut s'ajouterait un déplacement secondaire portant en masse en dehors les métatarsiens d'ores et déjà disloqués et libérés de leurs attaches cunéennes; la luxation, d'après cette hypothèse, se ferait en deux temps : un temps de pression latérale qui chasse en

1. Nous ajoutions du reste que, sans aucun doute, les variations individuelles de solidité ou d'épaisseur des ligaments, des tendons et des os jouent un rôle considérable dans la détermination plus précise des localisations traumatiques.

haut, vers le dos du pied, les extrémités postérieures des métatarsiens moyens; un temps de déviation latérale qui s'ajoute au premier et complète la luxation en lui donnant son sens principal et définitif.

L'expérimentation a donné un démenti à cette conception : qu'on vienne à scier transversalement un métatarse, au niveau de son extrémité postérieure, et qu'on exerce, à l'aide d'un étau, une pression latérale sur les deux extrémités, on rapproche bien ces deux extrémités, mais le rapprochement se fait surtout au dépens d'un glissement du premier métatarsien sur la face latérale interne du deuxième. Les ligaments dorsaux sont tendus, mais ne se rompent pas, sauf ceux qui unissent les premier et deuxième. En somme, les extrémités postérieures des métatarsiens peuvent être considérées comme un système de coins intimement unis et difficilement susceptibles d'être disjoints par une pression latérale.

En remplaçant, comme l'a fait Monnier, une pression latérale et continue par un choc brusque sur le bord interne, soit avec un marteau, soit avec une planche, nous n'avons obtenu que des fractures, mais non la dislocation articulaire; nous avons alors procédé autrement. L'avant-pied étant fixé dans un étau, nous avons porté la face dorsale du cou-de-pied vers l'avant-pied, nous avons, en d'autres termes, exécuté ce qu'on pourrait appeler un mouvement de flexion dorsale; il est facile de constater sur un pied disséqué qu'avec ce mouvement aucun effort ne porte sur les ligaments dorsaux, mais si on vient à appuyer en sens inverse, c'est-à-dire à exécuter un mouvement de flexion plantaire, analogue à celui que fait le chirurgien dans la désarticulation de Lisfranc[1], on rompt assez aisément tous les ligaments dorsaux; le tendon du jambier antérieur glisse vers la face interne du grand cunéiforme. Le court péronier reste intact. Parfois les ligaments dorsaux du grand cunéiforme demeurent indemnes, les ligaments interosseux qui rattachent le deuxième métatarsien aux deux cunéiformes sont déchirés. L'articulation bâille, le métatarse s'aplatit et la voûte s'effondre, mais il n'y a aucun déplacement. Pour le produire il faut ajouter un mouvement soit de translation de la pointe du pied en dehors, soit d'inclinaison; le mouvement qui réussit le mieux est un mouvement de rotation forcée en dedans du pied sur son axe antéro-postérieur[2], combiné à une pression latérale. Alors les deuxième et troisième métatarsiens sont portés en haut et en dehors; le premier métatarsien répond au

1. Quand il pèse sur l'avant-pied de la main gauche pour faire bâiller son interligne.

2. C'est-à-dire tournant la face plantaire en dedans.

deuxième cunéiforme, le cinquième se déplace en dehors, mais d'une quantité moindre.

Nos recherches confirment cette opinion de Laugier, que « ce n'est pas par une pression exercée sur le bord interne du métatarse que se produit la luxation, c'est par un véritable mouvement de torsion du métatarse sur le tarse »; il ajoutait, peut-être sans raison suffisante, « combiné à l'effet d'un choc violent de dehors en dedans appliqué sur les orteils ».

L'importance du mouvement de rotation a été bien mise en lumière par Rhenter; c'est, disait cet expérimentateur, le mouvement le plus efficace pour obtenir des ruptures complètes des ligaments et en plus celles des articulations intermétatarsiennes postérieures. Il est incontestable, du reste, comme l'a fait observer Rhenter, que tout mouvement exagéré du pied peut aboutir à la rupture des ligaments dorsaux et plantaires. En sorte qu'on pourrait dire : *un mouvement forcé quelconque de l'avant-pied sur l'arrière-pied ayant disloqué l'articulation de Lisfranc et rompu les ligaments, alors intervient un mouvement de rotation en dedans de la plante qui détermine le sens du déplacement et crée le type définitif de la luxation.*

D'après mes observations, c'est à ce mouvement de rotation qu'il faut attacher le plus d'importance et non à l'incurvation latérale, comme le prétend Claudot.

Toutes ces considérations sur le mécanisme des luxations du métatarse pourraient paraître futiles et purement théoriques si on ne songeait qu'à élucider un peu de ce mécanisme; c'est contribuer à enlever de leur aridité aux traumatismes du pied en les groupant et en créant, comme je l'écrivais en 1897, une véritable parenté pathogénique entre des lésions en apparence dissemblables.

FRACTURE D'UNE PHALANGETTE
PAR ACTION MUSCULAIRE

Par Ch. FÉRÉ,
Médecin de Bicêtre.

Les fractures indirectes des phalanges sont assez rares; depuis le mémoire de Désormeaux, on n'en a rapporté qu'un petit nombre d'exemples. Quant aux fractures par contraction musculaire, elles sont tout à fait exceptionnelles; et encore la pathogénie de celles que l'on connaît laisse place à la discussion [1]. C'est le plus souvent la première phalange qui est le siège des fractures indirectes.

Les phalangettes sont ordinairement rompues par des traumatismes directs, et je n'ai pas trouvé de relation les concernant de fracture par action musculaire. Celle dont j'ai été atteint m'a paru mériter une mention, non seulement à cause de la rareté du fait, mais surtout en raison des conditions strictement expérimentales, quoique accidentelles, de sa production.

L'accident est arrivé le 23 février, en travaillant à l'ergographe de Mosso. Je rappelle brièvement les dispositions de cet appareil. L'avant-bras droit est fixé par des armatures métalliques, la face antérieure tournée en haut et en dedans, sur une planchette horizontale, inclinée en dedans et en haut, et l'index et l'annulaire sont maintenus dans deux cylindres métalliques tenus par des vis; de sorte que la main et l'avant-bras sont immobilisés à l'exception du médius qui peut se fléchir et s'étendre. Le travail consistait à soulever par la flexion du médius un poids de trois kilogrammes chaque seconde. L'index et l'annulaire ne remplissent pas exactement les tubes métalliques qui les contiennent, de sorte que dans l'effort associé qui se produit au moment de la flexion du médius, la pulpe de ces doigts, c'est-à-dire la face antérieure de leur phalangette, s'applique fortement sur la paroi du tube par la flexion de ces deux doigts. Il en résulte une extension forcée de la phalangette. Au cours d'un travail prolongé sous l'influence d'une excitation de l'odorat par une essence de cannelle, il s'est produit

1. A.-J. Désormeaux. *Sur les fractures des phalanges par cause indirecte* (*La France méd. et pharm.*, 1854, p. 85). — G. Bellamy. *Fracture of the index finger from muscular action* (*Brit. med. Journ.* 1874, t. I, p. 404).

au-dessous de l'articulation phalangino-phalangettienne de l'annulaire un craquement douloureux qui interrompit l'expérience. Il n'existait pas de douleur ni de mobilité anormale au niveau de l'articulation qui jouissait de ses mouvements; la douleur était provoquée par la pression latérale au-dessous du plateau articulaire de la phalangette. Il n'existait pas non plus de mobilité anormale au niveau du point douloureux. La pulpe du doigt se tuméfia rapidement, bombant d'une manière uniforme; le pourtour de la matrice de l'ongle devint rouge et tendu. Il ne s'est produit aucune ecchymose ni au pourtour de l'ongle, ni à la pulpe, qui a conservé une couleur rougeâtre bien distincte de celle des autres pulpes. Elle était rénitente, la pression d'avant en arrière ne produisait aucune douleur.

Fig. 1. — Photographie de la main droite, vue du bord radial, montrant la différence entre l'annulaire déformé et le médius sain.

Le changement de consistance et de coloration persiste les jours suivants; la pression latérale reste sensible aux points indiqués. La pression sur l'ongle est aussi sensible. Il n'y a qu'une sensation de tensions mais pas de douleur spontanée à proprement parler en dehors des mouvements antéro-postérieurs de la phalangette. L'annulaire pouvait impunément se glisser sur le papier dans l'action d'écrire, il n'en résultait aucune gêne. On ne mit aucun appareil de contention. Au bout d'une dizaine de jours le gonflement diminua. On voyait se former à la racine de l'ongle un bourrelet saillant, l'ongle poussait plus épais, et l'épaississement présentait un bord antérieur transversal.

Le 12 mars, la face antérieure de la phalangine de l'annulaire blessé fut garnie d'un petit coussin d'ouate tassée, et le doigt put être introduit dans le tube de l'ergographe et immobilisé de telle sorte que le médius pouvait travailler sans qu'il en résultât aucune gêne. Le travail a été répété presque chaque jour sans difficulté grâce à la même précaution qui empêchait la flexion de la phalangine et par conséquent la pression de la pulpe du doigt sur le tube. Depuis cette époque la croissance de l'ongle s'est continuée en

formant un bourrelet saillant; mais l'ongle prend en outre une forme bombée dans le sens transversal et dans le sens longitudinal. L'extrémité du doigt avec son ongle en verre de montre et sa pulpe tuméfiée figure bien un doigt

Fig. 2. — Photographie de la face dorsale des deux mains, destinée à montrer la différenciation anormale de l'ongle de l'annulaire droit.

hippocratique. En même temps qu'il se bombe, l'ongle devient plus large à sa racine que l'ongle de l'annulaire de l'autre main et même que l'ongle

Fig. 3. — Radiographie des deux mains dans la direction antéro-postérieure, pour montrer la consolidation de la phalangette de l'annulaire droit.

du doigt majeur de la même main, comme on peut s'en rendre compte sur la photographie des deux mains. La photographie donne une bonne idée de la déformation du doigt (fig. 1) et de la déformation de l'ongle (fig. 2).

La croissance de l'ongle a du reste présenté une particularité intéressante que le bourrelet saillant a permis de mesurer avec précision. Pendant les trois premières semaines après l'apparition du bourrelet, la croissance a été de 3 millimètres, c'est-à-dire de 1 millimètre pour sept jours;

depuis, la croissance n'est plus que de 1 millimètre pour dix jours et pour onze jours. Un fait curieux, c'est que sur l'ongle de l'annulaire de l'autre main il s'est produit un léger sillon transversal qu'on ne voit bien qu'en faisant varier l'éclairage, mais qui rappelle les sillons qui se forment à la suite de troubles généraux de la nutrition. Ce sillon s'avance moins vite que le bourrelet de l'ongle du doigt malade. Il n'existe rien de semblable sur les autres ongles.

A aucune époque on n'a perçu de mobilité anormale. Dès que le gonflement des parties molles s'est amendé, on a senti par la pression latérale une saillie de chaque côté du doigt au-dessous de la saillie du plateau articulaire de la phalangette. Cette saillie est restée sensible, jusqu'à la

Fig. 4. — Radiographie du profil des deux annulaires pour montrer la déformation de la phalangette de l'annulaire droit.

fin du deuxième mois. La radiographie dans la direction antéro-postérieur (fig. 3) rend bien compte de cette déformation.

La déformation de l'extrémité du doigt persiste à un certain degré. La radiographie dans la direction latérale (fig. 4) montre que le fragment distal a légèrement basculé en arrière et qu'il s'est formé une petite exostose au niveau de la soudure sur la face dorsale de la phalangette.

Le mécanisme de cette fracture paraît tout à fait indiscutable; l'action musculaire peut seule être mise en cause, le doigt étant protégé contre toute autre action directe ou indirecte au moment de l'accident. Les seuls signes caractéristiques ont été le craquement et la douleur localisée à la pression latérale. L'ongle qui formait une attelle naturelle empêchait tout déplacement sensible. Celui qu'on observe sur la radiographie peut être attribué au travail pré-

maturé. Ce travail a été en effet exécuté dans des conditions qui empêchaient la pression de la pulpe du doigt sur la face interne du tube, mais n'empêchaient pas la traction du tendon du fléchisseur sur ce fragment supérieur. Le siège de la douleur et de la tuméfaction au-dessous de l'articulation suffisaient à exclure une lésion articulaire; les mouvements de l'articulation étaient d'ailleurs indolores. Du reste, il n'est guère fait mention d'acro-arthrites aiguës et les acro-arthrites chroniques sont liées à des états généraux, surtout à la goutte (Hutchinson), et affectent en général plusieurs doigts (nodosités d'Héberden, acro-arthrites acromégaliques [1]).

Les troubles trophiques de l'ongle provoqués par cette fracture ne sont pas sans intérêt. L'hyperostose qui s'est formée sous la matrice de l'ongle peut en rendre compte en partie du moins par l'irritation locale qu'elle a dû provoquer. On sait du reste que les lésions osseuses ou articulaires provoquent assez souvent une hypertrophie des phanères : d'autres lésions profondes peuvent aussi les produire [2]. L'anomalie de la croissance de l'ongle a porté à la fois sur la largeur, sur l'épaisseur et sur la longueur. Ce dernier fait a pu être contrôlé par des mesures précises, et est en somme très frappant. D'après Beau, la croissance de l'ongle serait d'un millimètre par semaine. Mais les études soigneuses de Dufour [3] ont montré que pour les grands doigts la croissance n'est que d'un millimètre tous les dix jours, et elle serait d'un dixième en moins pour les derniers doigts. Ce sont ces dernières proportions que nous trouvons en effet après que l'irritation s'est calmée.

Cet hippocratisme unidigital consécutif à une fracture de la phalangette par action musculaire n'est pas le seul accident dont j'ai souffert au cours de mes expériences avec l'ergographe. A la suite d'une contention de plusieurs heures de durée, les armatures antibrachiales ont provoqué un eczéma artificiel de l'avant-bras gauche, et un travail prolongé du médius gauche a laissé une synovite tendineuse. Si je n'ai pas renoncé à son usage, c'est que j'ai la conviction bien sincère que c'est un des meilleurs instruments qui soient à notre disposition pour interroger le cerveau dont la manière propre de réagir est le mouvement volontaire.

1. J. Ross Mac Mahon. *Acro-arthritis digitorum of trophoneurotic nature with acro-megalic symptoms* (*The Lancet*, 1899, II, p. 1156).
2. P. Broca. *Altération de nutrition des poils et des ongles, consécutives à diverses lésions organiques* (*Gaz. des hôp.*, 1874, p. 330).
3. L. Dufour. *Mémoire sur la vitesse d'accroissement des ongles* (*Bull. de la Soc. vaudoise des Sc. nat.*, 1872, t. XI).

CONTRIBUTION A L'ÉTUDE

DU LEIOMYOME MALIN

AVEC GÉNÉRALISATION VISCÉRALE

PAR MM.

DEVIC, Agrégé à la Faculté de Médecine, Médecin des hôpitaux de Lyon.

et **Louis GALLAVARDIN**, Ancien interne des hôpitaux de Lyon, Préparateur à la Faculté.

D'ordinaire, lorsque l'accord n'est pas fait entre les anatomo-pathologistes au sujet d'une sorte de tumeur, bénigne ou maligne, c'est en général que l'on hésite sur la nature de ses éléments constituants, que l'on conteste la spécificité de son origine cellulaire ou que l'on varie sur la place à lui accorder dans une classification générale; mais on conteste rarement qu'une néoformation donnée ne soit susceptible d'offrir tous les degrés dans l'échelle de la malignité et qu'un tissu qui, d'ordinaire, engendre des tumeurs d'ordre bénin, ne puisse. le cas échéant, donner naissance à des tumeurs d'évolution plus maligne et plus infectante, appartenant cependant au même type cellulaire. Cela est vrai des revêtements épithéliaux qui tantôt produisent les adénomes, tantôt les cancers, vrai aussi des tumeurs conjonctives, cartilagineuses et, somme toute, de toutes les tumeurs à quelque tissu qu'elles appartiennent; c'est au moins là une notion qui est presque unanimement adoptée actuellement et que les travaux de M. Bard ont contribué à affermir.

Cependant, parmi les diverses néoplasies, les leiomyomes, ou tumeurs du tissu musculaire lisse, nous offrent l'exemple singulier de tumeurs dont on a assez tardivement reconnu la structure et l'origine cellulaire véritable et auxquelles on a pendant longtemps refusé tout pouvoir de donner naissance à des tumeurs douées d'une certaine malignité. Les myomes lisses ou leiomyomes étaient donc forcément des tumeurs bénignes, et cette idée était tellement bien établie, que, lorsqu'un myome présentait cliniquement une évolution rapide ou nettement maligne, on n'hésitait pas à en rendre res-

ponsable une tumeur d'un autre ordre transplantée et greffée en quelque sorte sur la néoformation primitive. C'est ainsi que Pierre Delbet [1], après s'être demandé si les myomes, ces tumeurs qui par elles-mêmes sont essentiellement bénignes, peuvent devenir malins, n'hésite pas à répondre « que lorsqu'un myome se comporte comme une tumeur maligne, c'est qu'il est devenu le siège d'un autre néoplasme malin ». Puis il ajoute : « Goullioud et Mollard ont bien décrit un cancer musculaire de l'épiploon et de l'estomac, c'est-à-dire une tumeur purement musculaire s'étant comportée comme un néoplasme malin. Plus récemment Condamin a décrit un néoplasme malin de l'utérus sous le nom de cancer diffluent à cellules musculaires du type embryonnaire. Ces deux cas nous viennent de Lyon. Ils ont été interprétés d'après les idées de Bard. Sans vouloir prétendre que l'interprétation soit erronée, il est cependant permis de supposer que les mêmes pièces examinées par d'autres histologistes auraient peut-être été considérées comme des sarcomes. »

Cette conception, telle qu'elle est exprimée par Delbet, régna pendant longtemps et la plupart des auteurs considéraient simplement le tissu myomateux comme un tissu offrant moins de résistance à l'envahissement des tumeurs épithéliales ou sarcomateuses. C'est notamment ce qui fut soutenu pour les myomes utérins; et lorsque ces tumeurs prenaient une évolution rapide ou franchement maligne, on parlait aussitôt de *dégénérescence sarcomateuse* (Delbet), de *récidive sarcomateuse* des myomes utérins (Colles), d'*évolution sarcomateuse*, ou encore de *tumeurs myxo-sarcomateuses* greffées sur un myome, voulant signifier par là que la tumeur fibro-myomateuse avait seulement été le théâtre d'un envahissement par un néoplasme malin d'une toute autre origine.

Plus récemment une opinion analogue a été soutenue par M. Ménétrier [2] et par Brault [3]. Nous tenons à citer textuellement les quelques lignes qu'ils consacrent à la critique des formes malignes du leiomyome. « Il est très admissible théoriquement, écrit le premier de ces auteurs, que les cellules musculaires lisses soient, comme les cellules épithéliales ou les cellules conjonctives, capables de propriétés proliferatrices et infectantes; mais en fait, les observations publiées par les partisans de cette hypothèse ne nous montrent pas

1. Pierre Delbet. Article TUMEURS (myomes) in *Traité de Chirurgie* Le Dentu-Delbet, t. I, p. 535.
2. Ménétrier. Articles *Tumeurs* du *Traité de Pathologie générale* publié sous la direction de Bouchard.
3. Brault, in *Manuel d'Histologie pathologique* de Cornil et Ranvier, 2e édition, 1901.

ces propriétés infectantes. Si rapides et si exubérantes que paraissent la croissance et l'évolution de ces tumeurs, elles restent cantonnées dans leur région originelle, sans tendance à envahir les parties voisines ou à se propager au loin par les vaisseaux, ce qui, comme nous l'avons exposé, est pour nous le seul critérium de la malignité. D'autre part, dans les quelques observations où les tumeurs ont paru réellement infectantes, l'examen histologique a toujours montré des éléments sarcomateux sans que rien dans la morphologie de ces éléments permette d'y voir une forme particulière de cellules musculaires. »

Brault, après avoir déclaré que « le tissu musculaire paraît hors de cause dans l'évolution des sarcomes consécutifs aux corps fibreux », ajoute : « Depuis quelques années, cependant, une nouvelle théorie s'est opposée à cette manière de voir. Goullioud et Mollard, Condamin, Paviot et Bérard, Gangolphe et Duplant ont décrit sous le nom de cancer musculaire lisse, de tumeurs malignes à fibres musculaires lisses, de myomes malins à fibres lisses, des tumeurs issues des organes contenant à l'état normal les éléments musculaires de la vie végétative, tels que l'estomac, l'intestin et surtout l'utérus. Ces tumeurs pourraient donner lieu à des métastases (Goullioud et Mollard, Brodowski, Klebs, Krische, Langherans). Nous ne pouvons que signaler cette théorie sans la discuter, parce que les histologistes français qui admettent l'existence de tumeurs malignes à fibres lisses, n'acceptent pas la conception du sarcome telle que nous l'avons présentée précédemment. Et que, de plus, ils accordent aux fibres-cellules complètement développées, ainsi qu'à leurs formes jeunes et élémentaires, des attributs histologiques contestables. En sorte que, sans nier l'existence des myomes envahissants, nous croyons que la démonstration n'en a pas été apportée. L'idée est théoriquement très soutenable, puisque des tissus plus fixes en apparence que le tissu musculaire peuvent engendrer des tumeurs à généralisation rapide, tels que les chondromes étudiés plus haut. »

Dans une étude très documentée et très approfondie sur le *Cancer musculaire lisse en général et sur celui de l'utérus en particulier*, MM. Paviot et Bérard [1] se sont efforcés de faire la critique de ces soi-disant sarcomes greffés sur des myomes, et ils ont prouvé, en empruntant les éléments de leur démonstration aux myomes utérins à évolution rapide et à l'histogénèse des zones myxoïdes ou pseudo-kystiques, que le tissu musculaire lisse pouvait engendrer des

1. Paviot et Bérard. *Archives de médecine expérimentale*, 1897.

tumeurs d'une certaine malignité locale, et même de véritables cancers musculaires lisses dont les premiers éléments difficilement reconnaissables aboutissaient en fin de compte à la fibre-cellule musculaire.

De même, il semble bien certain que les myomes lisses développés aux dépens du revêtement cutané, et qui le plus souvent offrent une évolution des plus bénignes [1], puissent dans certains cas présenter tous les caractères de tumeurs malignes. La rareté de ces observations de leiomyomes malins de la peau tient sans doute à ce fait que ces tumeurs sont encore englobées sous la dénomination vague de sarcome fuso-cellulaire, de tumeur fibro-plastique et qu'on ne reconnaît pas leur véritable nature musculaire. Pour bien mettre en évidence l'existence, à côté des myomes bénins de la peau, d'autres tumeurs de malignité locale certaine, nous publierons seulement à titre de document les deux observations suivantes que M. le Dr Vallas, agrégé à la Faculté, chirurgien-major de l'Hôtel-Dieu, a bien voulu nous communiquer. Dans le premier fait il s'agit d'un myome de malignité relativement minime puisque sa durée remonte à près de cinquante ans, mais réelle puisque la tumeur récidive cinq fois après l'ablation; le second a trait à un leiomyome de la face externe de la cuisse ayant évolué en un an, récidivé trois fois, nécessité une amputation de cuisse et ayant par conséquent fait preuve d'une grande malignité [2].

Observation I. — *Leiomyome de la paroi thoracique, de malignité faible, purement locale.*

B. J. homme âgé de soixante-dix ans, entre à l'hôpital pour une tumeur de la paroi thoracique. Cette tumeur a débuté il y a environ cinquante ans, elle a été opérée 5 fois, en 1852, 1859, 1873, 1880, 1890 et elle a récidivé 5 fois.

La récidive ne se faisait pas attendre et survenait environ trois à six mois après l'opération. Le volume de la tumeur était variable; celle qui fut enlevée en 1873 pesait 1 200 grammes. L'évolution de cette tumeur ne s'est pas accompagnée d'un mauvais état général.

1. On pourra consulter sur les myomes bénins multiples de la peau : Phéliess, *Contribution à l'étude des myomes de la peau et du tissu sous-cutané* (Thèse de Paris, 1887); Besnier (*Annales de Dermatologie et Syphil.*, 1891, 1895); Arnozan et Vaillard (*Journal de méd. de Bordeaux*, 1881); Judassohn, *Zur Kenntniss der multiple myome der Haut* (*Virchow's Archiv*, 121, p. 58); Brigioli et Marcassi, *Des myomes cutanés* (*Ann. de Der. et Syphil.*, 1882, 119); Wladimir Lukasienicz, *Ueber multiple Dermatomyom* (*Archiv für Dermatologie und Syphil.*, 1892); Marc (*Virchow's Archiv*, t. 125, p. 43).

2. L'observation relatée par Mermet (*Société anat.*, 1896, 453), sous le titre : *Énorme dermatomyome de la cuisse, dégénérescence sarcomateuse*, appartient certainement à cet ordre de faits.

Actuellement le malade, vigoureux et assez bien portant, présente une tumeur de la grosseur d'une tête de fœtus en dedans et au-dessous du mamelon gauche. Cette tumeur se trouve en avant d'une longue ligne cicatricielle représentant les incisions précédentes. De plus, au-dessus de la tumeur se trouve un autre petit noyau. Elle n'est pas adhérente au plan profond. La peau n'est pas rétractée, mais violacée; on remarque de plus sur les avant-bras et sur les cuisses, de petits nodules cutanés qui paraissent être de petits lipomes. On fait l'ablation de la tumeur.

Examen histologique par M. le Professeur agrégé Paviot, au laboratoire d'anatomie pathologique (n° 334, année 1899).

L'examen histologique ne laisse aucun doute sur la nature de la tumeur; c'est une tumeur du tissu musculaire lisse. Soulevant l'épiderme dont les bourgeons interpapillaires sont seulement déformés ou déplissés, mais non envahis, on trouve une masse exclusivement constituée par des éléments cellulaires fusiformes très serrés et tourbillonnants. La plupart de ces cellules sont réduites à un faisceau protoplasmique et à un noyau en bâtonnet, mais par îlots ces cellules prennent autour du noyau une substance striée en long, se colorant en rouge acajou par le carmin. Ces îlots déterminent d'une façon définitive la nature musculaire lisse de la néoplasie. Semés çà et là dans la masse du leiomyome sont soit des tubes, soit des glomérules sudoripares normaux. Il n'y a aucun élément nerveux décelable.

En somme, leiomyome cutané de faible malignité, comme le montrent les îlots de fibres-cellules adultes rencontrés çà et là et l'absence de portions globo-cellulaires. La situation montre aussi que son point de départ et son extension se font aux dépens des *arrectores pilorum*.

Obs. II. — *Leiomyome malin de la face externe de la cuisse; 3 récidives en un an; amputation de cuisse; mort.*

Avril 1898. D., homme de quarante ans, tumeur de la face postéro-externe de la cuisse au voisinage de l'articulation du genou. Excision de la tumeur; le malade sort presque guéri.

12 juillet 1898. Récidive; nouvelle excision de la tumeur qui a envahi l'aponévrose d'enveloppe de la cuisse et le tissu cellulaire de l'espace intermusculaire entre le vaste externe et le biceps. Muscles indemnes. Excision très étendue; on est obligé de mobiliser un lambeau cutané pour recouvrir la plaie.

Cicatrisation presque complète.

Examen histologique de la tumeur.

27 octobre 1898. 2e récidive. Nouvelle excision large de la tumeur qui a envahi la cloison intermusculaire externe; on ne peut recouvrir toute la plaie cutanée. Cicatrisation incomplète.

17 février 1899. 3e récidive; on propose une amputation que le malade n'accepte pas.

13 avril 1899. Amputation de cuisse au tiers supérieur; mort le 29 avril par broncho-pneumonie. Pas d'autopsie.

Examen histologique fait au laboratoire d'anatomie pathologique par M. Gallavardin, interne du service.

La tumeur offre à un faible grossissement l'aspect d'une tumeur musculaire lisse, d'un leiomyome. On voit en effet l'alternance de faisceaux sectionnés longitudinalement, s'entrecroisant avec d'autres sectionnés transversalement. A un plus fort grossissement, les fibres-cellules ont la structure de cellules musculaires adultes : noyau fortement teinté, très allongé, en bâtonnet, fuseau protoplasmique jaunâtre, finement fibrillaire. Toutes les fibres-cellules sont accolées les unes aux autres intimement, sans interposition de substance fibrillaire.

On remarque de *curieuses formations cellulaires géantes* à noyau boursouflé, irrégulier, échancré et atteignant 4 à 5 fois le volume d'un noyau ordinaire; le noyau est fortement teinté et semble résulter par places de la coalescence de plusieurs noyaux. Le fuseau protoplasmique est aussi très augmenté de volume.

Absence totale de stroma conjonctif; pas non plus de vaisseaux apparents.

Pareille évolution maligne est notée exceptionnellement aussi dans les myomes du tube digestif; on nous permettra de rappeler à cet égard l'observation de Goullioud et Mollard [1], où un leiomyome développé dans les parois de la tunique musculaire de l'estomac envahit de proche en proche le péritoine et détermina une tumeur volumineuse de la même nature dans l'épaisseur du grand épiploon [2].

Tous ces faits seraient déjà bien suffisants par eux-mêmes pour faire admettre à côté des leiomyomes bénins, des leiomyomes à évolution nettement maligne, de véritables cancers musculaires lisses. Mais à cet égard, l'existence de faits bien démontrés de leiomyomes accompagnés de généralisation viscérale sera certainement considérée comme une preuve plus palpable et devant entraîner la conviction de tous, car la généralisation est un argument auquel on ne résiste guère dans l'évaluation de la malignité. Déjà dans leur mémoire de 1897, MM. Paviot et Bérard signalaient quelques faits de leiomyomes malins avec généralisation viscérale rencontrés par eux dans la littérature médicale, et relataient tout au long l'observation de Langherans où un myome utérin s'était accompagné de noyaux de généralisation dans les poumons. Quelques mois plus tard, MM. Gangolphe et Duplant publièrent un fait très remarquable de leiomyome développé dans la partie gauche du pelvis et ayant provoqué des métastases pulmonaire et hépatique.

1. Goullioud et Mollard. *Lyon médical*, 1889, t. II.

2. Nous n'avons pas trouvé pareille évolution maligne notée pour les myomes de l'intestin ou de l'œsophage. Consulter sur ce dernier point, Rudolf Pichler. *Ueber einen Fall von multiplen Leiomyomen des Œsophagus* (*Prager med. Woch.*, 1897, 455).

Tout récemment nous avons pu observer un cas de tumeur maligne sous-cutanée et non ulcérée de la fesse, qui s'accompagna de généralisations viscérales multiples et qui, à l'examen histologique, fut reconnu comme un cancer du tissu musculaire lisse. A propos de ce fait nous signalerons les cas analogues de leiomyomes malins avec généralisation viscérale que nous avons pu recueillir dans la littérature médicale et nous essayerons de mettre en lumière quelques traits généraux touchant la structure histologique de telles tumeurs.

I

Voici notre observation.

Obs. III. — Résumé. — *Tumeur de la fosse iliaque externe droite, existant depuis plusieurs années, mais ayant subi un accroissement rapide depuis un an; sous-cutanée, sans adhérence aux plans profonds, non ulcérée, ayant atteint progressivement le volume de deux poings.*

Environ six mois après l'accroissement brusque de cette tumeur, ballonnement du ventre, ascite et apparition d'une volumineuse tumeur occupant l'hypochondre, le flanc gauche et la plus grande partie de la cavité abdominale. Foie très hypertrophié, bord irrégulier et bosselé.

Autopsie. — *Tumeur sous-cutanée de la région de la fesse, non adhérente aux plans profonds. Généralisations viscérales multiples (reins, foie, poumons, pancréas, corps thyroïde).*

Examen histologique. — *Leiomyome malin.*

U. L., ménagère, quarante-quatre ans, domiciliée à Lyon, entrée à l'hôpital de la Croix-Rousse (service de M. le Dr Devic), salle Sainte-Clotilde, n° 26, le 28 janvier 1901, décédée le 11 avril 1901.

Antécédents héréditaires : Père mort vers cinquante ans d'une tumeur de l'estomac ayant provoqué des hématémèses. Mère actuellement vivante et bien portante. Des neuf enfants dont se composait la famille la malade reste seule. Six de ses frères ou sœurs sont morts en nourrice à l'âge de quelques mois; deux sœurs et un frère morts de 20 à 25 ans, de la poitrine.

Antécédents personnels : Diverses manifestations scrofuleuses dans l'enfance, pas d'adénites suppurées. Variole à 15 ans, il en persiste de nombreuses traces. Érysipèle de la face vers 20 ans. Célibataire, ni grossesse à terme, ni fausses couches. Réglée à 16 ans et régulièrement jusqu'à il y a trois mois, les règles ont disparu depuis ce moment. Bien qu'ayant travaillé jeune et appartenu à une famille très peu aisée, la malade n'a jamais manqué du nécessaire. On ne trouve rien dans les antécédents qui puisse laisser supposer l'existence de la syphilis. La malade avait quelques habitudes alcooliques et buvait assez souvent de l'eau d'arquebuse et du rhum; c'est une femme intelligente, répondant très bien à toutes les questions qu'on lui pose.

Il y a deux ans, la malade commença à éprouver quelques troubles diges-

tifs, caractérisés par de la pesanteur post-prandiale et du ballonnement. Parfois, mais d'une façon irrégulière, survenaient pendant quatre ou cinq jours des douleurs suivies de vomissements alimentaires; ces vomissements se produisaient d'ordinaire deux à trois heures après les repas et étaient précédés et suivis de sensation de brûlure rétro-sternale. Deux hématémèses, l'une il y a quatre mois, l'autre il y a un mois; chaque fois la malade dit avoir vomi la moitié d'un crachoir de sang. Depuis la dernière hématémèse les troubles gastriques sont uniquement constitués par de l'anorexie et un peu de pesanteur après le repas. Le dégoût de la viande s'accentue de jour en jour et la malade dit avoir perdu toute envie de boire du vin qu'elle aimait beaucoup autrefois. Pendant toute cette période gastrique elle n'a jamais souffert de l'hypochondre droit, n'a jamais eu d'ictère, ni rien présenté qui puisse faire songer à la lithiase biliaire. La semaine dernière, deux épistaxis assez abondantes. A aucun moment il n'y eut de véritable constipation, les selles n'auraient jamais contenu de sang.

« Il y a un an environ apparut au niveau de la fosse iliaque externe, près de la crête iliaque droite, une tumeur dont le développement, d'abord assez rapide, s'accompagna de douleurs spontanées assez vives; depuis six mois le volume de la tumeur n'a pas augmenté et les douleurs ont cessé. » Tels furent du moins, les renseignements donnés par la malade elle-même, mais des renseignements plus précis, obtenus par la suite de son amant qui la connaissait depuis longtemps, permettent d'affirmer qu'il existait à ce niveau une petite tumeur indolente « depuis plusieurs années ». Cette tumeur avait le volume d'une noisette à une noix et c'est elle qui subit un accroissement rapide. Actuellement cette tumeur est de la grosseur d'une orange, son bord supérieur est au niveau de la crête iliaque, elle est mobile sur le plan osseux, la peau à son niveau n'offre aucune coloration spéciale; elle paraît simplement lisse, tendue, luisante. La palpation en est indolente, elle est irrégulièrement hémisphérique, modérément dure, et tous ses points offrent la même consistance; nulle part il n'y a de fluctuation; elle ne gêne le décubitus latéral droit qu'à cause de son volume.

Quelques semaines avant la première hématémèse, la malade s'est aperçue que son ventre grossissait. L'augmentation de volume s'est faite lentement, sans provoquer de douleurs, d'abord au niveau de l'hypochondre droit. Au début la malade a cru à un commencement de grossesse. L'œdème des membres inférieurs n'aurait apparu qu'il y a trois semaines environ. L'état général d'affaiblissement s'est accru proportionnellement avec l'augmentation de volume du ventre et depuis un mois la malade a cessé toute occupation; depuis quinze jours seulement elle tient le lit constamment. Actuellement le ventre est proéminent et étalé transversalement, pas de sensation nette de flot; la peau est parcourue par de nombreux trajets veineux, sinueux; elle est tendue. A la palpation, on trouve une masse énorme qui part en avant et sur les parties latérales des fausses côtes gauches qu'elle refoule en dehors et descend en bas jusque dans la fosse iliaque; en outre, elle occupe en avant presque toute la région comprise entre l'ombilic et l'épigastre, elle dépasse même au-dessus de l'ombilic la ligne médiane de

deux ou trois centimètres. Le bord inférieur de cette masse est obliquement dirigé de gauche à droite et de bas en haut; il est formé de masses secondaires unies les unes aux autres, irrégulièrement arrondies et bosselées. Dans toute l'étendue de la tumeur on ne peut arriver à faire une palpation méthodique, on perd la masse en divers points et il semble qu'on déprime une partie de la masse intestinale qui paraît située en avant d'elle. A droite et au-dessus de l'ombilic on trouve une autre tumeur plus petite, irrégulièrement bosselée et apparemment indépendante de la première; on fait varier les rapports de ces deux tumeurs par les changements d'attitude de la malade; en outre, on ne peut assigner aucune relation de continuité entre cette petite tumeur et le foie dont on ne constate pas la présence au-dessous des fausses côtes droites. La fosse lombaire droite paraît très libre; la fosse gauche, au contraire, est envahie par la grosse tumeur; on ne peut provoquer aucun ballottement. La palpation de la tumeur est un peu douloureuse surtout au niveau de sa partie gauche inférieure. Partout elle offre la même consistance dure.

Le toucher vaginal montre un utérus mobile, abaissé, un col un peu mou et des culs-de-sac légèrement effacés; pas de pertes. — Les mictions sont fréquentes et depuis quelques mois s'accompagnent de cuisson. L'urine est claire, sans pus, presque sans dépôt; elle contient des traces d'albumine, pas de sucre. Jamais d'hématurie.

L'examen du poumon donne : rien aux sommets, la base gauche est un peu mate, le murmure y est très affaibli, ni souffle, ni ægophonie. Une ponction exploratrice est restée négative. Ni toux, ni expectoration. Jamais d'hémoptysies.

La pointe du cœur bat dans le 5e espace sur la ligne axillaire antérieure. A la pointe, le premier bruit est mal frappé. Sur le bord droit du sternum, au niveau de la 2e et de la 3e côte, on entend un bruit à caractère piaulant, ne couvrant pas le premier bruit; il ne se propage pas du tout vers la clavicule, ni le long du sternum, la respiration est sans effet sur lui et il semble plutôt parasystolique que systolique. La pression forte avec le stéthoscope paraît le renforcer et on l'entend mieux avec l'oreille qu'avec le stéthoscope si on n'appuie pas. Le pouls est régulier, un peu faible; les artères périphériques sont peu athéromateuses.

Les membres inférieurs sont œdematiés, l'œdème est mou. Nulle part on ne trouve de masses ganglionnaires.

L'état général est médiocre, le facies pâle, les muqueuses décolorées. Pas de taches pigmentaires dans la bouche. Langue un peu saburrale, mais humide.

10 février. — Depuis quelques jours la malade se plaint d'une sensation douloureuse de brûlure dans le membre inférieur gauche; celui-ci n'est pas plus œdématié qu'au moment de l'entrée, pas de troubles de la sensibilité. L'appétit diminue, mais le peu d'aliments ingérés est assez bien digéré; pas de vomissements. L'examen du sang a été fait deux fois. Celui-ci est pâle, renferme un nombre élevé de globules blancs, 1 pour 250 environ globules rouges; presque tous les globules blancs sont de gros polynucléaires, les petits lymphocytes sont très peu nombreux.

23 février. — La malade se tient constamment couchée dans le décubitus latéral droit, sur sa tumeur qui n'est pas douloureuse, mais qui a notablement augmenté de volume. L'urine contient un peu d'albumine; ni sucre, ni pigment biliaire. A gauche, dans le pli de l'aine, on trouve plusieurs petits ganglions assez durs, indolents, point à droite. Le volume du ventre a augmenté, la tumeur du côté gauche semble plonger plus bas dans le petit bassin; quand on la palpe on éveille quelques douleurs. Il y a de la matité aux deux bases en arrière surtout à gauche, mais on entend le murmure jusqu'à l'extrême base, et une ponction exploratrice faite des deux côtés est restée négative. On a ponctionné aujourd'hui également le péritoine dans la partie la plus déclive, on n'a point obtenu de liquide. — Mêmes phénomènes d'auscultation au cœur.

14 mars. — L'état général est de plus en plus mauvais; la malade s'alimente à peine. L'œdème des membres inférieurs a augmenté, surtout à gauche. Le réseau veineux abdominal sous-cutané est plus marqué qu'à l'entrée. L'augmentation croissante du volume du ventre ne peut être mise sur le compte de l'ascite, car au moyen de 4 ponctions aspiratrices faites ce matin, on n'a pu retirer qu'une centaine de grammes de liquide citrin du péritoine. La tumeur du côté gauche semble avoir progressé en arrière surtout, elle remplit toute la région lombaire; la palpation à ce niveau n'est cependant pas douloureuse. La malade est très affirmative dans ses réponses, elle prétend que la tumeur de la fosse iliaque a apparu longtemps avant que son ventre n'ait commencé à grossir. — La langue est humide et rosée.

22 mars. — L'examen du sang a donné le même résultat : 1 globule blanc pour 250 globules rouges environ. A l'hématomètre, de même qu'au compte-globules de Hayem, on a obtenu 3 500 000 globules rouges par millimètre cube. Urine un peu albumineuse, jamais d'hématurie. Bourrelet hémorroïdaire. Constipation habituelle. Le toucher vaginal n'a donné aucun renseignement nouveau, il en a été de même du toucher rectal. Le foie n'a pas augmenté de volume. Les douleurs de la jambe gauche sont moins vives, mais permanentes; il en est de même de celles de l'hypochondre gauche; pour les calmer on a fait depuis 6 jours deux piqûres de morphine par jour. La tumeur de la fosse iliaque externe a doublé de volume depuis l'entrée.

7 avril. — État général de plus en plus mauvais, la malade dépérit, ne s'alimente presque plus. Le ventre a augmenté encore de volume; on a fait aujourd'hui une ponction abdominale et on a retiré 3 litres 1/2 de liquide citrin, non hémorragique. Après la ponction on peut explorer plus facilement le ventre; on sent très nettement le bord inférieur du foie qui est gros et irrégulier, et dépassant le rebord costal de 3 travers de doigt; sa surface paraît lisse, on ne trouve rien qui rappelle la vésicule. Quant à la tumeur gauche, elle descend de l'hypochondre et atteint presque le petit bassin en empiétant à droite sur la ligne médiane, mais elle paraît absolument indépendante du foie.

11 avril. — La malade est morte ce matin; durant ces derniers jours, elle n'avait rien présenté de particulier, hormis une dyspnée un peu plus accusée.

La *température* a été prise régulièrement pendant tout le séjour de la malade; elle n'a jamais présenté de type inverse. Elle oscillait constamment autour de la normale. Cinq ou six fois on a noté des températures vespérales de 38°, 38°,5 sans cause appréciable.

Les préparations de sang colorées au triacide d'Ehrlich n'ont rien offert de particulier.

Autopsie. — *La tumeur de la fesse* présente le volume de deux poings accolés, son siège est nettement sous-cutané; en fendant la peau à sa surface, on arrive facilement à la disséquer et à l'extraire; elle paraît assez nettement limitée, et ne diffuse nullement dans les tissus environnants. Cette tumeur est en somme, sinon véritablement encapsulée, du moins très facilement clivable des tissus adjacents. Elle repose directement sur l'aponévrose fessière sans lui adhérer.

Elle est formée d'un tissu blanchâtre, ferme, dur à la coupe et dont la surface de section offre à un examen attentif un aspect tourbillonnant spécial.

Cavité abdominale. — Il existe très peu de liquide dans la cavité abdominale qui est presque en totalité remplie par une énorme tumeur qu'on reconnaît dans la suite être développée aux dépens du *rein gauche*.

Cette tumeur a certainement le volume de deux têtes d'adulte et pèse un peu plus de 8 kilogrammes.

Elle est située profondément dans l'hypochondre et dans le flanc gauche en arrière du péritoine; mais par suite de son développement antérieur elle s'est introduite dans le mésocôlon transverse dont elle a décollé les deux feuillets et est venue adhérer à l'angle intestinal duodéno-jéjunal. Elle a de la sorte soulevé le paquet intestinal et le mésentère dont elle s'est pour ainsi dire coiffée. Elle est très saillante dans la cavité abdominale, quoique toujours rétro-péritonéale, et descend jusqu'à la vessie.

On ne sait tout d'abord quelle origine attribuer à cette tumeur volumineuse; mais on s'aperçoit bientôt qu'à une extrémité et en certains points de la surface se trouvent très nettement une écorce de parenchyme rénal distendue, amincie et formant à l'un des pôles de la tumeur une mince coque labyrinthique de quelques millimètres d'épaisseur. L'artère rénale gauche se rend du reste en pleine tumeur. On ne peut énucléer les masses néoplasiques de l'écorce rénale entourante [1].

A la coupe, cette tumeur est formée d'un tissu dur et lardacé.

L'aspect varie du reste suivant les points; à la périphérie, le tissu est blanchâtre, non mortifié; mais à mesure qu'on se rapproche du centre il présente de vastes nappes mortifiées. On trouve également quelques cavités, remplies d'un liquide à odeur fortement ammoniacale, et qui sont sans doute les calices, oblitérés au-dessous et distendus.

Foie. — Le foie est très volumineux, pèse 3 kilogr. 400. Il contient certai-

1. Il est à remarquer que malgré cette volumineuse métastase rénale, la malade n'avait jamais eu d'hématurie.

nement dans son épaisseur 30 à 40 noyaux néoplasiques. Ces noyaux se présentent soit inclus dans son parenchyme, soit développés sous la capsule; ils ont un volume variant entre celui d'une noisette et d'un poing d'adulte. Tous présentent le même aspect général, blanc éclatant à la périphérie, et contiennent au centre un îlot jaunâtre, d'apparence caséeuse et mortifiée. Ils ne sont pas nettement ombiliqués. Lorsqu'on examine attentivement les portions blanches non mortifiées, on est frappé de l'aspect singulier qu'elles présentent; il y a là des parties qui réfléchissent inégalement la lumière et donnent à l'ensemble un aspect chatoyant assez semblable à celui d'une plaque de tôle galvanisée.

Pancréas. — On note dans sa partie moyenne un beau noyau néoplasique des dimensions d'une grosse noix; il existe dans ce noyau plusieurs points jaunâtres mortifiés.

Rein droit. — 240 grammes, contient 2 petits noyaux néoplasiques.

Le *péritoine* présente des petits noyaux de généralisation sur le mésentère et le grand épiploon.

Le *tube digestif* est sain sur toute son étendue.

La *rate* pèse 220 grammes.

Les *organes génitaux* (ovaires, utérus) sont absolument sains.

Cavité thoracique. — Le *cœur* ne présente rien d'anormal, poids 250 grammes. Les deux poumons (droit, 690; gauche, 590) présentent de nombreux noyaux secondaires dans leur épaisseur et à leur surface; on en constate un très volumineux au niveau du hile du poumon gauche.

Le *corps thyroïde* montre à la coupe un noyau secondaire de la grosseur d'une noix au niveau de son lobe gauche.

Rien au niveau de l'*encéphale*.

Les ganglions soit mésentériques, soit médiastinaux ne se sont pas montrés envahis.

Examen histologique fait au laboratoire d'anatomie pathologique.

Les pièces ont été durcies à la gomme, colorées au picro-carminate et à l'hématéine-éosine.

a. *Tumeur primitive de la fesse.* — La coupe comprend le point de la tumeur primitive qui était adjacent à l'aponévrose fessière. Cette dernière aponévrose n'est nullement envahie par la tumeur, elle s'en détache même aisément et flotte loin de la tumeur dans les préparations montées dans la glycérine carminée. La situation exacte de la tumeur était donc nettement sous-cutanée; elle était fortement limitée et ne présentait pas de tendance à la diffusion et à l'envahissement des tissus voisins.

A l'examen de la tumeur à un faible grossissement, on est tout de suite frappé par l'aspect général qui, à première vue, est celui d'un myome à fibres lisses. On voit très nettement, en effet, l'alternance régulière des zones coupées soit en long, soit en travers. Le mode d'entrecroisement et d'alternance de ces deux sortes de zones est très régulier, beaucoup plus qu'on n'a coutume de l'observer sur les coupes d'un fibro-myome utérin ou d'un myome bénin-vulgaire. On voit en effet de larges faisceaux longitu-

dinaux à direction ordinairement rectiligne, parfois demi-circulaire, qui circonscrivent des espaces occupés par les mêmes éléments coupés en travers et dessinant de minuscules cercles roses plus ou moins fortement colorés. Dans d'autres points l'alternance est toutefois moins régulière et forme un dessin plus tourmenté; les faisceaux coupés en travers sont parfois dissociés par quelques fibres longitudinales les cloisonnant, et l'on aperçoit des sortes de vagues dont la crête serait dessinée par des fibres coupées transversalement et les versants par des faisceaux intéressés plus ou moins obliquement.

A un fort grossissement on aperçoit dans les faisceaux sectionnés longitudinalement des éléments cellulaires extrêmement allongés, fusiformes, de véritables fibres-cellules dont les limites sont difficilement appréciables étant donné la juxtaposition parfaite de ces éléments. Au milieu de ces fibres-cellules se trouve un noyau très allongé, en bâtonnet, dont les dimensions longitudinales atteignent à peu près 6 à 7 fois la largeur de la fibre; ces noyaux prennent bien le carmin, ils offrent une sorte de granité plus coloré, mais pas de nucléole nettement individualisé.

Aux deux extrémités du noyau apparaît la substance fondamentale sous forme de fuseaux protoplasmiques jaunâtres. La fibrillation de ce protoplasma n'est pas toujours nettement appréciable; cette substance se colore en jaune par le picro-carminate, en rouge par l'éosine et possède les réactions histo-chimiques de la substance musculaire.

Sur les îlots intéressés transversalement par la coupe on perçoit de petits cercles, assez larges et fortement colorés si la coupe a passé au niveau du noyau, de diamètre plus petit, et jaune clair si les parties extrêmes de la fibre-cellule ont été intéressées. Dans les fibres où le noyau a été intéressé, on ne voit guère que lui et il semble occuper toute l'épaisseur de la fibre-cellule, ou ne possède à ce niveau qu'une bien mince écorce protoplasmique.

On constate dans la tumeur l'absence totale de stroma; en un ou deux points seulement on remarque l'existence d'une ou deux lacunes veineuses contenant du sang; pas la moindre artériole.

Il n'existe pas de zones d'accroissement appréciables par des caractères plus embryonnaires à la périphérie de la tumeur.

b. *Foie.* — Les noyaux du foie offrent la même structure que la tumeur primitive. L'alternance régulière des faisceaux par larges bandes est peut-être encore plus nettement marquée. Quant aux fibres-cellules elles offrent le même caractère adulte que dans la tumeur primitive. Toujours pas de stroma; on ne rencontre pas, sur la coupe du noyau cancéreux, un seul vaisseau.

A la périphérie de la tumeur se trouvent quelques lacunes veineuses, et le tissu hépatique entourant est extrêmement congestionné.

c. *Pancréas.* — Toujours même aspect; on trouve en outre des points mortifiés. Ils sont entourés d'une zone pâle, blanchâtre, mal colorée, et brusquement apparaissent les parties mortifiées, colorées en jaune sale. Ces portions mortifiées, à un examen attentif, permettent encore de distinguer les

îlots de fibres coupées en long ou en travers; tout comme dans un îlot lobulaire de pneumonie caséeuse enkysté, on perçoit encore parfois la trame interalvéolaire et le contenu des alvéoles.

d. e. *Le corps thyroïde* présente le même aspect que les autres tumeurs, de même les tumeurs du *rein gauche* qui se font remarquer par l'étendue des zones mortifiées.

Il s'agissait donc, en somme, dans cette observation, d'une femme ayant présenté depuis un an un accroissement brusque d'une tumeur siégeant dans le tissu sous-cutané de la fesse gauche et chez laquelle se développèrent postérieurement des signes de généralisation viscérale. L'examen microscopique démontra qu'il s'agissait d'un leiomyome malin.

La nature myomateuse de ces diverses tumeurs ne peut faire, nous semble-t-il, aucun doute d'après l'examen microscopique que nous avons relaté plus haut, et l'on conviendra que l'épithète de leiomyome convient mieux à ce cas que celui de sarcome fuso-cellulaire ou de tumeur fibro-plastique.

Un seul point serait à discuter : l'origine primitive de la tumeur. Nous avons vu en effet que la tumeur rénale gauche très volumineuse (8 kilogr.) excédait de beaucoup le volume de la tumeur de la fesse. Nous avons cependant considéré la tumeur de la fesse comme primitive, parce que la malade s'en était aperçue environ six mois avant toute production abdominale, que les leiomyomes du rein ne sont pas connus ou tout au moins infiniment plus rares que les leiomyomes cutanés et enfin que, dans le cas où l'on supposerait une tumeur rénale primitive, l'existence d'une métastase sous-cutanée unique et volumineuse ne laisserait pas que d'être bien surprenante. Pour ces différentes raisons nous pensons donc que notre interprétation est pleinement légitime et que notre observation peut s'intituler : *Leiomyome malin sous-cutané de la fesse avec généralisations viscérales multiples.*

II

Les observations de leiomyomes malins accompagnés de généralisations viscérales sont assez rares, d'autant plus que souvent la nature musculaire de pareille tumeur n'est pas admise et que des cas analogues sont certainement publiés sous le nom de sarcomes fuso-cellulaires, fibro-plastiques, etc. MM. Paviot et Bérard, dans leur étude sur le myome utérin à évolution rapide, avaient pu en rassembler six cas en 1897 et rapportaient tout au long l'observa-

tion de Langherans. Nous avons pu ajouter quelques faits aux précédents; nous les signalerons en les groupant suivant le lieu d'origine de la tumeur primitive. Nous ne pouvons donner, du reste, qu'un court résumé de chacune d'elles, l'indication bibliographique permettant de se reporter facilement à l'original.

1° *Leiomyomes malins de l'utérus ou du pelvis.*

C'est là l'origine le plus souvent assignée aux leiomyomes malins accompagnés de généralisations viscérales, et nous faisons remarquer que ce n'est pas toujours l'utérus qui est le siège primitif du néoplasme, mais souvent les trompes, le ligament large ou même le tissu rétro-péritonéal du pelvis. Il est du reste difficile, lorsque la tumeur a envahi par ses prolongements tout le petit bassin, de reconnaître nettement le point exact de son origine.

Signalons tout d'abord le cas rapporté par Krische [1] et étudié microscopiquement par Orth et Merckel. La tumeur primitive, fibromyome pur, intra-pariétal, de la grosseur d'une pomme, était située un peu en avant et au-dessous de l'embouchure de la trompe gauche; les métastases n'avaient épargné aucun organe du corps et on les trouvait dans la voûte crânienne, le cœur, l'œil, l'intestin, l'estomac, les ganglions rétro-péritonéaux, les reins, l'utérus, les muscles, la peau, les os, le diaphragme, l'épiploon. Toutes ces tumeurs, à l'examen fait par Orth et Merckel, apparurent comme des fibromyomes purs dont il n'était pas possible de distinguer les éléments constitutifs des cellules musculaires lisses.

Dans l'observation de Langherans [2], qu'on trouvera relatée *in extenso* dans le mémoire de Paviot et Bérard, la tumeur primitive siégeait au niveau de l'utérus où elle formait, outre un gros champignon faisant saillie à l'intérieur de la cavité, une volumineuse masse de la grosseur d'une tête d'enfant siégeant sans doute dans la couche sous-péritonéale. Il y avait des métastases nombreuses dans les deux poumons et l'examen microscopique démontra la nature musculaire de ces productions.

Dans le fait de Gangolphe et Duplant [3], la tumeur primitive siégeait au niveau de la partie gauche du petit bassin et l'on ne put en déterminer le lieu d'origine précis. Il y avait des noyaux métastatiques très nets dans le poumon et dans le foie, et l'examen micros-

1. Krische. *Fall von Fibromyom des Uterus mit multiplen Metastasen, bei einer Geisteskranken* (In. Dissertation, Göttingen, 1889).

2. Langherans *Myoma lævicellulare malignum* (Berlin. klin. Gesellschaft, 1er mars 1893).

3. Gangolphe et F. Duplant. *Tumeur maligne à fibres musculaires lisses développée dans la partie gauche du petit bassin* (*Presse médicale*, 1898, I, 341).

copique relaté avec détails prouva la nature musculaire lisse des productions primitives et métastatiques.

Jürgens [1], dans une publication sur le fibromyome malin, a rapporté trois observations dont deux surtout sont à retenir. Dans l'une (obs. II), il s'agit d'une femme qui souffrait d'une tumeur du petit bassin depuis dix ans, et qui vit durant la dernière année cette tumeur augmenter rapidement de volume; à l'autopsie, on trouva une tumeur remplissant le petit bassin et des noyaux de généralisation au niveau du péritoine, de l'intestin, des reins, des poumons. « Il s'agissait d'un fibromyome pur, typique, généralisé. » Dans le second fait (obs. III), le point de départ de la tumeur primitive ne put être précisé au juste (ovaire, ligament large?), et là aussi il s'agissait d'un « reine fibromyome » avec noyaux métastatiques dans l'épiploon, le péritoine, le foie.

Pitres [2] a rapporté en 1874, dans les *Bulletins de la Société anatomique*, un cas certainement analogue au précédent, mais intitulé « sarcome fasciculé »; l'examen histologique de la tumeur, que nous relaterons tout au long, démontre assez la nature musculaire de la tumeur pour que nous ne craignions pas de la faire rentrer dans la catégorie des faits que nous étudions. Il s'agissait d'une tumeur volumineuse, occupant toute la fosse iliaque droite, la partie inférieure de la fosse iliaque gauche et enclavée en bas dans la cavité pelvienne. Elle était indépendante de l'utérus, des trompes ou ovaires et siégeait sans doute dans le tissu rétropéritonéal. Les noyaux de généralisation pulmonaires et hépatiques variaient du volume d'un haricot à celui d'une noisette. « Sur des coupes pratiquées après durcissement et colorées au picro-carminate, on constate que ces cellules sont groupées les unes à côté des autres de façon à former des faisceaux dirigés en différents sens, de telle sorte que sur une même préparation, on aperçoit les uns coupés parallèlement à leur axe sous forme de tractus longitudinaux à noyaux allongés, tandis que ceux qui ont été coupés perpendiculairement à leur axe apparaissent sous forme d'îlots plus ou moins arrondis dans lesquels la coupe des noyaux plus fortement colorés par le carmin que la substance intercellulaire se présente avec l'apparence de points rouges entourés d'une zone jaunâtre. Les petites tumeurs du foie et du poumon présentent exactement les mêmes

1. Jürgens. *Ueber fibromyoma malignum* (*Berlin. klin. Wochenschrift*, 1881, n° 34, p. 492).

2. Pitres. *Sarcome fasciculé rétropéritonéal, pris pendant la vie pour un myome de l'utérus.* Autopsie : tumeurs secondaires dans le foie et dans les poumons (*Bull. Soc. anat.*, 1874, 25).

caractères histologiques; elles appartiennent, comme la tumeur principale, au groupe des sarcomes fasciculés (tumeurs fibro-plastiques de Lebert). »

Citons enfin le fait rapporté par Klebs[1], dans lequel les nodules secondaires d'un « metastasirend Leiomyom » lui ont offert des faisceaux de fibres lisses, et celui publié par Birsch-Hirschfeld[2], dans lequel une grosse tumeur sarcomateuse de l'utérus s'accompagna de métastases dans le foie et les ganglions bronchiques. Ce cas, du reste, est moins probant, car il n'y a pas d'indications précises sur la nature de ces métastases.

2° *Leiomyome malin de l'estomac.*

Si nous exceptons l'observation de Goullioud et Mollard, dans laquelle il s'agit plutôt d'une tumeur ayant envahi par contiguité le grand épiploon que d'une véritable métastase, nous ne trouvons qu'un fait de leiomyome malin gastrique avec généralisation viscérale, celui de Brodowsky[3]. Il a trait à un homme de cinquante-sept ans, éprouvant depuis trois ans des troubles gastriques et ayant aperçu depuis deux ans une tumeur à l'épigastre. A l'autopsie, la tumeur volumineuse (6 kilogr.) était appendue à la grande courbure de l'estomac et avait décollé les deux feuillets du mésentère. Le foie contenait plusieurs noyaux secondaires dont quelques-uns atteignaient la grosseur d'une pomme et dont l'examen microscopique démontra la nature musculaire.

3° *Leiomyomes malins sous-cutanés.*

Nous n'avons pu trouver dans cet ordre de faits qu'une seule observation, mais de tous points analogue à la nôtre. Elle fut présentée une première fois par Reboul à la Société anatomique, au point de vue clinique et microscopique, et fut reprise en détail dans le livre de Hanot et Gilbert[4] avec examen histologique détaillé et belles figures à l'appui.

Il s'agissait d'un homme de soixante-treize ans, qui vit apparaître en 1877, au niveau de la partie postéro-externe du coude droit, une tumeur dure, indolente et mobile. En 1885, c'est-à-dire huit ans après, la tumeur augmenta rapidement de volume, toujours sans ulcérer la peau, et nécessita une amputation du bras. Un an après, le malade rentrait de nouveau à l'hôpital : il était cachectique,

1. Klebs. *Allg. Pathologie*, S. 704.
2. Birsch-Hirschfeld. *Lehrbuch der. allg. Path. Anal*, 3. Aufl., S. 144, 1886.
3. Brodowsky. *Ein ungeheures Myosarcom des Magens nebst secundären Myosarcomen der Leber* (*Virchow's Archiv*, 1876, Bd. 67, S. 227). Voir aussi à ce sujet Rudolph Runze. *Zur Casuistik der Myome des Magens* (*Arch. f. kl. Chirurgie*, 1890, S. 753).
4. Hanot et Gilbert. *Étude sur les maladies de foie*, Paris, 1888, p. 252.

amaigri et l'on constatait la présence de nombreuses tumeurs indolentes, sous-cutanées, survenues depuis peu, d'un gros foie. A l'autopsie, on constata des tumeurs secondaires dans tous les organes : cœur, péricarde, plèvre, poumons, œsophage, estomac, intestin, foie, pancréas, rate, péritoine, tissu cellulaire sous-péritonéal, reins, vessie, testicule, côtes, tissu cellulaire sous-cutané, peau, ganglions lymphatiques.

L'examen microscopique de la tumeur primitive au moment de l'amputation chirurgicale fut fait par M. Artaud, qui conclut à un « sarcome fasciculé, ou fibrome fuso-cellulaire » développé sans doute aux dépens du périoste de l'extrémité inférieure de l'humérus. Le deuxième examen histologique pratiqué *post mortem* et rapporté par Hanot et Gilbert, montra jusqu'à l'évidence que la tumeur était constituée « par des faisceaux de fibres musculaires lisses entrecroisées en tous sens et placées au contact les uns des autres sans l'interposition de cloisons conjonctives », en un mot, d'un leiomyome malin indiscutable.

Ce fait que l'on n'accusera pas « d'être lyonnais », est très instructif, d'abord en lui-même, ensuite, *parce qu'il montre bien que les tumeurs décrites sous le nom de sarcome fasciculé, de fibrome fuso-cellulaire, ne sont le plus souvent que des leiomyomes.* Nous voyons en effet, chez un même malade, un premier examen histologique conclure à un sarcome fasciculé, et un second examen mieux interprété démontrer qu'il s'agissait, en réalité, d'un leiomyome. Il suffit de se rapporter à la relation de l'examen microscopique et aux belles planches du livre de Hanot et de Gilbert pour ne conserver aucun doute à cet égard. Si nous insistons sur ce point, c'est que nous sommes persuadés que ces faits sont fréquents, qu'une grande partie du champ des sarcomes fasciculés, fuso-cellulaires, devrait en être distraite au profit des leiomyomes [1], et que, comme l'ont bien dit MM. Paviot et Bérard, « l'expression de sarcome n'a jamais servi qu'à rapprocher artificiellement des tumeurs mal définies, dont les origines pouvaient être les plus diverses et pour lesquelles on ne possédait pas des éléments suffisants de caractéristique au moment où on les observait ».

1. Il en est très probablement de même du fait rapporté par Delaunay (*Bull. Soc. anat.*, 1889, page 397), intitulé sarcome de la cuisse, dans lequel une tumeur de la partie antéro-interne de la cuisse ayant débuté 15 ans avant et récidivé 5 fois, s'accompagna de généralisation pulmonaire. L'examen fait par Pilliet montra que la tumeur primitive était un sarcome fasciculé, la plus grande partie de sa masse étant composée de cellules fusiformes et de lamelles disposées en tourbillons.

Il serait donc désirable que les faits qualifiés autrefois de tumeurs fibro-plastiques, sarcomes fasciculés, etc., soient interprétés plus exactement quant à la nature et à l'origine de leurs éléments constituants, et qu'on publie franchement sous le nom de leiomyomes ceux d'entre eux qui auront présenté l'aspect aujourd'hui bien défini, des tumeurs du tissu musculaire lisse. Nous sommes alors persuadés qu'on verra rapidement se dissocier le groupe des sarcomes et croître le nombre des leiomyomes malins avec ou sans généralisation viscérale.

III

Après ce que nous venons de dire et les examens histologiques que nous avons relatés, nous pensons qu'il est inutile de justifier la nature réellement musculaire des tumeurs dont nous avons rapporté l'histoire, ni d'insister sur les caractères qui doivent permettre, le cas échéant, de porter un tel diagnostic histologique; les caractères sont en effet actuellement bien connus, on y a insisté à diverses reprises et nous ne pouvons faire que les signaler rapidement ici.

C'est tout d'abord l'aspect général de la préparation, montrant des faisceaux avec des orientations diverses, coupés tantôt en long, tantôt en travers, et figurant des sortes d'arcades plus ou moins curvilignes entourant les tronçons cellulaires que la coupe a intéressés transversalement; cet aspect est facile à reconnaître et certainement très caractéristique. Un second point important est que les éléments cellulaires coupés en long ou en travers sont au contact les uns des autres, intimement accolés, et qu'il n'existe pas entre eux de substance inter-cellulaire amorphe ou fibrillaire. Ce caractère est surtout important pour distinguer de telles tumeurs des tumeurs conjonctives, au sens où les entend M. Bard, à moins toutefois que ces dernières ne soient extrêmement embryonnaires et que la substance fibrillaire intercalaire n'ait pas eu le temps de se produire. Enfin, les éléments cellulaires examinés soit sur les coupes, soit par dissociation dans la potasse à 40 p. 100 ou l'acide acétique se montrent de tous points analogues aux fibres-cellules musculaires lisses avec leur forme extrêmement allongée, leur noyau en bâtonnet et les fuseaux de substance musculaire reconnaissables par leur réaction histo-chimique et parfois leur striation fibrillaire longitudinale.

Tous ces caractères, nous le répétons, sont bien connus et ils permettent de faire le diagnostic précis de la nature de la tumeur; mais ce sont là les caractères qu'on a assignés uniquement aux

leiomyomes bénins, à ceux qu'on rencontre si communément dans la peau, l'utérus, la musculature intestinale ou œsophagienne. Les caractères histologiques des formations malignes du leiomyome ont encore été très peu étudiés, si nous exceptons le mémoire de Paviot et Bérard qui ont minutieusement établi la signification des zones dites myxoïdes ou myxo-sarcomateuses du myome utérin à évolution rapide.

Il serait cependant très intéressant et très utile de connaître les caractères permettant de différencier microscopiquement les leiomyomes bénins des leiomyomes malins et d'apprécier ainsi le degré de malignité de tumeurs reconnaissant la même origine tissulaire. C'est cette étude que nous tenterons en nous appuyant sur notre cas personnel et aussi sur les examens histologiques des faits antérieurement publiés.

Quels que soient les caractères que nous soyons conduits à reconnaître à ces sortes de tumeurs, il sera difficile de contester leur signification, car ils auront tous été fournis par l'examen de tumeurs accompagnées de généralisation viscérale et qui, par conséquent, auront fait la preuve de leur malignité.

Caractères microscopiques des leiomyomes malins.

Nous donnerons d'abord les caractères que nous avons eu l'occasion de constater sur les pièces provenant de notre malade; puis nous dirons un mot de la valeur des points myxoïdes et de certaines formations cellulaires spéciales géantes.

1° *Mode de groupement des fibres-cellules.* — Nous avons déjà insisté à plusieurs reprises sur le mode de groupement des fibres-cellules musculaires dans les myomes lisses et sur la façon dont les faisceaux s'entrecroisaient et se présentaient sur la surface de coupe, sectionnés tantôt longitudinalement, tantôt transversalement. Il nous a semblé cependant que ce mode d'entrecroisement s'effectuait différemment dans les leiomyomes malins ou du moins dans le cas que nous avons pu observer. Lorsqu'on examine soit la coupe d'un utérus normal, soit celle d'un myome utérin, ou d'un leiomyome bénin de la peau, on constate que ces faisceaux coupés en long ou en travers présentent un aspect général très irrégulier et très tourmenté : les faisceaux longitudinaux parfois formés de quatre à cinq fibres-cellules seulement se contournent, ondulent, se croisent et disparaissent pour faire place à d'autres fascicules sectionnés obliquement ou transversalement; on a plutôt l'impression d'un pelotonnement que d'un nattage régulier. Au contraire, dans

notre cas, l'aspect est infiniment plus régulier; ce n'est plus un emmêlement de fascicules tortueux, mais un entrecroisement très régulier de faisceaux, ou même de larges bandes, qui présentent une grande régularité et figurent dans l'ensemble un véritable nattage. Cette ordonnance régulière n'est pas également nette dans tous les points, mais frappe surtout au niveau de la tumeur primitive et de ses noyaux hépatiques; enfin, même dans les points où les fascicules sont réduits à quelques fibres-cellules et plus emmêlés, ils n'ont pas de tendance à onduler ou à se tordre en vrille.

Nous ne songeons nullement à présenter cette disposition comme un caractère nécessaire des leiomyomes malins, mais comme pouvant avoir une certaine importance dans l'appréciation de cette malignité, lorsqu'on le constate nettement. Nous avons tenu à y insister parce qu'il était très net dans notre cas personnel et aussi parce qu'il peut avoir une certaine importance dans le *diagnostic macroscopique éventuel de pareilles tumeurs*. On sait, en effet, que certains fibromyomes utérins présentent à la coupe au scalpel un aspect blanc nacré et à un examen attentif, des figures tourbillonnantes assez spéciales. Cet aspect est dû à la réflexion différente de la lumière sur les fascicules intéressés par la coupe en long ou en travers. Or, cet aspect chatoyant était infiniment plus marqué dans notre cas et il attirait de suite l'attention sur les coupes de la tumeur primitive ou des noyaux hépatiques; on avait l'impression d'une surface nacrée et irisée dont on ne peut mieux comparer l'aspect qu'aux dessins offerts par une plaque de tôle galvanisée ou à ces dessins scintillants qui ornent certaines boîtes de plumes à bon marché vendues dans les bazars. Cet aspect était encore très net sur les coupes, faites après durcissement, colorées au picro-carminate et regardées soit par réflexion, soit par transparence.

2° *Structure adulte des fibres-cellules.* — Il semblerait *a priori* que dans des tumeurs aussi malignes, remarquables parfois par l'extrême multiplicité de leurs noyaux de généralisation viscérale, les éléments constituants dussent présenter une structure plus embryonnaire que dans les tumeurs bénignes de même type cellulaire. C'est en effet là une loi générale dans l'histoire des tumeurs, et l'on sait que l'évaluation des caractères plus ou moins embryonnaires des éléments cellulaires d'une néoformation donnée constitue souvent un des meilleurs moyens d'appréciation de la bénignité ou de la malignité de la néoproduction. Or, ce n'est certainement pas un des caractères les moins curieux des leiomyomes malins que de faire défaut à cette règle, au moins dans les cas qui nous occupent.

On a vu, en effet, dans le compte rendu histologique détaillé qui

suit notre observation, que les fibres-cellules étudiées soit dans la tumeur primitive, soit dans les noyaux secondaires, offraient une structure adulte qui ne permettait guère de les différencier des fibres musculaires rencontrées dans un myome bénin, ou même dans un muscle utérin normal. Ce point si intéressant n'est du reste pas particulier à notre observation, il est aussi signalé et mis en lumière dans deux faits qui ont été minutieusement étudiés, celui rapporté par Hanot et Gilbert et celui de Gangolphe et Duplant. « Les fibres lisses des noyaux néoplasiques, écrivent Hanot et Gilbert, présentent pour la plupart tous les attributs histologiques des fibres lisses normales. Elles sont fusiformes, leur protoplasma est coloré en jaune clair par le picro-carmin, leurs noyaux teintés par le carmin paraissent arrondis dans les faisceaux transversalement sectionnés par le rasoir et allongés en bâtonnets dans les faisceaux sectionnés longitudinalement. » De même Gangolphe et Duplant : « La cellule musculaire maligne de nos préparations rappelle en tous points la cellule adulte. Comme elle, la forme est celle d'un fuseau n'ayant que ses deux extrémités amincies. Au centre d'une cellule correspondent les parties étroites de cellules voisines.... Autour du noyau existe de la substance musculaire d'une assez grande netteté. Il est exceptionnel de rencontrer des fibres lisses aussi caractérisées dans les tumeurs de cette nature et d'une telle malignité. » Nous avons pu, grâce à l'obligeance de M. le Professeur Tripier, examiner les préparations du cas de Gangolphe et Duplant et nous assurer de leur similitude avec les nôtres[1]. Ce qu'il y a de très remarquable également, c'est que les cellules néoplasiques paraissent arriver très rapidement à cet état adulte, car, au moins dans le cas de Hanot et Gilbert et le nôtre propre, on ne trouve pas d'îlots plus embryonnaires. Dans d'autres observations cependant, notamment dans celles de Langherans et de Brodowsky, on trouve signalé à côté de fibres-cellules nettes, l'existence d'éléments paraissant plus embryonnaires, moins allongés, ou même arrondis, et que les auteurs qualifient de sarcomateux.

Ce caractère adulte qu'acquièrent les fibres-cellules de leiomyomes

1. Dans les tentatives que nous avons faites sur nos préparations pour distinguer les fibres-cellules des cellules musculaires absolument adultes, nous relevons cependant cette particularité que le noyau tout aussi long est peut-être moins grêle, moins bacilliforme et semble occuper toute l'épaisseur de la fibre-cellule. Dans les îlots où les fibres sont intéressées transversalement, ces fibres se montrent, soit sous la forme de cercles colorés fortement en rouge, si la coupe a intéressé le noyau, soit sous la forme de cercles plus petits, jaunâtres; on ne rencontre que moins souvent cet aspect fréquent dans d'autres leiomyomes, d'un cercle contenant au milieu le noyau fortement teinté, entouré d'une écorce protoplasmique jaunâtre.

sûrement malins est des plus intéressants à constater et mérite certainement d'être mis en lumière; il semble prouver en tous cas, que l'on ne saurait se baser exclusivement sur le caractère adulte des éléments cellulaires d'une tumeur musculaire pour nier sa malignité. Ce fait, quelque étrange qu'il soit, n'est pas du reste sans analogie dans l'histoire des tumeurs. On connaît les faits de cancer thyroïdien avec noyaux de généralisation à distance reproduisant en tous points la structure de l'adénome thyroïdien et sans que l'examen attentif des vésicules ou des cellules glandulaires puisse permettre de baser le diagnostic de malignité sur des arguments structuraux précis. On a donné à ces faits le nom de goitre métastatique. De même on pourrait parler du « leiomyome métastatique », expression qui aurait au moins l'excuse de n'être que la traduction littérale du « metastasirend Leiomyom » dont parlent quelques auteurs allemands. Nous avons nous-même observé un fait de cancer du corps de l'utérus (épithéliome cylindrique) dont les noyaux de généralisation péritonéale offraient l'aspect d'un adénome et ne pouvaient guère permettre l'appréciation exacte de la malignité.

Outre son importance théorique, ce fait a encore une certaine portée pratique, et il ne faudrait pas se hâter, par exemple, dans un examen microscopique portant sur un fragment prélevé sur une tumeur sous-cutanée, de déconseiller l'ablation chirurgicale en se basant uniquement sur les caractères adultes des fibres-cellules.

3° *Absence de stroma conjonctif.* — Presque toujours, lorsqu'on examine des myomes bénins, on aperçoit, cloisonnant leur masse musculaire, des travées conjonctives plus ou moins fines, qui sont ordinairement satellites des vaisseaux ou émanent de leur gaine. Parfois ces productions fibreuses sont plus abondantes, s'entremêlent avec les fascicules musculaires, si bien que la tumeur mérite le nom de fibromyome; on peut même voir, dans certains myomes utérins, les fibres musculaires perdre leur cohésion et chaque fibre s'entourer d'un mince cercle conjonctif.

Rien de pareil dans les leiomyomes malins : toutes les fibres sont juxtaposées exactement, sans interposition de substance fibrillaire, et tous les faisceaux qui se croisent sous des directions variables se montrent intimement accolés les uns aux autres sans interposition de travées conjonctives. Sur des coupes étendues de noyaux de généralisation hépatique, nous n'avons pas pu déceler un seul élément fibrillaire non cellulaire. Cette absence de stroma conjonctif est signalée aussi expressément dans les faits de Hanot et Gilbert, de Gangolphe et Duplant.

4° *Extrême pauvreté en vaisseaux.* — L'absence de stroma conjonctif s'explique très certainement par la pauvreté extrême de ces masses néoplasiques en vaisseaux. A ce point de vue, le contraste est frappant entre la coupe d'un myome utérin par exemple, et celle d'un leiomyome malin, tel que celui que nous avons examiné. Dans le premier cas en effet, les vaisseaux abondent sous forme d'artérioles plus ou moins contournées, hélicines et toujours fortement musclées, ou de veinules largement béantes; nous avons retrouvé ces larges veinules également entremélées avec de fines artérioles dans les coupes d'un leiomyome bénin de la peau.

Rien de pareil dans le leiomyome malin que nous avons pu observer; dans ces volumineuses masses néoplasiques nous n'avons pas rencontré une seule artériole et il nous a fallu chercher longtemps sur les coupes de la tumeur primitive pour mettre en évidence, en un ou deux points, de fines veinules remplies de sang. Dans les coupes des noyaux de généralisation hépatique, il ne nous a pas été possible de découvrir aucune cavité vasculaire artérielle ou veineuse; mais à la périphérie du noyau, on aperçoit le tissu hépatique dont les capillaires sont extrêmement dilatés et, entre les travées hépatiques et la tumeur, quelques lacunes veineuses.

Cette absence presque totale de vaisseaux explique à la fois l'aspect blanc, nacré et resplendissant des noyaux néoplasiques et l'apparition fréquente, au sein de ces noyaux, des masses mortifiées. Nourries en effet seulement par imbibition, ces masses, dès qu'elles acquièrent un certain volume, ont un centre en état de nutrition précaire qui ne tarde pas à se nécroser. On se souvient que dans notre cas, toute la volumineuse tumeur formée par le rein gauche était constituée par des masses jaunâtres dégénérées, mais non ramollies; il en était de même du noyau du pancréas, et les 30 à 40 noyaux du foie présentaient tous le même aspect blanc nacré à la périphérie, blanc jaunâtre et comme caséeux au centre. Il nous paraît inutile de revenir sur les caractères microscopiques de ces zones de mortification; nous nous contenterons de faire remarquer que l'existence de ces points dégénérés prouve tout au moins que les cancers musculaires lisses, lorsque leur nutrition est trop précaire, ont une manière de se mortifier qui diffère singulièrement des îlots myxoïdes ou pseudo-kystiques auxquels certains auteurs, avant le mémoire de Paviot et de Bérard, attribuaient la signification de points en régression.

Voici les caractères que nous avons pu mettre en évidence dans le cas que nous avons observé et dont la plupart ont été signalés déjà dans les observations antérieures analogues à la nôtre, et

accompagnées de compte rendu histologique détaillé. Peut-être n'ont-ils pas tous la même valeur, et certains seront-ils infirmés par des observations ultérieures; on ne peut contester cependant que leur réunion ne constitue un indice sérieux de la malignité d'un leiomyome; mais nous devons parler encore de deux autres particularités structurales que nous n'avons pas rencontrées dans notre observation, dont la présence possède sans doute une certaine valeur diagnostique.

5° *Existence possible de points myxoïdes.* — On connaît depuis le travail de Paviot et de Bérard la signification de ces zones appelées improprement myxoïdes et qui, en réalité, ne sont que des points d'accroissement de leiomyomes en évolution où les cellules jeunes acquièrent seulement peu à peu leurs caractères de fibres-cellules adultes. Des points analogues ont été décrits par MM. Gangolphe et Duplant au sein des noyaux de généralisation. Dans l'observation de Brodowski on signale aussi l'existence, dans la tumeur primitive, de cavités contenant une substance liquide et analogue à celles rencontrées dans des myomes utérins en extension.

Ces points myxoïdes ne sont pas signalés dans l'observation de Hanot et Gilbert, nous n'en avons pas rencontré non plus sur nos nombreuses coupes. Cette absence bien constatée dans certains cas prouve du reste simplement que ces points ne sont pas un des stades obligatoires dans le développement des fibres-cellules des leiomyomes malins et n'infirme en rien la signification que leur ont attribuée MM. Paviot et Bérard dans l'étude histogénétique qu'ils ont faite des myomes utérins à évolution rapide.

6° *Existence possible de formations cellulaires géantes.* — On peut rencontrer dans des tumeurs qui ont d'autre part tous les caractères des leiomyomes, des formes cellulaires singulières et anormales. On est tout d'abord frappé en parcourant les coupes à un faible grossissement, de la présence çà et là de noyaux très volumineux que le carmin teinte très fortement en rouge; à un fort grossissement, ces noyaux apparaissent de diamètre beaucoup plus considérable que ceux des cellules musculaires normales; certains sont énormes. Leur forme est très irrégulière : les uns sont allongés, à contours plus ou moins échancrés, d'autres étirés en bissac, etc. ; ils sont, comme nous l'avons dit, très fortement teintés par le carmin et il arrive que leur limite soit plus ou moins diffuse et estompée. Il est difficile de dire si ces productions résultent de la fusion de plusieurs noyaux ou d'autres processus. Autour d'eux la masse protoplasmique est notablement augmentée et s'étire en deux fuseaux géants. Pour

notre compte, nous les avons rencontrés dans deux cas : une fois, dans un myome utérin volumineux, enlevé chirurgicalement, et sur l'évolution duquel nous n'avons pu avoir de renseignements, une autre fois, dans un cas de leiomyome cutané malin ayant récidivé plusieurs fois (obs. II). Nous étions cependant absolument indécis sur leur signification et notamment sur la valeur à leur accorder dans l'appréciation de la malignité des leiomyomes lorsque, en nous reportant pour la rédaction de ce travail à l'observation de Hanot et Gilbert, nous avons vu ces mêmes formations cellulaires géantes figurées et nettement décrites par ces auteurs. « A côté des éléments que nous venons de décrire, écrivent-ils, se montrent quelques fibres lisses pourvues de noyaux irréguliers, de noyaux étranglés en leur milieu et de noyaux subdivisés en deux ou plusieurs noyaux filles. L'on peut voir également de distance en distance d'énormes fibres musculaires lisses à double ou triple prolongement, dont les contours sont nettement dessinés et dont les noyaux gigantesques peuvent atteindre 50, 60 et même près de 100 μ de longueur. Les noyaux dont la forme en bâtonnet est conservée se colorent d'une façon intense par le carmin. »

Malgré cette constatation, *la question de la signification réelle de ces éléments reste encore à l'étude* et demande de nouvelles recherches. Deux faits seulement paraissent certains, d'une part, qu'ils peuvent faire défaut dans des cas de leiomyomes notoirement malins (Gangolphe et Duplant, obs. personnelle), d'autre part, qu'ils ont été vus dans des faits non moins notoirement malins (Hanot et Gilbert; obs. II). Il appartiendra aux observations ultérieures de préciser la valeur de ces productions cellulaires, d'établir si elles ne se rencontrent réellement que dans des leiomyomes et si leur présence est spéciale aux leiomyomes malins.

Nous avons dû insister bien longuement sur les différents caractères microscopiques qui nous ont paru particuliers aux formes malignes du leiomyome, caractères dont la valeur réelle est loin d'être définitivement fixée; mais on excusera certainement ces longs développements en songeant combien il importerait de pouvoir préciser un diagnostic de malignité ou de bénignité dans un cas de leiomyome et combien ce diagnostic est délicat puisque les deux points qu'on utilise ordinairement dans ce genre d'appréciation, le mode de diffusion et de groupement des éléments cellulaires d'une part, l'état plus ou moins adulte des cellules d'autre part, font ici tous deux défaut, puisque dans ces singulières tumeurs, il n'y a pas de stroma conjonctif et que les cellules revêtent d'emblée leur état adulte.

Il resterait encore à tracer le mode d'évolution clinique de ces productions néoplasiques, mais cela n'est guère possible étant donné le peu de matériaux dont nous disposons. Dans les cas où la tumeur primitive siège dans l'utérus ou ses annexes, ce qui est le fait le plus fréquent, ou encore sur l'estomac, comme dans l'observation de Brodowsky, il n'est guère possible de préciser l'époque exacte du début; on opère la malade à une période avancée de ses troubles utérins et c'est seulement à l'autopsie qu'on se rend compte de l'existence des généralisations viscérales. Le début et le mode d'évolution de la tumeur primitive peuvent être appréciés avec plus d'exactitude lorsque son siège est sous-cutané. Dans l'observation rapportée par Hanot et Gilbert, la tumeur située à la partie postéro-externe du coude droit avait débuté huit ans auparavant, puis subi un accroissement rapide durant la dernière année, et nécessité l'amputation. On a vu que dans notre fait personnel, la tumeur de la fesse remontait également à plusieurs années et avait assez rapidement fait preuve d'une évolution maligne avec métastases abdominales et thoraciques. Les généralisations viscérales semblent elles-mêmes affecter deux types distincts : ou elles sont très discrètes, bornées au foie et aux poumons, représentées seulement par un ou deux nodules, et elles passent alors cliniquement inaperçues; ou elles atteignent presque tous les viscères, y formant des productions exubérantes fortement appréciables durant la vie (Krische, Hanot et Gilbert, obs. personnelle). La cachexie survient à la longue; elle était très marquée dans le cas de Hanot et Gilbert, peu intense chez notre malade où la numération indiquait encore 3 500 000 globules par millimètre cube et où le sang obtenu à la piqûre du doigt avait conservé sa coloration pourpre foncé jusqu'à la veille de la mort.

Quant au diagnostic, on comprend qu'il soit singulièrement épineux et l'on ne s'étonnera pas qu'il n'ait pas été fait dans notre cas. Lorsqu'il s'agit d'une tumeur primitive utérine ou pelvienne, et si, ce qui arrive le plus souvent, les généralisations viscérales restent latentes, la nature véritable de la maladie est à peu près forcément destinée à passer inaperçue et le diagnostic dévie presque fatalement. Lorsqu'il existe une tumeur sous-cutanée, le problème mérite d'être fouillé. On se trouve, en effet, comme c'était le cas dans notre observation personnelle, en présence d'une malade porteur d'une tumeur sous-cutanée du volume d'un à deux poings et présentant en outre, les signes évidents de tumeurs carcinomateuses des viscères abdominaux (tumeurs de l'hypochondre gauche, gros foie, ascite).

Dans un cas de cette sorte, le premier terme du problème consis-

terait à bien établir tout d'abord où se trouve la tumeur primitive, si l'on a affaire à une tumeur abdominale s'étant accompagnée de généralisations viscérales diverses et d'un noyau métastatique sous-cutané, ou à un néoplasme sous-cutané suivi de noyaux secondaires viscéraux. Ainsi posé le problème n'est pas toujours facile à résoudre. La solution est évidemment singulièrement facilitée si l'on voit, comme dans l'observation de Hanot et Gilbert, la tumeur sous-cutanée remonter à plus de huit ans et prendre subitement un accroissement rapide; elle n'est guère possible si le développement de la tumeur sous-cutanée n'a précédé que de quelques mois le développement apparent des noyaux secondaires viscéraux. Il faut en effet penser à la possibilité d'une généralisation périphérique dans un cancer viscéral. Le fait, quoique rare, n'est pas cependant absolument exceptionnel ainsi qu'en témoigne le cas suivant que nous avons pu observer tout récemment. Une femme d'une cinquantaine d'années entre à l'hôpital et se fait recevoir dans un service de chirurgie pour une tumeur de la grosseur d'un poing qu'elle avait remarquée à la face interne de la cuisse et qui par compression lui donnait des douleurs sur le trajet de son sciatique. En l'examinant complètement on découvrit un foie volumineux, dur, bosselé, sûrement néoplasique, et de l'ascite. L'autopsie pratiquée un mois et demi plus tard démontra l'existence d'un carcinome œsophagien latent avec généralisations viscérales multiples et l'on trouva dans l'épaisseur du muscle droit interne un noyau néoplasique de la grosseur d'un poing, dont l'examen microscopique démontra la véritable nature secondaire. Peut-être dans des cas de cette sorte, la notion minutieusement acquise par l'examen objectif, que la tumeur périphérique occupe une situation véritablement sous-cutanée, et non sous-aponévrotique ou musculaire, pourra-t-elle constituer un argument de quelque valeur pour en faire le néoplasme primitif et non un noyau de généralisation secondaire à un néoplasme viscéral.

Quant au diagnostic histologique à poser, une fois la tumeur sous-cutanée reconnue comme primitive, on comprend qu'il ne puisse même être tenté, et l'on se contente ordinairement du terme vague de sarcome. On ne pourrait émettre l'hypothèse de leiomyome malin que s'il était démontré par de nombreuses observations ultérieures que les néoplasmes sous-cutanés, accompagnés de généralisation viscérale, appartiennent d'ordinaire à cette classe de tumeurs.

INDICATION BIBLIOGRAPHIQUE

DES OBSERVATIONS DE LEIOMYOME MALIN AVEC GÉNÉRALISATIONS VISCÉRALES.

1. Krische. *Ein Fall von Fibromyom des Uterus mit multiplen Metastasen, bei einer Geisteskranken* (In Dissert., Göttingen, 1889).

2. Langherans. *Myoma Lævicellulare malignum* (Berlin. klin. Gesellschaft, 1er mars 1893).

3. Gangolphe et Duplant. *Tumeur maligne à fibres musculaires lisses développée dans la partie gauche du petit bassin* (*Presse médicale*, 1898, I, 341).

4-5. Jürgens. *Ueber Fibromyoma malignum* (*Berlin. klin. Wochenschrift*, 1881, n° 34, p. 492).

6. Pitres. *Sarcome fasciculé rétro-péritonéal, pris pendant la vie pour un myome de l'utérus.* Autopsie : tumeurs secondaires dans le foie et dans les poumons (*Bull. Soc. anatomique*, 1874, p. 25).

7. Klebs. *Allg. Pathologie*, S. 704.

8. Birsch - Hirschfeld. *Lehrbuch der allg. Path. Anat.* 3 Aufl., S. 144, 1886.

9. Brodowsky. *Ein ungeheures Myosarcom des Magens nebst secundären Myosarcomen der Leber* (*Virchow's Archiv*, Bd. 67, S. 227).

10. Hanot et Gilbert. *Étude sur les maladies du foie*, Paris, 1888, p. 252.

CONTRIBUTION A L'ÉTUDE

DE LA

RÉSECTION DU GANGLION DE GASSER

COMMUNICATION FAITE AU PREMIER CONGRÈS DES CHIRURGIENS RUSSES

Par K. SAPEJKO,

Professeur agrégé à la Faculté de Médecine de Kieff.

La névralgie est de toutes les maladies celle qui cause les douleurs les plus fortes. Les malades des classes privilégiées cherchent le plus souvent un soulagement à leur mal dans le morphinisme et le cocaïnisme; et les autres malades dans le suicide, le seul remède qui soit à la portée de tous.

Pourtant, malgré le haut intérêt que présente au point de vue pratique le traitement de la névralgie, cette question, de même que tout ce qui se rattache à l'étude de cette affection, reste encore assez obscure.

Lorsque nous sommes en présence d'un processus pathologique déterminé, dont nous connaissons exactement la localisation, la nature et la cause, nous pouvons naturellement proposer les remèdes avec assurance, les apprécier à leur valeur, les admettre avec certitude ou les rejeter. Tout autre est la situation de l'inventeur, de l'imitateur et du critique dans une question comme celle de la névralgie et en particulier de la névralgie de la cinquième paire.

Je ne parlerai pas des opinions qui avaient cours à la fin du XVIIIe et au commencement du XIXe siècle, alors que l'on cherchait la cause du mal dans le nerf facial et que, par suite, on s'efforçait de détruire ce nerf. D'ailleurs, même aujourd'hui, nous ne savons qu'une chose, c'est que le siège de ce mal se trouve dans le système du nerf trijumeau.

On a cru d'abord que le mal était localisé dans les terminaisons nerveuses du trijumeau particulièrement impressionnées par l'irritation. Partant de cette idée, on arrachait les dents et on écartait

toutes les autres causes supposées d'irritation périphérique. Plus tard on soupçonna les nerfs eux-mêmes, dans la région desquels on constatait les symptômes douloureux : on sectionna ces nerfs et c'est ainsi que prit naissance la névrotomie. Mais, après avoir constaté que les nerfs sectionnés se réunissent rapidement et que la douleur réapparait en même temps, on procéda à la destruction des nerfs sur une partie de leur longueur, c'est-à-dire à la névrectomie.

L'effet fut beaucoup plus satisfaisant; un nombre considérable de cas furent guéris radicalement; pourtant, dans un nombre plus considérable encore, il y eut récidive.

La science marqua alors un moment d'hésitation, pendant lequel tous les faits acquis furent soumis à une analyse sévère. Les nombreuses recherches microscopiques effectuées sur les nerfs réséqués les trouvèrent absolument normaux au point de vue de leur structure histologique.

Thiersch [1], qui a beaucoup étudié la névralgie, dit qu'il réussit à extraire des troncs nerveux plus ou moins volumineux; le volume des nerfs variait avec la quantité plus ou moins grande de tissu conjonctif qui s'y trouvait, selon les individus; mais il ne put remarquer aucun phénomène pathologique dans le tissu même du nerf.

Il est très rare de rencontrer, surtout dans une question aussi obscure, une négation aussi unanime de signes quelconques d'un état pathologique des troncs nerveux.

En étirant les terminaisons périphériques des nerfs, Thiersch y remarqua plusieurs fois de petites parcelles de tissu conjonctif qui se détachaient difficilement, et ce seul fait, absolument isolé, le conduisit à penser que c'était peut-être la fixation solide des branches nerveuses qui les privait de leur mobilité.

Il conclut de là que ces branches nerveuses, lorsque l'organe dans les tissus duquel elles passent est mis en mouvement, subissent peut-être une tension et reçoivent ainsi l'excitation qui cause la douleur.

En se basant sur ces considérations, Thiersch devient le partisan de l'origine périphérique de la névralgie, et Horsley, au Congrès de Chirurgie de Berlin de 1898, se rangea expressément à son opinion.

A côté de cette opinion il s'en développa une autre, diamétralement opposée, d'après laquelle l'origine de la névralgie doit se trouver plus près du centre, peut-être au niveau des orifices crâniens; cette opinion conduit à la résection intra-crânienne des branches nerveuses; enfin, Ewing Mears [2] imagina fort ingénieusement

1. *Verhandl. d. Deut. Gesel. f. Chir.*, 1889, S. 44, I.
2. *Medical News*, t. XLV, p. 58-63.

que la cause de la névralgie se trouve dans le ganglion de Gasser. Cette idée, fondée surtout sur les résultats négatifs des résections périphériques des branches du trijumeau, fit naître l'espérance de guérir radicalement et définitivement la névralgie de la cinquième paire. En effet, puisque la cause du mal se trouve dans le ganglion de Gasser, il est inutile de sectionner les branches de ce ganglion qui se régénèrent parfaitement après cette opération.

La réalisation de l'idée d'Ewing Mears au lit du malade présente des difficultés techniques énormes.

Il était déjà difficile de trouver une voie vers un objet situé au milieu de la base du crâne; mais la difficulté était plus grande encore, une fois parvenu à cet objet, de le saisir.

Le chirurgien anglais Rose [1] exécuta le premier cette opération en 1890.

Il choisit la voie de l'os sphénoïde. Commençant la section de la peau à l'os malaire, il suivit l'arcade zygomatique jusqu'au bout, descendit immédiatement en arrière de la branche montante du maxillaire inférieur et, en contournant son angle, atteignit le bord antérieur du masseter. Il écarta le lambeau cutané ainsi formé sur la face. Puis, sciant l'arcade zygomatique à la base de ses deux extrémités, il obtint un lambeau musculo-osseux, dont le sommet était formé par l'arcade zygomatique et la base par l'attache du masseter au maxillaire inférieur. Ce lambeau, il le rejeta en bas et en arrière. Alors, sciant l'apophyse coronoïde qu'il rabattit avec le muscle temporal en haut, et détachant également avec la rugine le muscle ptérygoïdien externe, il enleva de cette manière trois couches principales, qui couvrent la fosse ptérygoïdienne et le trou ovale. En plaçant le trépan près du trou ovale, il fit une ouverture dans le crâne. En sectionnant la troisième branche, il augmenta le trou ovale. Puis, s'emparant de l'extrémité de la troisième branche sectionnée, il arriva jusqu'au ganglion de Gasser et, au moyen d'une cuiller tranchante et d'un crochet, il tâcha d'extirper le ganglion nerveux. Il est vrai qu'en plaçant le trépan en avant et en dehors du trou ovale dans le creux de la grande aile de l'os sphénoïde, on peut éviter de blesser l'artère carotide et la trompe d'Eustache, et qu'en agrandissant l'ouverture avec le trépan, on peut élargir le champ opératoire; néanmoins ce procédé ne mérite pas d'être appliqué, parce que l'accès du ganglion de Gasser est trop incommode et que l'on est obligé de l'extirper par morceaux.

1. *The Lancet*, 1890, nov. 1.

Horsley[1], en Angleterre, en 1890, Hartley[2], en Amérique, en 1892, et Krause[3], la même année, en Allemagne, choisissent la voie temporale.

Les différences des procédés employés par ces auteurs ne sont pas essentielles. En laissant de côté les défauts de chacun, on peut donner à leur procédé le nom de temporal et le décrire de la manière suivante. On fait un lambeau demi-circulaire de 6 centimètres de hauteur, sur une base de 3 à 4 centimètres qui se trouve sur l'arcade zygomatique. En suivant la ligne de la section cutanée, on sectionne tout simplement la paroi du crâne avec un ciseau ou avec une scie à chaîne par l'ouverture faite avec le trépan et enfin, ce qui est préférable, avec une scie circulaire. Puis, en soulevant le sommet du lambeau cutanéo-musculo-osseux, au moyen du ciseau ou de la rugine, on le détache de la dure-mère; alors l'os est brisé à la base du lambeau à l'endroit le plus aminci. En soulevant le cerveau avec une large spatule courbée, il faut trouver l'artère méningée moyenne et la lier à sa sortie de l'orifice spinal, puis on passe à l'extirpation du ganglion lui-même. Après avoir sectionné et accroché avec des pinces la deuxième et la troisième branche, on ouvre la capsule du ganglion et on essaie de la détacher.

Le point le plus délicat dans l'extirpation du ganglion de Gasser, c'est la séparation de la première branche du nerf trijumeau. Cette branche se trouve dans la paroi externe du sinus caverneux avec le nerf oculaire moteur, pathétique et abducteur.

Située au fond de la plaie, presque inaccessible à la vue et dans le voisinage immédiat d'organes si importants, cette branche offre des difficultés presque insurmontables.

La même difficulté technique se présente dans une certaine mesure pour l'extrémité antéro-interne du ganglion de Gasser qui conserve les mêmes particularités anatomiques.

Aussi presque tous les opérateurs n'essaient même pas d'extirper la première branche du trijumeau et laissent au hasard le soin de dégager convenablement le bord antéro-interne du ganglion de Gasser. Quand la capsule du ganglion de Gasser est ouverte et isolée, la seconde et la troisième branche sectionnées, on s'efforce d'extirper le ganglion en tordant et en étirant ces branches. Selon que le tissu du ganglion lui-même se trouvera plus ou moins solide que ses liens avec la paroi antéro-interne de la capsule, son extirpation sera plus ou moins complète. On arrache quelquefois avec

1. *Brit. Med. Journ.*, 1891, vol. II.
2. *New York Med. Journ.*, vol. LV, 12.
3. *Arch. f. klin. Chir.*, 1895, Bd. 50, S. 469.

le ganglion une portion plus ou moins grande de la racine du nerf trijumeau, mais presque toujours on laisse la première branche. Seul Doyen extirpe par principe la première branche; il la sectionne à la fissure de l'orbite et, en l'accrochant avec une pince, tâche de l'extraire de sa loge dans la paroi du sinus.

Le procédé de Quénu[1] tient le milieu entre les deux procédés décrits ci-dessus (sphénoïdal et temporal).

Traçant le lambeau cutané comme Krause et Hartley jusqu'à l'os et sciant l'arcade zygomatique à ses extrémités, Quénu enlève avec la rugine le périoste jusqu'à la base du crâne et rabat ainsi le lambeau musculo-cutané en découvrant le creux de la grande aile de l'os sphénoïde. Plaçant son index entre l'apophyse ptérygoïdienne et l'apophyse épineuse de l'os sphénoïde, il découvre le trou ovale, qui se trouve sur la ligne réunissant les deux apophyses. Plaçant ensuite la couronne du trépan dans un endroit commode de la base du crâne, il pratique une ouverture qu'il agrandit avec la pince coupante, selon les besoins, principalement jusqu'à la réunion avec le trou et obtient ainsi un accès assez large vers le ganglion de Gasser. En outre de ces méthodes principales on a proposé plusieurs modifications secondaires (Caponatto, Doyen, Park, Andrews, Artiedo, Lanphear, O'Hara et beaucoup d'autres).

L'étude technique eut pour résultat de faciliter l'accès vers le ganglion de Gasser et, par conséquent, la résection plus complète de cet organe. La méthode la plus employée est celle qui avait été proposée par Hartley et Krause et c'est elle qui a été suivie avec succès dans le plus grand nombre d'opérations.

Au moyen de recherches microscopiques effectuées sur les pièces enlevées pendant les opérations, on essaya d'élucider la nature pathologique du processus dans le ganglion de Gasser. Keen[2], dans plusieurs cas, n'a trouvé d'altérations que dans la capsule du ganglion, qui présentait des modifications inflammatoires et qui était infiltrée de cellules rondes et fusiformes, épaissies; mais il n'a trouvé aucune modification dans le tissu nerveux du ganglion. Sänger, Krause[3] et beaucoup d'autres ont trouvé des modifications importantes dans le tissu du ganglion même : la diminution du nombre de cellules ganglionnaires, l'altération de leur forme, le ratatinement, la vacuolisation, la pigmentation et même la dégénérescence amyloïde du protoplasma, la disparition des noyaux, l'hy-

1. Chipault. *Chirurgie opératoire du système nerveux*, t. II, 1898, p. 656.
2. *Americ. Journ. of the medic. sciences*, 1896, Januar.
3. *Arch. f. kl. Chir.*, 1895, Bd. 50, p. 469.

perplasie et l'hypertrophie du tissu conjonctif, en somme, la sclérose, le processus atrophique du ganglion, comme résultat de son inflammation. Mais dans le cas de Marchand[1], Gombault a trouvé le ganglion complètement transformé en tissu conjonctif et ne contenant plus d'élément nerveux (!).

Krause explique l'origine de la névralgie par l'action irritante des produits pathologiques sur le tissu nerveux.

Ainsi il semblait que la question fût résolue : le mal localisé avec précision, la nature du processus élucidée, le moyen direct et radical de la guérison trouvé.

Peu de temps après entrait à l'hôpital du Csarevitch Nicolas le paysan Savva C..., qui se plaignait de ressentir depuis cinq ans des douleurs atroces dans la région du nerf maxillaire.

Un an auparavant un chirurgien lui avait fait la résection du nerf maxillaire, mais les douleurs n'avaient changé ni de caractère, ni d'intensité après l'opération et réduisirent le malade au désespoir.

Le 21 janvier 1896, je lui ai fait la résection du nerf maxillaire, qui a été trouvé dans toute son intégrité : normalement lisse, épais et solide; aucune trace de l'opération précédente. J'extirpai un morceau de nerf presque depuis la base du crâne jusqu'au commencement du canal maxillaire; là le nerf se rompit, malgré mon désir de l'extirper du canal. Le lendemain matin le malade déclara qu'il se sentait mieux portant qu'il ne l'avait jamais été. D'après lui, aux moments où il n'avait pas d'accès, il éprouvait toujours une certaine tension, une douleur dans le nerf; il avait toujours peur que d'un moment à l'autre, l'accès se répétât, tandis qu'à présent il se sentait complètement tranquille. Bientôt après, le malade quitta l'hôpital, et nous l'avons perdu de vue.

Pourtant, deux ans après, il revint, se plaignant de nouveaux accès atroces dans lesquels les douleurs occupaient un territoire plus étendu; il se plaignait de souffrances dans le maxillaire inférieur, la langue et dans la région de la pommette. Ces douleurs s'étaient manifestées petit à petit, mais étaient devenues chaque mois plus fortes. Pendant les quarante jours qu'il est resté à l'hôpital, il n'a pas dormi une seule nuit. Durant l'accès, sa figure se contractait convulsivement, du côté malade l'œil rougissait et clignotait, et l'angle de la bouche se déviait vers l'oreille. Les souffrances du malade l'obligeaient à demander la mort ou la délivrance de ses supplices.

Le 20 février 1898, je pratiquai la résection du ganglion de Gasser (voir plus loin la technique). L'effet immédiat de l'opération fut l'anesthésie complète de toute la région du nerf trijumeau et même de la cornée et de la conjonctive.

Après l'opération, le malade se trouva complètement délivré de ses douleurs. Six mois après il m'écrivit une lettre pleine d'éloges pour la chirurgie (J'ai résolu de ne publier ce cas qu'au bout de trois ans). Un an se passe;

1. *Revue de clinique*, 1897, p. 237.

au commencement de l'année suivante, le malade revient et déclare qu'il commence à éprouver dans la joue droite des douleurs qui apparaissent par accès. Ces douleurs ne sont pas aussi fortes qu'autrefois, mais lui font craindre pour l'avenir.

A l'examen, on trouva que la région anesthésiée était plus limitée; la sensibilité de la région de la première branche du nerf trijumeau était assez développée, la région de la joue et du maxillaire inférieur presque insensible. Je propose au malade de lui faire la résection de la IIe et IIIe branches du nerf trijumeau, mais il se décide à attendre que les douleurs diminuent ou augmentent, et il promet de revenir. Depuis, nous ne l'avons pas vu et n'avons pas obtenu de réponse à la lettre que nous lui écrivîmes.

En même temps que l'histoire de notre malade, nous avons suivi la littérature médicale sur ce même sujet. D'abord, on ne vit que des cas heureux; mais, en 1896, Keen [1] a publié deux récidives qu'il a observées. En analysant ces cas, il arrive à conclure que la durée du résultat, dans la résection du ganglion, ne dépend évidemment pas de son extirpation complète.

En 1897, Marchant [2] décrit un cas dans lequel la névralgie, après la résection du ganglion, a continué à se manifester sans amélioration.

Garré [3] dit nettement que, malgré l'existence de la loi physiologique d'après laquelle les branches nerveuses doivent dégénérer après la destruction du ganglion nerveux, la clinique a permis de constater tout au contraire l'augmentation de leur faculté de régénération. Comme preuve il cite le cas suivant, très intéressant.

Vieille femme de soixante-six ans; névralgie de la IIIe paire. 1° Madelung fait la résection du nerf maxillaire, récidive au bout de dix mois; 2° résection réitérée du même nerf, d'après la méthode de Mickulicz (le nerf est trouvé restauré); récidive neuf mois après, cette fois-ci la IIe et la IIIe paires sont atteintes? 3° résection du ganglion de Gasser. Malgré cette opération, un mois et demi après, la sensibilité complète se rétablit dans la Ire et la IIe paires; dans la IIIe elle reste diminuée; 4° on ouvre de nouveau la boîte crânienne et on trouve un cordon qui relie les branches avec le ganglion. Bien que dans ce paquet on ne trouve pas de filets nerveux, nous dit l'auteur, la névralgie n'en a pas moins disparu, après son extirpation, pendant quinze mois. Mais, le 3 avril, les accès douloureux se renouvellent; 5° résection du nerf sous-orbitaire; trois mois après, douleurs dans les Ire, IIe, et IIIe branches; 6° résection du nerf zygomatique, et, 9 jours après, septième opération; troisième résection du nerf maxillaire. Un mois après,

1. *Americ. Surgical Assoc.*, jan. 1896.
2. *Archiv f. kl. Chir.*, 1895, Bd 50, S. 469.
3. *Revue de Chirurgie*, 1897, 237.

huitième opération : extirpation nouvelle du nerf sous-orbitaire, qui, comme le nerf maxillaire, est trouvé restauré; neuvième opération : quatrième résection du nerf maxillaire; il est de nouveau restauré, mais moins complètement qu'auparavant, parce qu'au milieu des filets nerveux on trouve beaucoup de tissu conjonctif. Six mois après toutes ces opérations, Garré a constaté une réapparition presque complète de la sensibilité de la face du côté opéré.

Ce cas présente toute une série d'exceptions aux idées établies : régénération des nerfs après la destruction du ganglion, retour de la sensibilité après la résection du ganglion et enfin, apparition de la sensibilité après toutes les résections.

En arrachant les terminaisons périphériques des nerfs, Garré remarqua la présence de petits nœuds, qu'il considéra comme la cause de la névralgie dans ce cas particulier. Quant à l'origine de la névralgie en général, cet opérateur est un partisan convaincu de la théorie des causes périphériques; il est complètement d'accord avec Thiersch et Horsley.

Garré explique le retour de la sensibilité par la participation des anastomoses du nerf trijumeau, qui sont très nombreuses surtout dans le ganglion otique et nasal ou sphéno-palatin.

Friedrich [1], en décrivant les cas qu'il a observés, se trouve dans une profonde perplexité devant les suites étranges des opérations qu'il a pratiquées pour extirper le ganglion de Gasser. Là où une hémorragie abondante l'avait empêché d'extirper complètement le ganglion, il observa pendant un an et demi la disparition complète des douleurs; dans le cas où, au contraire, il réussit à extirper le ganglion, une récidive légère apparut au bout de deux mois, et, au bout de quatre mois, de forts accès dans toute la moitié de la face.

Friedrich, comme Garré, nie en principe l'importance de la résection du ganglion de Gasser comme moyen radical contre la névralgie de la cinquième paire.

Ainsi, nos idées sur la nature, la localisation et les causes de la névralgie du nerf trijumeau, idées sorties des conjectures confuses, traversèrent une courte période de certitude pour entrer de nouveau dans une période de doutes, période où n'y a plus d'avis dominant, où chacun est libre d'avoir son opinion particulière. Dans de semblables instants de confusion, l'esprit collectif des spécialistes doit, dans une question donnée, élaborer une direction fondamentale des idées, parce que la vie demande impérieusement des réponses.

1. *Deut. Zeit. f. Chir.*, 1899, Bd. 52, S. 360.

Pour commencer la discussion, je me permettrai d'exposer mon opinion personnelle dans la question qui nous occupe.

En ce qui concerne la localisation du mal dans le système du nerf trijumeau, je dois conclure, en me basant sur de nombreux faits, qu'il se trouve non pas au centre, mais à la périphérie du nerf, du moins dans la plupart des cas. En effet, toute notre expérience, en matière de résection des troncs nerveux, confirme cette déduction. Angerer, en analysant les résultats des opérations pratiquées d'après la méthode de Thiersch, trouve que plus de 60 p. 100 des malades ont été définitivement guéris.

Krause lui-même, ramenant la méthode de Thiersch au rang modeste d'opération palliative, dit qu'elle n'est suivie de réussite radicale que dans 50 p. 100 des cas. Prenons ce dernier chiffre, que personne ne soupçonnera d'exagération, et nous allons prouver d'une manière très solide, que la cause de la névralgie doit être le plus souvent ramenée à la périphérie. Car comment, en réséquant un tronc nerveux éloigné du ganglion, pourrions-nous influer sur le ganglion? Krause, faisant l'extraction des nerfs périphériques sur un cadavre, regarda en même temps le ganglion du côté du crâne; il s'est convaincu que ce ganglion ne recevait pas la moindre impulsion. Il est aussi difficile de croire à l'importance de la résection du nerf au point de vue de l'influence de cette opération sur le ganglion, qu'à l'efficacité de l'amputation ou de la résection du nerf sciatique pour guérir les douleurs des jambes chez un tabétique. Si nous enfonçons un corps étranger dans un ganglion nerveux, produisant ainsi une sensation douloureuse, nous ne pouvons amener la cessation de la douleur en détruisant le bout périphérique du nerf.

En outre, dans tous les cas de récidive, après résection périphérique des nerfs, nous nous sommes convaincus par de nombreux cas d'opérations réitérées, que la récidive dépend de la régénération du nerf. La destruction répétée du nerf n'était de nouveau efficace qu'autant qu'un segment plus ou moins étendu du nerf était extirpé. Dans le cas d'une nouvelle récidive et d'une troisième opération, nous nous sommes encore persuadés, à notre étonnement, que la seconde résection même ne détruit pas toujours, dans le nerf, sa faculté de reconstitution et de jonction avec le bout périphérique.

La cessation des douleurs après l'extirpation du ganglion ne prouve nullement que ce soit cet organe qui est atteint, car dans ce cas, l'extirpation signifie aussi la destruction du conducteur central.

Les arguments cités ne conduisent pas sans doute à nier que le ganglion de Gasser lui-même puisse être affecté; nous devons même

soupçonner qu'il l'est dans tous les cas où, après résection des nerfs périphériques, la névralgie continue à exister ou ne laisse qu'un trop court moment de répit. Dans ces cas-là, après l'hypothèse de l'affection du ganglion, nous avons le droit de supposer en second lieu que la cause de la névralgie se trouve dans le tronc du trijumeau ou dans ses centres cérébraux. Pour l'instant, nous avons trop peu de faits pour appuyer une semblable affirmation; mais la rigueur du raisonnement exige que l'on admette l'irritation d'un nerf quelconque dans l'orifice osseux à son entrée dans le crâne et l'affection de la racine centrale du trijumeau lorsqu'il passe sur la crête du rocher, à travers un orifice fibro-osseux assez étroit, qui est formé ici par la tente du cervelet et la gouttière pétreuse supérieure.

Dans la syphilis, dans l'affection diffuse du rocher, qui sont si souvent la cause de maladies de l'oreille moyenne et interne, il est tout naturel de supposer que ces affections, en intéressant le périoste, c'est-à-dire la dure-mère, peuvent comprimer à la période de cicatrisation le tronc adjacent du trijumeau, qui est enveloppé par elle. Si Gombault a observé des phénomènes névralgiques à la suite de compression de la racine du trijumeau par un myxome, notre hypothèse n'en a pas moins de probabilité.

Il n'y a aucune invraisemblance à admettre la possibilité du processus scléreux du cerveau dans la région des centres du nerf trijumeau, de même que les néoformations, quoique, d'après ce qui a été dit, de semblables causes de la névralgie de la cinquième paire soient infiniment plus rares que les causes périphériques et plus rares que l'affection du ganglion lui-même.

Il n'existe certainement pas de signe de diagnostic différentiel pour reconnaître au lit du malade les causes véritables de la névralgie, c'est-à-dire le processus et sa localisation dans le système du trijumeau; mais, en se basant sur des données anatomiques et physiologiques, le clinicien peut admettre l'origine centrale, avec un certain degré de probabilité, dans les cas où la névralgie est bilatérales quoique intermittente et n'apparaissant que rarement sur un autre côté, surtout s'il existe parallèlement des affections dans d'autres centres du cerveau. Dans les cas où l'affection envahit les trois branches d'un côté, elle peut être rapportée à la racine du trijumeau et, plus vraisemblablement à son ganglion. La plupart des névralgies affectant un territoire déterminé, innervé par l'une des branches du trijumeau (plus souvent la IIe ou IIIe), doivent être reconnues d'origine purement périphérique.

Une autre conception contredirait nos idées sur la propagation

du processus inflammatoire; il est très peu probable qu'un processus inflammatoire existant depuis des années dans un organe aussi petit que le ganglion de Gasser puisse se localiser dans une partie infime de ce corps, correspondant à la petite branche du nerf; l'hypothèse n'est guère vraisemblable, soit que nous supposions un processus périganglionnaire, dans le sens de Keen, soit que nous admettions, comme la plupart des chirurgiens, un processus ganglionnaire scléro-inflammatoire. Nos preuves trouvent néanmoins leur principal appui dans nos observations cliniques concernant l'influence des résections périphériques des nerfs sur la disparition de la névralgie.

En revenant, après tout ce qui vient d'être dit, à la question de l'importance théorique et pratique de la résection du ganglion de Gasser et aussi à l'indication de cette opération, je pense, qu'au point où en est actuellement l'évolution de cette question, nous devons reconnaître que cette opération a une importance à la fois théorique, anatomique, physiologique et clinique.

Dans les cas violents de névralgie faciale unilatérale, envahissant les trois branches, nous avons le droit de supposer que le ganglion de Gasser est atteint, et alors nous pouvons avoir recours immédiatement à l'opération sans essayer préalablement de guérir le malade par des opérations périphériques. Il est en effet très difficile d'admettre qu'à la périphérie de chaque nerf se trouve une cause correspondante qui provoque simultanément une névralgie périphérique sur toutes les branches; c'est pourquoi, en nous basant sur des données purement logiques, et sans fatiguer le malade par des opérations préalables, nous reconnaissons que la résection du ganglion de Gasser est tout indiquée. Mais lorsque la névralgie est localisée d'une manière bien définie dans une région d'une branche quelconque du trijumeau, il faut, en admettant que le mal ait une cause périphérique, tâcher de guérir de semblables malades par la résection du nerf affecté sur la plus grande étendue possible, tant vers la périphérie que vers le centre; on doit exécuter cette opération d'après la méthode de Thiersch.

Mais quand, par suite de circonstances dépendantes ou non de nous, nous ne réussissons pas à détruire le tronc nerveux sur une très grande étendue, ou quand une croissance rapide des branches du ganglion remplit rapidement le vide fait par le chirurgien, consolide le conducteur, et que les irritations douloureuses affectent de nouveau le centre, nous pouvons, d'après la violence, la localisation du mal, ou d'après d'autres circonstances, répéter les destructions périphériques du nerf, en espérant une plus grande chance; s'il

n'existe pas de contre-indications exceptionnelles, telles que la faiblesse du malade, sa crainte des risques, etc., nous pouvons encore avoir recours à la résection du ganglion.

Le but de cette résection sera non pas la destruction du foyer du mal, c'est-à-dire du ganglion, en tant que malade, comme cause du mal, mais comme station unifiante de tous les conducteurs du trijumeau, comme centre de croissance et d'énergie vitale des ramifications nerveuses; la résection du ganglion de Gasser doit être, en principe, une mesure radicale, tant contre la névralgie périphérique dans le sens de destruction des conducteurs, que dans les cas où la cause réside dans le ganglion lui-même.

En considérant tout ce qui vient d'être dit, la récidive de la névralgie devient complètement inconcevable après l'extirpation du ganglion de Gasser, comme dans le cas que j'ai rapporté, dans les cas de Rose [1], Keen [2], Friedrich [3], Marchant [4], Garré, et dans beaucoup d'autres que l'avenir montrera probablement. Garré dit qu'après la destruction du ganglion de Gasser, considéré comme le point de concentration des conducteurs, les irritations périphériques pouvaient se transmettre par les plus fines anastomoses du trijumeau à travers le ganglion otique et le ganglion nasal.

A mon avis, la possibilité, peut-être fréquente, de récidive de la névralgie de la cinquième paire, après la résection du ganglion de Gasser, peut s'expliquer plus simplement par les difficultés énormes d'exécution de cette opération. Nous traiterons de ces difficultés en parlant de la technique de l'opération. Contentons-nous ici de montrer une conséquence de ces difficultés : le fait que très peu de chirurgiens, parmi lesquels Doyen, se sont décidés à extirper la première branche du trijumeau, située dans la paroi du sinus caverneux, dans le voisinage immédiat du nerf oculo, moteur, abducteur et pathétique. En laissant une des branches dont le ganglion se détache par l'arrachement, nous avons naturellement le droit de supposer, d'après la loi de moindre résistance du tissu cellulaire nerveux, loi que j'ai vérifiée maintes fois au cours d'expériences sur le cadavre, que c'est toujours la substance cellulo-ganglionnaire qui cède et non le tissu fibro-nerveux du nerf.

S'il reste une branche du trijumeau, ainsi qu'une partie du tissu nerveux ganglionnaire et, dans le voisinage immédiat, la racine du nerf, avec les diamètres de la IIe et IIIe, la régénération d'une

1. *Loc. cit.*
2. *Loc. cit.*
3. *Loc. cit.*
4. *Loc. cit.*

nouvelle continuité des conducteurs avec le centre est plus que probable.

Si nous avons recours à l'expérience chirurgicale, nous trouvons des faits qui donnent une grande probabilité à notre explication. Dans le travail de Tillmans [1] se trouvent cités : le cas de Notta, avec régénération des trois troncs principaux de l'épaule sur une étendue de 5 centimètres; le cas de Hüter, avec réunion du plexus brachial après une rupture complète; le cas de Péan, où, après résection du nerf cubital et du nerf médian sur une étendue de 25 centimètres, il s'est produit une régénération complète du fonctionnement et de la sensibilité de la main; le cas de Bezold, où, après séparation du séquestre avec tout le canal de Fallope, six ans après, toute trace de paralysie faciale disparut; le nerf facial était évidemment détruit sur l'étendue de tout le canal, etc.

Si nous reconnaissons tous ces faits comme probants, la régénération de la continuité entre la racine du trijumeau et des branches, sur une étendue de 1 à 2 centimètres, est très possible, d'autant plus qu'il n'est pas rare que le lien immédiat entre la première branche et la racine du nerf persiste, c'est-à-dire une partie de l'extrémité postéro-interne du ganglion, comme prolongement naturel de cette branche vers la racine. Presque tous les auteurs signalent des cas de retour relativement rapide de la sensibilité dans la région de la face qui est innervée par la première branche; dans bien des cas même, cette sensibilité n'est jamais interrompue. Les premiers cas, à mon avis, indiquent une régénération complète entre la première branche et la racine du trijumeau; les autres, l'inviolabilité de la partie du ganglion qui réunit la première branche avec la racine du nerf. Nous obtiendrons à l'avenir des renseignements très intéressants en procédant à l'autopsie des opérés avec récidives des névralgies du trijumeau ou dans les opérations réitérées de résection du ganglion. Les recherches anatomiques et microscopiques, précises et détaillées, sur la région de la résection du ganglion de Gasser, dans les cas de mort survenus peu de temps après l'opération, peuvent même donner un point de repère très précieux dans nos conclusions sur la cause des récidives. Mais aucun des auteurs qui ont eu l'occasion de faire ces observations n'a malheureusement effleuré cette question. Ainsi, à mon avis, la cause la plus simple et la plus vraisemblable des récidives, après résection du ganglion de Gasser, c'est la régénération. Le caractère clinique de la récidive confirme entièrement cette

1. *Archiv. f. klin. Chir.*, Bd. 27, I, 85.

supposition. D'abord, comme le décrivait mon malade, apparaissent les sensations venant de la périphérie, qu'il ne remarquait pas longtemps après l'opération. Puis, peu à peu, commençaient à apparaître de faibles échos des sensations douloureuses antérieures. Avec le temps ils augmentèrent un peu, sans atteindre l'intensité insupportable qu'ils avaient antérieurement. Nous observons très souvent un caractère exactement semblable dans les cas de régénération des nerfs réséqués sur toute leur étendue.

En faveur de la régénération, citons encore un fait physiologique, très important, qui a été constaté par presque tous les observateurs, à des degrés différents il est vrai : c'est qu'avec le temps, du côté de la résection, la sensibilité au tact, à la douleur, à la chaleur et au goût, absolument détruite dans la région de la deuxième et de la troisième branche immédiatement après l'opération, se localise peu à peu et s'élève de 0 jusqu'à des chiffres plus ou moins hauts; elle varie d'ailleurs, selon les cas, c'est-à-dire, à mon avis, selon que la destruction du ganglion et la régénération consécutive ont été plus ou moins complètes.

Ainsi donc, la cause des récidives doit être attribuée, en somme, aux difficultés anatomiques et techniques de l'opération.

Il nous reste à traiter cette importante question au point de vue pratique et à déterminer les conditions essentielles dont l'étude nous permettra avec le temps d'arriver à une destruction assez facile, relativement sûre et complète, du ganglion. La principale difficulté que présente la destruction du ganglion de Gasser, c'est la profondeur à laquelle ce corps est situé et l'étroitesse du champ opératoire; toutes les autres difficultés ne sont qu'une conséquence de cet inconvénient radical.

La seconde difficulté, par ordre d'importance, est l'hémorragie, qui peut provenir des parties molles, du diploé de l'os, de l'artère méningée moyenne et de ses branches, et enfin, des veines. Dollinger rapporte que, dans un cas semblable, il y eut une hémorragie tellement forte des parties molles et du diploé, qu'il fut obligé d'interrompre l'opération, sans même toucher au ganglion de Gasser; cependant d'autres auteurs ne signalent pas de fortes hémorragies provenant de ces diverses sources. L'hémorragie de beaucoup la plus grave est celle de l'artère méningée moyenne. Finney et Fowler ont perdu leurs malades par suite d'une hémorragie abondante de cette artère; c'est pourquoi elle doit être liée et, alors, elle ne peut saigner que par suite d'une lésion accidentelle, produite notamment par les dents tranchantes, pendant la fracture de la base du lambeau osseux; mais ici encore, cette hémorragie peut être arrêtée avec

une pince hémostatique; aussi n'est-ce que dans des cas exceptionnels qu'elle peut être un obstacle sérieux. L'hémorragie la plus ennuyeuse, la plus opiniâtre et la plus difficile à arrêter est l'hémorragie veineuse. Les veines émissaires de Santorini, l'anastomose du sinus caverneux avec le plexus ptérygoïdien passent dans cet endroit sur la base du crâne et à travers les orifices des nerfs et sont intéressés dans la séparation de la dure-mère et dans la section des troncs nerveux; ils saignent obstinément, empêchant ainsi l'opérateur de reconnaître la source de l'hémorragie. Dans toute autre opération, une hémorragie semblable n'aurait nullement attiré notre attention, mais, ici, une goutte de sang, en se plaçant au sommet du cône, c'est-à-dire au fond de notre plan, est capable de fermer complètement l'accès de notre but : voilà pourquoi près de la moitié des chirurgiens n'ont pu accomplir cette opération qu'en deux séances, en finissant la première par un tamponnement et en abordant la seconde, le troisième ou le quatrième jour, quand l'hémorragie s'est arrêtée (Czerny, Willy, Meyer, Nicolson, Keen, Schlange et beaucoup d'autres).

La troisième difficulté technique consiste dans la compression du cerveau. Dans le procédé de Hartley-Krause l'opérateur n'obtient un accès vers le ganglion de Gasser qu'en soulevant la portion temporale du cerveau. La masse cérébrale est la seule extrémité de la plaie qui cède; en l'écartant avec une spatule plate en arc, nous transformons la fente géométrique en un espace plus ou moins large.

Bien que, dans le procédé de Hartley et Krause, nous soulevions le cerveau, recouvert de la dure-mère, dans le procédé de Horsley on se dirige vers le ganglion par la face interne de la dure-mère et, par conséquent, on est obligé de soulever le cerveau, revêtu seulement de la pie-mère; néanmoins, dans ce long et difficile travail, qui dure une heure et davantage, la main de l'aide se fatigue, change à plusieurs reprises la position de la spatule; en outre, pour obtenir plus de lumière et d'espace, l'opérateur demande instinctivement qu'on lui élargisse toujours davantage la plaie; tout cela pris ensemble peut se répercuter péniblement sur l'état du malade et c'est à cette circonstance que l'on attribue avec raison la mort de plusieurs malades à la suite du choc, de l'hémiplégie, du ramollissement cervical et de l'hémorragie intra-crânienne.

Fowler, Tiffany voient précisément le mauvais côté de la pression sur le cerveau dans le fait qu'en chassant le liquide cérébro-spinal des ventricules cérébraux, on augmente la pression dans le quatrième ventricule, et, par conséquent, en exerçant une pression sur

le centre respiratoire, on produit une action dangereuse sur son activité; c'est pourquoi ils pratiquent à dessein une ouverture dans la dure-mère, pour laisser s'écouler le trop-plein du liquide cérébro-spinal, et éviter la compression du centre respiratoire. A ce propos, je pourrais dire que le cerveau peut supporter sans conséquences sérieuses une pression beaucoup plus considérable lorsqu'il nage dans le liquide cérébro-spinal qu'en l'absence de ce liquide; mais d'autre part, en ouvrant le cavum Meckelii, nous permettons au liquide cérébro-spinal de s'écouler : c'est pourquoi il est superflu de pratiquer une ouverture de la dure-mère. A tout cela, il faut ajouter qu'une lutte de longue durée et souvent inutile avec de tels obstacles (Krause dit même qu'il lui est arrivé de lutter pendant trois heures contre l'hémorragie), finit par fatiguer l'opérateur et par épuiser sa patience; c'est alors que, comme chacun de nous le sait, se commettent des fautes telles que le maniement trop brusque des tissus, l'arrêt incomplet de l'hémorragie, ce qui empêche d'analyser les détails de technique et d'observer strictement la propreté. Il en résulte une infection septique de la plaie, une méningite suppurée, ce qui, d'après les déclarations de tout le monde, cause le plus souvent la mort dans cette opération. Dollinger rend compte d'un cas dans lequel, après avoir échoué dans une première séance par suite d'hémorragie, il répéta pourtant l'opération trois jours après; cette fois, les difficultés furent si grandes, qu'en sectionnant la IIe et la IIIe branches du trijumeau, il ne put même pas songer à la résection du ganglion, que les autres opérateurs s'efforcent de détruire, au moins en partie. Si grande que doive être la crainte des hémorragies sans fin et des autres difficultés, nous n'y aurions pas fait attention, si l'accès de notre but se trouvait suffisamment élargi. De là deux problèmes techniques importants au point de vue théorique : le premier, et le principal, consiste à assurer l'accès le plus large possible vers le ganglion, le second, à limiter l'hémorragie.

En analysant les procédés existants, nous voyons que, avec celui de Hartley-Krause, nous ne pouvons trouver un accès vers le ganglion qu'au prix de la compression du cerveau; plus l'aide écartera résolument le cerveau, plus l'opérateur aura d'accès.

Dans le procédé de Quénu, nous nous approchons beaucoup plus, par le lieu même de la trépanation, du ganglion, et le chemin intracrânien devient plus court. C'est le principal avantage de ce procédé. Mais n'ayant pas une fenêtre assez large dans la paroi latérale externe du crâne, nous sommes privés par cela même de la faculté de soulever facilement le lobe temporal du cerveau,

et nous sommes obligés de travailler plus ou moins dans l'obscurité.

Quénu dit que, dans ce cas, nous pouvons, à l'aide du toucher, faire la même chose qu'à l'aide de la vue, avec cet avantage que l'hémorragie ne nous gênera pas. Il est hors de doute qu'un chirurgien aussi expérimenté et habile que Quénu peut, sans erreur grave et avec succès, pratiquer cette opération par le toucher; mais, puisque toutes nos connaissances anatomiques viennent principalement des impressions visuelles, l'exécution de cette opération sans l'aide de l'œil sera difficile pour beaucoup de chirurgiens.

Chacune des méthodes indiquées ci-dessus a ses avantages et ses inconvénients. Après les avoir essayées toutes sur des cadavres, après avoir balancé leurs avantages et leurs inconvénients, j'ai établi le plan d'opération ci-après décrit. Je taille un lambeau cutanéo-musculo-osseux, sur un rayon de 4 centimètres, en partant du milieu de l'arcade zygomatique et en prenant pour base toute la longueur de l'arcade zygomatique; l'arc commence à 1 centimètre en arrière du bord externe de l'orbite, atteint son point le plus élevé sur le bord de l'écaille de l'os temporal et s'arrête sur le pavillon de l'oreille. Puis la ligne de section passe à 2 ou 3 centimètres en avant, pour contourner le conduit auditif externe et l'articulation de la mâchoire; elle descend verticalement et s'abaisse à 1 centimètre au-dessous de l'arcade zygomatique, en s'arrêtant juste sur le nerf facial. Alors, je scie l'arcade zygomatique à l'endroit de la section. Le sciage de l'os permet d'écarter davantage en bas la paroi externe de la plaie et d'élargir ainsi le champ opératoire. Au moyen d'une pince coupante de Luer ou de Farabeuf, je détruis la paroi de la grande aile dans la direction du trou ovale et du trou rond. En d'autres termes, je fais en sorte que la section osseuse soit égale aux sections pratiquées par les deux opérateurs Krause [1] et Quénu [2]; j'obtiens par suite un accès plus large que chacun d'eux séparément, puisque l'ouverture dans l'os, ayant une hauteur suffisante dans la région temporale, se rapproche en bas du ganglion de Gasser même, l'orifice du trépan s'étendant jusqu'au trou ovale et le trou rond et détruisant leurs parois externes.

De cette manière nous pouvons soulever le cerveau d'après la méthode de Krause-Hartley, c'est-à-dire en éloignant la paroi interne du canal de la plaie et en trouvant moyen de repousser en bas la paroi externe de la plaie, qui n'est plus formée que par les

1. *Centr. f. Chir.*, 1900, 10.
2. *Loc. cit.*

parties molles; nous obtenons naturellement ainsi un plus vaste champ opératoire, plus de lumière, plus de facilité pour lutter avec l'hémorragie et plus d'aisance, en nous guidant de préférence par la vue, pour isoler et extirper le ganglion cherché.

L'idée de Horsley et celle de Quénu, excellentes séparément à mon avis, gagnent encore davantage si on les fond ensemble.

L'élargissement de la plaie présente une importance très grande au point de vue technique. De la fente qui se trouve entre le cerveau et le crâne, il faut que nous fassions un champ opératoire au moyen de la compression du cerveau. Le rôle de l'aide qui soulève le cerveau est si délicat et engage si sérieusement la responsabilité de celui qui l'effectue que Dollinger a cessé de confier la spatule à l'aide; il estime que seule la main de l'opérateur lui-même peut diriger une affaire aussi grave; c'est pourquoi dans ce travail difficile il préfère ne se servir que d'une main; mais il tient la spatule lui-même. On peut dire à ce propos que la main de l'opérateur a une extrême importance pour lui dans cette délicate opération; en outre, la main de l'opérateur, plus souvent encore que celle de l'aide, changera de position et causera ainsi de nouveaux traumatismes au cerveau, sans parler de l'attention, qui peut être divisée. Le procédé le plus commode pour soulever le cerveau consistera, à mon avis, à employer un miroir dilatateur automatique à ressorts, comme on le voit sur le dessin (fig. 1); il se fixe très simplement à l'aide d'une vis au bord supérieur de la plaie du crâne. La plaque métallique polie, à l'aide d'un ressort d'une forme déterminée, soulèvera le cerveau en éclairant par réflexion la région du ganglion de Gasser.

Un semblable procédé d'élargissement de la plaie et de soulèvement du cerveau diminuera le nombre des aides et, par conséquent, augmentera la quantité de lumière, donnera plus de liberté et d'espace à l'opérateur, diminuera la durée des instructions verbales.

Après avoir préparé à sa guise le champ opératoire, le chirurgien peut terminer l'opération sans changer la position du miroir-dilatateur. Le point le plus important de la lutte avec l'hémorragie ne peut être modifié que d'une manière relative. Après avoir fait une incision derrière la branche montante du maxillaire inférieur, nous ne perdons que deux ou trois minutes pour lier l'artère carotide externe; cette précaution nous sera d'un grand secours pour lutter contre l'hémorragie des branches de ce grand tronc, dont nous rompons l'intégrité tant dans la région temporale qu'à la base du crâne. Je commence l'opération par la ligature de l'artère carotide externe; c'est là le premier temps. Nous sommes d'autant plus

en droit de faire la plaie pour la ligature de l'artère carotide, que nous en aurons besoin pour deux buts importants.

Abordons maintenant la question pratique la plus essentielle. Si la récidive apparaît après la résection du ganglion, et dans les conditions de notre travail cette récidive est possible et a été plus d'une

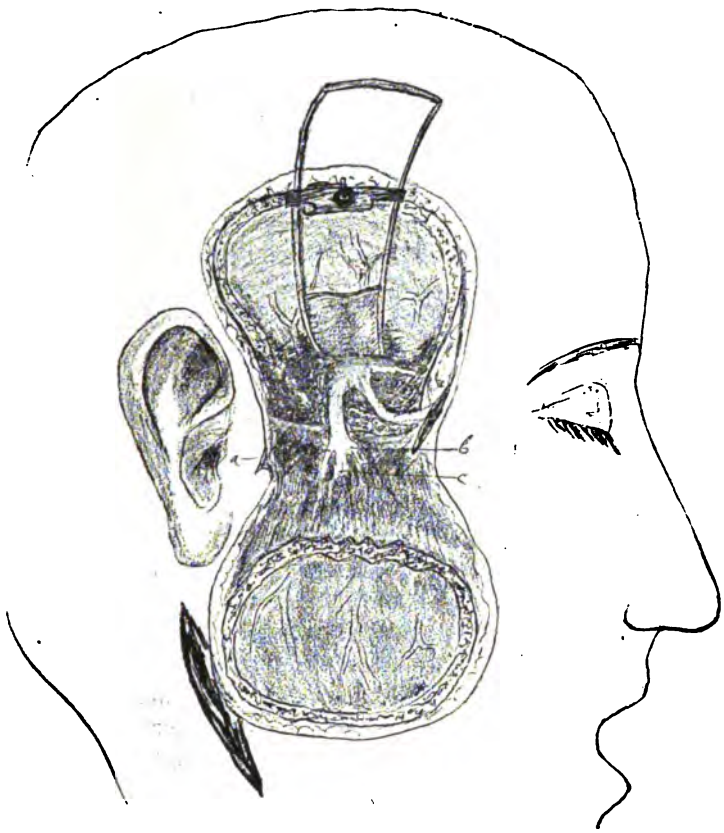

Fig. 1. — Miroir dilatateur à ressort en place, éclairant le ganglion de Gasser.

fois constatée, n'est-il pas possible de lutter davantage contre cette fâcheuse circonstance pour rendre au moins durable le succès d'une opération si pénible.

Puisque nous arrivons à conclure que la cause la plus probable est la régénération des nerfs, cela nous indique la voie à suivre pour lutter contre la récidive.

Quand la plaie osseuse est obtenue, les trous ovale et rond découverts, nous agissons de deux manières : si après un tampon-

nement continu de cinq à dix minutes l'hémorragie veineuse et celle du diploé s'arrêtent suffisamment pour permettre de continuer l'opération, nous tournons la tête du malade du côté de l'opérateur, pour lui donner une situation dans laquelle le sang veineux s'écoulera librement par la paroi externe de la plaie rejetée en bas; nous pouvons alors continuer sans obstacle; nous ouvrons le cavum Meckelii dans l'espace qui sépare la IIe et la IIIe branche, puis, avec l'ongle du doigt ou une mince spatule demi-tranchante, nous écartons et disséquons la paroi supéro-externe de la capsule du ganglion, qui est ordinairement compacte et adhérente au ganglion. Après l'avoir isolé et écarté jusqu'à la racine du trijumeau, nous soulevons le ganglion hors de sa loge; ce temps s'accomplit très facilement, grâce à la membrane séreuse du ganglion et à l'espace séreux entre le ganglion et le périoste du cavum Meckelii. Puis, en tirant le ganglion, nous séparons son extrémité supéro-interne de sa loge et de la première branche, ainsi que de la racine; on réussit quelquefois à extraire un morceau plus ou moins considérable de cette dernière. Après que l'on a rejeté en dehors le ganglion, encore implanté sur ses branches, il est indispensable de vérifier la perfection de l'extraction, par un travail délicat, en enlevant avec une petite cuillère tranchante les restes du ganglion sur la capsule, notamment dans le voisinage du sinus caverneux, près de la racine du trijumeau et surtout au commencement de la première branche.

Passons maintenant à la deuxième branche du trijumeau.

Le trou rond est découvert; plus loin se trouve la fissure sphéno-maxillaire remplie d'un tissu cellulaire que traverse le nerf. Saisissant la deuxième branche avec la pince de Thiersch, nous pouvons l'extraire sur une étendue de 3 à 4 centimètres et même davantage, jusqu'à son entrée dans la portion postérieure du canal sous-orbitaire; nous détruisons ainsi le lien de cette branche avec le ganglion nasal.

Occupons-nous maintenant de la IIIe branche. Nous trouvons (voir le dessin) dans la plaie le nerf temporal (*a*) et le nerf buccal (*b*), que nous arrachons également; puis, en élargissant avec l'extrémité d'une pince ou avec des ciseaux l'espace cellulaire que les nerfs maxillaire et lingual (*c*) traversent sur la face postéro-interne du maxillaire inférieur, nous poussons ces gros troncs, avec le ganglion de Gasser qui leur est encore attaché, dans la plaie formée pour la ligature de l'artère carotide externe. En même temps nous détruisons le lien avec le ganglion otique; nous tâchons, d'après le procédé de Thiersch, de tirer ces troncs le plus près possible de la périphérie et de les arracher.

Il reste à nettoyer la plaie, à suturer le lambeau cutanéo-musculo-osseux, et l'opération est terminée.

Jusqu'à présent, Dollinger seul s'est décidé une fois à suturer la plaie, sans conséquences fâcheuses. La plupart des chirurgiens font des drainages, et il faut reconnaître que cette pratique est une loi pour les deux ou trois premiers jours. L'hémorragie des sections osseuses peut quelquefois être insignifiante; mais elle dure toujours longtemps et, lorsque la plaie se ferme, elle peut produire un hématome intracrânien qui peut amener de fâcheuses conséquences et aboutir, par suite de la compression du cerveau, à une issue fatale. En outre, après les opérations de ce genre, le liquide cérébro-spinal s'écoule en assez grande quantité et sa stagnation dans une plaie fermée, par suite de l'introduction, même infime, de microorganismes, peut provoquer des phénomènes septiques graves qui sont, dans cette opération, la source des principaux dangers.

Dans le procédé opératoire que je propose, nous avons la faculté de faire un excellent drainage de la plaie, en lui faisant suivre le canal par lequel est extraite la IIIe branche et en le sortant par la plaie faite pour lier l'artère carotide externe; nous laissons le drainage pendant deux ou trois jours.

Dans les cas ou l'hémorragie veineuse et osseuse, au moment où l'accès du ganglion va être pratiqué, est considérable, lorsque cette hémorragie ne s'arrête pas malgré le tamponnement, et ne permet pas de voir les rapports même en tournant la face du côté de l'opérateur, puisque le sang ne parvient pas à s'écouler, dans ces cas, dis-je, il vaut mieux ajourner l'extraction du ganglion et de ses branches à une deuxième séance, et tamponner la plaie pour deux ou trois jours.

C'est précisément ainsi que j'ai agi dans le cas décrit plus haut, avec cette différence que je n'ai pas extrait les branches du trijumeau; c'est à cela que j'attribue la récidive.

Nous n'avons pas suturé la fente de l'œil, comme Rose l'a fait, pour éviter la kératite, dite paralytique; nous avons simplement recouvert l'œil, la paupière étant abaissée, avec un bandeau solide, et nous n'avons pas constaté de fâcheuses conséquences, quoiqu'il y ait eu anesthésie complète de l'œil.

Conclusions.

1° Dans la majorité des cas, lorsque les douleurs se localisent sur une ou sur deux branches et lorsque la résection périphérique du nerf produit un effet prolongé pendant au moins six mois, il faut admettre que la névralgie de la cinquième paire est d'origine périphérique.

2° Mais lorsque les douleurs névralgiques se manifestent, même alternativement, dans toutes les 3 branches, nous devons leur assigner pour cause une affection intracrânienne du système du trijumeau. Si la douleur est strictement localisée dans une moitié de la face, c'est vraisemblablement le ganglion de Gasser et, quelquefois, la racine du nerf, qui sont atteints.

3° Si les douleurs passent d'un côté de la face à l'autre, ne fût-ce même que de temps en temps, il faut admettre, comme hypothèse la plus vraisemblable, que les noyaux centraux du nerf trijumeau sont atteints.

4° Dans la grande majorité des cas de névralgie périphérique, nous devons procéder à la résection des nerfs sur la plus grande étendue possible, d'après le procédé de Thiersch.

5° Dans les cas où la névralgie tenace envahit les trois branches, c'est-à-dire lorsqu'elle est d'origine centrale, la résection du ganglion dé Gasser est indiquée sans opérations préalables; ici, en effet, la supposition la plus logique, c'est que le mal siège dans le ganglion.

6° Dans les cas de névralgie périphérique violente, lorsque la régénération restaure rapidement les nerfs et que nous ne pouvons pas obtenir de résultat durable au moyen des résections périphériques, la résection du ganglion de Gasser est encore indiquée, comme dernière ressource, pour détruire le nerf et abolir la faculté de régénération des nerfs périphériques.

En vue d'une récidive possible, ce qui n'est pas rare, de la névralgie même après la résection du ganglion de Gasser, récidive qui est la conséquence de la régénération des liens entre les nerfs, je considère comme indispensable d'extirper de la manière la plus complète le ganglion. Pour procéder à cette extirpation, il faut que l'accès du champ opératoire soit aussi large et aussi commode que possible. Dans ce but, il est indispensable d'extirper simultanément, sur la plus grande longueur possible, les principales branches du trijumeau; il est également à propos d'effectuer en passant, avec l'extirpation des branches, la destruction des ganglions otique et nasal, ou du moins de leurs liens avec le nerf trijumeau.

Je dois ajouter que, dans tous les cas où le nerf trijumeau est atteint, il est indispensable de différencier sévèrement ses deux principaux processus douloureux : la névrite et la névralgie.

Dans la névrite du trijumeau, nous observons les symptômes suivants : 1° diminution de la sensibilité cutanée; 2° diminution des réflexes; 3° diminution de la force musculaire, absence de convulsions et de spasmes; 4° les douleurs ne sont pas fortes, mais

constantes; 5° les nerfs sont douloureux à la pression; 6° atrophie de la face, par suite de désordres de la sensibilité, ainsi que des fonctions motrices et vaso-motrices du nerf. Dans la névralgie, nous remarquons les symptômes suivants : 1° la sensibilité cutanée reste complètement intacte; 2° les réflexes ne sont pas modifiés, ni même augmentés; 3° la force musculaire n'est pas modifiée; très souvent on observe des convulsions de la face; 4° les douleurs ont un caractère spécial de brûlure, de lancination, de déchirement, de percement, d'extension; elles se distinguent parfois par une violence intense, obligeant les malades à se rouler littéralement par terre, à crier très fort et, d'une manière générale, les mettant dans un état d'exaspération; mais ces douleurs paraissent rapidement et disparaissent tout d'un coup; elles ne reviennent que par périodes, par accès, à intervalles très inégaux; 5° la pression exercée sur les troncs nerveux périphériques ne produit pas ordinairement de sensations douloureuses; 6° on n'observe presque pas d'atrophie de la face; seulement une certaine asymétrie, par suite des rides résultant de convulsions fréquentes des muscles de la face. En outre, dans la névralgie, il existe toujours un point où le malade sent ordinairement la première piqûre, la première étincelle, le premier choc.

Bien que nous rencontrions quelquefois des cas embrouillés, dans lesquels la confusion des symptômes semble indiquer un passage de la névrite à la névralgie, néanmoins, comme types, ces deux maladies doivent être strictement distinguées, comme le pensent Erb et d'autres. La confusion en est d'autant moins permise au point de vue du traitement. Nous savons que les névrites proviennent : 1° de maladies constitutionnelles, comme la chlorose, l'anémie, le diabète; 2° de maladies infectieuses : syphilis, fièvre typhoïde, malaria, grippe, 3° d'intoxications : par le plomb, le mercure, la morphine, l'alcool, etc.; 4° de causes purement locales : inflammations, suppurations, contusions, refroidissements, l'action de chaleur radiée, etc. Par conséquent, la lutte contre la névrite doit être conduite d'une manière appropriée à la cause, et toujours par des moyens doux; dans la grande majorité des cas, elle sera suivie de succès. Dans la névralgie au contraire, malgré la série infinie des remèdes qui ont été et qui sont encore proposés, comme l'aconitine, etc., on ne réussit que dans les cas de diagnostic erroné, dans l'hystérie, où parfois tous les remèdes réussissent. Pour les névralgiques, la morphine est la seule consolation possible; mais c'est l'opération qui leur apporte un soulagement essentiel.

DE LA TUBERCULOSE GÉNITALE
CHEZ LA FEMME

Par Mlle Marie GOROVITZ,
Docteur en médecine, ancien Externe des Hôpitaux de Paris.

(*Suite* [1]).

VI

PÉRITONITE TUBERCULEUSE A POINT DE DÉPART GÉNITAL.

Pendant de longues années les gynécologues n'admirent aucune relation entre la tuberculose du péritoine et les affections des annexes. C'est seulement en 1865 que Brouardel[2], dans sa thèse sur la tuberculose des organes génitaux de la femme, étudie en passant les altérations consécutives du péritoine. Il note 20 cas de péritonite tuberculeuse coexistant avec des lésions des annexes.

Six ans plus tard, Peter[3] étudie la pelvi-péritonite tuberculeuse.

Malgré ces recherches, les relations entre ces lésions des trompes et la tuberculose du péritoine n'étaient que difficilement admises, d'autant plus difficilement qu'il s'agissait de trouvailles d'autopsie. C'est seulement au cours des laparotomies, grâce à l'avènement de l'antisepsie et de l'asepsie en chirurgie, qu'il fut possible d'étudier les lésions à leur début et de constater des tuberculoses localisées au péritoine du petit bassin, en même temps que des lésions tuberculeuses des annexes. La distinction des pelvi-péritonites inflammatoires et des pelvi-péritonites tuberculeuses date de cette époque.

A partir de ce moment les observations se multiplient et, en 1889, Chéron[4] publie un travail d'ensemble sur la pelvi-péritonite

1. Voir les numéros d'avril, juin et août 1901.
2. Brouardel. Thèse de Paris, 1865.
3. Peter. *Gazette des Hôp.*, 1871.
4. Chéron. *Revue médico-chirurg. des malad. des femmes*, 1889.

tuberculeuse. Les thèses de Massia[1], d'Aldibert[2], de Pic[3], de Rosal[4] et de Daclin[5] précisent et complètent ce point de pathologie.

Mais c'est surtout notre Maître, M. Bouilly[6], qui a complètement élucidé les relations entre la tuberculose des trompes et la tuberculose du péritoine. Son nom restera attaché à l'histoire de la tuberculose génitale. C'est lui le premier qui a montré la nature réelle et la cause première de cette affection baptisée par Cruveilhier sous le nom d'*ascite des jeunes filles*.

Sous ce nom, Cruveilhier[7] a décrit une variété d'ascite se produisant à l'époque de la puberté ou dans les années suivantes; il l'a rangée dans les ascites *idiopathiques*. « Dans cette affection, en effet, l'épanchement intra-péritonéal peut sembler constituer toute la maladie; il apparaît souvent sans troubles prémonitoires, et, après un temps plus ou moins long pendant lequel il peut subir des variations dans sa quantité ou rester stationnaire, il est capable de se résorber et de disparaître. Cette affection que Cruveilhier dit avoir observée assez fréquemment, ne semble guère avoir été remarquée par d'autres observateurs » (Bouilly).

« Me fondant sur un certain nombre de cas traités par la laparotomie et dans lesquels l'opération me permit de reconnaître et de traiter les lésions, j'ai développé cette idée, avec preuves à l'appui, que cette variété d'ascite observée chez les jeunes filles et chez les jeunes femmes doit être rapportée à la tuberculose des trompes et des ovaires et consécutivement du péritoine. J'ai pu constater directement que cette ascite était symptomatique d'une tuberculose génitale, d'une véritable *tuberculose locale* des organes profonds, plus ou moins propagée au péritoine, suivant l'intensité et l'ancienneté des lésions. Depuis cette époque, j'ai fait plusieurs opérations qui n'ont fait que confirmer cette opinion et dans lesquelles, en coïncidence avec l'ascite et en l'absence même de phénomènes péri-utérins, j'ai trouvé une tuberculose plus ou moins avancée des trompes et du péritoine ».

A l'appui de cette théorie, notre Maître a bien voulu nous permettre de relater dans ce travail une série d'observations bien probantes.

1. Massia. Thèse de Paris, 1891.
2. Aldibert. Thèse de Paris, 1892.
3. Pic. Thèse de Lyon, 1890.
4. Rosal. Thèse de Paris, 1894.
5. Daclin. Thèse de Lyon, 1897.
6. Bouilly. Soc. de Chir., octobre 1893, et *Sem. gyn.*, décembre 1896.
7. Cruveilhier. *Anatomie pathologique générale*, t. IV, p. 60.

ÉTIOLOGIE.

C'est la lésion génitale qui débute, et la tuberculose du péritoine n'arrive que consécutivement.

La péritonite tuberculeuse est toujours secondaire à une lésion de l'intestin, du poumon, etc. Ce n'est que chez la femme qu'elle pourrait apparaître comme une lésion primitive, le bacille ayant remonté par le vagin, l'utérus et la trompe jusque dans le péritoine, et encore, dans ces conditions, le foyer primitif sera l'utérus ou la trompe. Pour Osler [1], 40 pour 100 des péritonites tuberculeuses ont leur point de départ dans des lésions des annexes. Pour Haene [2], la fréquence est un peu moindre (32 pour 100). Jaenicke [3] prétend que 70 pour 100 des femmes entre vingt et quarante ans, considérées et traitées comme des hystériques, ont des adhérences péritonéales; dans 75 pour 100 de ces cas la lésion initiale siège dans l'appareil génital et dans 10 pour 100 au niveau de l'appendice.

A ce point de vue, particulièrement instructive est l'observation de Sippel [4] (V. obs. XIX) dans laquelle on constate, lors d'une première laparotomie pour péritonite tuberculeuse, que l'orifice abdominal de la trompe et le péritoine voisin sont couverts de tubercules; cette laparotomie amène la guérison. Sept mois plus tard apparaissent des douleurs dans le côté gauche, et à une seconde laparotomie, on trouve de ce côté le même tableau qu'autrefois à droite, où le péritoine paraît maintenant absolument intact. Ce qui montre dans ce cas le début par les trompes, c'est qu'on peut y constater histologiquement des lésions marquées de tuberculose. C'est la règle dans la péritonite tuberculeuse chez la femme.

Les causes prédisposantes de l'envahissement du péritoine par les lésions tuberculeuses de la trompe, ce sont toutes les affections des organes génitaux, la puerpéralité, l'hématocèle rétro-utérine, la péritonite aiguë, la fièvre typhoïde, toutes causes qui font du péritoine un lieu de moindre résistance.

Dans nos obs. IV, V, l'influence de la puerpéralité est évidente. Dans le cas de Uhland (obs. XLIII), c'est immédiatement à la suite d'une fausse couche que l'on note des métrorragies, un écoulement vaginal purulent et en même temps l'augmentation de volume du ventre. De même dans les cas de Schellong (obs. XXX).

1. Osler. *Tubercular Peritonitis (Johns Hopkins' Hosp. Record*, 1890).
2. Haene. *Ueber Peritonealtuberculose* (Inaug. Diss. Rostock, 1889).
3. Jaenicke. *New York Medical Record*, Ap. 1894.
4. Sippel. *Deutsche med. Wochenschr.*, 1894, n° 52.

Les modifications de circulation du petit bassin au moment des règles, des grossesses, des accouchements, donnent à la tuberculose péritonéale chez la femme un caractère plus aigu, et par suite, des signes cliniques plus marqués que chez l'homme. C'est ainsi que la forme ascitique y est plus fréquente.

Le fait que la congestion du petit bassin exerce une influence sur l'évolution de la tuberculose péritonéale est mis en évidence par l'apparition de la maladie au moment de la puberté. Nous en dirons autant de la prédisposition manifeste du péritoine à la tuberculose observée chez les accouchées.

L'influence d'une « péritonite aiguë » antérieure peut être discutée. Indépendamment de l'obscurité qui règne sur la péritonite aiguë essentielle, ne s'agit-il pas plutôt, dans ces cas, d'une péritonite tuberculeuse à début aigu, avec, plus tard, évolution chronique. On pourrait en dire autant de la fièvre typhoïde considérée comme cause prédisposante de la péritonite tuberculeuse. Ne peut-on pas supposer qu'il y a aussi, dans ces cas, erreur de diagnostic et qu'il s'agissait non pas de fièvre typhoïde, mais de tuberculose péritonéale?

ANATOMIE PATHOLOGIQUE.

La *forme sèche* est la forme la plus rare et aussi la moins intéressante. On trouve des anses grêles adhérant plus ou moins intimement les unes aux autres, et parsemées de granulations, avec parfois, dans l'intervalle de deux anses, des foyers caséeux.

La forme de beaucoup la plus intéressante est la forme ascitique, caractérisée par la tuberculose des annexes et un envahissement tuberculeux, plus ou moins étendu, du péritoine.

Si l'on examine les lésions de près, on ne peut se défendre de l'idée que la tuberculose a d'abord envahi la trompe; les lésions y sont portées à leur maximum et y paraissent plus anciennes qu'en tout autre point; la cavité tubaire est remplie de pus ou de magma caséeux; ses parois sont infiltrées de granulations ou de petits foyers ramollis; le péritoine périsalpingien est farci de granulations tuberculeuses à un degré moins avancé. Même semis de granulations tuberculeuses sur l'ovaire, sur les ailerons du ligament large, sur l'utérus et le péritoine pelvien. Mais l'abondance est toujours plus considérable sur les annexes qu'en tout autre point et les granulations y sont véritablement confluentes.

Il est plus intéressant de suivre à partir des annexes les progrès de l'envahissement tuberculeux vers les divers points de la cavité

abdominale. Au degré le moins avancé, les granulations ne se rencontrent que sur le péritoine de la trompe ou dans le voisinage immédiat. A un degré plus élevé, tout le petit bassin et particulièrement le cul-de-sac de Douglas est envahi par la tuberculose. Enfin, lorsque les lésions sont très étendues, elles envahissent le péritoine pariétal sous-ombilical et les anses jusqu'à l'ombilic. Il peut même arriver que toute la cavité abdominale soit parsemée de granulations. Dans ces cas, les lésions sont tellement intenses et les adhérences tellement fortes qu'il est impossible de libérer les anses intestinales et d'enlever les annexes. Force est bien, en présence de telles lésions, de se contenter du minimum d'intervention, c'est-à-dire de l'ouverture simple de l'abdomen. Et cette ouverture sera elle-même conduite très prudemment pour ne pas léser une anse adhérente.

Un point que Bouilly a bien mis en lumière, c'est que la quantité de liquide ascitique n'est pas en rapport avec l'abondance et l'étendue de la lésion péritonéale. Ce serait même, d'après Bouilly, dans les cas de tuberculose limitée aux annexes et au petit bassin, que l'on rencontre les épanchements de 10, 12 litres et plus (V. obs. II). C'est surtout à ces cas que correspond la maladie désignée par Cruveilhier sous le nom d' « ascite des jeunes filles ».

Symptômes et diagnostic.

C'est en général de quinze à trente ans que l'on observe l'ascite tuberculeuse. Notre plus jeune malade avait quatorze ans et demi (V. obs. VII). Mais il existe des observations ayant trait à des enfants beaucoup plus jeunes : cinq ans (cas de Mosler, obs. XLV), trois ans (cas de Frerichs, obs. XLVII), vingt-deux mois (cas de Schmitz, obs. XLVIII) et enfin, deux ans (cas de Constensoux, obs. XLIV).

Chez les jeunes filles, on constate presque toujours, tout à fait au début de l'affection, des troubles marqués de la menstruation. Ou bien la menstruation ne s'établit pas, ou si elle existe déjà lors de l'envahissement tuberculeux, elle devient absolument irrégulière, parfois même se supprime complètement. Chez les femmes, c'est très souvent à la suite d'une fausse couche ou même d'un accouchement normal que la tuberculose se greffe sur l'appareil génital. Chez elles aussi on note des troubles de la menstruation, une grande irrégularité des règles, assez souvent de l'aménorrhée.

Ces troubles de la menstruation semblent plus particulièrement liés à la forme chronique. Ils manqueraient fréquemment dans la forme aiguë.

La *forme aiguë* débute par des douleurs vives dans le petit bassin, avec irradiations lombaires, ballonnement du ventre, nausées, vomissements et fièvre. Le toucher vaginal est douloureux, le vagin est chaud, les culs-de-sac sont effacés, mais on ne sent pas de tumeur nette; la palpation des fosses iliaques est douloureuse, le tout durant quatre ou cinq jours. Puis les symptômes s'atténuent et l'affection peut en rester là et ensuite disparaître. Ou bien encore cette poussée aiguë conduit à la forme chronique.

Celle-ci est de beaucoup la plus fréquente et presque toujours elle est *chronique d'emblée*. Il y a des troubles menstruels marqués; à l'époque des règles on note des tiraillements douloureux, en même temps que le ventre devient sensible et volumineux. Dans plusieurs de nos observations (obs. II, III, IV, VI, VII) ce fut là le signe qui attira l'attention des malades. Quelquefois même (obs. IX) cette augmentation de volume du ventre se fait brusquement.

Ce qui frappe dans cette forme, c'est le peu d'intensité des symptômes fonctionnels, tout à fait en disproportion avec les signes physiques. La santé générale est bientôt atteinte, et c'est pour cette sensation de gêne, de plénitude, de pesanteur que la malade vient consulter.

Elle est anémiée, la face est décolorée, l'amaigrissement est toujours marqué, et ce qui frappe le plus, tout d'abord, c'est le développement exagéré du ventre, développement dû en partie à la distension des intestins; très souvent les règles sont supprimées, il y a une véritable aménorrhée. « Cette suppression n'est pas fatale, mais elle m'a paru très fréquente » (Bouilly).

« Le ventre volumineux, contenant du liquide d'une façon manifeste, est loin de présenter le plus souvent les caractères ordinaires de l'ascite; il n'est pas en général aplati vers le milieu et élargi au niveau des flancs; plus souvent il est saillant en avant, déprimé sur les parties latérales, comme dans un kyste de l'ovaire. De fait l'erreur est facile à commettre et a été commise bon nombre de fois » (Bouilly), ce qui veut dire que le liquide n'est pas libre dans l'intérieur de la cavité abdominale, comme dans l'ascite proprement dite, mais qu'il s'agit d'une collection enkystée. Au toucher vaginal, on trouve les culs-de-sac remplis et l'utérus immobilisé, et c'est là le signe le plus important pour porter un diagnostic. Le toucher montrant, comme nous venons de le voir, une lésion des annexes, il ne saurait s'agir d'un kyste de l'ovaire, et un clinicien songera immédiatement à la possibilité d'une péritonite enkystée à point de départ annexiel.

Il existe en même temps un léger état de défense de la paroi

abdominale, condition gênante pour l'examen, mais qui doit faire admettre plutôt une lésion du péritoine qu'un kyste ovarique. Et dans les cas délicats, ce signe peut avoir une très réelle valeur.

Dans les cas très nets, le diagnostic est facile. Mais si la lésion est moins accentuée, il ne faut négliger aucun petit signe permettant de mettre sur la voie, d'autant plus que tous ces petits signes réunis finissent par avoir une grande valeur. M. Bouilly a appelé l'attention sur un détail de cette nature. « Dans cette forme d'ascite tuberculeuse, la quantité de liquide n'est pas toujours la même suivant les périodes où l'examen est pratiqué. La malade elle-même a conscience des variations de volume de son abdomen, et l'examen fait à quelques jours d'intervalle peut faire constater dans les signes des différences et des variations qui ne peuvent être liées qu'à la diminution ou à l'accroissement de la quantité de liquide péritonéal. »

Si l'on rapproche de cet examen les renseignements donnés par l'interrogatoire de la malade, par la recherche de ses antécédents pathologiques et de ceux de ses ascendants, par la marche de la maladie, on arrivera ainsi souvent à établir le diagnostic. Mais parfois on fera seulement le diagnostic des lésions annexielles sans en déterminer la nature, ce qui, du reste, a fort peu d'importance, le traitement étant le même. Enfin, il est des cas où le diagnostic ne saurait être fait, comme dans notre obs. I, où il s'agit d'un kyste végétant de l'ovaire avec salpingite et péritonite tuberculeuse.

Le pronostic est sombre, parce qu'il s'agit d'une lésion tuberculeuse pouvant exposer à une généralisation. Mais on a signalé des cas de guérison spontanée. Hegar [1] met sur le compte d'affections tuberculeuses du péritoine et des annexes un certain nombre d'adhérences rencontrées au cours des laparotomies chez des vierges, alors qu'il ne saurait s'agir d'infections blennorragiques. Dans un cas, l'origine tuberculeuse de ces adhérences a été démontrée grâce à la présence d'un ganglion mésentérique en partie calcifié, en partie caséifié. Le même auteur relate des cas où l'on trouva dans le péritoine des nodules caractéristiques ayant subi la dégénérescence fibreuse.

C'est non seulement la lésion péritonéale qui peut guérir spontanément, mais encore la lésion tubaire, bien qu'assez souvent après la disparition de l'ascite la lésion salpingienne ait persisté, comme dans le cas, sur lequel nous allons revenir, de Terrillon et Nélaton [2].

Grâce au traitement chirurgical le pronostic est considérable-

1. Hegar. *Deutsche med. Wochenschr.*, 1897, n° 45.
2. Nélaton. *Annales de Gynécologie*, 1898.

ment amélioré. Au point de vue de la guérison opératoire, sur les douze cas de M. Bouilly, nous comptons douze succès. Mais ce qui est surtout intéressant ce sont les résultats éloignés. Or, à ce point de vue, on a lieu d'être satisfait, car nous comptons des guérisons persistant après sept ans (obs. III), quatre ans et demi (obs. IX), deux ans (obs. VII), quatre ans (obs. XI), trois ans (obs. XII). Une malade de Doyen [1] reste guérie cinq ans après hystérectomie abdominale pour tuberculose génitale.

Traitement.

Logiquement le traitement doit remplir deux indications : guérir la lésion péritonéale et surtout supprimer la lésion tubaire, qui en a été le point de départ.

Pendant longtemps on s'est contenté de traiter l'épanchement péritonéal et on laissait de côté, faute d'en connaître l'existence ou l'importance, la tuberculose de la trompe. On a évidemment obtenu par cette thérapeutique incomplète des résultats satisfaisants, on a aidé une guérison qui ne demandait qu'à se faire. Mais d'autres fois la lésion tubaire, qui, après avoir débuté, avait été bientôt masquée par la lésion péritonéale, passe tout à coup au premier plan; cette lésion tubaire continue à évoluer et exige ainsi une thérapeutique énergique, témoin l'observation classique de Terrillon et de Nélaton (V. obs. XIII). Il s'agit d'une jeune femme opérée en 1890 par M. Terrillon pour une péritonite tuberculeuse. La guérison persista pendant quatre ans. Mais depuis deux ans elle souffrait du ventre, et en 1896 M. Nélaton fit une laparotomie qui lui permit d'enlever deux volumineuses trompes tuberculeuses et de constater que le péritoine pariétal ainsi que le péritoine viscéral étaient absolument sains.

Quand il est impossible d'enlever les annexes, quand cette ablation demanderait des manœuvres trop pénibles et exposerait à de graves lésions de l'intestin, on est obligé de se contenter de la simple ouverture de l'abdomen. C'est ce que M. Bouilly a été obligé de faire deux fois (obs. IV, obs. X) sur les douze cas que nous publions. Dans les dix autres, l'ablation des annexes, plus ou moins laborieuse, a toujours été possible. Et c'est le but qu'il faut se proposer et s'efforcer de remplir.

Dans les deux cas où il a été impossible d'extirper le point de départ de la péritonite tuberculeuse, c'est-à-dire les trompes, la

1. Doyen. *Gaz. hebd.*, 1898.

guérison opératoire a été facilement obtenue, mais même la guérison à longue échéance, puisque la malade de l'observation X reste guérie après neuf ans et que dans l'observation IV la guérison persistait après quelques mois. Ces faits sont du reste bien connus à l'heure actuelle et tous les chirurgiens qui ont fait de parti pris ou comme pis-aller de simples ouvertures de l'abdomen pour lésions tuberculeuses simples du péritoine ont enregistré de pareils succès. C'est ainsi que Schramm[1] rapporte un cas de péritonite tuberculeuse resté guéri huit ans après laparotomie. De même dans certains cas de péritonite tuberculeuse d'origine annexielle, on a noté des résultats très heureux, bien que dans de telles conditions la guérison paraisse moins stable. La lésion péritonéale semble bien en effet guérir complètement comme s'il s'agissait de péritonite tuberculeuse simple, mais la lésion annexielle peut persister, comme dans les cas de Nélaton (obs. XIII et XIV) et le cas de Jordan (obs. XX).

Aussi, en règle générale, doit-on enlever la trompe.

S'il est possible, dans le traitement des suppurations pelviennes, de discuter entre la voie vaginale et la voie abdominale, nous pensons que la préférence doit toujours, dans le cas de lésions tuberculeuses, être donnée à la voie abdominale.

On pouvait, il y a quelques années, discuter la supériorité d'une voie sur l'autre. A l'heure actuelle ce n'est plus possible. La voie vaginale est restée ce qu'elle était, la voie abdominale a gagné de jour en jour. Depuis l'emploi du plan incliné, depuis la suppression des antiseptiques et l'adoption de l'asepsie, depuis surtout que l'on a l'habitude d'opérer en foyer limité, la voie haute a fait d'énormes progrès. En règle générale c'est à elle que l'on donne de plus en plus la préférence. C'est elle *a fortiori* qui sera la voie de choix dans le traitement des lésions tuberculeuses annexielles. L'ouverture large de l'abdomen permettra l'ablation des annexes; elle aura par surcroît, et beaucoup mieux que l'incision vaginale, une influence indirecte des plus heureuses sur les lésions du péritoine.

L'incision vaginale, défendue par Condamin pour la suppuration annexielle et préconisée par lui pour certaines formes de tuberculose tubaire, semble amener également, ainsi que l'a montré Daclin[2], d'heureuses modifications au niveau du péritoine. Mais nous ne croyons pas que ce soit une méthode à recommander, et notre Maître, M. Bouilly, dans les 12 cas que nous relatons, a suivi 11 fois la voie haute.

1. Schramm. *Arch. f. Gynaek.*, p. 56, 1898.
2. Daclin. *Loc. cit.*

L'ouverture de la paroi se fera comme à l'ordinaire, avec cette restriction qu'elle deviendra particulièrement prudente au niveau du péritoine, étant donné la possibilité d'adhérences de l'intestin à la paroi. On notera parfois dans l'incision des couches superficielles un suintement sanguin très marqué.

Les adhérences de l'épiploon et des anses grêles seront détachées avec beaucoup de prudence et de lenteur, et avec de la méthode on arrivera presque toujours à les libérer. C'est seulement dans les cas où il sera impossible de les libérer qu'on refermera le ventre, en se consolant de ne pas faire une intervention plus complète et en songeant que l'opération n'aura pas été inutile. En effet, on observera toujours une amélioration, quelquefois même la guérison.

Cette action de l'ouverture simple de la paroi sur l'évolution des lésions tuberculeuses a suscité bien des explications. Nous ne donnerons que les plus récentes.

D'après les expériences de Gatti [1], cette action serait due à la formation d'un épanchement séreux post-opératoire dans la cavité péritonéale, épanchement séreux qui agirait par sa propriété bactéricide.

Nannoti et Bacciochi [2], s'appuyant également sur des recherches expérimentales, concluent à la guérison de la péritonite tuberculeuse après laparotomie par réaction inflammatoire du péritoine, avec augmentation du pouvoir résorptif de la séreuse et consécutivement dégénérescence fibreuse des tubercules.

Le cas d'Urso [3] confirme les observations faites sur les animaux par Nannoti, et sur l'homme par Bumm [4]. La malade qui fait le sujet de cette observation subit quatre fois la laparotomie, et chaque fois on put constater à des degrés de plus en plus marqués l'apport des cellules migratrices avec destruction des cellules épithélioïdes et des cellules géantes, pénétration des vaisseaux jusque dans le centre du nodule et remplacement du tissu tuberculeux par du tissu conjonctif de nouvelle formation.

Les expériences de Stchegoleff [5] sur les chiens conduisent aux mêmes conclusions.

Dans les cas où les adhérences peuvent être libérées, on pratiquera l'ablation des annexes et de l'utérus, et comme la tuberculose peut

1. Gatti. *Arch. f. klin. Chirurgie*, 1896, p. 43.
2. Nannoti et Bacciochi. *Il Policlinico*, 1844.
3. D'Urso. *Il Policlinico*, 1844.
4. Bumm. *Verhandl. d. deutsch. Gesellsch. f. Gynaek.*, 1893.
5. Stchegoleff. *Arch. de méd. expériment.*, 1894.

avoir envahi l'utérus, nous pensons qu'une ablation large est préférable.

Suivant les cas on drainera ou on fermera complètement. Le mieux est de drainer avec des tubes de caoutchouc et de rejeter le drainage avec des mèches. Le drainage à la Mikulicz, préconisé par Clado dans la thèse de Mathieu[1] a, pu avoir son utilité autrefois lorsqu'on ne savait pas encore pratiquer une hémostase parfaite. A l'heure actuelle il n'a plus de raison d'être. Son seul motif serait d'être employé comme moyen de drainage, et à ce point de vue l'on sait aujourd'hui qu'il est absolument insuffisant, et que dans les cas où il faut drainer on doit mettre un drain proprement dit, c'est-à-dire un tube de verre ou de caoutchouc. Non seulement les mèches de gaze ne drainent pas, et par conséquent sont inutiles, mais elles sont nuisibles; elles contractent très vite des adhérences avec l'intestin, et lorsque celui-ci est malade, ce qui n'est pas rare dans les cas que nous étudions, l'ablation de la mèche peut déchirer les tuniques et déterminer des fistules intestinales.

On se rappellera que la cicatrice se rouvre parfois à la partie inférieure de la plaie, à l'endroit où était mis le drain, et que ce point réclame une observation toute particulière.

OBSERVATIONS.

Observation I (Inédite, due à l'obligeance de M. Bouilly). — *Kyste végétant de l'ovaire coexistant avec salpingite et péritonite tuberculeuses. Laparotomie. Guérison.*

F. B..., quarante-huit ans, entre à l'hôpital Cochin, pavillon Velpeau, le 21 juin 1899, lit n° 8.

Pas d'antécédent génital, pas d'accouchement, ni de fausse couche. Bien portante jusqu'en 1898; elle commence à souffrir il y a dix mois. Douleurs continuelles dans le bas-ventre, moins vives le soir et dans la nuit. Pertes blanches abondantes et d'odeur fétide. Pertes rouges. Troubles de menstruation. La malade, normalement réglée autrefois, a remarqué, depuis le début de sa maladie, que la durée de ses règles a diminué (deux jours au lieu de quatre).

Pas d'amaigrissement, conservation de l'appétit, fièvre il y a quinze jours. Constipation. Urines normales.

Examen de l'abdomen. A la palpation, on sent une tumeur située nettement dans la fosse iliaque droite, du volume du poing, mobile, douloureuse à la pression.

Toucher vaginal. Utérus en position normale, un peu gros, son fond est perceptible au-dessus du pubis.

1. Mathieu. Thèse de Paris, 1900.

Rien dans les culs-de-sac latéraux.

Dans le cul-de-sac postérieur, on sent la tumeur abdominale qui paraît fluctuante et indépendante de l'utérus, et qui remonte à trois travers de doigt au-dessous de l'ombilic.

Diagnostic : Kyste multiloculaire de l'ovaire droit. *Opération* le 27 juin 1899. Laparotomie ; à l'ouverture du péritoine, il s'écoule environ un demi-litre de liquide séro-sanguinolent.

A droite, kyste de l'ovaire, du volume des deux poings, adhérant aux organes voisins. Au cours des manœuvres, rupture de plusieurs poches à contenu séreux plus ou moins louche et hématique.

La trompe droite est très dilatée, surtout dans sa moitié externe; ses parois sont épaissies. La surface externe est criblée de granulations variant du volume d'une noisette à celui d'un grain de plomb.

La trompe, dans son ensemble, adhère d'ailleurs intimement au kyste.

A gauche, dégénérescence kystique de l'ovaire, dont le volume est double. La trompe peu épaissie est parsemée de granulations.

Mêmes granulations sur le péritoine pariétal et sur le péritoine du corps utérin.

L'ablation bilatérale des annexes est pratiquée sans grande difficulté. Drainage. Suites simples. L'abdomen reprend peu à peu sa souplesse et la malade quitte l'hôpital le 5 août, en bon état de santé.

Examen de la pièce : La tumeur enlevée se compose de deux parties :

1° L'une, la plus volumineuse, est franchement constituée par l'ovaire considérablement augmenté de volume, d'apparence sarcomateuse et polykystique.

2° L'autre, par la trompe hypertrophiée et confondue à sa partie externe et inférieure avec les parties sous-jacentes du néoplasme de l'ovaire.

Tout le péritoine péritubaire est recouvert de granulations de volume inégal, analogues à celles que l'on peut constater sur le péritoine pariétal et intestinal.

A la coupe, les parois de la trompe, considérablement hypertrophiées, ont l'apparence néoplasique. La muqueuse tubaire est transformée en une surface bourgeonnante faisant hernie à la coupe. Les parois fibreuse et musculaire de la trompe sont épaissies, blanches et lardacées, très adhérentes au péritoine périsalpingien, lui-même très épaissi.

Examen histologique fait par M. Letulle. — Le *kyste de l'ovaire droit* présente la structure habituelle des néoplasmes épithéliaux végétants de l'ovaire.

Trompe droite : La tunique externe séreuse est infiltrée par des traînées épithéliales néoplasiques. La *muqueuse* et la *tunique moyenne* sont criblées de *follicules tuberculeux* (Letulle).

Il y a donc coexistence très nette, chez cette malade, d'un kyste végétant de l'ovaire et d'une salpingite tuberculeuse.

Obs. II (Inédite, due à l'obligeance de M. Bouilly). — *Péritonite et salpingites tuberculeuses. Laparotomie. Guérison.*

Bau..., Juliette, dix-huit ans, entre au service le 13 juin 1892. Toujours

bien réglée. Depuis deux mois environ a remarqué que son ventre grossissait, en même temps qu'elle ressent quelques douleurs. État général bon.

Examen : ventre augmenté de volume, tendu; fluctuation très nette. La matité existe partout, sauf dans les flancs, et ne change pas quand on fait coucher la malade sur le côté.

Pendant huit jours le ventre augmente rapidement de volume.

Opération le 19 juin. Dès l'incision du péritoine, issue d'une grande quantité de liquide chyleux (10-12 litres). Péritoine épaissi. Dans le petit bassin, sur le feuillet pariétal, nombreuses granulations qui n'existent pas à la partie supérieure de la cavité abdominale.

Le péritoine qui tapisse l'intestin est sain.

Trompe gauche couverte de granulations tuberculeuses. Ovaire à peu près sain.

Trompe droite également recouverte de granulations, et, à la coupe, on trouve dans l'intérieur des lésions de salpingite en même temps que des *matières caséeuses*, tandis qu'à gauche c'est plutôt la périsalpingite qui domine.

Drainage à la gaze iodoformée, qui est supprimé quatre jours après. Vers le 24 juin la température atteint 38° et 39°.

Réouverture du ventre, écoulement d'une grande quantité de sérosité, drain en caoutchouc. La température tombe dès le lendemain et la malade quitte l'hôpital le 15 juillet, en bon état de santé.

La guérison s'est maintenue, la malade a été revue à plusieurs reprises, longtemps après l'intervention.

Obs. III (Inédite, due à l'obligeance de M. Bouilly). — *Péritonite et salpingite tuberculeuse. Laparotomie. Guérison.*

P..., âgée de dix-huit ans, entre à l'hôpital Cochin, pavillon Velpeau, le 8 novembre 1893. Pas d'antécédents tuberculeux.

Toujours bien portante dans l'enfance.

Réglée à douze ans, régulièrement, durant huit jours, sans douleurs.

En septembre 1893, pleurésie qui dure deux mois.

En mai 1893, la malade s'aperçoit que son ventre commence à grossir; elle y éprouve des douleurs violentes.

L'état général reste bon malgré une légère diminution de l'appétit. On la soigne pour l'anémie. Enfin elle entre en novembre à l'hôpital.

Diagnostic : Ascite Péritonite bacillaire.

Laparotomie, le 18 novembre 1893. Évacuation d'une grande quantité de liquide ascitique franc. Granulations tuberculeuses sur tout le péritoine, notamment en grande abondance sur les annexes, qui sont franchement tuberculeuses. Extirpation des annexes.

Au bout de trois semaines, ulcération de dedans en dehors au niveau de la cicatrice; cautérisation au thermocautère. 1er février, pleurésie gauche; thoracentèse, 1 litre.

11 février, thoracentèse, 3/4 de litre.

La fièvre, qui était de 39°, diminue, et le 14 février elle a 37°. L'état général redevient bon.

Cicatrisation lente de la paroi abdominale.

La malade a eu ses règles quatre fois depuis l'opération (deux fois dans le même mois, en janvier).

14 mars 1894. A sa sortie, ventre partout souple et indolent, *sans aucune reproduction de liquide.*

Depuis cette époque on a eu plusieurs fois des nouvelles de cette malade; elle est restée complètement guérie. Elle vit à la campagne (guérison datant de sept ans).

Obs. IV (Inédite, due à l'obligeance de M. Bouilly). — *Péritonite tuberculeuse. Laparotomie exploratrice. Guérison.*

B. L., vingt-deux ans, entrée dans le service de M. Bouilly le 19 novembre 1899; toujours bien réglée, mariée à dix-huit ans; un accouchement avant terme en 1898. Depuis cette époque, douleurs dans le bas-ventre, n'empêchant pas la malade de continuer son travail. Depuis six mois, son ventre a beaucoup grossi et elle vient à la consultation de la Maternité afin de savoir si elle n'était pas enceinte.

Examen : État général bon. Ventre augmenté de volume, paraissant contenir un kyste peu tendu, siégeant exactement sur la ligne médiane au niveau de l'ombilic, séparé du foie par une zone nette, d'autre part, séparé du pubis par un notable intervalle.

Cette collection ne forme pas tumeur à proprement parler, à cause de sa faible tension. D'autre part, ce kyste paraît se continuer dans le flanc gauche; mais l'examen combiné montre qu'en réalité il existe là une autre tumeur. Celle-ci, du volume d'un gros œuf, adjacente au kyste, en semble cependant indépendante et doit être considérée comme une collection salpingienne.

Le diagnostic porté était : kyste du mésentère et pyosalpinx gauche.

Laparotomie le 20 novembre. Pas d'adhérences pariétales. Anses intestinales très adhérentes les unes aux autres. Après décollement de quelques-unes d'entre elles, on voit qu'il n'existe pas de tumeur dans la partie supérieure du ventre, mais que la sensation était donnée par un paquet d'anses intestinales adhérentes les unes aux autres. De trop grandes difficultés empêchant d'arriver sur les annexes gauches, elles sont laissées en place.

A la suite de cette laparotomie, M. Bouilly fut d'avis qu'on s'était trouvé en présence d'une péritonite tuberculeuse consécutive à des lésions tuberculeuses des annexes.

Suites opératoires simples.

Quelques mois après, la malade est revue guérie.

Obs. V (Inédite, due à l'obligeance de M. Bouilly.) — *Double salpingo-ovarite tuberculeuse avec pelvi-péritonite. Hystérectomie vaginale. Guérison.*

G. M..., vingt et un ans, entre dans le service de M. Bouilly le 16 novembre 1899 pour des douleurs dans le bas-ventre et des pertes vertes.

Réglée à seize ans, jamais régulièrement, tous les deux, trois mois. Accouchement il y a dix-neuf mois, fausse-couche de trois mois il y a six mois; c'est depuis cette époque que la malade souffre du ventre. Toujours couchée, elle n'a pu reprendre son travail.

Les douleurs sont continuelles jour et nuit; quelquefois le ventre se ballonne. Elle n'a eu ses règles qu'une seule fois, il y a trois mois, mais elle perd continuellement en rouge et en blanc.

A l'examen, fait le 24 novembre, on trouve l'utérus mobile, fortement incliné en latéro-version droite. Commençant sur le bord gauche de l'utérus, mais très nettement séparé par un sillon, on sent une tuméfaction régulière déprimant le cul-de-sac gauche, faisant saillie dans le cul-de-sac postérieur, qui n'est pas comblé, et remontant à trois travers de doigt au-dessus de l'arcade crurale; tumeur immobile, adhérente, très douloureuse, à parois épaisses et résistantes à travers lesquelles on soupçonne une petite quantité de pus. Derrière le col on sent un cordon noueux, qui semble être la trompe droite atteinte de salpingite interstitielle. L'auscultation des poumons fait constater une induration du sommet gauche.

27 novembre. *Hystérectomie vaginale.*

Incision circulaire de la muqueuse du col; décollement antérieur et postérieur. Hémisection antérieure du corps de l'utérus, qui s'abaisse avec beaucoup de difficulté, retenu qu'il est par des adhérences solides, surtout du côté gauche.

On peut extraire avec le corps utérin la totalité des annexes gauches et droites. Hémostase relativement facile, deux pinces de chaque côté. Suture du dôme vaginal avec un point de catgut, qui n'a pas seulement opéré la réunion des deux tranches vaginales, mais arrête aussitôt un suintement sanguin assez abondant au niveau de la tranche vaginale postérieure.

Suites normales : T. oscillant entre 37°-37°,2.

Pinces enlevées sans accident quarante-huit heures après l'opération.

La malade sort le 1er janvier entièrement guérie.

Examen de la pièce : elle comprend l'utérus et les annexes des deux côtés.

L'*utérus*, augmenté de volume, présente des lésions de métrite parenchymateuse.

La *trompe droite* est très peu augmentée de volume dans sa moitié interne. Sa partie externe présente une dilatation bosselée du volume du pouce. La séreuse péritonéale en rapport avec la trompe présente un semis de granulations blanchâtres donnant tout à fait l'idée de granulations tuberculeuses en voie de caséification; c'est surtout au niveau du pavillon tubaire qu'il existe une grande accumulation de ces tubercules. *A la coupe*, les parois de la trompe présentent une hypertrophie molle non scléreuse. La muqueuse paraît saine, un peu de sérosité rougeâtre dans l'intérieur de la trompe.

Ovaire droit un peu augmenté de volume, son albuginée est très épaissie. A la coupe, l'organe apparaît entièrement sclérosé; petits kystes.

Annexe gauche : grande analogie avec le côté droit. Même semis de gra-

nulations blanchâtres sur le péritoine et sur les ligaments larges, avec maximum au niveau du pavillon.

Dilatation du tiers externe de la trompe par hypertrophie et infiltration des parois par des tubercules de même aspect que ceux disséminés sur le péritoine.

Ovaire gauche : volume d'une grosse noix; son albuginée est parsemée de petits tubercules blanchâtres. Au niveau du pôle externe de l'ovaire l'albuginée est recouverte par une fausse membrane d'aspect caséeux. A la coupe, l'ovaire est transformé en une grande poche remplie de pus caséeux, verdâtre.

Obs. VI (Inédite, due à l'obligeance de M. Bouilly). — *Salpingite et péritonite tuberculeuse.*

Philomène G..., vingt-deux ans, domestique, lit n° 21, pavillon Velpeau. Réglée à seize ans, toujours régulièrement, peu abondamment. En 1892, fièvre, douleur dans le côté droit de la poitrine. Pleurésie droite, pas de thoracentèse; actuellement, quelques frottements à la base. Pas d'autre maladie antérieure. En 1893 (au commencement de l'année), douleurs vagues dans le bas-ventre, qui est augmenté de volume. Pas de règles depuis cette époque. Les douleurs n'ont jamais été fortes.

Elle consulte; on fait le diagnostic de kyste de l'ovaire et on l'envoie à l'hôpital (entrée 21 juillet 1893).

Examen : Ventre augmenté de volume, régulier, arrondi. Légère quantité d'ascite qui varie d'un jour à l'autre. L'ascite n'est pas libre dans la cavité abdominale.

Douleurs assez vagues dans le ventre et variant d'un jour à l'autre. Deux points douloureux persistent cependant, nettement localisés au niveau des annexes. Foie, rate normaux. Rien au cœur ni aux poumons. Quelques troubles dyspeptiques. Urines normales, facies pâle, amaigri.

La ponction avec le Potain ramène 100-150 grammes de liquide nettement ascitique.

Diagnostic : Salpingite tuberculeuse et péritonite secondaire.

Laparotomie le 7 août, plan incliné. Évacuation d'un litre et demi de liquide ascitique. Granulations tuberculeuses sur le péritoine pelvien et intestinal. Plaque tuberculeuse du volume d'une pièce de deux francs sur le péritoine pariétal. Les anses intestinales, faiblement adhérentes au petit bassin, sont réclinées à l'aide de compresses. Annexes volumineuses des deux côtés, extirpées après ligature du pédicule à la soie. Suture de la paroi.

Examen des pièces : Lésions prononcées des deux annexes et identiques des deux côtés; ovaire augmenté de volume, surmonté d'une trompe fortement hypertrophiée et remplie d'un pus caséeux. La trompe flexueuse coiffe l'ovaire comme l'épididyme coiffe le testicule.

Suites opératoires simples. La malade sort le 2 septembre en bon état de santé. Ventre souple, pas d'ascite.

Revue plusieurs fois après l'opération; restée parfaitement guérie.

Obs. VII (Inédite, due à l'obligeance de M. Bouilly). — *Péritonite tuberculeuse. Annexite tuberculeuse. Laparotomie. Castration double. Guérison.*

Marie, quatorze ans et demi, entre au pavillon Velpeau le 8 juin 1898, lit n° 3. — Pas d'antécédents tuberculeux, n'a jamais été malade. Non réglée. Vierge.

Il y a trois mois, on constate une augmentation de volume du ventre, qui s'est d'ailleurs peu modifié depuis cette époque. La malade s'alite pendant six semaines, parce qu'elle est gênée pour marcher. Pas de douleur vive.

Examen : Ascite non enkystée, ombilic saillant, ventre de batracien, mollasse, sans trace de gâteau induré.

La circonférence du ventre au niveau de l'ombilic mesure 71 centimètres.

État général médiocre.

Malade peu développée physiquement. Amaigrissement notable depuis trois mois. Appétit assez bon. Jamais de vomissements. Selles normales. Ni diarrhée, ni constipation. Miction normale. Plèvre, poumons et cœur sains.

Pas d'œdème des membres inférieurs.

14 juin 1898. *Laparotomie.* Castration double.

Chloroforme. Incision de 7 à 8 centimètres.

Évacuation de 4 à 6 litres d'ascite libre. Péritoine pariétal et viscéral criblé de tubercules. Castration double.

Aucune adhérence des viscères entre eux; fermeture de la paroi à deux étages. Gros drain à la partie inférieure de l'incision et deux mèches iodoformées dans le péritoine; pansement.

Le liquide est inoculé à un cobaye.

Examen de la pièce : Trompes du volume du petit doigt, flexueuses, rénitentes, recouvertes de granulations, renfermant un pus caséeux. Leur paroi est épaisse de 1 mm. environ. Des deux côtés les ovaires sont formés de masses purulentes, circonscrites par des coques de tissu ovarien, véritables éponges purulentes. Les trompes, à leur extrémité utérine, sont d'apparence saine sur la coupe.

Soir de l'opération, bon état, pouls 120. T. normale.

Langue humide, pas de vomissements.

On a été obligé de sonder la malade.

16 juin. Ablation du drain. Mèche iodoformée.

21 juin. Ablation des crins. La plaie abdominale semble cicatrisée.

24 juin. Pansement. On constate que le trajet du drain s'est rouvert. La sonde cannelée pénètre dans l'abdomen à 10 centimètres. On touche le trajet à la teinture d'iode.

5 juillet. État local stationnaire. Tous les deux jours attouchement à la teinture d'iode.

État général excellent, considérablement modifié; teint rose, joues remplies, appétit bon.

Juillet 1898. Sort guérie, ne portant plus de fistule.

Le cobaye auquel on a inoculé le 14 juin 20 centimètres cubes du liquide ascitique dans le péritoine est mort. Tuberculose pancréatique, sous-diaphragmatique et des ganglions sous-claviculaires.

La malade est revue en juin 1900 : très bon état général. Pas de trace d'ascite.

Obs. VIII (Inédite, due à l'obligeance de M. Bouilly). — *Péritonite tuberculeuse d'origine annexielle. Laparotomie. Extirpation des annexes. Guérison.*

Bich..., vingt ans, entre le 4 décembre 1894 au pavillon Velpeau. Antécédents tuberculeux. Une sœur opérée par M. Routier pour péritonite tuberculeuse. Réglée à quatorze ans, règles abondantes, durant huit jours, sans douleurs. A quinze ans vient à Paris; depuis lors n'est plus réglée; en même temps ballonnement du ventre avec douleurs lombaires.

Mariée à dix-neuf ans; pas d'enfant, ni fausse couche.

Il y a cinq mois, sans cause appréciable, sans fièvre, sans douleurs, la malade a vu son ventre grossir très rapidement. Entre à l'hôpital à cause du volume excessif du ventre, qui la gêne, mais qui ne la fait pas souffrir. T. le soir : 39°.

État local : Ventre gros, de batracien, peau normale, sans circulation supplémentaire. La percussion dénote de la matité dans les deux flancs, épanchement libre dans le ventre, fluctuation manifeste. Le toucher vaginal ne fait sentir rien d'anormal.

État général : La malade a une santé en apparence excellente, elle mange bien. La nuit elle a des sueurs. L'auscultation des poumons révèle une respiration un peu rude aux deux sommets, mais pas de lésions très prononcées. Elle tousse un peu.

Diagnostic : Ascite tuberculeuse.

Opération, 8 décembre 1898. Laparotomie : à l'ouverture du péritoine il s'écoule environ 10 litres d'un liquide citrin. Le péritoine ne présente aucune granulation tuberculeuse, il est absolument sain. Les ovaires, *tuberculeux des deux côtés*, sont enlevés. Il existe quelques petites granulations sur le fond de l'utérus. Suture. Le lendemain la malade tousse beaucoup, à l'auscultation on entend des râles fins de bronchite. La toux s'amende rapidement et trois jours après les symptômes de bronchite ont disparu.

Le huitième jour, les fils sont enlevés; la malade se plaint de son ventre; il est un peu ballonné; ouverture de 3 centimètres sur la ligne d'incision : il s'écoule un peu de liquide citrin.

Drainage; pansement humide.

Le quinzième jour le drain est enlevé. La malade quitte l'hôpital le 26 janvier 1895, guérie.

Cette malade a été souvent revue, tout à fait guérie.

Obs. IX (Inédite, due à l'obligeance de M. Bouilly). — *Péritonite d'origine annexielle. Laparotomie. Guérison.*

Clotilde ..., vingt-sept ans, entre le 29 janvier 1894. Réglée à dix-sept ans, très irrégulièrement, cinq à six jours.

A vingt-cinq ans, premier enfant. Bronchite au cours de la grossesse; accouchement à huit mois. Enfant mort.

Au mois de juillet 1893, la malade s'aperçoit que son ventre grossit tout d'un coup; malgré cela toujours bien réglée. Il y a un mois, pertes blanches assez abondantes, pas de douleurs.

État actuel : A l'examen, ventre gros, non étalé; fluctuation, matité à la partie supérieure, sonorité sur les côtés, ce qui fait supposer que les anses intestinales sont retenues à la paroi par des adhérences.

Au toucher, utérus normal, annexes peu sensibles, non douloureuses.

Auscultation des poumons : inspiration rude, expiration prolongée.

Opération le 3 février 1894.

Laparotomie. On tombe sur un péritoine épaissi; après ouverture, on rencontre une fausse membrane épaisse, limitant en avant une cavité pleine de liquide séreux. Anses intestinales adhérentes entre elles et à la paroi, recouvertes de tubercules miliaires.

Annexes adhérentes; annexes droites extirpées. Trompe gauche arrachée et rompue; il s'écoule un pus verdâtre.

Lavage soigneux du péritoine et fermeture.

L'*examen de la pièce* montre macroscopiquement des lésions très nettes de tuberculose au niveau de la trompe gauche, des lésions moins avancées au niveau de la trompe droite.

Suites opératoires. Suppuration abondante dans la profondeur. Drainage. Inoculation tuberculeuse de la plaie superficielle.

La malade quitte l'hôpital en bon état. La plaie n'est pas encore tout à fait fermée; suppuration insignifiante.

La malade est revue le 1er juin 1898, quatre ans et demi après l'opération : état de santé excellent.

Légère congestion au niveau de la cicatrice à l'époque des règles.

Au toucher, cul-de-sac libre, utérus mobile.

Menstruation régulière.

Obs. X (Inédite, due à l'obligeance de M. Bouilly). — *Péritonite tuberculeuse simple. Laparotomie. Guérison.*

Louise Ch..., domestique, vingt et un ans, lit n° 18.

Réglée à quinze ans, régulièrement. Pas de maladie dans l'enfance.

En janvier 1891, accouchement normal.

En 1892, la malade est prise de douleurs abdominales qui durent trois semaines, sans tuméfaction du ventre, sans fièvre.

En mars 1893, réapparition des douleurs : irradiations lombaires et disparition des règles. Le ventre commence à grossir à la fin de mars. Pertes blanches épaisses et très abondantes. Entre le 5 août 1893.

Examen : Ventre tuméfié, tendu, très douloureux à la pression. A une palpation légère, on sent autour de l'ombilic des masses dures, mobiles les unes sur les autres, donnant la sensation caractéristique des inflammations épiploïques. Les fosses iliaques sont remplies par des masses dures, arrondies, remontant jusque vers l'ombilic du côté gauche, un peu moins haut du côté droit. On sent ces masses également par le toucher vaginal au niveau des culs-de-sac latéraux. Utérus petit, peu mobile. A gauche, on déli-

mite une masse répondant aux annexes, du volume des deux poings et vaguement fluctuante.

Douleurs abdominales très vives avec exacerbation vespérale.

Respiration : rien aux poumons. Rien au cœur. Urines normales, visage pâle, amaigri, inappétence presque complète, constipation opiniâtre.

Diagnostic : Hésitant entre péritonite tuberculeuse et kyste végétant des ovaires.

Opération le 22 août. Laparotomie. On tombe sur la masse intestinale farcie de granulations tuberculeuses.

Anses intestinales totalement adhérentes entre elles et à l'épiploon. Quelques grammes d'ascite. On voit, à travers les anses intestinales agglutinées des masses *dures, volumineuses, répondant aux annexes.* On essaie de détruire quelques adhérences intestinales, mais, après quelques vaines tentatives qui menacent d'entraîner la déchirure de l'intestin, on referme le ventre.

Suites opératoires. Les deux premiers jours la malade est souffrante; un peu de fièvre (37°,5 le jour; 38°,5 et 37° le lendemain).

Douleurs abdominales vives. On retire la gaze iodoformée le troisième jour. A partir de ce moment les douleurs diminuent, la cicatrisation se fait par première intention.

Le ventre devient petit à petit très souple; on sent encore quelques indurations, notamment au niveau de la fosse iliaque droite; indolence absolue à la palpation.

Par le toucher on constate une régression des masses annexielles, surtout à gauche.

L'appétit est revenu. Bon état général; elle quitte l'hôpital le 28 octobre.

Depuis cette époque la guérison s'est maintenue jusqu'à ce jour (neuf ans).

Obs. XI (Inédite, due à l'obligeance de M. Bouilly). — *Annexite tuberculeuse. Ascite. Granulations du petit bassin. Laparotomie. Drainage. Guérison.*

G. L., dix-huit ans, domestique, entrée le 20 novembre 1896 au pavillon Velpeau, lit n° 23.

Pas d'antécédents tuberculeux. Réglée à treize ans, irrégulièrement et chaque fois pendant trois et quatre jours. N'a jamais eu de leucorrhée. Au mois de juillet 1894, faiblesse générale survenue subitement, en même temps que la malade voit son ventre augmenter de volume. Douleurs intermittentes dans le bas-ventre.

5 novembre 1894, ponction, évacuation de six litres de liquide verdâtre. La malade n'est point améliorée par cette ponction, les douleurs persistent, le ventre continue à grossir.

Novembre 1895, douleurs plus violentes qui obligent la malade à garder le lit.

Le médecin consulté l'adresse à M. Bouilly.

Entre dans le service le 20 novembre 1896.

Examen à l'entrée : Bon état général, facies coloré. La malade ne tousse pas. Rien à l'auscultation. Pas trace d'ascite. Le ventre est plat, souple,

sans résistance. Rien à la palpation, le col est en bonne situation, et immédiatement au-dessus, dans le cul-de-sac antérieur, on sent une masse qui paraît trop grosse pour être le corps utérin. Peut-être quelque chose de développé au-devant de l'utérus et situé à droite et en dehors de la ligne médiane. Sur le côté gauche de cette masse on sent les annexes de ce côté, douloureuses, mais peu augmentées de volume; à droite, les annexes sont peu appréciables. Mictions douloureuses.

Diagnostic. Ancienne poussée de péritonite tuberculeuse, d'origine génitale, terminée par transformation fibreuse des annexes malades.

. 23 novembre. Cathétérisme utérin : 5 centimètres; l'utérus est indépendant de la masse qui est située en avant de lui.

Opération le 24 novembre. Laparotomie. Plan incliné. Une fois le péritoine incisé, on voit que les annexes gauches sont fortement augmentées de volume. Trompe dilatée, en cornemuse comme dans les cas de salpingo-ovarite suppurée; issue de pus dans le péritoine pendant la libération des adhérences. Une pince est appliquée sur le pavillon de la trompe. Ligature du pédicule à la soie.

La face postérieure de l'utérus et les parois du bassin sont recouvertes d'un semis de granulations ressemblant macroscopiquement aux productions tuberculeuses. Utérus petit. Drainage. Suture de la paroi.

Suites opératoires normales. Ablation des fils le 5 décembre.

La malade quitte l'hôpital le 16 janvier 1897, en bon état de santé.

Le 27 mai 1897, c'est-à-dire quatre mois après sa sortie, la malade revient de nouveau dans le service; son état général est excellent, mais elle a gardé depuis son opération une fistule au niveau de la partie déclive de la ligne de réunion.

Le trajet fistuleux est dilaté, on retire à plusieurs reprises des fils de soie. Mais la suppuration continue toujours; de plus, la malade accuse une douleur dans le côté droit.

Par le toucher vaginal on arrive sur les annexes droites, légèrement augmentées de volume et douloureuses à la pression. On se décide à pratiquer l'hystérectomie dans le but d'enlever les annexes droites, probablement tuberculeuses, et d'amener par là même une oblitération de la fistule.

20 juillet 1897. Hystérectomie vaginale suivant le procédé habituel. Au moment du mouvement de bascule de l'utérus, le pédicule des annexes gauches enlevées il y a un an se trouve entraîné, tandis que du côté droit on va à la recherche des annexes, qui sont adhérentes, mais qu'on arrive à amener au dehors.

Pendant ces manœuvres il s'écoule une quantité de pus qu'on peut évaluer à une cuiller à café.

Suites opératoires simples. La fistule est lente à se cicatriser; la malade quitte le service le 24 août 1897, en bon état de santé; la fistule s'est fermée.

Examen de la pièce. Utérus absolument sain, mesurant 7 centimètres. Ovaire polykystique, gros comme une châtaigne, absolument indépendant de la trompe. Celle-ci, saine dans son tiers interne, est au contraire

augmentée de volume et contournée sur elle-même dans ses deux tiers externes; elle est grosse comme le petit doigt.

Les franges du pavillon sont tuméfiées. A l'ouverture de la trompe, on constate un léger épaississement de la paroi; la cavité ne contient pas de pus. — Depuis, la malade a écrit plusieurs fois à M. Bouilly, et à l'heure actuelle (quatre ans après l'intervention) la guérison persiste.

Obs XII. (Due à l'obligeance de M. Bouilly, inédite).

F. B., vingt-six ans, entre au pavillon Velpeau le 14 avril 1897. Mère morte de méningite à quarante-neuf ans. N'a jamais été malade. Réglée à quatorze ans, toujours régulièrement, sans douleurs.

Mariée à dix-neuf ans. Trois accouchements normaux.

A l'âge de vingt-six ans, la malade commence à ressentir des douleurs sourdes, constantes, au niveau de la région épigastrique, douleurs exagérées après les repas.

L'état général, qui, jusqu'à ce moment, avait été excellent, commence à être moins bon; l'appétit diminue et la malade maigrit d'une façon considérable. Depuis le mois de novembre 1896 elle s'aperçoit que son ventre augmente de volume au point d'égaler en quatre mois le volume du ventre chez une femme enceinte de huit à neuf mois.

La malade entre dans le service de M. Bouilly cinq mois après le début de la maladie. Elle est très amaigrie, pâle, offrant une apparence tout à fait cachectique. Son ventre est distendu par une ascite considérable, facile à constater; cependant on constate de la sonorité dans le flanc gauche, où il semble y avoir une adhérence intestinale.

Par le toucher vaginal on trouve l'utérus fixé dans le petit bassin, sans qu'il soit possible de sentir les annexes. Il y a peu de douleurs abdominales. Les règles sont régulières, plutôt exagérées.

Le diagnostic de tuberculose péritonéale avec ascite d'origine annexielle paraît le plus vraisemblable. L'auscultation des poumons ne révèle rien d'anormal. — *Laparotomie le 24 avril 1897.* — L'incision du péritoine permet d'évacuer environ 7 à 8 litres de liquide ascitique limpide et citrin; on constate sur tout le péritoine sous-ombilical un semis de granulations tuberculeuses d'autant plus abondant qu'on se rapproche davantage des parties inférieures de l'abdomen. Tout le péritoine péri-utérin et péri-annexiel est couvert de granulations confluentes.

Les annexes sont très notablement augmentées de volume; elles sont facilement enlevées et pédiculisées et sectionnées au thermocautère après ligature au catgut.

Tout le péritoine tubaire et les franges du pavillon sont couverts de granulations; la cavité de la trompe, très distendue, contient du pus caséeux par places et liquide en d'autres points. La trompe, grosse comme le médius environ, représente un type de pyosalpinx tuberculeux.

L'ovaire n'est pas malade; il ne présente que des granulations sur son péritoine.

Suture après drainage de l'abdomen.

Les suites opératoires furent simples et ne furent un peu troublées que par l'inoculation tuberculeuse de la plaie pariétale désunie vers le quinzième jour. Cette plaie prend l'aspect lisse et plat des plaies tuberculeuses et, malgré les applications répétées de teinture d'iode, de solution de chlorure de zinc au 1/10 et quelques cautérisations au thermocautère, elle n'est pas tout à fait cicatrisée au moment de la sortie de la malade, à la fin de mai.

L'intérêt capital de cette observation réside dans la suite éloignée de cette maladie. Nous la revoyons ces jours-ci (25 juin 1900), plus de *trois ans* accomplis après son opération. La plaie est complètement cicatrisée depuis longtemps; la cicatrice est brune et solide, sans éventration. Il ne s'est jamais reproduit de liquide. Le ventre est souple et indolent. L'appétit et les fonctions digestives sont bons.

Il n'y a plus aucune douleur abdominale; un peu de sensibilité dans les aines après une longue marche.

La malade a engraissé tellement depuis son opération qu'elle n'est plus reconnaissable; elle dit avoir grossi du double. Elle est toujours un peu pâle et a la face un peu bouffie. Chose remarquable, les règles ont continué à venir régulièrement sans exagération et sans douleur.

Obs. XIII (Nélaton. *Annales de Gynécologie*, 1896, t. II, p. 122.)

M. Nélaton présente à la Société de Chirurgie une jeune femme opérée en 1890 par M. Terrillon pour une péritonite tuberculeuse. Elle resta guérie pendant quatre ans, reprit ses occupations et eut une santé parfaite.

Depuis deux ans elle souffrait du ventre, elle avait des coliques, et les accidents douloureux ayant augmenté dans les derniers temps, elle était venue consulter.

A l'examen, on constate l'existence de deux trompes volumineuses et fluctuantes.

Laparotomie le 15 mai 1896 sur la cicatrice de l'opération faite par M. Terrillon; l'incision fut menée plus haut de façon à dépasser l'ombilic. C'est dans cette partie supérieure de la plaie que l'on arrive à ouvrir la cavité péritonéale; elle ne contenait pas de liquide et le *péritoine pariétal ainsi que le péritoine viscéral étaient absolument sains.*

Au bas de l'incision le péritoine pariétal et le péritoine viscéral étaient en quelque sorte fusionnés ou mieux remplacés par une sorte de tissu cellulaire très lâche (analogue à celui qui réunit les enveloppes du scrotum au cordon). Par pression avec les doigts on réussit à séparer les intestins de tous les organes de l'excavation et à mettre à nu les trompes, grosses chacune comme une poire d'Angleterre; on les isole et on les enlève sans difficulté. La guérison fut complète en quinze jours, sans incidents.

Et M. Nélaton conclut à la fin :

1° Que la laparotomie faite par M. Terrillon avait amené la guérison complète des lésions péritonéales qu'il avait visées, et que cette guérison s'était maintenue pendant six ans.

2° Que la cause de la péritonite tuberculeuse n'avait pas été atteinte par la simple ouverture de l'abdomen et que les lésions originelles des trompes n'ayant pas été enlevées, ces lésions avaient continué à évoluer; de là paraît sortir une indication de premier ordre déjà fournie par M. Bouilly : c'est de ne pas se contenter, en cas de péritonite tuberculeuse, de l'ouverture de la cavité péritonéale et de son nettoyage, mais d'explorer les annexes et de les enlever si elles sont malades.

3° Que la guérison des péritonites tuberculeuses bacillaires par l'incision simple n'est pas discutable, la présence du bacille de Koch dans le pus des trompes actuellement extirpées mettant hors de doute la nature bacillaire de la péritonite opérée par M. Terrillon.

Obs. XIV (Nélaton. *Annales de Gynécologie*, 1896, VII, p. 124).

Emilie S.., âgée de vingt-deux ans, entrée le 11 mai 1896.

Bien portante jusqu'à l'âge de douze ans, où apparaissent les premières douleurs dans le ventre. Celui-ci grossit rapidement, sans douleurs fortes ni localisées.

La malade reste alitée pendant cinq mois et, au bout de ce temps, l'abdomen ayant repris son volume normal, la guérison semble être complète.

A l'âge de quinze ans, au moment de l'établissement des premières règles et après trois ans de guérison apparente, mêmes phénomènes semblables à ceux de la première atteinte.

A ce moment elle se présente dans le service de M. Terrillon, en 1890; on lui fait une laparotomie.

La malade guérit rapidement et depuis elle n'a jamais vu l'abdomen augmenter de volume comme autrefois. Elle ressent cependant encore de vagues douleurs et de la pesanteur au niveau de l'abdomen. Elle entre dans le service de M. Nélaton le 11 mai 1896.

A son entrée le ventre est souple et normal; on voit la cicatrice de la première opération. Au toucher, l'utérus, en rétroversion légère, est enclavé entre deux masses volumineuses et indurées, occupant les culs-de-sac et répondant selon toute probabilité à des annexes malades, kystiques et adhérentes.

Laparotomie le 15 mars. A l'ouverture du péritoine, celui-ci présente un *aspect absolument normal*; les intestins sont lisses, refoulés vers le diaphragme et, pour découvrir la cavité pelvienne, il faut dégager par pressions douces l'intestin adhérant, par un tissu cellulaire lâche, lamelleux, à la paroi et aux organes de l'excavation.

Les annexes se présentent alors sous l'aspect de deux corps du volume d'un gros œuf d'oie, ellipsoïdaux et réunis aux cornes utérines en forme d'S. Ligature du pédicule et résection. La malade sort guérie trois semaines après l'opération.

Les pièces enlevées constituent deux masses sensiblement égales, du volume d'un œuf d'oie. L'une d'elles, la droite, ouverte accidentellement, laisse échapper un liquide purulent rappelant le pus des abcès froids et

vraisemblablement de nature tuberculeuse. Ces masses étaient constituées par la trompe dilatée, tenant à l'utérus par son extrémité flexueuse et par l'ovaire; trompe et ovaire étant d'ailleurs enveloppés d'une sorte de gangue, plus adhérente en certains endroits et ménageant des poches pleines de liquide, sur la paroi desquelles on distinguait très nettement des granulations, représentant en un mot les dernières traces de la péritonite tuberculeuse qui avait nécessité l'opération de M. Terrillon en 1890.

L'examen bactériologique du pus contenu dans les trompes est positif au point de vue du bacille de Koch.

La coupe des trompes montre un tissu fibreux infiltré d'éléments embryonnaires, au milieu desquels l'on trouve un grand nombre de cellules géantes. L'on voit aussi par places des îlots de caséification. Le processus inflammatoire a aussi envahi le parenchyme de l'ovaire, où l'on retrouve les lésions classiques de l'inflammation tuberculeuse.

(*A suivre.*)

CONTRIBUTION
A L'ÉTUDE DE L'ANTRECTOMIE
(OUVERTURE DE L'ANTRE PÉTREUX)

CONSIDÉRÉE COMME BUT OPÉRATOIRE ET COMME TEMPS PRÉLIMINAIRE DES OPÉRATIONS NÉCESSITÉES PAR LES COMPLICATIONS DES SUPPURATIONS MASTOÏDIENNES

Par le Dr Olivier LENOIR,
Ancien Interne des Hôpitaux de Paris.

(*Suite*) [1].

Position de l'antre par rapport aux repères. — Nous avons décrit à la surface de la mastoïde un certain nombre d'accidents : la *tache spongieuse*, chez les enfants; la *crête sus-mastoïdienne*; la *suture mastoïdo-squameuse* et l'*épine de Henle*, chez tous les sujets en général. Nous ne reviendrons point sur les facilités déjà exposées que nous donne, chez les très jeunes enfants, l'existence, sur l'os, d'un point friable et de coloration assez nettement tranchée; et, dans ce qui va suivre, nous nous efforcerons seulement d'établir la topographie de l'antre par rapport aux repères étudiés sur la surface mastoïdienne, examinant si elle est, ou non, invariable suivant l'âge.

Et d'abord, disons que sur les sujets de tous âges que nous avons observés, qu'il s'agisse d'un fœtus à terme ou d'un vieillard, l'antre s'est trouvé constamment au-dessous de la crête sus-mastoïdienne, au-dessus et en avant de la suture mastoïdo-squameuse qui, nous le répétons, offre généralement une résistance très spéciale à la rugine quand on cherche à décortiquer l'apophyse de son périoste. Ces deux lignes sont, chez l'enfant, des points de repère inconstants; elles ne sont cependant pas à dédaigner si l'on peut en reconnaître l'existence; et, chez l'adulte, elles contribueront toujours à rétrécir le champ opératoire, que les données suivantes fixeront définitivement.

Nous avons fait pressentir précédemment toute l'importance que présentait au point de vue opératoire l'épine de Henle, éminence

1. Voir nº de juillet.

constante et facile à découvrir. Nous allons chercher maintenant à déterminer quelle est la position exacte de l'antre par rapport à cette lamelle.

Étant donné qu'elle n'apparaît que relativement tard, nous avons, chez les enfants, pris comme point de repère extérieur, dans cette région, le sommet de l'ellipse formée par le conduit auditif osseux. Il importait, en effet, de mener de front l'étude des variations de position de l'antre chez l'adulte et chez l'enfant. Voici quel a été le résultat de nos recherches.

Afin de pouvoir les grouper en un tableau qui frappe l'œil, nous nous sommes servi des notations suivantes. Nous appelons *hauteur* la distance verticale du centre de l'antre à une ligne horizontale, passant : par le sommet de la courbe du conduit auditif osseux, pour les sujets n'ayant pas encore d'épine de Henle, par cette épine, pour les sujets d'un âge plus avancé. D'autre part, nous appelons *rayon* la distance entre le centre de l'antre et l'épine, ou, sur les sujets jeunes, le sommet du conduit.

NUMÉROS DES SUJETS.	AGE.	HAUTEUR.			RAYON.		
		côté droit.	côté gauche.	moyenne.	côté droit.	côté gauche.	moyenne.
3	fœtus 7 m. 1/2.	5mm	6mm	5mm,5	5mm	6mm	5mm,5
2	fœtus 8 m. 1/2.	3,5	3,5	3,5	6	7	6,5
1	à terme.	7	4	5,5	7	8	7,5
8	3 ans.	2		2	10		10
Le rayon est pris par rapport à l'épine. 6	5 ans.	1		1	5		5
7	13 ans 1/2.	0		0	6		6
11	25 ans.	0	0	0	7	7	7
4	60 ans.	0	0	0	7	7,1	7,05
5	75 ans.	0	0	0		7	7

De tels chiffres permettent évidemment de reporter avec la plus grande facilité la position de l'antre sur un schéma.

Nous avons cherché à figurer ces résultats d'une façon instructive dans le schéma suivant qui représente un temporal, afin que l'on puisse se rendre compte des diverses étapes qu'aurait parcouru l'antre suivant les âges. La distance qui sépare l'épine du sommet du conduit auditif osseux a été calculée par une suite de tâtonnements, donnant une approximation suffisante, et trop fastidieuse pour que nous en voulions fatiguer le lecteur.

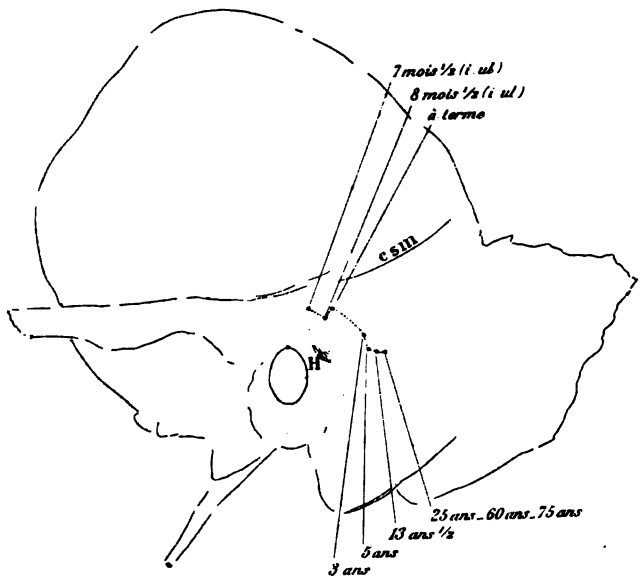

Fig. 6 *bis*. — Épine de Henle.

Si l'on veut bien nous permettre un langage inexact (car ce n'est pas l'antre qui se déplace), mais faisant image, nous pouvons donc nous résumer ainsi :

L'antre, situé d'abord, chez le fœtus à terme, au-dessus et un peu en arrière de la voûte d'entrée du conduit auditif osseux, se déplace, au fur et à mesure des progrès de l'âge, de haut en bas et d'avant en arrière, s'abaissant et s'éloignant de plus en plus du sommet de cette voûte. La courbe décrite par ces positions successives atteint l'horizontale, menée par l'épine de Henle, vers dix ans environ. A partir de ce moment, le centre de l'antre ne s'abaisse plus, mais s'éloigne horizontalement en arrière, jusqu'à une distance maximum d'environ 7 millimètres, qu'il atteint dès l'adolescence.

Nous ne prétendons pas donner une formule bonne dans tous les

Sujet n° 2. Fœtus, 8 mois 1/2.

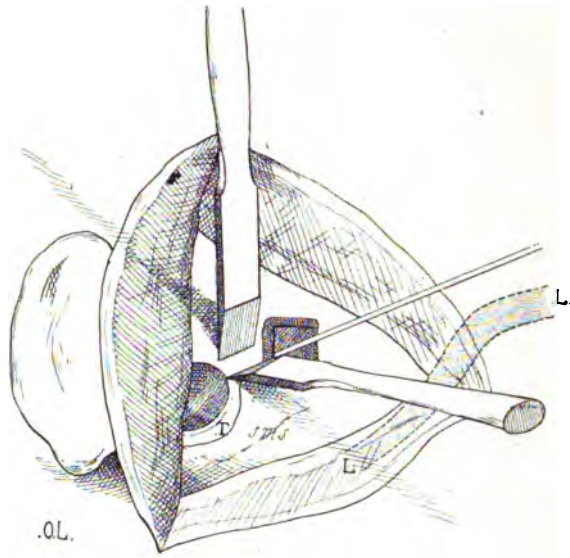

α. Côté gauche.

Fig. 7. — L'antre est ouvert, un stylet cathétérise l'aditus que les ciseaux se préparent à ouvrir. Noter leur inclinaison qui fuit et l'étage moyen et le coude du facial. — T, cercle tympanal; *csm*, crête sus-mastoïdienne; *sms*, suture mast. squameuse; L, sinus latéral.

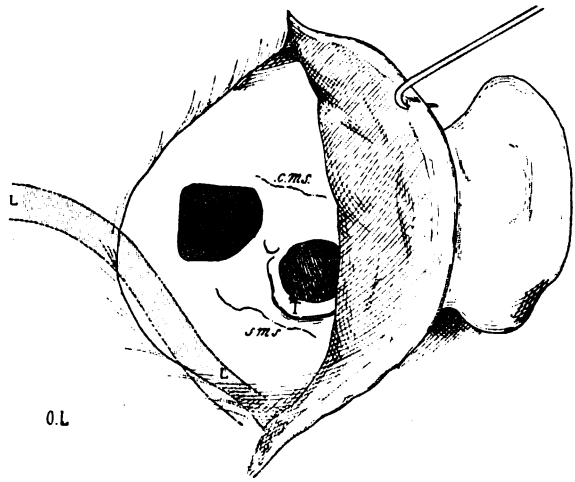

β. Côté droit.

Fig. 8. — Simple ouverture de l'antre pétreux.

cas, — il y a toujours des exceptions — elle nous semble, du moins, convenir aux modes les plus habituels.

Sujet n° 1. Enfant mâle à terme.

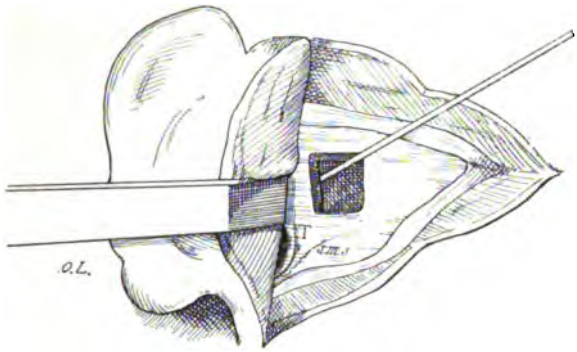

Fig. 9. α. — Le pavillon est récliné en avant, l'antre est ouvert, un stylet pénètre dans l'aditus. — Noter la position de l'antre.

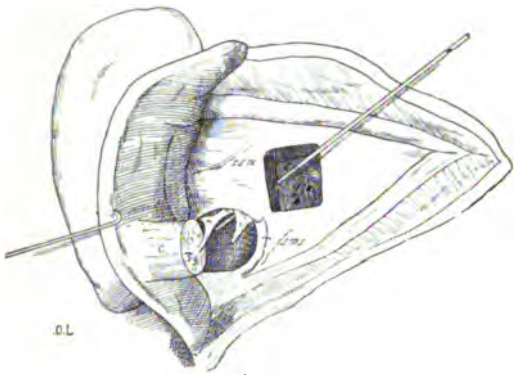

Fig. 10. β. — Le conduit auditif (parties molles) est entraîné en avant avec le pavillon et a par hasard entraîné la membrane du tympan à laquelle adhère encore le marteau. — On voit le bout du stylet entre le marteau et l'enclume.

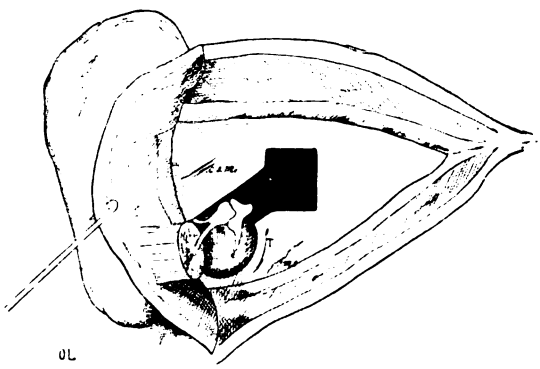

Côté gauche.

Fig. 11. γ. — L'aditus est ouvert; on voit la courte branche de l'enclume qui y repose.

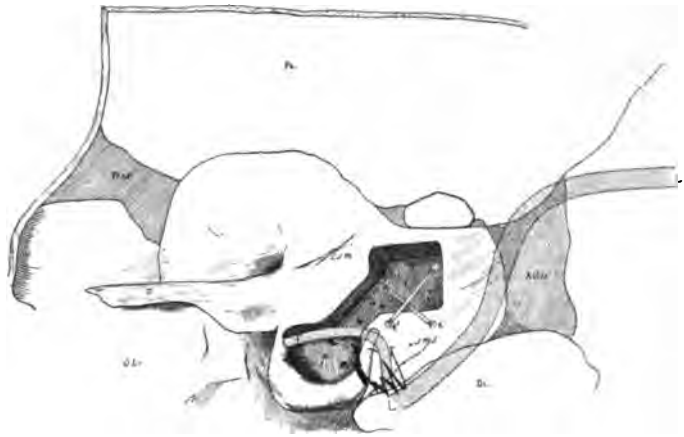

Fig. 12. δ. — On voit que le facial et le sinus (teintés) n'ont couru aucun risque. Deux épingles *e'e''* s'enfoncent : la première dans l'étage moyen, la seconde dans l'étage inférieur de la base du crâne. Position du sinus par rapport à la fontanelle astérique.

Légende générale pour les 4 fig. ci-dessus.

sms, suture mastoïdo-squameuse; *cms*, crête sus-mastoïdienne; T, tympanal; Ty, tympan; C, conduit auditif; *m*, marteau; *e*, enclume; *p*, promontoire; L, sinus latéral; F, Facial; Z, zygoma; P*ter*, fontanelle ptérique; A*ster*, fontanelle astérique; P*a*, pariétal; Oc, occipital.

De l'aditus. — Sur les parois de l'antre, qui représente la plus volumineuse des cellules pétreuses, s'ouvrent un grand nombre de cellules plus petites que nous avons déjà étudiées; sur sa paroi antérieure, nous voyons l'orifice de l'*aditus*, canal qui le fait communiquer avec la cavité sus-tympanique, l'attique. Le stylet, introduit de l'antre dans l'aditus, se dirige obliquement d'arrière en avant, de haut en bas et de dehors en dedans (Voy. nos figures 7, 9, 10, 11, 12, 14). Fait à noter : après avoir traversé la caisse du tympan, le stylet va s'engager dans la trompe d'Eustache dont l'orifice tympanique se trouve en regard de celui de l'aditus. Ce fait est bien mis en évidence par notre figure 4.

Chez l'adulte, l'aditus a une longueur de 3 à 5 millimètres; sa hauteur est d'environ 3 millimètres, et sa profondeur de 3 à 4 millimètres (Voy. fig. 20 et 21).

Sa voûte et sa paroi externe sont formées par des cellules; son seuil est traversé par la portion horizontale de l'aqueduc de Fallope; sur sa paroi interne, on remarque la saillie du canal demi-circulaire horizontal. Notons que, pathologiquement, on l'a vu obstrué par des productions osseuses, et, par suite, impossible à cathétériser.

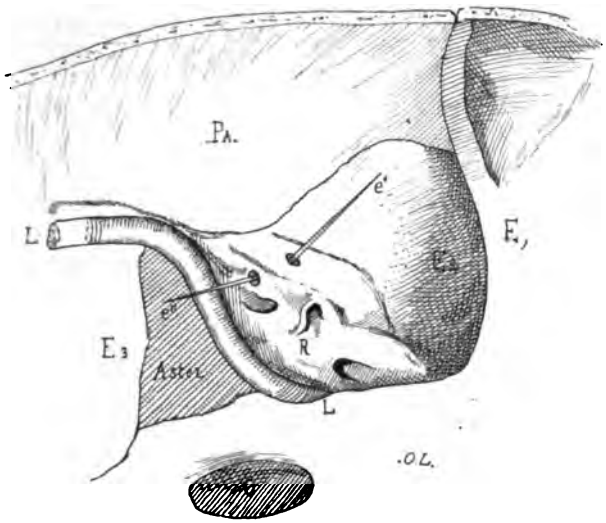

Même légende que précédemment.

Fig. 13. ε. — Fait voir par l'intérieur du crâne les deux épingles *e'e''* de la fig. 12 enfoncées par l'antre. Position du sinus par rapport à la fontanelle astérique.

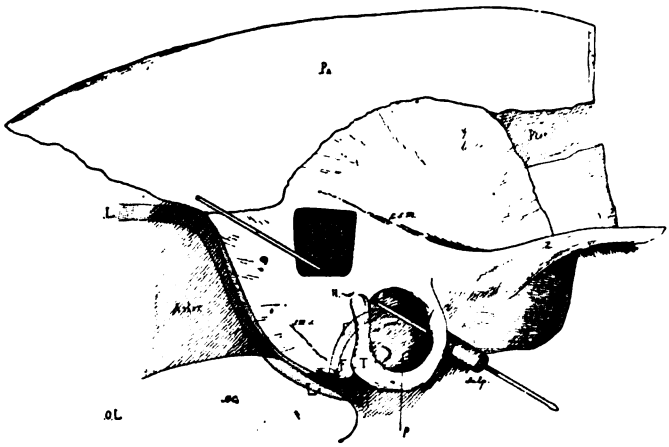

Côté droit.

Fig. 14. η. — Noter la position de l'antre, le trajet du facial et du sinus. On voit que le stylet enfoncé dans l'aditus va s'engager dans la trompe. Position du sinus par rapport à la fontanelle astérique.

Le tegmen tympani. — Le toit, la calotte de l'antre, est formé par le *tegmen tympani*, lamelle souvent déhiscente, généralement très mince, toujours perforée par des branches des vaisseaux méningés, et présentant des vestiges de la suture pétro-squameuse

interne. Nous verrons plus tard les déductions opératoires que nous pourrons tirer de ces faits.

LES DANGERS OPÉRATOIRES. — La position de l'antre étant repérée, le trajet qui y conduit déterminé, nous devons étudier les dangers opératoires que présente son ouverture. — Trois organes sont à éviter : 1° *le canal demi-circulaire*; 2° *le facial*; 3° *le sinus latéral.*

Quelle est donc leur position exacte?

Le canal demi-circulaire. — Le canal demi-circulaire ne nous arrêtera pas. Sa blessure n'est pas à mettre, comme conséquences, en parallèle avec celle du sinus et surtout celle du nerf. Nous le savons derrière la paroi interne de l'aditus. Pour arriver dans son voisinage, il faudra donc avoir découvert l'antre; et, à ce moment, un bon protecteur, appliqué sur la paroi interne de l'aditus, nous permettra d'agir en toute sécurité. Rappelons aussi que le canal est entouré d'une solide coque éburnée, dont la résistance ne rappelle en rien la friabilité des cellules mastoïdiennes.

Le nerf facial. — Nous arrivons au nerf facial. Ce nerf, parti de l'hiatus de Fallope, se dirige en dehors, parallèlement à l'axe du rocher, sur un trajet de 10 millimètres environ; puis, il s'infléchit, pour se diriger verticalement en bas et sortir du crâne, par le trou stylo-mastoïdien. De ces deux portions, la première nous est déjà connue; c'est elle que nous avons vue traverser le seuil de l'aditus. Notons toutefois que nous avons assez souvent rencontré la disposition représentée dans la figure 21, où le facial F est sculpté dans sa portion verticale jusqu'au niveau du coude qu'elle fait pour se continuer avec la portion horizontale; sur cette figure, la portion horizontale, que l'on aperçoit sous la forme d'un tunnel, n'est pas située dans le seuil de l'aditus, elle est beaucoup plus interne.

La troisième portion, verticale, du canal nerveux descend dans la région antérieure de la mastoïde, derrière la branche postérieure du cercle tympanal, ainsi qu'on le voit dans nos figures; elle traverse là une lame de tissu compact connue des auteurs modernes sous le nom de *lame arquée prémastoïdienne*, bien décrite par Chipault en particulier.

La lame arquée prémastoïdienne. — C'est elle qui, dans notre figure 37, sépare les deux branches du stylet coudé à la façon d'une épingle à cheveux. Le lecteur la trouvera figurée en *p* dans la figure 24. On comprend facilement la résistance qu'elle oppose à la marche du pus vers le conduit auditif.

Un rapport peu connu du facial. — Un rapport intra-crânien du facial peu connu, croyons-nous, est celui que nous montre la figure 21. Dans sa portion verticale, le facial F n'est séparé du golfe

de la veine jugulaire G que par une bande de tissu le plus souvent fragile, et creusée, comme dans notre figure, de grandes cellules aérifères.

Le trajet du facial étant ainsi bien connu, courons-nous le risque de le léser dans l'antrectomie?

Chez l'enfant, si nous cherchons l'antre là où il se trouve, c'est-à-dire très haut, il est de toute évidence, — et nos figures 12 et 14, où le facial F est teinté, en font foi, — que la trépanation est absolument sans danger pour le facial. Une fois dans l'antre, si nous démolissons la paroi externe de l'aditus, en visant le plafond avec le ciseau, nous ne courons aucun risque d'atteindre le coude du nerf qui se trouve dans le seuil.

Chez l'adulte, pouvons-nous blesser le facial, dans sa portion verticale, en creusant un tunnel vers l'antre? Évidemment non, si nous nous maintenons parallèlement à la lame arquée prémastoïdienne qui nous détermine un plan de direction, ainsi qu'il a été dit plus haut.

Les coups de ciseau donnés à la partie antérieure de la brèche devront donc être parallèles au conduit auditif et s'en tenir à une certaine distance. — Dans la profondeur, pouvons-nous blesser le facial au niveau de son coude et de sa portion horizontale? Évidemment, il faut nous tenir sur nos gardes à partir d'une certaine profondeur. Noltenius estime, en moyenne, à 13 millimètres la distance en profondeur séparant l'épine du facial. D'après ce que nous savons de la position, parfois très profonde, de l'antre, la zone non dangereuse sera parfois beaucoup plus étendue. Mais il suffit qu'il y ait, chez l'adulte, des aditus à 10 millimètres de profondeur pour que, déjà et même plus tôt, nous nous tenions en défiance. La meilleure précaution est de ne pas trépaner trop bas. Si l'on considère nos figures 27 et 28, — cette dernière, schéma de la première avec facial teinté — nous voyons que la trépanation, pratiquée à la hauteur de l'épine de Henle et ayant suivi le chemin A*d*, est passée au-dessus du coude du facial qui présente là, dessinée mathématiquement, sa disposition type. En tous cas, aussitôt l'antre ouvert, on l'agrandira avec précaution jusqu'au moment où l'on pourra cathétériser l'aditus. A ce moment, l'opérateur est maître de la situation, puisqu'il sait où est le facial.

Le sinus latéral. — Nous sommes arrivés à l'étude des rapports du sinus avec l'antre et avec le tunnel que le chirurgien est obligé de creuser pour y parvenir.

Il est, croyons-nous, peu de chirurgiens qui n'aient, dans leur carrière, vu ouvrir le sinus latéral. Le fait en lui-même, nous le

reconnaissons, ne présente pas beaucoup de gravité, l'hémorragie s'arrêtant par le tamponnement; mais la plaie, inondée de sang ou bourrée de gaze iodoformée, ne se prête plus à la recherche de l'antre; et, d'autre part, l'antrectomie pouvant avoir pour but de remédier à une lésion sinusienne ou périsinusienne, comment espérer atteindre sagement le but, si l'on commence par léser le vaisseau? Existe-t-il donc souvent une disposition anatomique d'où il résulte que le chirurgien ouvre fatalement le sinus en cherchant l'antre?

Hessler rapporte quatre cas de carie de l'oreille moyenne avec présentation du sinus en avant de l'antre mastoïdien (il dit en avoir trouvé 12 cas dans la littérature). Dans ces 4 cas, la texture de l'os était spongieuse, la dure-mère fut mise à découvert à une profondeur de 2 à 4 millimètres, et le sinus entamé. Dans tous ces cas, l'opération dut être interrompue sans avoir atteint le foyer de la carie. Malgré cela les résultats furent satisfaisants! Hessler est, à la vérité, un chirurgien heureux!

Pauzat, dans 30 pour 100 des cas, constate qu'on pourrait blesser le sinus en « pénétrant profondément dans l'antre ». Est-ce à dire que c'est une fois l'antre atteint qu'il y a du danger?

Mais voici l'opinion d'autres anatomistes et chirurgiens.

Pour Hartmann, sur 100 préparations, la trépanation n'aurait atteint que deux fois le sinus latéral. C'est déjà plus rassurant.

M. Ricard, dans son mémoire si exact au point de vue anatomique, dit n'avoir trouvé ce danger qu'une seule fois sur ses préparations. C'est dans le cas de la figure 15, page 114 de son mémoire; et encore, nous a-t-il semblé que, s'il avait rencontré le cas sur le vivant, il eût pu, en portant en arrière le ciseau, en dédolant, passer dans les 12 millimètres qui, dans sa pièce, séparent la paroi postérieure du conduit de la gouttière du sinus.

Nous savons que Duplay rapporte un cas de Politzer où le sinus était tellement bombé en avant et en dehors, qu'il séparait complètement la partie inférieure de la mastoïde de sa partie supérieure; mais, en regard de ce cas, nous mettrons la statistique d'A. Broca : 143 opérations sans ouverture du sinus!

La hantise de ce danger opératoire a fait chercher à déterminer à l'avance la position du sinus. Nous ne nous arrêterons pas aux considérations de Jones, qui propose de la découvrir au moyen de son otoscope et d'un diapason. Nous passerons sur les données peu précises de Korner, qui pense que la projection en avant du sinus est plus marquée chez les brachycéphales et du côté droit. Macewen trace une ligne verticale (?) allant de l'angle rentrant

pariéto-squamo-mastoïdien à la pointe de la mastoïde. Les deux tiers supérieurs de cette ligne correspondraient au sinus latéral.

Sujet n° 8. Garçon. 3 ans.

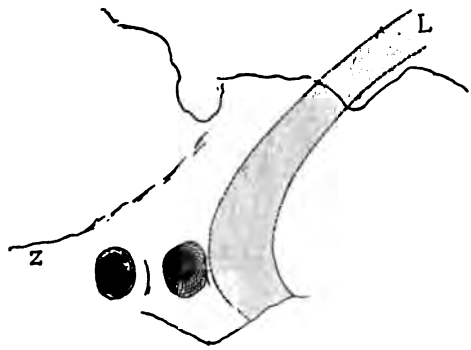

α. Côté gauche.

Fig. 15. — Simple découverte de l'antre qui est à 10 mm. de profondeur. Pas de cellules mastoïdiennes proprement dites. Table externe, 1 mm. 5 d'épaisseur, au-dessous, tissu diploïque très serré. De tous les sujets disséqués c'est celui où le sinus est le plus près de l'antre. (Voy. le texte.)

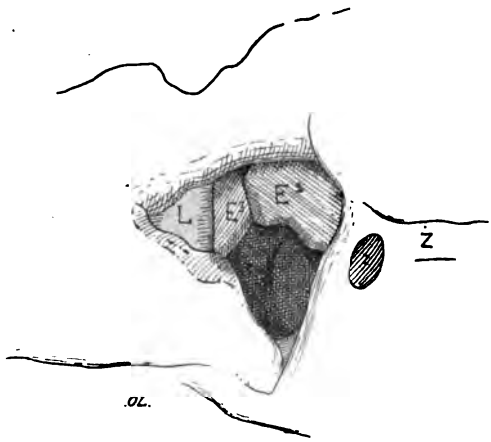

β. Côté droit.

Fig. 16. — Pour cause de lésions étendues le rocher a été complètement enlevé. Il n'en reste plus que le sommet. On voit combien il a été facile de dénuder sans déchirure le sinus latéral L et la dure-mère cérébrale et cérébelleuse. R, sommet du rocher; L, sinus latéral; E², étage cérébelleux; E², étage temporo-sphénoïdal.

Ballance place le coude du sinus à un pouce en arrière, et un quart de pouce au-dessus, du centre du méat.

Chipault dit : « Le sinus latéral, dans sa portion postérieure ou

horizontale, correspond au tiers postérieur d'une ligne unissant l'inion au tubercule rétro-orbitaire. »

M. Ricard écrit excellemment : « La moitié postérieure de l'apophyse mastoïde est dangereuse à cause de son voisinage avec le sinus latéral, mais le danger diminue au fur et à mesure qu'on s'éloigne de la base pour se rapprocher du sommet de l'apophyse ».

Rien n'est plus juste; *le danger n'existe qu'en haut.* On peut s'en convaincre en regardant nos figures où le trajet du sinus est teinté.

Sujet n° 6. Garçon. 5 ans.

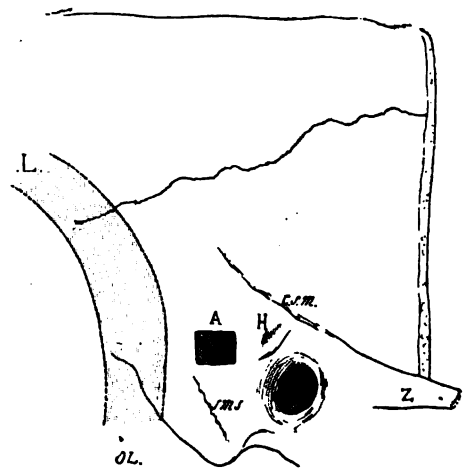

Côté droit.

Fig. 17. — Simple découverte de l'antre qui est à 4 mm. 5 de profondeur. — Table externe de 1 mm. d'épaisseur. — Épine de Henle rudimentaire. L, sinus latéral; A, antre; H, épine de Henle; *csm*, crête sus-mastoïdienne; *sms*, suture mastoïdo-squameuse.

Mais, hélas! c'est précisément au niveau horizontal de l'épine de Henle que se trouve l'antre!

Sans prétendre donner de mensurations dont les moyennes seraient détestables, dans l'appréciation d'un élément si variable suivant les individus, nous examinerons nos figures, cherchant si nous pouvons en tirer quelque enseignement.

Et d'abord, nous avouons n'avoir jamais, dans le maniement d'un certain nombre de crânes de tous âges, trouvé un cas où un chirurgien adroit n'eût pu arriver à l'antre, en passant devant le sinus sans le léser. Tout au plus, dans un cas, eût-on été forcé de peler la dure-mère. Souvent, à l'inspection, le sinus nous a paru extraordinairement bombé en avant, alors qu'une fois les poinçons plantés, ses rapports étaient des plus normaux.

Chez l'enfant en bas âge, l'antre étant situé relativement très en

avant, il y aura peu de chances de le blesser. En outre, il nous a semblé très généralement que le coude du sinus, chez ces sujets, correspondait à *l'angle antéro-supérieur* (pariétal-temporal) *de la fontanelle astérique* (Voy. nos figures 13 et 14). C'est là, on l'avouera, un point de repère utile et bien facile à trouver.

Le sinus du sujet n° 7 (fig. 17), malgré un coude considérable, est fort éloigné de l'antre; de même celui de la figure 18. Le sujet n° 8, (fig. 15 et 16) est, de tous ceux que nous avons examinés, celui chez

Sujet n° 7. Garçon. 13 ans 1/2.

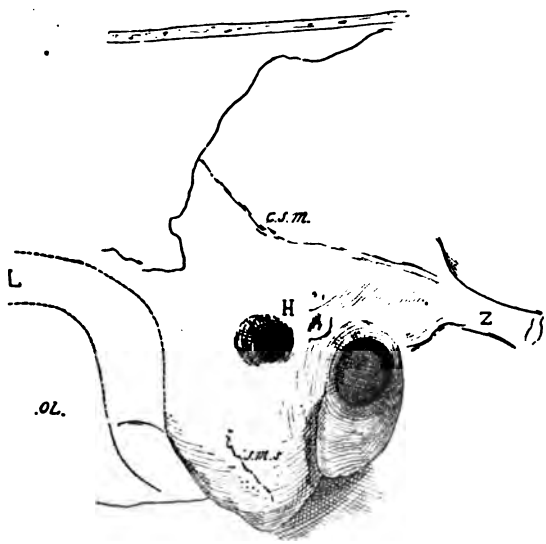

Côté droit.

Fig. 18. — Simple découverte de l'antre qui est à 11 mm. de profondeur. — Table externe de 2 mm. 5 d'épaisseur. — Épine de Henle déjà bien reconnaissable. — On voit combien le sinus latéral L est peu à craindre, malgré son golfe assez considérable.

lequel le coude du sinus était de beaucoup le plus proéminent; aussi l'avons-nous soigneusement mesuré. Eh bien! ici le point le plus antérieur du sinus veineux se trouvait encore à 5 millimètres de l'antre. Il est vrai qu'il n'était qu'à 1 mm. 5 ou 2 millimètres de la paroi postérieure du tunnel creusé pour arriver à l'antre. Enfin, nous avons pu cathétériser l'aditus avec un stylet coudé sans léser le sinus. Et, sur le vivant, en suivant les règles opératoires que nous donnerons plus loin, tout au plus aurions-nous pu mettre à nu la dure-mère.

Chez l'adulte, nous n'avons jamais trouvé plus de difficulté que dans le cas de la figure 26, où le sinus est fidèlement repéré. Nous

prions de considérer les coupes 19, 20, 24, parfaitement exactes : ne prouvent-elles pas surabondamment que l'on peut, à la surface de la mastoïde, attaquer très en arrière, et ne pas blesser le sinus, à la condition toutefois de commencer en dédolant, et de creuser la paroi postérieure de la tranchée très obliquement en avant et en dedans? Et cela aussi bien sur des rochers à sinus très excavés (Voy. fig. 24) que sur ceux à sinus reposant seulement pour ainsi dire sur la face postérieure de l'os (Voy. fig. 20).

A notre avis donc, et en prenant les précautions ci-dessus indiquées, il sera toujours possible, sauf dans des cas que nous n'avons pas rencontrés, et qui nous paraissent devoir être bien rares, d'atteindre l'antre sans léser le sinus.

III. — Manuel opératoire.

Le lecteur jugera sans doute ce chapitre écourté; il y trouvera sûrement des redites. Nous nous sommes efforcé, en effet, dans les pages précédentes, d'acquérir la notion exacte des points de repère à prendre, du chemin à suivre, des obstacles à éviter. N'est-ce pas là la majeure partie de l'opération, et, ces trois conditions établies, est-il nécessaire de s'étendre bien longuement sur les menus détails de l'intervention? Nous le répétons, ce qui va suivre n'est que la synthèse des connaissances acquises dans le précédent chapitre.

Le chirurgien doit être bien armé. Quels seront ses instruments?

Du choix de l'instrument. Trépan ou ciseau? — Nous n'avons pas l'intention de fatiguer inutilement le lecteur en lui donnant la très inutile énumération des instruments qu'il doit réunir avant d'entreprendre une intervention qui n'est, somme toute, qu'une opération ordinaire de chirurgie osseuse. Mais, tout au moins, devons-nous dire quelques mots de l'instrument noble de l'antrectomie, de celui qui va à la recherche du pus. Quel sera-t-il?

Le trépan, après avoir été employé assez fréquemment, paraît aujourd'hui à peu près délaissé. Il ne nous paraît pas que ses brèches également profondes, ou peu s'en faut, sur tous les points de leur circonférence, puissent être mises en comparaison avec l'attaque sûre et prudente du ciseau, qui, tantôt manié en dédolant, ne fait qu'effleurer et détache des copeaux de l'épaisseur choisie, tantôt au contraire, maintenu solidement et dans la direction voulue, peut attaquer les plus dures surfaces osseuses.

Mais, si le trépan ne compte que peu d'adeptes, il n'en est pas de même des divers perforateurs.

Macewen emploie volontiers un burin rotateur; Green le foret et le tour de White (Dental engine). L'emploi de ces divers instruments peut évidemment donner des résultats rapides et excellents entre des mains expérimentées [1]; il ne nous semble pas, cependant, qu'il offre les mêmes garanties que celui du ciseau.

Nous le répétons, il faut à chaque instant dédoler, ne serait-ce que pour fuir le sinus. Quel instrument permet de le faire mieux que le ciseau?

En cela, du reste, nous nous trouvons d'accord avec la plupart des chirurgiens français. Ricard proscrit d'une façon absolue le perforateur. Tillaux, Chaput, Chipault adoptent la gouge ou le ciseau et le marteau. Gruening, cité par Duplay, dit avec raison : « Ce qu'on peut faire avec les divers perforateurs, on peut aussi bien le faire avec la gouge; mais on ne peut pas faire avec les perforateurs ce qu'on fait avec la gouge. »

A plus forte raison nous sera-t-il permis de proscrire l'usage d'un perforateur tel que celui de Laurent. Cet instrument se compose d'une tige perforante à extrémité tranchante taillée en biseau. La tige porte deux canules : la première, plus large, canule d'introduction, est munie d'une plaque qui facilite l'action du doigt; la seconde, courte, construite d'après les dimensions appropriées (une série de quatre est nécessaire) et munie d'une plaque d'arrêt, est placée au bout de la première et entoure l'extrémité de la tige en laissant libre la partie coupante : c'est la canule à drainage. A l'aide de cet instrument, Laurent fait une véritable trépano-ponction. Elle nous semble devoir être bien aveugle.

Duplay s'est servi des deux sortes d'instruments, perforateurs et ciseau ou gouge; il estime très justement que, pour le chirurgien encore novice, l'usage de la gouge et du maillet est préférable et, qu'avec ces derniers instruments, les dangers de l'opération sont moindres qu'avec les divers perforateurs.

Quant à l'argument de Buck (*Soc. amér. d'Otol.*, 20 juillet 1886), qui reproche au ciseau d'entamer les parties saines et de rendre la cicatrisation plus lente, nous ne croyons pas qu'il soit nécessaire d'y répondre.

Nous conclurons donc à l'emploi du ciseau, recommandant de le choisir peu épais : les ciseaux un peu minces coupent aussi bien et font moins éclater l'os. La largeur du tranchant sera de 4 à 5 millimètres pour l'enfant, de 1 centimètre environ pour l'adulte. Telles sont du moins les dimensions qui nous ont paru le plus favorables.

1. Nous en dirons autant, à l'heure actuelle, des fraises de Doyen.

De l'incision cutanée. — Les incisions de modes les plus divers ont été proposées. Nous énumérerons celles préconisées par les auteurs les plus connus.

Politzer fait une incision en forme d'angle, à sommet dirigé en arrière, et dont les deux branches vont aux limites supérieure et inférieure du sillon rétro-auriculaire. Treves et Macewen mènent le bistouri de la pointe de la mastoïde à sa base. Ces incisions nous semblent défectueuses en ce sens qu'elles ne permettent que difficilement d'érigner en avant le pavillon. Or, Ricard a bien fait remarquer l'utilité de cette manœuvre. Une partie de l'apophyse n'est-elle pas recouverte par le pavillon? N'est-il pas nécessaire de découvrir l'épine de Henle? Schwartze, Hartmann, Duplay, incisent sur une longueur de 3 à 6 centimètres parallèlement et à 1 centimètre en arrière de l'insertion du pavillon. Poirier suit le sillon d'insertion sur une longueur de 4 à 6 centimètres.

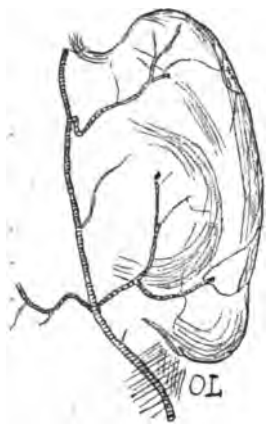

Fig. 18 *bis*. — L'artère auriculaire postérieure.

A l'exemple de Lubet-Barbon et Broca, nous conseillons une *ligne d'opération menée tout contre le sillon rétro-auriculaire, à 1 ou 2 millimètres de ce pli, pour faciliter les sutures*; l'incision contournera, vers la fosse temporale, la partie supérieure du conduit. En cas de grands délabrements, l'incision pourra être poussée très loin en haut, et en bas jusqu'à l'extrême pointe. A. Broca adjoignait souvent à cette incision une autre, perpendiculaire en T à la première; nous croyons que, sauf des cas exceptionnels, il a renoncé à cette manière de faire.

La région étant rasée, la peau, surtout celle du sillon, très soigneusement désinfectée, le conduit auditif lavé du mieux qu'il aura été possible, un trait de bistouri divisera, d'un bout à l'autre de la ligne d'opération, la peau, le tissu cellulaire sous-cutané, la couche aponévrotique et musculaire.

Dans ce temps, l'opérateur sectionnera forcément l'artère auriculaire postérieure et ses branches (nous avons représenté le système artériel de la région d'après une de nos préparations, dans la fig. ci-dessus). — Des pinces de Kocher seront, à ce moment, utiles; mais nous tenons à signaler que la meilleure hémostase est faite par de bons écarteurs à griffes. Le décollement du périoste est aussi un excellent moyen d'arrêter le sang.

Souvent, dès le début de l'opération, le chirurgien voit saigner la veine émissaire de la partie postérieure de la mastoïde, épanchement de sang veineux généralement sans grande importance. Chaput a oblitéré son orifice avec la pointe du thermo-cautère.

Les téguments divisés, le périoste sera ruginé en avant et en haut sans difficulté; en bas et en arrière, nous savons que l'instrument pourra être arrêté par une cloison de périoste; la circonstance est favorable : elle met en évidence la suture mastoïdo-squameuse, en avant de laquelle nous devons opérer. Déjà, en haut de la plaie, le doigt et l'œil ont su reconnaître la crête sus-mastoïdienne; nous nous tiendrons au-dessous.

Il est bon, dès à présent, de décoller, par quelques coups de rugine, la demi-circonférence postérieure du conduit auditif cartilagineux, surtout en haut.

Le pavillon est érigné en haut, nous sommes en présence de la surface mastoïdienne, où allons-nous l'attaquer?

Le lieu d'élection. — Bien entendu, dans ce qui va suivre, nous ne considérons pas les cas où le malade est un enfant en bas âge. Nous avons précédemment décrit avec trop de détails la position de l'antre à ces périodes de la vie pour nous exposer à d'ennuyeuses redites. Nous n'aurons en vue que les sujets adultes, adolescents ou dans la seconde enfance.

Avant de rappeler où nous proposons de creuser, il sera sans doute instructif de relater quelques-unes des opinions qui ont eu et ont encore cours aujourd'hui.

Rappelons que J.-L. Petit, dont le nom est lié à l'histoire de la trépanation de l'apophyse, ouvrait à l'endroit douloureux. Après lui, les indications opératoires font défaut pendant quelque temps, l'opération étant quelque peu tombée en désuétude. En revanche, dans la période contemporaine, les procédés abondent et se multiplient.

Richet, dans son Traité d'anatomie topographique, ne nous fournit aucun renseignement précis, la question n'étant sans doute pas alors à l'ordre du jour. Une des premières thèses sur ce sujet, citée du reste par tous les auteurs qui ont traité de la mastoïde, est celle de Délaissement. Nous ne nous y arrêtons pas. L'auteur, en effet, conseille d'ouvrir la mastoïde le plus près possible de la pointe.

Gaujot (mémoire de Pauzat) pratique la trépanation au niveau du bord supérieur du conduit auditif, à 1 cm. 5 en arrière du pavillon (?).

Mitskommer se repère sur une « fossette qui se trouve au-dessus de l'apophyse mastoïde, au-dessous de la ligne temporale ». Que désigne-t-il par là?

Parisot trépane à 10 ou 15 millimètres en arrière du sillon, au niveau du bord supérieur du conduit auditif. Après ce que nous avons dit au chapitre II, cette conduite nous semble dangereuse, et pour le cerveau et pour le sinus.

Pour Macewen, « la perforation doit être faite à la partie postérieure du triangle, que j'appelle supra-méatique, et qui est limité par la racine horizontale du zygoma, par la partie postérieure du méat auditif osseux, et par une ligne basale réunissant les deux lignes précédentes ».

Hartmann et Bezold font l'antrectomie au-dessous de la ligne temporale, à hauteur de la paroi supérieure du conduit auditif, à 7 millimètres environ en arrière de l'épine de Henle. Ce procédé nous paraît assez judicieux, bien que la hauteur de l'incision nous semble plutôt convenir à un enfant de dix ans qu'à un adulte.

Pour Duplay, il faut prendre, pour limite supérieure de l'ouverture de la trépanation, le bord supérieur du conduit auditif, et, pour limite antérieure le point précis où le plan mastoïdien s'infléchit en avant pour se continuer avec la paroi postérieure du conduit. C'est, à bien peu de chose près, la marche que nous adopterons.

M. Poirier trépane au niveau du conduit auditif externe, immédiatement au-dessous de la crête temporale sus-mastoïdienne.

Cavaroz (idées de Pollosson) nous paraît raisonner assez justement en proposant d'opérer à 7 millimètres au-dessous de la ligne temporale et à 8 millimètres au niveau et en arrière de l'épine. Il a tort, à notre avis, d'excepter le cas où « le pus est descendu », et de conseiller de trépaner alors au point douloureux, à 1 centimètre de la pointe! Nous pensons, en effet, que s'il y a du pus dans la mastoïde, le chirurgien doit ouvrir l'antre de propos délibéré. La pathogénie des mastoïdites n'est pas pour nous contredire.

Quant à ce qui est de la limite postérieure de la brèche, rappelons que Schwartze, Zuckerkandl, Ricard, arrêtent le champ opératoire à un peu moins de 1 cm. 5 en arrière du conduit.

Mais nous venons de citer les opinions de chirurgiens et d'anatomistes. Est-ce à dire que la masse des praticiens ignore le point où trépaner? Interrogez, à ce sujet, le premier étudiant venu, il répondra sans hésiter que l'on doit opérer dans le quadrant antéro-supérieur de l'apophyse. Cela est bel et bon; mais si nous consultons les traités, nous ne trouvons pas toujours une excessive clarté dans la description de ces fameux quadrants.

C'est ainsi que, dans le livre très remarquable de Chipault, nous lisons : « Si l'on divise l'apophyse en 4 quadrants par une ligne verticale et horizontale... ». Mais par où passe-t-elle la ligne hori-

zontale? Et la ligne verticale? Tous les ouvrages représentent, en son lieu et place, une bissectrice de la mastoïde correspondant à peu près à la suture squamoso-mastoïdienne. — Nous devons ajouter que Chipault est plus exact quand il décrit le quadrant antéro-postérieur en particulier : « C'est une surface lisse, triangle chirurgical rétro-méatique, nettement limitée par des accidents de la surface osseuse facilement appréciables : en arrière et en bas, c'est la crête ou le sillon vertico(?)-mastoïdien, oblique en bas et en

Sujet n° 11. Homme. 25 ans.

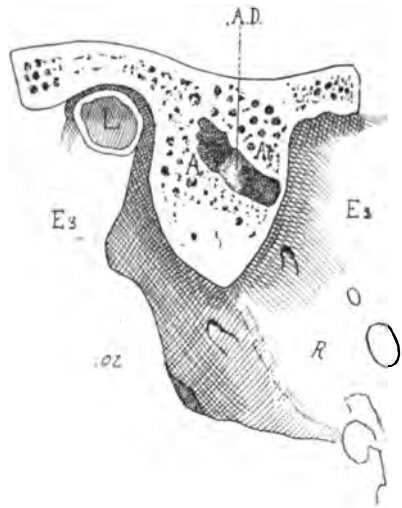

Fig. 19. — Coupe horizontale passant par l'antre, l'aditus dont on voit la paroi inférieure, et l'attique où l'on devine l'enclume dont la courte branche repose dans l'aditus. — Canal osseux du sinus latéral très marqué; on voit cependant que l'on eût pu, à la surface de la mastoïde, attaquer très en arrière et arriver à l'antre sans léser le sinus, en se conformant aux règles opératoires que nous avons données. — A, antre; AD, aditus; Af, attique; L, sinus latéral; E_2, étage moyen; E_3, étage inférieur; R, rocher.

avant, et venant se terminer notablement au-dessus de la pointe mastoïdienne, souvent immédiatement au-dessous du bord inférieur du méat osseux; en haut, c'est la crête horizontale sus-mastoïdienne, prolongement du bord supérieur de l'apophyse zygomatique; en avant, c'est le bord postéro-supérieur du conduit auditif osseux avec l'épine supra-méatique de Henle ». Voici qui est presque parfait comme lieu d'élection.

La formule que nous donnerons est aussi celle que l'expérience thérapeutique a fait adopter à M. A. Broca. Ce chirurgien débute, en effet, en taillant un petit quadrilatère de 5 millimètres de côté à 5 millimètres en arrière du conduit au-dessus de l'horizontale passant par l'épine de Henle.

Voici, d'après les recherches que nous avons exposées plus haut, les règles qui nous paraissent mettre le chirurgien à l'abri de tout danger.

Nous savons que, chez l'adulte, le centre de l'antre pétreux se trouve, au plus, à 7 millimètres en arrière de l'épine de Henle, et sur l'horizontale passant par ce repère. Peu nous importe d'arriver exactement au centre mathématique; nous préférons même atteindre à la partie supérieure de l'antre, l'aditus n'en sera que plus facile à

Sujet n° 10. 47 ans.

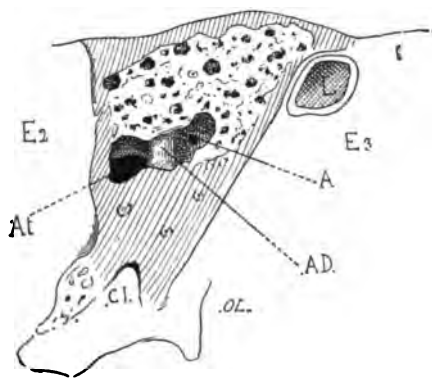

α. Côté droit.

Fig. 20. — Coupe horizontale. — At, attique; AD, aditus; A, antre; L, sinus latéral; E_2, étage moyen; E_3, étage inférieur; CI, conduit auditif interne. Table ext. : 1 à 5 mm. Antre à 16 mm. de profondeur. Apophyse pneumatique.

Dans At la partie claire est le plan incliné formé par le mur de la logette, partie surbaissée du conduit auditif externe.

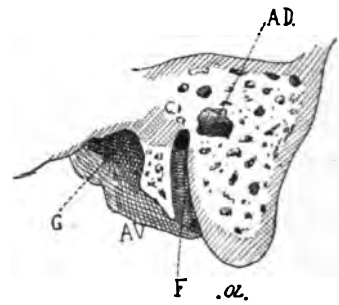

β. Côté droit.

Fig. 21. — Coupe frontale. — Vue postérieure du segment antérieur. AD, aditus; F, aqueduc de Fallope; G, golfe de la jugulaire. On voit la forme et la hauteur de l'aditus. Noter que la portion transtympan. de l'aqueduc n'est pas dans le seuil, mais à 1 mm. au-dessous et 3 mm. en arrière (disposition assez fréquente). Le canal F n'est séparé du golfe de la jugulaire G que par quelques cellules pneumatiques à coupe très mince (point de topographie peu noté, je crois). AV, ap. vaginale.

cathétériser, et nous tenant haut, nous courrons d'autant moins de risques de blesser la portion horizontale du facial. — Nous mettrons donc le seuil de notre brèche presque au niveau, ou très peu au-dessous de l'horizontale passant par l'épine de Henle. — En bonne logique, puisque nous voulons que cette brèche ait 1 centimètre de côté (largeur ordinaire du tranchant du ciseau à employer), nous devrions placer le trait vertical antérieur à 7-5, soit 2 millimètres en arrière de la spina supra meatum. Mais nous ne tenons pas à être trop près de la lame arquée prémastoïdienne qui nous repère la direction de la portion verticale du facial; nous tracerons donc ce côté de l'entaille à 5 millimètres en arrière de l'épine. Le linteau de la brèche sera à une largeur de tranchant au-dessus du seuil, en tous

Sujet n° 5. Homme. 75 ans.

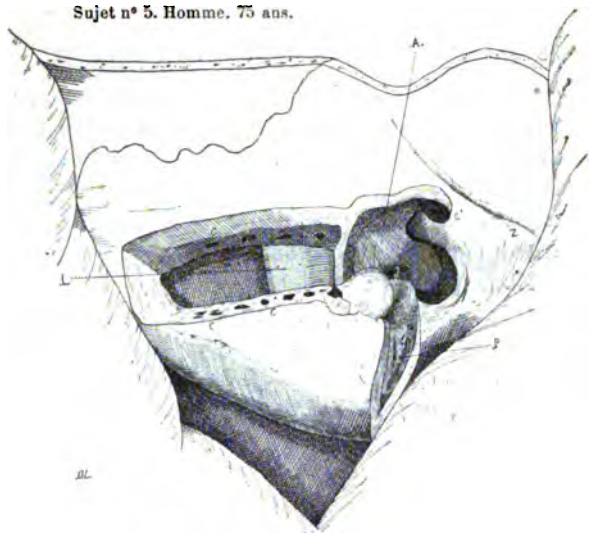

α. Côté droit.

Fig. 22. — Apophyse scléreuse dans la partie mastoïdienne proprement dite. — Table externe 4 à 5 mm. d'épaisseur. — Antre à 2 cm. 7 de profondeur. — Nombreuses cellules pétreuses et squameuses. — On voit combien il est facile de dénuder la dure-mère et le sinus. — L'atticotomie a été combinée à l'antrectomie.

β. Côté gauche.

Fig. 23. — Apophyse scléreuse. — Antre à 2 cm. 7 de profondeur. En raison de l'épaisseur de la table externe, les cellules mastoïdiennes proprement dites n'ont été atteintes que par le puits P, creusé sur le chemin suivi vers l'antre.

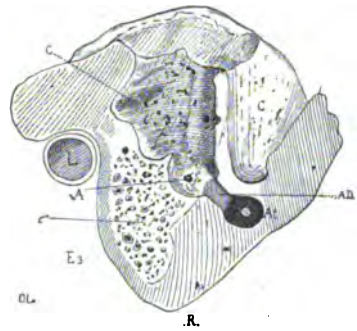

γ. Côté gauche. Coupe horizontale.

Fig. 24. — Cette coupe passe par l'antre, l'aditus et l'attique où l'on devine la tête du marteau. En arrière de la lame prémastoïdienne *p* on voit le chemin creusé pour arriver à l'antre. En raison de la présence des cellules *c''* en arrière et en dedans de l'antre, on voit combien facilement, sur ce sujet, l'inflammation eût pu gagner l'étage cérébelleux E_3.

Légende générale pour les trois figures ci-dessus :

Z, zygoma; A, antre; P, cellules de la pointe; C', cellules squameuses; C, cellules pétreuses; L, sinus latéral; H, épine de Henle; *cms*, suture mastoïdo-squameuse; *csm*, crête sus-mastoïdienne; *p*, lame arquée prémastoïdienne; AD, aditus; A*t*, attique; C, conduit auditif.

cas au-dessous de la crête sus-mastoïdienne. Quant à notre trait vertical postérieur, le voilà reporté à 5 + 10, soit 15 millimètres en arrière de l'épine. A la vérité, si l'on enfonçait en ce point normalement à la surface de l'os, on rencontrait parfois le sinus; mais, nous verrons tout à l'heure que la direction imprimée au ciseau travaillant dans la profondeur nous permettra de fuir ce danger.

Nous dirons donc :

Chez l'adulte, il faut trépaner au-dessous de la crête sus-mastoïdienne, en avant et au-dessus de la suture mastoïdo-squameuse, en arrière du méat auditif. La brèche faite à la table osseuse aura, au début, la forme d'un quadrilatère de 1 centimètre de côté, la

Sujet n° 4. Femme. 60 ans.

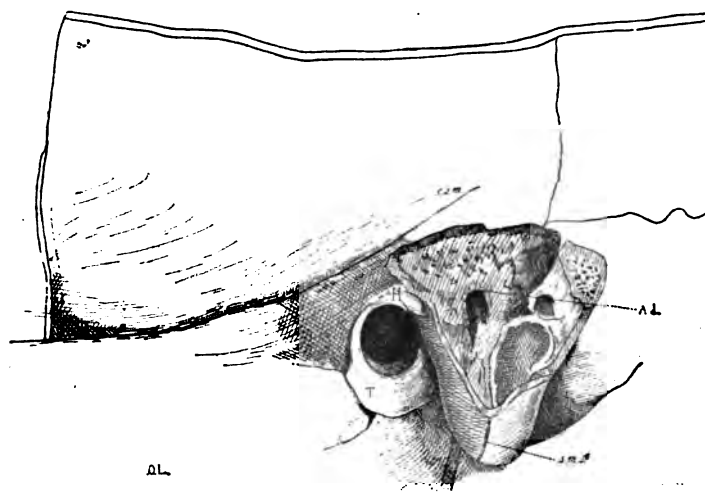

α. Côté gauche.

Fig. 25. — Le ciseau manœuvré en dédolant a pour ainsi dire pelé la mast. qui est pneumatique, à grandes cellules bulleuses. Ces cellules sont divisées en 2 groupes par un vague contrefort affectant la même direction que la suture mast.-squameuse. — *Ad*, chemin vers l'aditus; *cem*, crête sus-mast; *sms*, suture mast.-squam; H, épine de Henle; T, cercle tympanal; *Ad*, aditus externe; L, sinus latéral; F, facial; AD, aditus ad antrum.

base étant très peu au-dessous, presque au niveau de l'horizontale passant par l'épine de Henle, et le trait vertical antérieur à 5 millimètres en arrière de cette éminence.

Il est de toute évidence que, chez l'enfant, suivant l'âge, les dimensions de l'ouverture pourront être moins considérables. En tous cas, le centre de la brèche devra être reporté d'autant plus en haut et en avant que le sujet est plus jeune, l'opérateur s'enfermant toutefois dans les limites établies dans notre chapitre II.

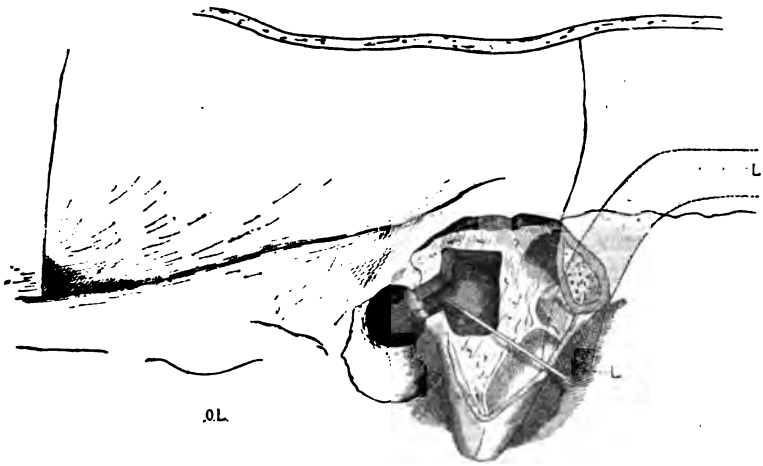

Côté gauche.

Fig. 26. — L'antre a été ouvert à 2 cm. 5 de profondeur en suivant la direction de l'épingle. Le sinus latéral est distant de 8 mm. de notre trait d'entaille postérieur. La muraille de l'aditus est détruite.

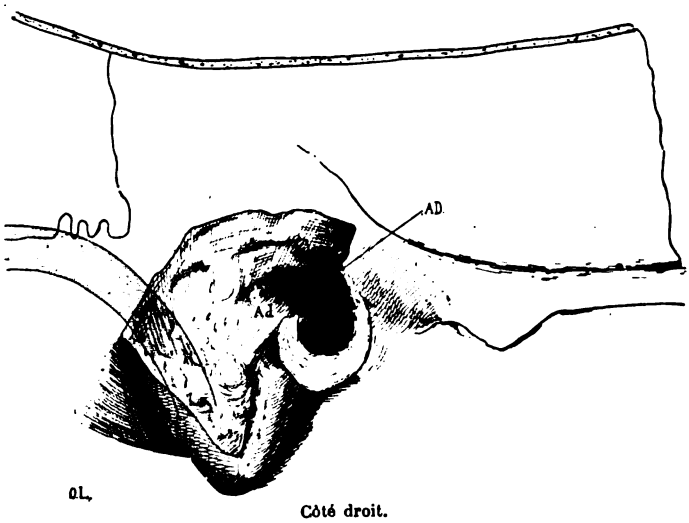

Côté droit.

Fig. 27. — De ce côté l'atticotomie est venue compléter l'antrectomie. Comme de l'autre côté, apophyse pneumatique, antre à 2 cm. 5 de profondeur.

Côté droit.

Fig. 28. — Même côté, facial F teinté, dimensions exactes; on voit que le facial n'a couru aucun risque.

La route vers l'antre. — Nous avons fait sauter le petit carré osseux de table externe et nous sommes en présence des cellules mastoïdiennes. Comment allons-nous creuser le chemin qui nous conduira à l'antre?

Et d'abord, n'oublions pas de dire que si, dès à présent, nous trouvons malades les cellules mastoïdiennes proprement dites (on sait ce que nous entendons par ce mot), il est de notre intérêt de les traiter aussitôt, cette façon d'agir ne pouvant que contribuer à nous donner de l'espace et du jour. Dans nos figures 25, 26, 27, toute la table externe de la mastoïde a été enlevée au ciseau en dédolant avant l'attaque de l'antre. Aucun danger et champ opératoire élargi.

Revenons à notre tunnel. Si, sur le malade, nous avons l'heureuse chance de rencontrer la disposition décrite par nous sous le nom d'aditus externe, rien ne sera plus facile que de creuser tout autour du stylet introduit dans ce chemin naturel. Mais nous avons dit que cette disposition est loin d'être constante. Efforçons-nous donc d'établir, pour tous les cas, la direction générale de notre puits d'une part, d'autre part, la direction de chacune de ses parois.

Une excellente règle de conduite est celle donnée par Farabeuf dans son manuel opératoire : « L'opérateur fera bien de guider son instrument sur la ligne des sourcils qui indique un plan parallèle à la base du crâne, et de viser l'articulation temporo-maxillaire qui repose sur l'oreiller ».

Ricard conseille de diriger la perforation très obliquement en avant, comme pour atteindre le conduit auditif. Duplay dit très justement, à notre avis, qu'il faut suivre aussi rigoureusement que possible la direction de la paroi postérieure du conduit auditif osseux. A. Broca se sert, pour déterminer la direction à suivre, d'une sonde introduite dans le méat. Ce procédé nous semble simple, facile et exact.

La plus grande rigueur est fournie par le repérage indiqué par Farabeuf. Si le lecteur veut bien, en effet, se reporter aux figures 29 et 30, que nous avons empruntées à ce maître, il se rendra compte qu'un poinçon, enfoncé dans la partie profonde, surabaissée (dite mur de la logette) de la paroi supérieure du conduit auditif osseux, entre dans l'aditus. Si donc nous appliquons de temps en temps dans le conduit auditif un stylet-repère que nous appuierons au point indiqué ci-dessus, nous aurons, quand nous le voudrons, au cours de l'opération, l'indication de la direction à suivre, direction qui est teintée sur la figure 30.

Nous voici donc fixés sur l'*orientation générale* de notre tunnel; c'est celle que suivra la petite curette effondrant les cellules. Mais

le marteau et le ciseau seront ou pourront être nécessaires. D'une façon générale, nous recommandons de tenir solidement le ciseau, à pleine main, en prenant un point d'appui sur le crâne, et de frapper sans trop de force, le coude droit restant appuyé au corps.

Quelle sera la direction à donner au ciseau selon qu'il travaille sur telle ou telle paroi du conduit? En avant, nous avons pris nos distances de façon à épargner la lame arquée prémastoïdienne, nous

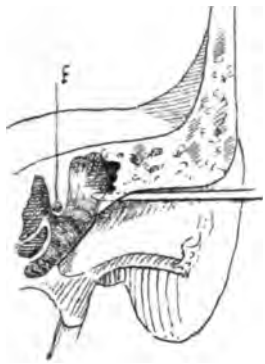

Fig. 29. — Imitée de Farabeuf. L'attaque de l'antre par le conduit auditif externe (Coupe verticale). Cette figure montre, sur le fragment postérieur de la coupe, vu d'avant, comment le plancher et le plafond du conduit auditif s'abaissent en s'approchant du cercle tympanal. Le perforateur pousse sa pointe à l'entrée interne de l'aditus, au-dessus du seuil, dans lequel descend le canal du facial F. Au fond de l'aditus est le trou noir de l'antrum, en dedans la dure coque du canal 1/2 circ. horizontal (Farabeuf).

Fig. 30. — Imitée de Farabeuf (Coupe horizontale). Vue de haut, passe très près du plafond du conduit, dont la partie inclinée a été épargnée en avant et en arrière. Comme sur l'autre, on voit le perforateur arriver à l'aditus derrière lequel est l'antrum. Le puits à creuser est teinté; quand même il serait plus large d'un bout à l'autre, et évasé comme il conviendrait, le sinus veineux v ne courrait aucun risque (Farabeuf).

ne saurions donc mieux faire que de suivre, pour cette muraille, la direction générale vers l'antre indiquée ci-dessus.

En arrière, nous avons à éviter le sinus; c'est dans cette région que le ciseau devra être circonspect, et qu'il faudra dédoler. Fuyant le danger veineux que nous connaissons maintenant, nous nous dirigerons très obliquement, en avant et en dedans, comme si nous voulions aller rejoindre le conduit auditif.

En haut, le danger provient de la proximité de l'étage moyen dont le plancher peut être anormalement abaissé; aussi sera-t-il bon de diriger le ciseau en dedans et en bas.

En bas, nous avons pris toutes nos précautions pour éviter le

facial; cependant, par prudence, le ciseau devra être dirigé très légèrement en haut; nous aurons le loisir d'élargir la brèche une fois l'antre ouvert sans encombre.

Nous ne saurions mieux faire, après l'exposé de ces règles de conduite, que d'engager le lecteur à se rendre compte sur la figure 31, de la disposition d'ensemble du chemin à suivre dans

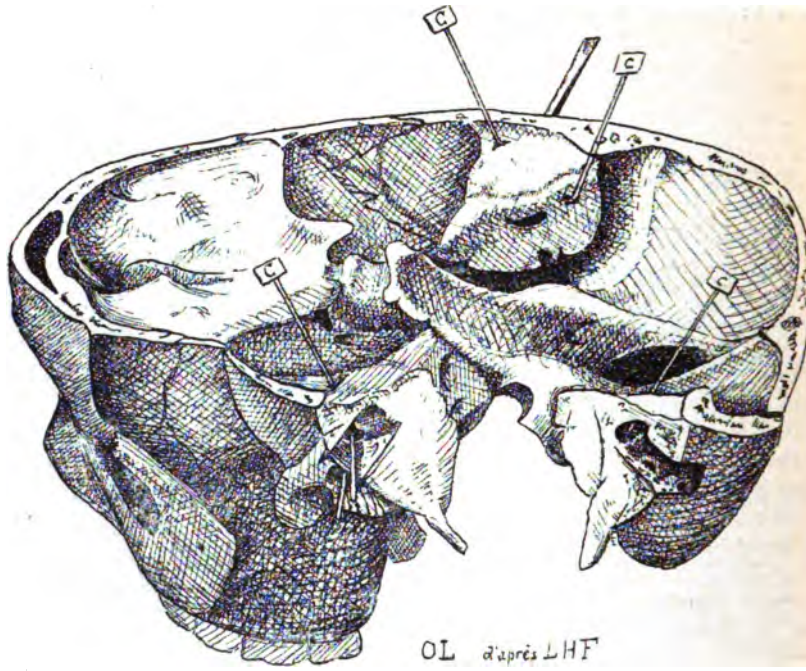

Fig. 31. — Ce dessin a été fait d'après des préparations et une belle planche murale du professeur Farabeuf, à laquelle j'ai travaillé. On voit la façon de creuser le tunnel qui, de la surface mastoïdienne, conduit à l'antre. Un stylet recourbé passe de l'antre dans l'aditus et ressort par le conduit auditif externe. Des stylets perforants font voir la manière de défoncer les parois du rocher pour aller vers le cerveau C ou vers le cervelet *c*.

Sur ce sujet (n° 9, 70 ans environ), du côté droit : ap. pneumatique, table externe variant de 1 demi-millimètre à 3 millimètres. Épine bien marquée. Antre à 17 millimètres de profondeur, à la hauteur de l'épine et à 6 millimètres en arrière.

l'antrectomie. La dernière cellule est effondrée, nous sommes dans l'antre sans avoir lésé aucun organe. Mais nous pouvons avoir à traiter maintenant telle ou telle complication de l'otite moyenne surajoutée à la présence du pus dans l'antre et en dépendant.

Nous nous efforcerons, dans le chapitre suivant, de faire voir comment le travail déjà effectué nous facilite la thérapeutique chirurgicale de ces complications. (*A suivre*).

BIBLIOGRAPHIE

Traité des tumeurs de l'œil, de l'orbite et des annexes; par **F. Lagrange**, professeur agrégé de la Faculté de Médecine de Bordeaux. Tome I. Steinheil, édit., Paris, 1901.

Le tome premier de l'ouvrage remarquable que publie le Dr Lagrange est consacré aux tumeurs de l'œil, et nous pouvons déjà préjuger par ce volume de ce que sera l'ensemble de la publication. C'est une œuvre méritoire, et l'on doit louer sans réserve l'auteur qui, par un long labeur, a édifié ce traité non seulement par l'analyse des faits publiés, mais encore et surtout par une étude très complète de nombreuses observations personnelles.

Il n'y a pas dans toute la pathologie de sujet plus ingrat que celui des tumeurs, où tout est à faire, tout est à trouver au point de vue étiologique ou pathogénique. En dehors de ce point de vue spécial, l'étude anatomique, clinique, demeure utile et intéressante pour le chirurgien, car ici, jusqu'à présent, l'empirisme seul peut nous guider, et ce n'est que l'observation des faits qui nous apporte les notions utiles pour le traitement ou le diagnostic de ces affections. Le groupement des cas, leur analyse critique a donc une grande importance, et c'est ce travail fort scrupuleusement fait que nous trouvons dans le livre du Pr Lagrange.

Dans l'étude des documents, l'histoire clinique du malade et l'examen de la pièce anatomique ont pris une importance égale. En outre, aussi souvent qu'il l'a pu, l'auteur a illustré le texte de figures et de planches reproduisant l'aspect microscopique ou macroscopique de la tumeur.

Nous trouvons dans ce premier volume 5 tumeurs de la conjonctive bulbaire, 5 tumeurs de la sclérotique et de la cornée, 5 tumeurs du tractus uvéal, 5 tumeurs de la rétine et, dans un chapitre intitulé : pseudo-tumeurs de l'œil, la tuberculose, la syphilis oculaire et les lésions inflammatoires (ophtalmie métastatique, ossification) qui peuvent donner lieu à une confusion clinique avec les tumeurs.

Nous ne pouvons entreprendre ici l'analyse détaillée de ce traité, mais nous tenons à le signaler à tous ceux qui s'intéressent à l'ophtalmologie; ils y trouveront tous les renseignements bibliographiques, beaucoup de faits originaux et de nombreuses indications cliniques. C'est, à l'heure actuelle, le livre le mieux fait et le plus complet sur les tumeurs oculaires.

V. Morax.

JOURNAUX RUSSES

РУССКІЙ АРХИВЪ
ПАТОЛОГІИ, КЛИНИЧЕСКОЙ МЕДИЦИНЫ и БАКТЕРІОЛОГІИ,

(Saint-Pétersbourg).

N° de janvier 1901.

KOSTINE : *L'absorption des quantités minimes d'oxyde de carbone par le sang, et le nouveau moyen de les préciser dans l'air.*

MICHAÏLOFF : *La tuberculose miliaire de la mamelle.*

STEPANOFF : *Sur la décomposition de l'iodure de potassium dans les voies digestives.*

MALFITANO : *Sur la bactériolyse de la bactérie du charbon.*

SNESSAREW : *Étude sur l'Hyperkeratosis diffusa congenita.*

N° de février 1901.

METCHNIKOFF : *Les toxines des cellules.*

MICHAÏLOFF : *Sur le lipoma arborescens.*

LEVACHEFF : *Sur la glycosolvol.*

BRAUNSTEIN : *Moyen de précision quantitative de l'urée dans l'urine.*

N° de mars 1901.

KICHENSKIJ : *Cancer primitif à cellules épithéliales plates des calices et métaplasie de l'épithélium de la muqueuse des calices du bassinet et de l'uretère.*

BIELFELD : *Le fer dans le foie chez l'homme bien portant.*

KIRKOROFF : *Sur un cas de pseudoleucémie de la peau.*

SAVATCHENKO : *Observations morphologiques sur la pathogénie des nouvelles formations.*

KLOPOTOVSKI : *Les altérations des ganglions cardiaques, de la musculature du cœur, du foie et des reins dans l'intoxication par la digitale.*

NISSEN : *Contribution à l'étude des tumeurs des tubercules quadrijumeaux et quelques indications sur leur diagnostic différentiel avec les tumeurs du cervelet.*

N° d'avril 1901.

BOUKOEMSKY : *Des injections intra-utérines dans le traitement des maladies de l'utérus et de ses annexes.*

ZAVIALOV : *Analyse du sang d'un hématophylique.*

DEMITCH : *La syphilis, les maladies vénériennes et cutanées, et leur traitement chez le juif russe.*

NISSEN : *Contribution à l'étude des tumeurs des tubercules quadrijumeaux* (suite).

N° de mai 1901.

DEMITCH : *La syphilis* (suite).

SAVATCHENKO : *Sur le rôle des substances immunisantes dans le phénomène de la phagocytose.*

KERNIG et OUCKÉ : *Sur les entérites à amibes à Saint-Pétersbourg.*

N° de juin 1901.

THEBAULT : *Dipsorexie et anti-étiline.*

SILBERBERG : *Sur la division directe amibotique des globules rouges du sang des animaux à sang froid.*

STEPHANSKY : *Sur les hématites mouchetées dans la Malaria.*

GUINDÈS et BALARDGEFF : *Sur les préparations solubles de l'argent comme désinfectant.*

POLOUMORDWINOFF : *Sur les corpuscules de Nissl dans les cellules nerveuses.*

ВРАЧЪ.

(Saint-Pétersbourg).

Janvier à juin 1901.

Articles chirurgicaux.

N° 1. — N.-V. SLETOFF et S.-S. POSTNIKOFF : *De l'électrolyse dans les rétrécissements cicatriciels de l'œsophage.*

N° 7. — N.-M. BENISSOLITCH : *Traitement chirurgical de l'ascite dans la cirrhose hépatique.* (Hôpital israélite d'Odessa.)

N° 9. — D.-D. SANDBERGUE-DÉBÉLÉ : *Grossesses extra-utérines répétées ou itératives.* (De la clinique gynécologique de l'hôpital Marie.)

N° 10. — V.-J. LIWIANSKY (de l'hôpital départemental de Saratoff) : *Faux anévrysme artérioso-veineux. Suture veineuse.*

N° 11. — B.-R. LEBOFF (de la clinique obstétrico-gynécologique de l'Académie de médecine) : *De la thrombose des veines utérines après l'accouchement (métrophlébitis).*

N° 12. — A.-P. Crimoff (du Lazaret militaire de Smolensk) : *Cas d'invagination de l'intestin.*

J.-S. Kalabine : *Fibromyome et grossesse.*

N° 14. — V.-V. Rosanoff (de l'hôpital Dmitrovskaïa de Moscou) : *Gastrotomie pour corps étranger de l'estomac* (tube en verre de 22 centimètres de longueur et de 3 centimètres de circonférence).

N° 16. — L.-V. Orloff : *De l'éléphantiasis sporadique.*

N° 17. — L.-V. Orloff : *De l'éléphantiasis sporadique* (fin).

N° 18. — A.-A. Vorobieff (Clinique chirurgicale du prof. V.-R. Ratimoff) : *Du genu recurvatum.*

N° 19. — A.-A. Vorobieff (de la clinique chirurgicale du prof. V.-A. Ratimoff) : *Du genu recurvatum* (fin).

N.-D. Veingreff : *Cas de terminaison rare d'une péri-appendicite suppurée.*

L.-V. Moldavsky : *Appendicite compliquée de néphrite parenchymateuse aiguë.*

N° 20. — A.-A. Kisselia (de la section thérapeutique de l'hôpital d'enfants de Saint-Olga à Moscou) : *Du diagnostic de la péritonite tuberculeuse chez les enfants* (54 observations).

D.-D. Sandbergue-Débélé : *Procédé de Brandt pour le traitement des maladies des femmes.*

N° 21. — A.-A. Kisselia : *Diagnostic de la péritonite tuberculeuse*, etc. (fin).

M.-M. Diterixse : *De la tuberculose des synoviales au début.*

D.-D. Sandbergue-Débélé : *Traitement d'après le procédé de Brandt des maladies des femmes* (suite).

V.-E. Odintsoff (de l'hôpital de Polomsk) : *Cas de fibromyome des parois d'un kystes de l'ovaire.*

N° 22. — B.-K. Finkelstein (de la section chirurgicale des hommes de l'hôpital d'Obouchoff) : *Tuberculose des ganglions lymphatiques.*

D.-D. Sandbergue-Débélé : Voir n°s 20, 21 (fin).

N° 23. — M. G. Tcherniuvsky : *Nouveau procédé de pansement pour la fracture de la clavicule.*

N.-D. Strageff (service du prof. V.-P. Obrustzoff, de l'hôpital du grand-duc héritier Alexandre de Kieff) : *Pyopneumothorax subfibrineux, Abcès gazeux sous-diaphragmatique.*

N° 24. — L.-A. Alexandroff (de l'hôpital départemental de Smolensk) : *Traitement chirurgical de la dysménorrhée mécanique.*

Le propriétaire-gérant : Félix ALCAN.

Coulommiers. — Imp. Paul BRODARD.

RÉPARATION DE LA MOELLE DES OS

APRÈS DESTRUCTION DE CETTE SUBSTANCE CHEZ LE CHIEN. — MOELLE ISOLÉE DE L'OS. — GREFFE MÉDULLAIRE.

Opérations qui intéressent le canal médullaire chez l'homme à l'état pathologique

Par MM. V. CORNIL et P. COUDRAY

PREMIÈRE PARTIE

Les résultats de la partie *expérimentale* de ce mémoire ont été partiellement indiqués dans deux mémoires communiqués par M. Cornil à l'Académie de Médecine (18 juillet 1899 et 7 août 1900), en collaboration avec M. Coudray. Le présent travail contient, en particulier, les pièces justificatives, les dessins histologiques et une étude plus complète de l'évolution des esquilles osseuses microscopiques détachées par le traumatisme opératoire. Dans la deuxième partie de ce mémoire, M. Coudray a tracé l'étude clinique des opérations qui sont pratiquées sur le canal médullaire, chez l'homme, à l'état pathologique.

I. — Réparation de la moelle des os.

Nous avons étudié, dans les expériences qui vont suivre, le mode de réparation de la moelle osseuse après destruction de cette substance sur une certaine hauteur du canal médullaire. Le traumatisme, qui porte sur la moelle et sur la paroi interne du canal médullaire, n'amène aucun processus de nécrose à l'œil nu, ni d'infection. De ce fait, nos expériences n'ont pas de rapport avec les expériences classiques de Troja, ni avec celles plus récentes de Busch [1], qui provoque la nécrose à l'aide d'un fil galvano-caustique introduit dans le canal médullaire.

La réparation de la moelle des os a été bien étudiée par Cruveilhier. En 1816 [2], Cruveilhier, broyant la moelle à l'aide d'un stylet

1. *Langenbeck's Archiv*, 1876; et *Deutsche Zeitschr. f. Chir.*, 1877 et 1878.
2. *Essai sur l'anatomie pathologique en général*, 1816, t. II, p. 36 et 42.

enfoncé dans le canal médullaire, constatait qu'au bout d'un mois une moelle nouvelle était reconstituée, et que cette moelle présentait même un état d'ossification très avancé.

Sédillot[1] a répété les expériences de Cruveilhier et étudié la réparation, tant de la moelle que du tissu osseux, après évidement sous-périosté, ou après la destruction de la moelle suivant le procédé de Cruveilhier. Les phénomènes qui suivent l'évidement sont analogues à ceux qu'on observe à la suite des fractures, des nécroses; c'est, d'une part, une ossification périphérique ou périostique, de l'autre, une ossification aux dépens de la moelle.

Ollier[2] détruit la moelle, à la manière de Cruveilhier, à travers deux trépanations faites sur le tibia de lapin, puis il chasse les débris médullaires par des injections d'eau à forte pression. En cinq ou six jours, la perte de substance est comblée par une moelle nouvelle, et, au bout de huit jours, le canal médullaire montre déjà des traces manifestes d'ossification.

Nos expériences nous ont conduits à des résultats analogues, et il nous a semblé qu'il était intéressant d'étudier les phases histologiques de cette réparation de la moelle et de son ossification.

Cette ossification n'est d'ailleurs que transitoire, comme l'a indiqué Ollier[3]; au bout de trois mois, nous avons vu la paroi osseuse reconstituée, l'ossification médullaire résorbée et le canal occupé de nouveau par la moelle.

Ajoutons, en terminant ce court historique, que dans un travail paru en 1896, Haasler[4] dit n'avoir observé que des traces insignifiantes d'ossification après ablation de la moelle; nous ne nous expliquons pas les résultats obtenus par cet auteur.

Nous avons choisi, comme Sédillot, pour nos expériences, le chien de préférence au lapin, parce que le canal médullaire étant beaucoup plus large, on peut faire à la paroi osseuse une brèche permettant l'introduction facile et précise d'un instrument de destruction; on risque aussi moins de fracturer l'os.

Les précautions antiseptiques prises, nous avons incisé la peau et le périoste sur la face interne du tibia, vers le milieu de la diaphyse, puis pratiqué trois petites trépanations voisines l'une de l'autre. En faisant sauter le pont intermédiaire, nous obtenons un orifice de 6 à 7 millimètres de diamètre dans le sens de la hauteur, un peu moins dans le sens de la largeur. A l'aide d'une fine curette

1. *De l'évidement sous-périosté des os*, 1860, 1re édit., 1867, 2e édit.
2. *Traité de la régénération des os*, vol. I, p. 150, 1867.
3. *Traité des résections*, t. I, p. 37.
4. *Archiv. für klinische Chirurgie*, 1896.

tranchante, introduite dans le canal médullaire, nous détruisons la moelle à une distance de plus d'un centimètre au-dessus et au-dessous de l'orifice; des débris de moelle sont enlevés avec des tampons, placés dans l'orifice, pour arrêter l'hémorragie médullaire. Sédillot avait noté que cette hémorragie était parfois abondante. Nous l'avons toujours arrêtée assez facilement, soit par le tamponnement, soit par des lavages avec le sérum gélatiné.

Le périoste avait été préalablement décollé à la rugine, et nous avons trouvé chez trois ou quatre chiens assez jeunes (un an et demi à deux ans) la couche sous-périostée assez épaisse, molle, adhérente à l'os. Tous les autres chiens avaient de deux à trois ans.

Nous réunissons ensuite la peau et, plus ou moins complètement, le périoste par une suture commune.

Au cours de ces expériences, nous avons constaté un fait déjà signalé : la sensibilité très grande de la moelle des os. Nous avions été frappés de ce phénomène sur le lapin; il est plus marqué encore sur le chien. Ainsi, chez le lapin, lorsqu'on a pratiqué l'anesthésie locale avec le coryl (chlorure d'éthyle méthylé), l'incision de la peau et du périoste ne détermine pas de sensibilité; la traversée de l'os par le trépan ne provoque qu'une très minime douleur; mais dès qu'on pénètre dans le canal médullaire, l'animal se débat violemment et crie. Il en est de même chez le chien [1]. L'animal anesthésié par le chloroforme, d'une manière presque complète, traduit ces mêmes signes de sensibilité lorsqu'on touche à la moelle, alors que le décollement du périoste et la perforation de l'os ne réveillent aucun phénomène de douleur. La raison de cette sensibilité de la moelle est très simple, car cette substance est parcourue par des nerfs volumineux.

a) *Une première série d'expériences* a porté sur dix chiens, qui ont été sacrifiés au bout de 1, 2, 3, 4, 5, 6, 8, 10, 11 et 20 jours : chez tous, la réunion de la peau était parfaite; il n'y avait pas eu d'infection.

Examen macroscopique. — Au bout de 1 *jour*, nous avons noté un épanchement sanguin assez considérable sous la peau et dans les muscles de la jambe et même de la cuisse, de l'œdème dans le tissu cellulaire sous-cutané du bas de la patte. Nous pensons que cet œdème n'est pas dû à la pression exercée par le pansement, mais à un trouble nerveux trophique, comme cela a été signalé.

Au 2e *jour*, les mêmes phénomènes existent, y compris l'œdème du bas de la patte. A la surface de l'os, autour de l'orifice, des

1. Cruveilhier (*loco cit.*, p. 36) avait noté cette extrême sensibilité de la moelle du chien.

caillots sanguins mous. L'orifice lui-même est rempli par un caillot noirâtre, qui paraît solide; sur l'os, au-dessous de l'orifice, de fines granulations rouges, très vasculaires.

Au 3e *jour*, l'infiltration sanguine persiste sous la peau et dans les muscles; il y a encore des caillots entre la peau et l'os; l'orifice est comblé par une moelle rouge.

Au 4e *jour*, à la place des caillots existent des bourgeons mous, d'aspect fibrineux, se continuant avec un bourgeonnement qui oblitère l'orifice osseux. Autour de ce dernier il existe des granulations abondantes, rouges, vasculaires.

Aux 5e *et* 6e *jours*, le bourgeonnement sous-cutané et sous-périostique est plus avancé et plus ferme.

Au 8e *jour*, une moelle rouge et encore molle oblitère l'orifice.

Aux 10 *et* 11e *jours*, les bourgeons sous-cutanés semblent fibreux; ils forment en avant de l'orifice un bouchon qui se continue avec la moelle, qui elle-même présente une consistance assez ferme.

Au 20e *jour*, mêmes phénomènes, mais beaucoup plus accentués.

Examen histologique. — Nous avons toujours choisi, pour ces trépanations, la partie moyenne du tibia où la moelle est molle, adipeuse, et où il n'existe pas de tissu spongieux. Si l'on se rapproche, en effet, des extrémités tibiales, on retrouve un tissu osseux aréolaire et de la moelle rouge.

Après avoir enlevé la partie de l'os en expérience, nous en faisions, avec une très mince scie d'horloger, des tranches transversales de 1 millimètre d'épaisseur dont plusieurs passaient par la perforation du trépan. Ces rondelles d'os comprenaient le périoste, le tissu compact de la diaphyse et la moelle. Elles étaient placées de suite pendant vingt-quatre heures soit dans le liquide de Flemming, soit dans l'alcool; puis, pour les décalcifier, suspendues dans une grande quantité d'acide picrique à saturation, additionné de 5 pour 100 d'acide nitrique. Lorsque, au bout de cinq à six jours, l'os est suffisamment ramolli, on place les fragments à examiner dans l'alcool et on les monte dans la celloïdine. Nous avons ainsi examiné au microscope des coupes comprenant toute la section de l'os, c'est-à-dire à la fois le tissu compact de la diaphyse, la moelle et le périoste.

Vingt-quatre heures après l'opération, la cavité médullaire et le trou de la perforation de la diaphyse sont remplis d'une masse fibrino-cruorique coagulée par les réactifs employés. Sur les coupes examinées au microscope avec les grossissements successifs, on constate qu'il existe, au milieu du sang épanché, des fragments d'os dus à l'action du trépan et de la curette, et qui sont restés en divers

endroits de la cavité médullaire, et de la perte de substance due à la trépanation. Ces petits séquestres, visibles seulement au microscope, donnent implantation à des fibrilles de fibrine qui sont coagulées au milieu des globules rouges du sang. Le long du bord interne du tissu osseux compact, on voit aussi des fibrilles de fibrine en plus grande quantité que dans le centre du caillot intramédullaire. Il y a, en outre, des globules blancs, polynucléaires pour la plupart, dans ce caillot, répandus un peu partout, mais accumulés par îlots, sans ordre, en deux ou trois points de la coupe. Ces globules blancs sont presque tous en dégénérescence. Leur protoplasma est généralement détruit et la substance nucléaire réduite à de petites granulations. Nous avons même vu, dans les îlots de leucocytes, des filaments plus ou moins longs, minces, avec des renflements à leurs extrémités et suivant leur longueur, filaments et grains fortement colorés par l'hématoxyline et par la thionine. Ces filaments et grains résultent de l'immobilisation de la nucléine des leucocytes (éléments comparables aux clasmatocytes de Ranvier).

Quarante-huit heures après l'opération, les coupes donnent à peu de chose près le même aspect. Cependant, là où des fragments de tissu adipeux médullaire ou des éléments de la moelle ont été conservés en place dans le canal médullaire, on peut voir des cellules de tissu conjonctif, plus volumineuses qu'à l'état normal, avec des noyaux très apparents, souvent en multiplication directe et s'anastomosant par leurs prolongements. C'est le début des néoformations cellulaires qui, au troisième jour, deviendront prédominantes. On voit en effet, alors, tous les phénomènes bien connus de la multiplication des cellules du tissu conjonctif, leur poussée au milieu de la fibrine et du sang épanchés dans la cavité médullaire, le même état d'hyperplasie cellulaire dans les canaux de Havers en bordure de la grande cavité médullaire et dans les lobules adipeux conservés. Ces grandes cellules du tissu conjonctif s'accolent par leurs prolongements et leur protoplasma aux lamelles osseuses des petits fragments ou séquestres microscopiques résultant, dans la perte de substance, de l'action du trépan et du raclage de la cavité médullaire avec la curette. Lorsqu'on examine, après deux et trois jours, ces fragments d'os sur les coupes, on reconnaît très bien leurs lamelles et leurs ostéoplastes. Leurs cavités contiennent des cellules osseuses atrophiées, en dégénérescence, granuleuses, ou bien elles sont tout à fait vides. Dans ces petits séquestres, en effet, les cellules osseuses se mortifient et disparaissent. Au troisième jour, l'ancienne cavité médullaire et le trou de la trépanation sont donc remplis par un tissu inflammatoire, organisé aux dépens des

débris de la moelle restés en place et de la fibrine parcourue par des cellules conjonctives de nouvelle formation. Ce tissu nouveau, formé de très nombreuses cellules conjonctives et de néo-capillaires, enserre les fragments osseux microscopiques ou esquilles provenant, comme nous l'avons déjà dit, de l'action du trépan ou de la curette, et qui font corps avec lui.

Quatre jours après l'opération, on voit dans ce tissu le début de l'ossification, sous la forme de travées minces calcifiées, contenant

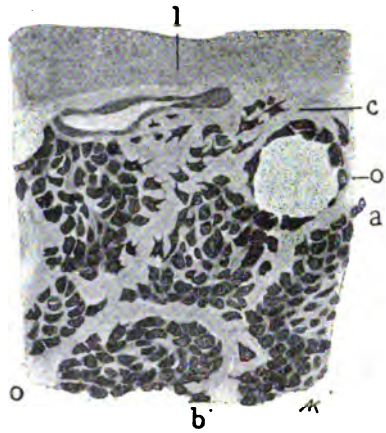

Fig. 1. — *l*, lamelle osseuse mortifiée d'une esquille; *o*, *o*, travées osseuses qui s'y insèrent; *c*, corpuscules osseux; *a*, ostéoblastes (300 diamètres).

Fig. 2. — Lamelles osseuses de nouvelle formation au quatrième jour après l'opération; *o*, *o*, travées osseuses de nouvelle formation; *a*, ostéoblastes qui les entourent de toutes parts; *b*, cellules osseuses qui en dérivent et qui sont anastomosées avec eux dans les travées calcifiées (300 diamètres).

des ostéoplastes, travées qui se montrent au bord de la grande cavité médullaire et *le long des esquilles*. Après la décalcification, ces travées osseuses, qui forment des mailles à parois minces, sont parsemées de cellules contenues dans des espaces ramifiés. Les cellules osseuses *c*, fig. 1, présentent un protoplasma qui se colore d'une façon intense par la thionine et qui s'anastomose par des prolongements multiples avec les cellules osseuses voisines. Les travées ossifiées de nouvelle formation sont entourées d'ostéoblastes pressés les uns contre les autres, *a*, *a*, de forme *épithélioïde*, qui envoient des anastomoses aux cellules de même nature déjà comprises dans les lamelles ossifiées. Toutes ces cellules, ostéoblastes et cellules osseuses, possèdent des noyaux ovoïdes assez volumineux, et sont en plein accroissement.

On peut donc distinguer très facilement les lamelles osseuses de nouvelle formation, dont les cellules vivantes sont volumineuses,

d'avec les cellules granuleuses, atrophiées, ou dont on constate la disparition dans les lamelles détachées de l'os ancien ou séquestres microscopiques. Mais, nous le répétons, ces lamelles de nouvelle formation s'implantent sur le bord des séquestres ou sur la limite médullaire de la diaphyse. Elles forment des mailles ayant de la

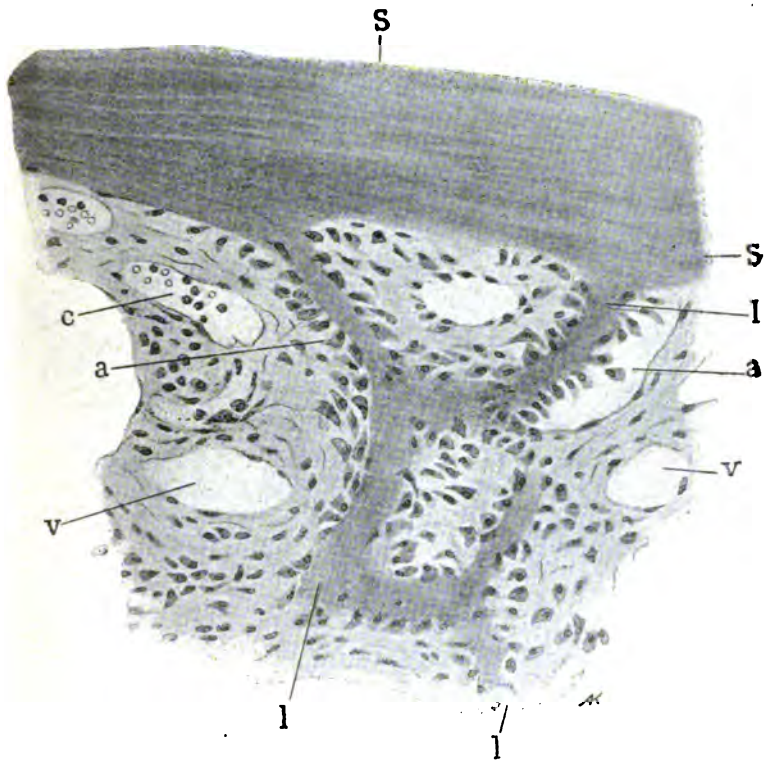

Fig. 3. — Ossification au pourtour d'une esquille ou séquestre au cinquième jour. Elle complète les figures 1 et 2 (grossissement de 400 diamètres). *s*, lamelles osseuses anciennes du séquestre dont les ostéoplastes sont mortifiés. Sur ce séquestre s'insèrent des travées osseuses de nouvelle formation *l*, *l*, *l*. Ces dernières sont couvertes d'ostéoblastes *a*, *a*. La fibrine a disparu dans le tissu conjonctif nouveau parcouru par des capillaires *v*, *v*, contenant du sang *c*.

tendance à présenter la forme circulaire. Au milieu de ces mailles, on trouve des cellules conjonctives anastomosées entre elles et avec les ostéoblastes. Il n'y a pas de cellules géantes dans cette moelle de nouvelle formation, mais seulement quelques leucocytes.

Chose remarquable, l'ossification de la moelle débute donc le quatrième jour. Dans une de nos expériences, où nous avions pris comme sujet un jeune chien, l'ossification médullaire était même très avancée et formait des mailles osseuses très manifestes, non

seulement au bord des séquestres intramédullaires et le long du bord interne de la diaphyse, mais aussi *dans les cavités de certains espaces de Havers* appartenant à la diaphyse, près de la grande cavité médullaire.

Ainsi, dans plusieurs de ces cavités médullaires agrandies, on voyait des travées osseuses secondaires formant des mailles remplies de moelle inflammatoire, les travées osseuses nouvelles étant tapissées d'ostéoblastes.

Lorsque l'os ancien ou un séquestre donnent implantation à des

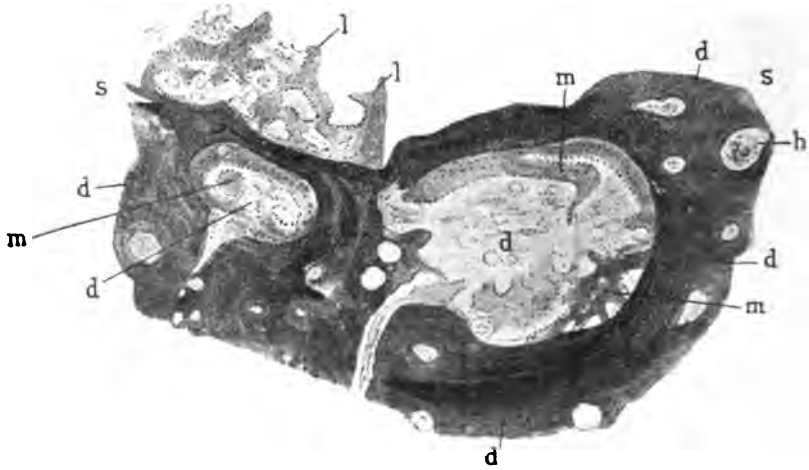

Fig. 4. — Elle représente à un grossissement de 40 diamètres la coupe de deux canaux de Havers anciens contenant des travées d'ossification nouvelle dans leur intérieur, au sixième jour après l'opération. *s*, *s*, surface de la diaphyse en rapport avec la cavité médullaire; *d*, *d*, *d*, travées osseuses anciennes présentant de petites cavités de Havers non modifiées, *h*, et deux grandes cavités, *d*, *d*, dans lesquelles on observe des travées osseuses de nouvelle formation, *m*, *m*. Celles-ci sont entourées d'ostéoblastes et de moelle jeune; *l*, *l*, travées de nouvelle formation de la cavité médullaire implantées à la surface interne de la diaphyse.

travées d'os nouveau, il y a toujours une couche d'os nouveau formée au contact de l'ancien os.

L'ossification médullaire, observée pendant les jours suivants (la figure 3 représente l'ossification autour d'un séquestre au cinquième jour), se complète et se généralise à toute la grande cavité médullaire et à la perforation de la diaphyse effectuée par le trépan. Ces ossifications ont toujours la même forme de mailles osseuses, plus ou moins régulièrement circulaires, limitant en leur milieu de la moelle jeune, formée de cellules conjonctives avec des *fibres conjonctives* et des vaisseaux de nouvelle formation. Aux cinquième, sixième et septième jours, les leucocytes polynucléaires épanchés primitivement en grande abondance ont disparu presque complète-

ment. Il reste encore des îlots, où de grandes cellules plasmatiques et des néocapillaires envahissent la fibrine, dernier reste de l'hémorragie primitive dans la cavité médullaire.

Les figures 4 et 5 montrent les détails de ce qui *se passe au sixième jour* dans la grande cavité médullaire et dans les canaux de Havers agrandis qui en sont voisins. Au bord interne de la diaphyse, en

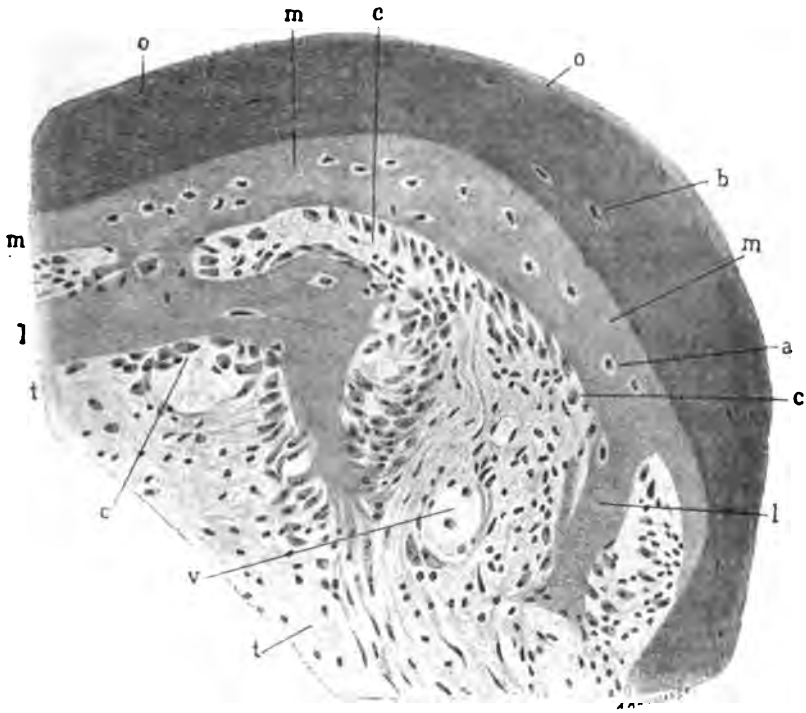

Fig. 5. — Une partie de la figure précédente dessinée à un grossissement de 400 diamètres. *o*, os ancien limitant une grande cavité de Havers agrandie par l'inflammation; *b*, ses ostéoplastes; *m*, os nouveau appliqué sur l'os ancien avec ses cellules osseuses, *a*, et donnant des expansions osseuses en réseau *l*, *l*; *c*, *c*, *c*, ostéoblastes; *t*, tissu conjonctif médullaire avec ses grandes cellules et quelques leucocytes mononucléaires et ses vaisseaux *v*.

contact avec la grande cavité médullaire, on trouve des lamelles osseuses de nouvelle formation *l*, *l* (fig. 4) qui forment un réseau anastomotique de travées osseuses bordées d'ostéoblastes.

De même dans les canaux de Havers agrandis, *d*, *d* (fig. 4), on observe un réseau nouveau de travées osseuses qui borde les lamelles anciennes et qui siège au milieu d'ostéoblastes et d'une moelle jeune, enflammée.

La figure 5 représente à un fort grossissement le bord d'une cavité de Havers agrandie, dont l'os ancien *o*, *o* (fig. 5), est bordé

d'une lame osseuse de nouvelle formation *m*, *m*, qui se continue dans la cavité de ce grand canal de Havers avec des travées osseuses en réseau, *l*, *l*, qui remplissent cette cavité.

Au huitième jour, toute la cavité médullaire est occupée, ainsi que le trou du trépan, par des lamelles osseuses aréolaires, à mailles assez étroites, à travées beaucoup plus épaisses que les jours précédents, car ces travées se sont accrues en largeur par la transformation en cellules osseuses des ostéoblastes. On peut reconnaître, dans cette charpente solide, ce qui appartient aux séquestres, aux fragments osseux anciens, qui en font partie, qui en constituent une

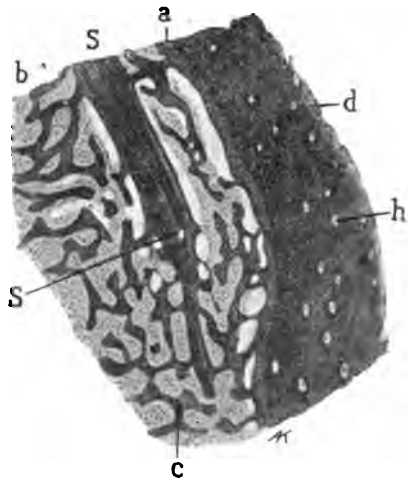

Fig. 6. — Elle représente une partie de la diaphyse et de la cavité médullaire huit jours après l'opération (grossissement de 20 diamètres); *d*, os ancien de la diaphyse avec ses canaux de Havers *h*; *a*, os nouveau le long du bord interne de la diaphyse du côté de la cavité médullaire; *s*, *s*, séquestre dont les travées osseuses mortifiées sont entourées de travées osseuses nouvelles qui se continuent avec le réseau osseux *b*, *c*, qui remplit toute la cavité médullaire.

part solide, entourée d'os nouveau. Mais sur les coupes minces examinées au microscope, on peut voir que ces séquestres sont composés d'une bordure d'os nouveau à grosses cellules osseuses, tandis que leur partie centrale, ancienne, ne présente que des cellules atrophiées, dégénérées, au milieu de leurs lamelles, et même ces dernières sont simplement percées de trous ovoïdes vides, les cellules osseuses ayant été tout à fait résorbées après leur mortification.

Au onzième jour (avec un grossissement de 300 diamètres), les petits séquestres retrouvés au milieu de l'ossification médullaire présentent leurs lamelles anciennes, plus ou moins distinctes, contenant des ostéoplastes allongés, ovoïdes, renfermant tantôt le protoplasma

de la cellule osseuse ancienne, se colorant mal, en bleu pâle, par exemple, par la thionine, tantôt le noyau, n'étant plus du tout colorable, tantôt ces cavités ostéoplastiques tout à fait vides, claires, n'ayant ni protoplasma, ni noyau. Autour de ces petits séquestres, il y a une couche de tissu ossiforme nouveau avec ses ostéoblastes le long des travées de nouvelle formation.

Au *vingtième jour*, sur une préparation colorée par l'acide picrique et la thionine, nous avons trouvé également de ces petits séquestres, constitués de la même façon, avec leur apparence vaguement lamellaire, les ostéoplastes anciens étant remplacés par des cavités vides. A ce moment, les anciens séquestres que nous avons observés présentaient dans leur intérieur des trous (anciennes cavités de Havers) remplis par des éléments vivants de la moelle. Les canaux de Havers de l'os ancien ont, en effet, servi de porte d'entrée à la moelle enflammée du voisinage, qui a pénétré dans leur intérieur avec des vaisseaux de nouvelle formation, mais la partie osseuse calcifiée ancienne ne présente pas d'ostéoplastes vivants; c'est bien, en réalité, un séquestre osseux, mais dont les cavités sont remplies de moelle vivante et vascularisée.

Sur une autre préparation du vingtième jour, colorée à l'hématoxyline et à l'éosine, les séquestres montrent les lamelles osseuses encore évidentes et des cavités ostéoplastiques toutes vides, petites, mais dont les bords sont réguliers. Les cavités de Havers anciennes montrent également la moelle bien colorée, et toute la bordure du séquestre présente une couche mince de tissu ossiforme nouveau. Ollier [1], qui avait étudié avec Pollosson l'évolution de ces éclats microscopiques opératoires, à une période déjà lointaine du début des phénomènes sur le tibia du chat, avait constaté que ces fragments disparaissent « par médullisation intérieure et par résorption lacunaire périphérique... On voit au centre de ces petits fragments les orifices agrandis des canaux de Havers pleins de cellules jeunes et, à la périphérie, on constate un bord déchiqueté, rongé inégalement. »

L'ossification rapide, à la suite de l'ablation de la moelle, et l'évolution des fragments microscopiques sur laquelle nous venons d'insister, sont à rapprocher de ce que nous avons vu avec M. Berezowski dans l'ossification aux dépens de la dure-mère. Là aussi, c'est au 4e jour après la trépanation qu'elle débute. Les petits morceaux d'os restés dans la plaie à la suite de l'action du trépan prennent aussi part à la réparation et à la consolidation, en fournissant un point d'appui aux

1. *Traité des résections*, t. I, p. 293 et 294.

travées nouvelles et probablement aussi les sels calcaires nécessaires. Dans les préparations de M. Berezowsky [1], nous avions vu de très nombreuses cellules géantes qui mangeaient ces fragments d'os mortifiés; nous n'en avons pas rencontré dans nos préparations actuelles, mais les ostéoblastes ont le même effet et attaquent l'os mortifié de la même façon que les cellules géantes; d'ailleurs, nous

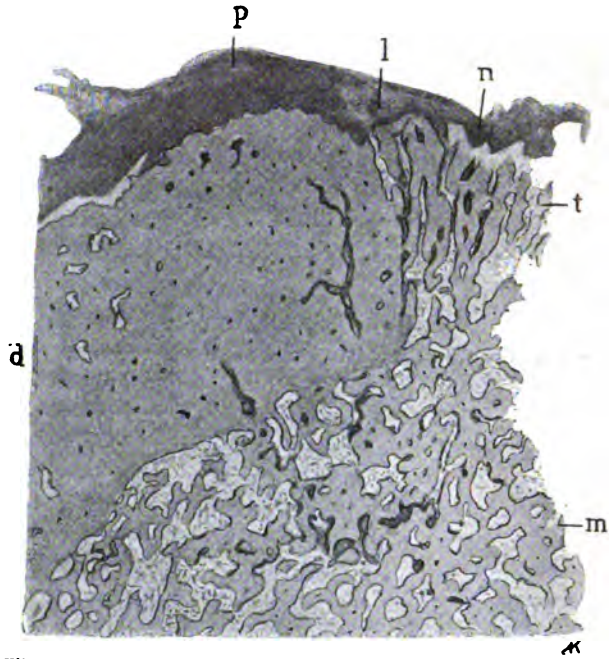

Fig. 7. — Elle montre une moitié seulement de la perte de substance de la diaphyse causée par l'action du trépan (grossissement de 30 diamètres), *au 20e jour après l'opération*. *n*, périoste reformé au niveau du trou du trépan; *t*, tissu osseux à travées épaisses et à direction perpendiculaire à la surface de l'os, occupant toute la cavité du trou du trépan; *l*, limite du trou de la trépanation. Cet os nouveau se continue avec celui qui remplit la cavité médullaire *m*; *p*, périoste ancien; *d*, diaphyse.

avons trouvé très peu de cellules géantes dans la moelle adipeuse normale du chien.

Nous avons suivi au huitième, au onzième et jusqu'au vingtième jour ce qui se passe dans la cavité médullaire et dans le trou de la trépanation. Nous avons vu que l'un et l'autre étaient comblés régulièrement par des lamelles osseuses aréolaires, de plus en plus

1. Ces expériences de trépanation de Berezowsky (voyez le *Bulletin de l'Académie*, du 18 avril 1899) étaient faites sur le lapin. Dans les examens microscopiques que nous avons faits de la moelle normale du tibia du chien nous avons trouvé cependant aussi des myéloplaxes, mais en petite quantité, tandis qu'il y en a beaucoup dans la moelle du tibia du lapin.

épaisses à mesure que nous examinions les pièces plus anciennes ; les petits espaces médullaires compris au milieu des travées osseuses étaient comblés par de la moelle fibreuse. Dans le trou de la trépanation, les lamelles osseuses de nouvelle formation sont généralement dirigées en long, et vont de la cavité médullaire à la surface du périoste, c'est-à-dire qu'elles forment des mailles allongées, perpendiculaires à la surface de l'os.

En même temps que la moelle s'ossifie à la suite de son évidement, le périoste enflammé par l'opération devient le point de départ *d'une ossification sous-périostique*. Celle-ci commence déjà au 4e jour

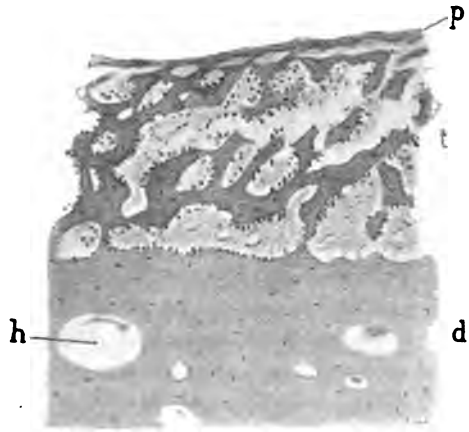

Fig. 8. — Ossification sous-périostique six jours après l'opération (grossissement de 80 diamètres). *p*, périoste ; *t*, lamelles osseuses développées sous le périoste, entre lui et la diaphyse ; *d*, avec ses canaux de Havers anciens *h*.

et elle est très marquée au 5e. L'*ossification sous-périostique* est variable comme étendue, et se montre partout où la membrane a été décollée ou traumatisée pendant l'opération. Aussi, est-ce au bord du trou de la trépanation qu'on l'observe constamment dès le 4e et le 5e jour. Mais elle s'étend habituellement de là à la plus grande partie, et même quelquefois à la totalité de la surface du tibia, comme une mince couche de lamelles osseuses.

Lorsqu'on examine au microscope des coupes du 4e et du 5e jour, on voit des travées minces osseuses qui s'élèvent de la surface de l'os ancien au milieu d'un tissu conjonctif inflammatoire épais, développé entre l'os et le périoste, aux dépens de ce dernier. Ces lamelles, semblables à celles que nous avons décrites dans la moelle osseuse, possèdent des cellules osseuses peu nombreuses et sont entourées d'ostéoblastes. Les lamelles se multiplient et forment

déjà au 6e jour une couche épaisse de mailles superposées, contenant une moelle fibro-cellulaire vascularisée (fig. 8).

Dans ces ossifications de la moelle osseuse et du périoste, nous n'avons jamais trouvé de traces de tissu cartilagineux.

Ce double processus médullaire et périostique a lieu uniquement aux dépens du tissu fibreux inflammatoire de la moelle et du périoste, comme cela se passe dans l'ossification normale.

Les tractus directeurs de l'ossification sont des fibres de tissu conjonctif anciennes ou de nouvelle formation. Ainsi, pour ce qui concerne l'ossification intramédullaire, ce sont des fibres anciennes dans les parties de la moelle adipeuse conservées; dans l'ossification des parties du contenu médullaire, d'abord remplies de sang et de fibrine pendant les premiers jours, ce sont des fibres conjonctives nouvelles qui sont les agents directeurs de la calcification des travées qui deviendront des lamelles osseuses.

b) *Une deuxième série d'expériences* nous a indiqué ce que devient, dans la suite, cette ossification.

Nous verrons qu'elle disparaît en grande partie, comme l'a bien montré Ollier [1], pour faire place à une moelle nouvelle.

Comment s'opère cette « médullisation »?

L'examen *macroscopique* d'un tibia évidé nous fait voir, au bout d'*un mois*, le canal médullaire oblitéré par une ossification complète. Sur une autre pièce étudiée au bout d'*un mois et demi*, l'oblitération est encore osseuse, tandis qu'au bout de *trois mois*, la coupe de l'os au niveau de l'ancienne perte de substance montre une cavité médullaire reconstituée.

Examen histologique. — Dans les deux premières expériences, après un mois et un mois et demi, on note à la place de la moelle enlevée et de l'os évidé, un tissu osseux jeune ou *ostéoïde* avec ses travées calcifiées formant un réseau irrégulier et ses cavités médullaires.

Sur les coupes transversales examinées à un *faible grossissement*, on voit d'abord l'os ancien qui entoure la perte de substance comblée par l'os nouveau. Le premier est caractérisé par ses petits canaux de Havers coupés transversalement; le second par ses travées ostéoïdes et ses cavités médullaires. Celles-ci sont très inégales, suivant qu'on les examine dans la profondeur ou à la surface de la partie évidée. Dans la profondeur, l'os ancien présente des cavités médullaires très larges, contenant uniquement de petites cellules; les travées osseuses y sont minces. Ces grandes cavités médullaires

1. *Journal de Physiologie*, de Brown-Séquard, 1862.

et ces travées osseuses minces se retrouvent dans presque toute l'étendue de la moelle ancienne évidée, tandis que, au niveau de la perte de substance de l'os ancien, les cavités médullaires sont étroites et les travées osseuses épaisses. La direction générale des cavités médullaires au niveau de l'os ancien est perpendiculaire à la surface de l'os.

A un *plus fort grossissement*, on reconnaît que la moelle comprise dans la partie évidée de l'os ancien est formée de tissu conjonctif lâche, et que la surface des travées osseuses est presque partout tapissée d'*ostéoblastes*, ce qui est tout à fait différent du contenu des cavités de la moelle ancienne formé de petites cellules sans ostéoblastes. Cela montre que le tissu osseux nouveau de la perte de substance osseuse est en voie d'accroissement, tandis que celui qui comblait primitivement la moelle osseuse est en voie d'atrophie.

Sur les préparations de l'os évidé, examiné *trois mois après l'opération*, on reconnaît à un *faible grossissement*, que la moelle centrale du tibia est formée par un tissu médullaire abondant, avec des cellules adipeuses, et qu'il n'y a plus que de rares et minces travées osseuses, existant surtout au niveau de l'os ancien et se continuant avec lui. Par contre, dans toute la partie évidée du tissu compact de l'os diaphysaire, le tissu osseux s'est reconstitué. Ce tissu est compact avec des cavités médullaires étroites.

A un *plus fort grossissement*, on voit dans la perte de substance de la grande cavité médullaire une moelle adipeuse, dont les îlots sont entourés de leucocytes en grande quantité; les très rares travées osseuses persistantes sont coupées de lacunes de Howship et en voie de destruction. On trouve aussi, dans la zone de la moelle ancienne, des fragments de travées osseuses mortifiées, ne contenant plus de cellules osseuses colorables et entourés de petits leucocytes mono et polynucléaires. On trouve aussi quelques myéloplaxes dans ce magma de travées osseuses mortifiées.

L'ossification nouvelle de la partie évidée du tissu compact de la diaphyse est complète. Le tissu médullaire des nouveaux canaux de Havers est fibroïde, vascularisé, et il est bordé parfois d'*ostéoblastes*, ce qui montre que l'ossification est encore en voie de perfectionnement.

En résumé, nous avons pratiqué un évidement dans de la moelle osseuse après trépanation de la diaphyse du tibia sur le chien, et examiné jour par jour les phénomènes de réparation de la moelle. Nous avons observé, pendant les trois premiers jours, un épanchement de sang dans la cavité médullaire et la formation d'un tissu cellulaire inflammatoire : le 4e jour commence une ossification de ce

tissu; les premières travées osseuses apparaissent au bord de la cavité médullaire et partent de l'os ancien; des lamelles osseuses se développent autour des fragments d'os provenant de l'action du trépan et de la curette et restés dans la cavité médullaire. Cette ossification se continuant les jours suivants, donne naissance à un tissu osseux aréolaire dont les travées s'épaississent progressivement, et dont les espaces médullaires sont occupés par du tissu conjonctif et des vaisseaux.

L'ossification a lieu directement aux dépens du tissu conjonctif, sans qu'il y ait trace de cartilage. La cavité médullaire et la perte de substance de la diaphyse, due à la trépanation, sont remplies de ce tissu ostéoïde de nouvelle formation. Il y a en même temps une ossification sous-périostique autour du point traumatisé. Ultérieurement les néoformations osseuses du canal médullaire disparaissent pour faire place à une moelle d'apparence normale.

II. — Moelle isolée de l'os.

Pour isoler la moelle de son enveloppe osseuse nous avons procédé de la manière suivante. Les divers temps de l'amputation de la jambe effectués y compris l'hémostase, sauf la section du tibia, on incise circulairement le périoste un peu au-dessus de la partie moyenne du tibia, on le décolle avec la rugine et on le rabat du côté de l'extrémité inférieure de l'os dans une étendue de trois ou quatre centimètres. On sectionne alors le tibia, de manière à avoir un segment osseux d'environ 2 centimètres, rigoureusement dépouillé de son périoste. Dans nos premières expériences, nous avions essayé d'introduire des tubes d'argent dans le canal médullaire pour y emprisonner la moelle et la protéger dans les manœuvres ultérieures de désossement, mais l'extrême mollesse et friabilité de la moelle nous a fait renoncer à ce procédé. Nous avons détaché le manchon osseux en le divisant en deux valves, l'une antérieure, l'autre postérieure. Nous commencions par amorcer l'os par un trait de scie circulaire au ras des chairs, puis dans cette rigole, nous creusions jusqu'à la limite du canal médullaire des trous très fins de trépan, se touchant presque les uns les autres, puis nous faisions les mêmes trépanations au nombre de quatre ou cinq, sur les parties latérales du manchon osseux. Il était alors assez facile, l'os étant réduit à une sorte de dentelle, de faire éclater chaque valve isolément. La valve antérieure se détachait bien, mais il fallait redoubler de précautions pour la valve postérieure, libérer par avance les adhérences de la moelle à cette valve. Un moignon de moelle de

1 centimètre et demi environ se trouvait donc libre, restant en continuité avec la moelle du canal médullaire sus-jacent. Les parties molles étaient abaissées et venaient recouvrir le moignon médullaire; on faisait ensuite des sutures avec drainage.

Dans notre première expérience, l'examen étant pratiqué *vingt-six jours* après l'opération, le fragment de moelle était volumineux et ostéo-fibreux d'apparence. La moelle contenue dans le canal médullaire, près de la section osseuse, était ossifiée, comme cela a lieu à la suite des amputations.

L'examen histologique de la moelle, privée de son enveloppe osseuse, et légèrement coudée à sa sortie du canal médullaire par suite de la rétraction du moignon, nous a montré des travées fibreuses qui se continuaient directement avec les lamelles osseuses de la moelle ossifiée dans le canal médullaire. Entre ces faisceaux fibreux il y avait du tissu conjonctif vasculaire avec de grandes cellules conjonctives. Nous avons noté sur presque toutes les coupes de petits îlots de cellules cartilagineuses, visibles seulement au microscope, qui siégeaient dans les faisceaux fibreux. Il existait, sur toutes les coupes, des espaces plus ou moins considérables de tissu osseux aréolaire tout à fait semblables à celui que nous venons de décrire dans la cavité médullaire. Ce tissu osseux n'était pas en continuité avec ce dernier et il ne siégeait pas non plus de préférence à la surface de la moelle.

Ni le périoste, qui avait été enlevé, ni la moelle ossifiée dans le canal médullaire ne pouvaient être regardés comme ayant pris part en quoi que ce fût à l'ossification du segment médullaire désossé.

Dans cette observation, où l'autopsie a été faite vingt-six jours après l'opération, il y avait beaucoup de cellules géantes dans le tissu conjonctif entre les travées osseuses de nouvelle formation, non seulement dans la cavité médullaire, mais aussi dans la partie de la moelle isolée de l'os.

Sur *trois autres chiens* nous avons isolé la moelle par le même procédé; les pièces ont été étudiées après quinze jours, un mois et demi et trois mois.

Examen macroscopique. — Sur le chien de quinze jours, un segment de moelle de 8 à 9 millimètres seulement a pu être isolé; une partie s'est résorbée et l'on trouve, oblitérant le canal médullaire, un bourgeon rouge cerise, formant une saillie de 3 millimètres, de consistance dure, ostéo-fibrense. Sur le second chien, après un mois et demi, on trouve à la place d'un segment médullaire de 10 à 11 millimètres, un bouchon de 6 millimètres, très dur, mais présentant à sa surface quelques bourgeons charnus. Enfin, chez le

chien de trois mois, le segment médullaire de 10 à 12 millimètres s'est transformé en un couvercle fibreux.

Examen histologique. — Au bout de quinze jours, sur les coupes comprenant à la fois l'os ancien, sa moelle et le bouchon de nouvelle formation, on voit que ce dernier est formé d'un tissu fibreux dense et compact à sa partie superficielle, plus lâche et très vascularisé à sa partie profonde qui est en contact et en continuité directe avec la moelle. Celle-ci est ossifiée, présentant des travées ostéoïdes épaisses, séparées par du tissu médullaire fibreux. Une couche d'ostéoblastes isole ce tissu des travées osseuses de nouvelle formation.

Au bout d'un mois et demi, les coupes faites, comme précédemment, montrent que la moelle est ossifiée dans une étendue d'un centimètre environ au-dessus de la section de la diaphyse. Le tissu osseux de nouvelle formation ou tissu ostéoïde est très complet au voisinage de l'os ancien; là, nous avons vu quelques rares îlots cartilagineux en continuité avec les travées osseuses. Dans tout le reste du bourgeon médullaire il n'y avait que du tissu fibreux.

Après trois mois, on trouve encore la moelle diaphysaire ossifiée, mais les lamelles osseuses, entourées de grands myéloplaxes, sont en voie de résorption, tandis qu'à côté, on trouve de grandes cavités osseuses remplies de moelle adipeuse. Quant au bourgeon médullaire isolé, il est transformé en un tissu fibreux vascularisé, formé de fibrilles minces et de cellules à noyau ovoïde.

De ses expériences sur l'isolement de la moelle dans le canal médullaire, Ollier [1] avait conclu que, sous l'influence de l'irritation, la moelle pouvait s'ossifier. Enfermant un segment de moelle du radius d'un lapin dans un tube d'argent, Ollier obtenait au bout d'un mois une belle ossification ; mais il faut pour cela, dit-il, de jeunes animaux. Opérant par un procédé différent, nous avions aussi obtenu une belle ossification au bout de vingt-six jours chez un jeune chien. Cette ossification persiste encore en partie au bout d'un mois et demi et avait disparu, comme nous venons de le voir, au bout de trois mois. Ces faits confirment l'opinion d'Ollier sur le caractère transitoire des ossifications médullaires. Nous devons toutefois noter que cette remarque n'est exacte qu'en ce qui concerne les ossifications de la *moelle*, car nous avons vu que le tissu osseux jeune qui comble la perte de substance osseuse diaphysaire dans les évidements, s'organise en tissu osseux adulte et définitif,

1. *Journal de Physiologie*, de Brown-Séquard, 1863.

tandis qu'au contraire, la moelle prend la place du tissu osseux nouveau dans le canal médullaire.

III. — Moelle transplantée.

Dans une opération où l'isolement de la moelle avait échoué et où la moelle était détachée complètement au niveau de la section d'amputation chez un chien adulte, le segment médullaire long de 7 millimètres a été greffé entre les muscles antéro-externes de la jambe et la peau. Les mouvements de l'animal ont dû ramener la greffe au contact de l'os, car à l'examen fait au bout d'un mois et demi, on trouve cette greffe à l'extrémité du tibia et en dedans de lui, adhérant fortement à la peau, distincte de l'os et sans continuité avec lui, masse mollasse, du volume d'une grosse cerise.

Examen histologique. — L'os au-dessus de sa section présente une ossification complète de la moelle ancienne et la section osseuse se continue avec du tissu fibreux; il n'y a pas de cartilage. En rapport avec ce tissu fibreux se trouve un bourgeon qui n'est autre que la moelle greffée. Ce bourgeon est complètement fibreux, *sans éléments adipeux*; le tissu fibreux est parcouru par de nombreux vaisseaux. Il présente des cellules généralement plates, allongées, qui lui donnent un aspect sarcomateux, mais il y a partout des fibrilles de tissu conjonctif très nettes, qui séparent les éléments cellulaires.

Ollier (*loc. cit.*) dit n'avoir jamais vu la moelle transplantée s'ossifier; la greffe s'opère, mais subit bientôt la dégénérescence graisseuse; dans notre expérience nous l'avons vue devenir fibreuse.

D'autre part, Goujon (*Thèse de Paris*, 1866), greffant de la moelle dans les muscles d'un jeune lapin, a pu obtenir une ossification. La question n'est donc pas complètement résolue.

(*A suivre*).

DES TUMEURS DES TROMPES

PAR MM.

É. QUÉNU, et **L. LONGUET,**

Professeur agrégé, Chirurgien de Cochin.

Assistant suppléant de consultation chirurgicale.

§ I. — HISTORIQUE.

A parcourir les traités classiques de gynécologie, il semble que les néoplasmes des trompes soient exceptionnels. Les uns sont absolument muets sur ce sujet, tels Mundé, Hegar et Kaltenbach, Emmet, Kelly, etc. D'autres leur consacrent une brève mention. Courty [1], en 1881, écrivait : « Le cancer s'observe rarement dans les trompes. Il s'y développe de préférence par l'extension du cancer utérin, rarement avec le cancer des ovaires; car on peut trouver, sur ces organes, la trompe de Fallope saine, contrastant, par son faible volume et son intégrité, avec l'énorme tuméfaction et la profonde dégénérescence de l'organe germinateur. » En 1890, le professeur Carl Schrœder [2], de Berlin, affirmait que le carcinome des trompes n'est jamais primitif, et qu'il n'est que très rarement le résultat d'une métastase. Le fait d'infiltration cancéreuse de la trompe de Scanzoni et l'observation de papillome de A. Doran d'une part, et d'autre part, les deux exemples de sarcomes primitifs de Gottschalk et de Sänger [3], l'observation unique de fibrome de Simpson, voilà tout ce qu'il cite au chapitre des néoplasmes des trompes. La même année, Martin [4], ayant eu l'occasion d'étudier avec Orthmann un cancer primitif de l'oviducte, résumait en seize lignes ce qui a trait à cette question; et il concluait que le diagnostic ne peut être porté que d'une façon exceptionnelle. Pozzi [5], à la même époque, ne trouvait que cinq cas à mentionner.

1. Courty. *Traité pratique des maladies de l'utérus, des ovaires et des trompes*, p. 1315, édit. de 1881.
2. Carl Schrœder. *Maladies des organes génitaux de la femme*, 1890, p. 379.
3. Scanzoni. *Krankheiten der weiblichen sexualorg.*, IV. Heft, II. Bd., p. 79.
4. Martin. *Traité clinique des maladies des femmes*, p. 484.
5. Pozzi. *Traité de gynécologie*, 1re édit., 1890 : Ces cinq cas sont ceux de Martin (épithélioma), de Sänger (Sarcome), de Gottschalk (sarcome), de Kaltenbach (carcino-épithéliome), de A. Doran (carcinome).

Le premier mémoire où les tumeurs des trompes aient fait l'objet d'une étude d'ensemble est celui de *Orthmann*, en 1888. Il contient un cas personnel d'épithéliome primitif observé sur une pièce opératoire de A. Martin (c'est le premier cas connu d'épithéliome primitif); puis deux cas personnels d'épithéliomes secondaires, enfin une revision de tous les faits d'épithéliomes secondaires publiés antérieurement.

Quelques mois plus tard, *A. Doran* (1888-1889), qui dès 1880, avait décrit un papillome de la trompe, faisait connaître le deuxième cas de cancer primitif de l'oviducte, que suivait immédiatement le cas de Kaltenbach, si bien que dans la deuxième partie de son mémoire, Doran put ébaucher une étude d'ensemble des néoplasmes primitifs, d'après cinq cas, dont deux sarcomes (Sänger et Gottschalk) et trois carcinomes (Orthmann, Doran, Kaltenbach.)

En 1895, *Max Sänger* et *Justus Barth* dans le traité des maladies des trompes de A. Martin, consacrent 50 pages à la description des néoplasmes tubaires; ils mentionnent dix-sept cas d'épithéliomes primitifs et quelques cas de tumeurs conjonctives.

En France, quelques travaux récents envisagent la question par l'un de ses côtés : Macrez, dans sa thèse (1898), étudie les papillomes, Poret, dans la sienne (1898), rassemble les fibromyomes; Danel enfin, sous l'inspiration de Duret, fait dans sa thèse (1899) une étude consciencieuse des tumeurs malignes primitives d'après trente-cinq cas ainsi classés : 29 épithéliomes, 5 sarcomes, 1 déciduome malin.

Dans l'intervalle de ces publications et depuis ont paru des observations isolées avec commentaires, dont les principales en France sont celles de Routier, de Tuffier, de Boursier. Voici d'ailleurs la liste des observations qui servent de base à notre travail.

Adénomes et papillomes.

Chifoliau, Merklen et Jacomet, *Bulletins de la Société anatomique*, 1897, p. 617.

Doléris, *Bulletins et mémoires de la Société d'obstétrique et de gynécologie*, Paris, 1890, p. 12, et Macrez, *Des papillomes de la trompe* (Thèse de Paris, 1898).

Doran, *Trans. pathol. Society*, vol. XXXI, 1880, p. 174, et *Trans. obstetric. Society*, vol. XXXVIII, 1885, p. 232, et 1888, p. 200.

Monprofit et Pilliet, *Bulletins de la Société anatomique*, 1893, juillet, n° 19, p. 505.

Pasteau, *Annales de gynécologie et d'obstétrique*, 1894.

Schirchoff, D. J., *Boln. Gaz. Botk.*, 1898, p. 1989, 2040 et 2086, et *Presse médicale*, 24 mai 1899.

Schonheimer, *Centralblatt für Gynækol.*, septembre 1893, p. 858.

B. Sutton, *Surgical diseases of the Fallopian tubes and ovaries*, p. 285 et p. 286, 2e éd.

ÉPITHÉLIOMES.

Boursier et Venot, *Revue de gynécologie et chirurgie abdominale*, mars-avril 1901, t. V.

Cullingworth et Schattock, *Trans. obst. Society*, vol. XXXVI, 1894, p. 307.

Danel, *Essai sur les tumeurs malignes primitives de l'oviducte* (Thèse de Paris, 1899).

Doran, A., *Trans. Pathol. Society*, vol. XXXIX, p. 208, 1888, et vol. XI, p. 221.

Duret, *Revue de gynécologie et chirurgie abdominale*, 1898.

Eckardt, *Archiv für Gynækol.*, LIII, et *Semaine médicale*, 1897, p. 99.

Falk, *Therapeut. Monatshefte*, juin 1897.

Fearne, *Arbeiten aus der klinische Wochenschrift*, VIII Bd, 1895, p. 725.

Fischel, *Prager medicin. Wochenschrift für Heilkunde*, vol. XVI, 1895, p. 143.

Friedenheim, *Berlin. klinische Wochenschrift*, 1899, n° 25, p. 542.

Hofbauer, *Archiv für Gynækol.*, vol. LV, p. 316, II Hft.

Jacobson, *Journal d'accouchements et de gynécologie de Saint-Pétersbourg*, 1898.

Kaltenbach, *Zeitschrift für Geburt. und Gynækol.*, vol. XVI, 1889, p. 212.

Knauer, *Centralblatt für Gynækol.*, 1895, p. 574.

Landau et Rheinstein, *Archiv für Gynækol.*, vol. XXXIX, 1895, p. 273.

Miknoff, in *Meditzina*, 1891, p. 181, traduite dans Péan, *Diagnostic et traitement des tumeurs de l'abdomen*, vol. III, 1893.

Novy, *Monatschrift für Geburtshülfe und Gynækol.*, 1900, p. 1013.

Orthmann, *Zeitschrift für Geburt. und Gynækol.*, 1888, XV Bd, p. 212.

Pilliet, *Bulletins de la Société anatomique*, 24 décembre 1897.

Roberts, H., *Trans. obstetric Society of London*, vol. XL, 1898 et 1er mars 1899.

Von Rosthorn, in *Prager Zeitschrift für Heilkunde*, vol. XVII, 1896, p. 177.

Routier, *Annales de gynécologie et d'obstétrique*, 1893, vol. I, p. 39.

Sänger, in Martins : *Krankheiten der Eileiter*, 1895, p. 253.

Savor, *Wiener klinische Wochenschrift*, vol. VIII, 1895, p. 775.

Stroganoff, *Société d'obstétrique et gynécologie de Saint-Pétersbourg*, septembre, octobre, novembre, 1893.

Tuffier, *Annales de gynécologie et d'obstétrique*, 1894, vol. II, p. 203.

Vatkins, *American gynecol. and obstetric. Journal*, vol. XVII, 1896, p. 273.

Warneck, L.-N., *Société obstétricale et gynécologique de Moscou*, octobre, novembre, 1893.

Westermark et Quensel, in *Nordiskt med. archiv*, vol. XVIV, 1892, et *Centralblatt für Gynækol.*, vol. XVII, p. 272, 1893.

Veit, J., *Zeitschrift für Geburtshulfe und Gynækol.*, vol. XVI, 1889, p. 212.

Wynker Essex, *Trans. pathol. Society*, vol. XLII, p. 222.

Zweifel, *Vorlesungen ueber klinische Gynækol.*, 1892, p. 139.

Nota. — Il y aurait en outre des observations très anciennes, telles que celles de Raynaud, 1847. A. Doran, qui a retrouvé cette observation, croit

pouvoir conclure à un cancer primitif d'après la planche représentant la lésion. Mais la partie clinique manque. D'autres cas de R. Lee, Kiwitsch, Scanzoni, Beigel, Rokitansky, Klob, Hennig., sont également confus ou incomplets.

DÉCIDUOME MALIN.

Ahlfeld et Marchand, *Monatschrift für Geburt. und Gynækol.*, 1895, I Bd, 209.

SARCOMES.

Dixon Jones, *American Journal of obstetrics*, N.-Y., 1893, XXVIII, 324.

Gottschalk, *Centralblatt für Gynækologie*, 1886, p. 727.

Jacobs, *Bulletin de la Société belge de gynécologie et d'obstétrique*, 24 avril 1897, n° 3, p. 56.

Jaanvrin, *New-York medical Journal*, 1889, p. 609.

Von Kahlden, *Beitrag zur pathologische Anatomie und allgemeine Pathologie*, XIX Bd, 2e partie.

Sänger, *Centralblatt für Gynæcologie*, 1886, p. 601.

Senger, *Verhandlung der Gesellschaft für Geburtshülfe zu Leipzig*, Leipzig, 1890-1891, p. 30.

Résumée par l'auteur, in *Martin's Krankheiten des Eileiter*, Leipzig, 1895, p. 286.

FIBROMES ET MYOMES.

Baillie et Hooper, 1818. *Morbid anatomy of some of the most important parts of the human body*, 1818.

Barette, *Des fibromes de la trompe*, in *Poret* (Thèse de Paris, 1898).

Jacobs, *Annales de l'Institut Ste-Anne*, t. II, n° 1, 1898.

Le Dentu, *Bulletin de l'Académie de Médecine*, 1900.

Pilliet, *Bulletin de la Société anatomique*, 1894, p. 554.

John. Young Myrle, *Monthly Journal of medical science*, London and Edinburg; *Edinburg obstetrics Society*, January, 1849.

Rudolph, *Beitrag zu der Fibroma der Tube* (*Archiv für Gynækologie*, LXVI Bd, I Hft., p. 83, 1898).

Schwartz, *Bulletins et mémoires de la Société obstétricale de Paris*, 1890.

Sympson, *Diseases of women*, 1872.

Spaeth, *Zeitschrift für Geburtshülfe und Gynækol.*, 1892.

Sullivan, *Large fibroid Fallopian tumor, J. gynækol. Soc.*, Boston, 1870, III.

Sutton, B., *The medical Press and Circular*, 1892.

Wettergreen, *Nord. med. Arkiv.*, partie chirurgicale, XXXIV, I, analysé dans la *Semaine médicale*, 1901, n° 29, p. 232.

ENCHONDROME.

Thiébault, *Annales de l'Institut Ste-Anne*, 1895, et in Jacobs, *Bulletin de la Société belge de gynécologie et d'obstétrique*, 1897.

KYSTES DERMOÏDES.

Jacobs, *Société belge de gynécol.*, 1899-1900.
Pozzi, *Traité de gynécologie clinique et opératoire*, 3e éd., p. 886.
Notto, *Archivio Italiano di ginecologio*, août 1900, p. 291.

De cette revue historique semble bien se dégager la rareté des tumeurs tubaires. Toutefois il y a peut-être lieu d'apporter une certaine réserve à l'affirmation d'une rareté exceptionnelle. Peut-être faut-il incriminer une certaine inattention des pathologistes qui, après une extirpation de pièces réputées pyosalpinx, n'examinent pas toujours avec assez de précision le contenu des trompes et l'état de leurs parois. Ces considérations nous sont inspirées par la lecture des nombreux faits où le diagnostic ne fut reconnu qu'après un examen post-opératoire. Aujourd'hui nous avons pu rassembler 64 exemples de néoplasmes primitifs de l'oviducte, tant épithéliaux que conjonctifs. Nous ajoutons à ce chiffre 2 observations de cancers primitifs et une observation de fibromyome. Les documents sont en somme assez nombreux pour qu'on puisse tenter une description didactique.

Nous réservons le terme de tumeurs des trompes aux néoplasmes vrais, éliminant tous les faits de fausses tumeurs d'essence microbienne ou parasitaire, tels que les hydro-pyo-hématosalpinx, les grossesses tubaires, la tuberculose et l'actinomycose, la salpingite echinococcique [1], etc.

Les tumeurs vraies des trompes sont les unes primitives, les autres secondaires. Ces dernières succèdent à l'envahissement préalable des organes en connexion intime avec la trompe, c'est-à-dire l'utérus et l'ovaire; ou à la généralisation cancéreuse éloignée d'un organe quelconque. C'est par les néoplasmes primitifs que nous commençons notre étude; ils sont de beaucoup les plus intéressants.

§ II. — A. NÉOPLASMES TUBAIRES PRIMITIFS.

Il ne semble pas exister d'observations de myxome pur, de lipome, de lymphadénome de la trompe. Sänger et Barth parlent de certains épaississements graisseux qu'on observe parfois au niveau de l'oviducte, et rappelant les appendices épiploïques, chez les femmes extrêmement grasses. Rien ne prouve que ce soient de véritables lipomes.

1. Doléris, in *La Gynécologie*, 1896, mentionne un cas de salpingite bilatérale echinococcique; les 2 trompes pesaient deux kilogr.

On a décrit des adénomes et des papillomes tubaires. Nous verrons que les 14 observations publiées sous ce titre prêtent à discussion et peuvent s'interpréter soit comme des productions inflammatoires, soit comme des épithéliomes. Ces réserves faites, voici quel est actuellement le relevé des tumeurs de la trompe.

a). Tumeurs du type épithélial.	Épithéliomes et carcinomes.....	36 cas.
	Déciduome malin.....	1 —
b). Tumeurs du type vasculo-conjonctif.	Sarcomes douteux que nous interprétons comme tumeurs mixtes [1].	3 —
	Sarcomes.....	6 —
	Chondromes.....	1 —
c). Tumeurs du type musculaire.	Fibromyomes.....	14 —
d). Tumeurs complexes.....	Kystes dermoïdes.....	3 —
		64 cas.

Tumeurs épithéliales.

On a décrit 3 espèces de tumeurs épithéliales dans la trompe.

a. Des papillomes.

b. Des adénomes.

c. Des épithéliomes.

Nous ne croyons pas qu'il y ait intérêt à garder cette classification et nous admettons que les vrais néoplasmes de cette classe se réduisent aux épithéliomes.

I. — Papillomes de la trompe.

D'une manière générale, les *papillomes* ne constituent pas à proprement parler une espèce de tumeur, mais une forme, une apparence applicables à des productions de nature diverse, aussi bien inflammatoire que néoplasique. Il y a des inflammations, des formations parasitaires, des néoplasmes à forme villeuse, papillomateuse si on veut, mais il n'y a pas de papillome au sens normal de la nomenclature admise. La morphologie papillaire résulte moins de la nature inflammatoire que de son siège dans les couches superficielles d'une muqueuse ou de tout autre organe. Conserver les papillomes de la trompe à titre d'unité, c'est vouloir confondre en un même chapitre des formations d'essence différente ou séparer des formations identiques sous prétexte qu'elles ont un aspect différent. C'est ainsi que nous voyons des descriptions semblables cataloguées adénomes par Bland Sutton [2], papillomes par A. Doran [3].

1. Cas de von Kahlden, de Senger, de Sänger, *loco citato*, p. 2.
2. Bland Sutton, *Surgical diseases of the ovaries and Fallopian tubes*, p. 226.
3. A. Doran, *Trans. pathol. Society*, vol. XXXI, 1880, p. 174, et *Trans. obst. Society*, vol. XXXVIII, 1885, p. 232.

Nous connaissons 6 observations de papillomes tubaires. Ce sont celles de A. Doran (3 cas); de Doléris [1] (2 cas), de Schirchoff [2]. Deux cas de Doran manquent de la consécration histologique. Dans le troisième, la trompe enlevée par laparotomie était dilatée, perméable au niveau de ses orifices, remplie d'excroissances en choux-fleurs. Ces végétations étaient recouvertes d'un épithélium cylindrique cilié en certains points, mais n'envahissant nulle part le stroma.

Sur les 2 faits de Doléris, l'un d'eux semble se rapporter à un épithéliome tubaire. La description du 1er et surtout le dessin publié disposent à cette interprétation, qui semble conforme à l'examen histologique fait par P. Petit et Suchard, car nous y lisons que si les papilles sont recouvertes par un épithélium cylindrique normal, il existe cependant par places une rangée double ou triple de cellules épithéliales, et *les histologistes font des réserves sur la possibilité d'une récidive ou d'une évolution maligne.*

La deuxième observation de Doléris est d'une interprétation difficile, car elle manque de détails sur l'histologie fine. Comme celle de Schirchoff, elle diffère peu, en somme, des productions adénomateuses qu'on observe dans la trompe ou même dans l'utérus atteint de métrite. La distinction est tellement factice ou tout au moins repose sur un caractère tellement accessoire que Schirchoff, qui a fait une étude des papillomes de la trompe, est obligé d'admettre une variété d'adéno-papillome. Nous nous rangeons en somme à l'opinion de Bland Sutton qui interprète comme nous les faits étiquetés papillomes; ce sont ou des adénomes, ou des épithéliomes typiques.

L'objection qu'il n'y a pas de glandes dans la trompe et que par conséquent il ne peut y avoir d'adénome, est tout à fait théorique. En effet, adénome ne veut pas dire tumeur développée aux dépens d'un tissu glandulaire, mais tumeur composée d'un tissu analogue au tissu glandulaire. Tout ce que nous pouvons concéder, c'est qu'il existe des adénomes à évolution intra et sous-muqueuse, et des adénomes à évolution extérieure qu'on peut appeler, si on veut, adénomes végétants, adénomes papillaires, comme on dit de certains épithéliomes du rectum qu'ils sont végétants, polypeux, etc.

II. — Adénomes de la trompe.

En additionnant d'une part, les observations cataloguées papillomes, de A. Doran, de Schirchoff et d'autre part, celles qui portent

1. Doléris, *Bulletins et mémoires de la Société d'obstétrique et gynécologie*, Paris, 1890.

2. Schirchoff, *Du papillome des trompes. Boln. gaz. Botk.*, 1898, analysé dans la *Presse médicale*, 24 mai 1899.

pour titre adénome tubaire, c'est-à-dire celles de Bland Sutton[1], de Monprofit et Pilliet[2], de Chifoliau et Merklen[3], de Pasteau[4], et de Schonheimer (3 cas), nous arrivons à un total de 9 faits; 2 autres manquent d'examen microscopique (A. Doran 2 cas).

Les pièces examinées dans l'observation de Pasteau, comme dans celles de Schonheimer (3 cas), ont été prises chez des malades ayant subi antérieurement l'hystérectomie vaginale. Consécutivement à l'opération il se forma au fond du vagin une surface bourgeonnante qu'on enleva et qu'on examina au microscope. On constata « une prolifération de la muqueuse tubaire ectopiée ». Comme le dit très bien Pasteau, cette production n'a rien de néoplasique; c'est un accident opératoire laissant un bout de trompe qui végète. On ne peut nullement voir là une tumeur dans le sens actuel du terme. Cette critique ramène les observations à 6, sur lesquelles une de Bland Sutton manque d'examen histologique; restent 5 adénomes (Bland Sutton 1er cas; Pilliet, Chifoliau, A. Doran, Schirchoff).

I. Dans l'observation de *Bland Sutton*, qui manque de renseignements cliniques, sauf celui d'une ascite constatée au cours de l'intervention, voici ce que l'on constate : L'ostium abdominal de la trompe est largement dilaté; par lui s'échappe une grande quantité de productions papillaires donnant l'aspect d'une « corne d'abondance ». La trompe ouverte, on trouve ces papillomes dans le tiers externe de l'oviducte, naissant de la muqueuse. A première vue, on aurait pu croire à une môle hydatiforme de la trompe. — L'examen histologique montre que la tumeur est composée d'un tissu conjonctif en petite quantité, dans lequel sont inclus des acini glandulaires, bordés d'une couche épithéliale cylindrique.

Bland Sutton conclut à de l'adénome, et dit que son cas diffère des papillomes décrits par Doran, parce que dans ce dernier cas, les coupes montraient une plus grande quantité de stroma. Nous avons à relever 2 points dans cette observation : 1° il existait de l'ascite; 2° un kyste de l'ovaire était adjacent à la trompe malade. La coexistence d'un kyste multiloculaire est également notée dans l'observation de Schirchoff.

II. La malade de *Monprofit et Pilliet* présentait depuis longtemps des coliques salpingiennes; à la laparotomie, on trouva des adhérences

1. Bland Sutton. *Surgical diseases of the ovaries and Fallopian Tubes*, p. 226, 2e édit., et p. 285.
2. Monprofit et Pilliet, *Bulletins de la Société anatomique*, 1893, juillet, n° 19, p. 505.
3. Chifoliau et Merklen, *Bulletins de la Société anatomique*, 1897, p. 617.
4. Pasteau, *Annales de gynécologie et d'obstétrique*, 1894.

annexielles. La trompe droite, volumineuse et épaissie, était à peu près complètement comblée par des végétations renflées; histologiquement ces végétations étaient recouvertes d'un épithélium « cylindrique, *comme dans les salpingites catarrhales ordinaires* », mais au-dessous, dans la couche musculaire, se trouve un réseau de cavités communicantes, plus ou moins dilatées, et irrégulières, tapissées par un épithélium semblable à celui de la trompe. Ce réseau forme une couche large, épaisse, qui se continue dans toute la portion ampullaire de la trompe, en étant plus abondant au voisinage du pavillon. On pourrait croire que ces productions d'apparence œdémateuse résultent de la soudure d'un grand nombre de franges, comme c'est la règle dans les inflammations de la trompe, mais des cavités semblables se trouvent dans l'épaisseur du muscle et sous le péritoine. Elles sont de dimensions à peu près égales et on peut en compter sur une seule rangée transversale, une vingtaine environ, disposées dans l'épaisseur de la paroi. Il n'existe pas de traînées épithéliales diffuses pouvant faire penser à un épithélium, mais seulement des dilatations en cul-de-sac qui partent de la muqueuse et communiquent très vraisemblablement entre elles. Il ne s'agit évidemment que d'un adénome par irritation.

III. Dans le cas de Chifoliau et Merklen, les symptômes cliniques peuvent s'interpréter aussi dans le sens d'une inflammation.

A l'opération, M. Ricard constate des adhérences étendues et une appendicite ancienne, de l'autre côté de la salpingite purulente. A l'ouverture, les trompes papillomateuses étaient couvertes de végétations, petites, serrées, ressemblant à de véritables choux-fleurs. A l'examen histologique, un épithélium cylindrique tapissait ces végétations et, en s'enfonçant dans le parenchyme, donnait l'aspect de l'adénome.

IV. Dans le cas d'Alban Doran (1er cas), la malade avait eu une inflammation pelvienne aiguë. Au microscope, les végétations papillaires étaient tapissées d'un épithélium cylindrique, cilié par places. L'auteur en fait une salpingite papillomateuse d'origine gonorrhéique.

V. Dans le cas de Schirchoff, il y avait eu également une affection pelvienne aiguë avec fièvre et douleurs.

A l'examen microscopique, les papillomes intratubaires qui avaient diffusé jusque sur la face externe d'un kyste ovarique, étaient formés d'un épithélium cylindrique, cilié par places, avec basement membrane; mais « nulle part on ne trouve un développement progressif de l'épithélium ».

Cette lecture ne met-elle pas en évidence qu'en somme, les productions adénomateuses ont été observées chez des malades atteintes d'annexite. Ne faut-il pas considérer tous ces faits comme des lésions d'une variété de salpingite. De même qu'il existe une variété de métrite avec productions adénomateuses exagérées, de

même il est bien connu que certaines salpingites donnent lieu à des formations pseudo-glandulaires. Voici en effet ce que dit Cornil[1] à ce sujet : « Dans la salpingite catarrhale végétante, la cavité de la trompe est tapissée de végétations plus épaisses, plus ramifiées, plus vascularisées qu'à l'état normal. Mais la preuve que les lésions sont peu profondes, c'est que les cellules de revêtement conservent en général leurs cils vibratiles, et que le liquide exsudé contient presque exclusivement des cellules cylindriques, normales ou en dégénérescence muqueuse. Les globules blancs migrateurs ne s'y rencontrent qu'exceptionnellement. Sur les coupes transversales de la trompe, on constate, à un faible grossissement, le *développement* considérable des *plicatures* et des *villosités* qui les surmontent; on trouve souvent des plis qui s'avancent jusqu'au milieu de la cavité; ou qui même s'anastomosent avec des plis venus d'un point opposé de la paroi, de façon à constituer des cloisons plus ou moins complètes de la trompe. Les végétations plus petites, ramifiées de la façon la plus irrégulière, partent de la paroi, s'unissent souvent à leur extrémité libre, de manière à constituer des arcades, des *arches qui limitent des espaces tubulés ou ramifiés qui ressemblent à des glandes en tube*. Toutes ces végétations en effet, étant couvertes d'un épithélium cylindrique, les espaces et fentes qui les séparent semblent être au premier abord des cavités glandulaires avec un revêtement de ce même épithélium cylindrique disposé en une seule couche. Ces végétations revêtent les formes les plus variées; se terminent souvent par une extrémité renflée en massue; d'autres montrent à leur sommet comme une grappe de verrucosités ayant une base commune; certaines sont plus épaisses que les autres et comme œdématiées.

« La charpente de toutes ces excroissances implantées sur la paroi de la trompe ou sur les bourgeons principaux est toujours constituée par des faisceaux de tissu conjonctif servant de soutien à des vaisseaux capillaires. Les cellules du tissu conjonctif y sont peu nombreuses et généralement aplaties. Il existe très peu de cellules migratives dans le tissu conjonctif. »

En résumé, l'inflammation, c'est-à-dire un processus infectieux dans la plupart des cas, est susceptible d'édifier des formations adénomateuses; c'est un fait incontestable. Certains (L. Delbet) vont même plus loin et avancent que tous les adénomes sont d'essence inflammatoire. Soit, mais qui ne voit alors que nous sommes obligés d'admettre que les observations publiées sous le titre d'adé-

1. Cornil, *Anatomie pathologique des salpingites* (*Journal des Connaissances méd. prat.; salpingite catarrhale végétante*, p. 388, 1888).

nome tubaire sont rares parce que les auteurs les ont tirées sans raison de la foule des salpingites productives. Il faudrait conclure : ou que les adénomes de la trompe sont exceptionnels, discutables même de par leur rareté; ou que la rareté n'est qu'apparente, mais alors qu'ils rentrent dans le chapitre des inflammations et ne méritent pas une description à part.

III. — Epithéliomes et carcinomes.

Anatomie pathologique macroscopique. — La plupart des trompes épithéliomateuses extirpées l'ont été comme atteintes de salpingite. L'opération finie, on les a ouvertes, et c'est alors seulement qu'on s'est aperçu de l'existence d'un néoplasme. Dans d'autres toutefois, la nature néoplasique s'est décelée dès l'ouverture du ventre au cours de l'opération, mais c'est qu'alors une tumeur de l'ovaire était adjointe à la trompe; ou bien encore, la dégénérescence ayant dépassé les limites des parois salpingiennes, avait trahi son existence sous forme de noyaux saillants au dehors ou siégeant à distance (cas de Fischel, de Rosthorn, de Pilliet, de Danel, de Friedenheim).

En général, on découvre une tumeur assez volumineuse, ayant pour pédicule le segment interne de la trompe, puis se renflant brusquement en une dilatation kystique (cas de Routier, de Sänger, de Eckardt).

On examine cette poche après extirpation; on l'ouvre et, le contenu liquide variable écoulé, on se trouve en présence de lésions qui, malgré leur diversité, offrent véritablement des caractères communs remarquables, à savoir : l'aspect en choux-fleurs, l'aspect de villosités plus ou moins sessiles, plus ou moins pédiculées, mais accusant toujours une végétation active de la muqueuse. C'est comme une sorte d'exagération monstrueuse de la disposition normale.

Reprenons en détail chacun de ces caractères. La tumeur peut être unilatérale ou bilatérale. Sur 36 observations, nous relevons 28 cas de tumeur unilatérale, 8 cas de localisations bilatérales : ces derniers sont ceux de Kaltenbach, Westermark, Zweifel, Micknoff, Helbauer, Fischel, Duret, Vatkins. Parmi les unilatérales, il semblerait que le côté droit soit plus spécialement atteint, puisque sur 28 unilatérales où le côté est spécifié, nous relevons 19 cancers de la trompe droite [1].

1. *Nota.* — Nos chiffres ne sont pas les mêmes que ceux de Danel; ceci tient à ce que cet auteur ajoute les sarcomes aux épithéliomes et, d'autre part, à ce que nous avons pu rassembler un certain nombre d'épithéliomes qui ne figurent pas dans le travail de Danel.

La tumeur tubaire occupe le petit bassin, tantôt postérieure à l'utérus et au ligament large (cas de Jacobson), tantôt incluse dans le ligament large (cas de Boursier), tantôt et plus souvent latérale. En somme, rien là qui la distingue d'une annexite banale.

Ses *connexions* avec les parties voisines ne sont pas toujours identiques; elle est souvent libre d'adhérences, néanmoins celles-ci ne sont pas rares. Nous les relevons à la matrice (observations de Orthmann et de Cullingworth); — au ligament large (observations de Doran, de Roberts, de Boursier); — au grand épiploon (observation de Tuffier); — à la paroi abdominale (Knauer); — au Douglas (observations de Micknoff, de Roberts); — à l'intestin (observations de Orthmann, de Friedenheim, de Vatkins); — à l'utérus et à la vessie (observation de Sänger). Elles sont assez intimes, dans l'observation de Doran, pour rendre l'extirpation complète impossible. Ces adhérences sont les unes de nature inflammatoire, les autres résultent d'un envahissement néoplasique (Fischel).

L'ascite est signalée dans les observations de Cullingworth, de Knauer, de Fischel, de Orthmann. Il ne semble pas que cette ascite ait jamais atteint de grandes proportions, sauf dans le cas de Duret [1]; c'est peut-être le seul de ce genre.

Le *volume* varie de celui d'une amande (cas personnel n° 2) à celui d'une tête d'adulte (Orthmann). Dans ce dernier cas la tumeur mesurait 13 centimètres de long, 10 centimètres de large, 6 centimètres d'épaisseur. Nous relevons comme autres termes de comparaison le volume d'une tête d'enfant (Eckardt), du rein (Sänger), du poing (Micknoff), du poignet (Danel), d'un œuf de poule (Jacobson), des deux poings (Boursier, et cas personnel n° 1).

La *forme* la plus commune est celle d'une dilatation plus ou moins cylindrique, renflée à son extrémité externe. Les observateurs la comparent à une poire, à un saucisson de Bologne, à un boudin, à une crosse, à un « ocarina » (Sänger). Dans une de nos observations (cas n° 2), la forme est celle d'un fuseau. Le renflement brusque qui vient s'ajouter dans nombre de cas à la dilatation cylindrique, reconnaît parfois pour cause la coexistence d'un kyste ovarique surajouté et accolé au pavillon de la trompe (obs. de Knauer, Cullingworth, Duret, Westermark).

La *direction* de la masse n'est pas toujours transversale. Plus ou moins infléchie, la tumeur tubaire offre parfois une sorte d'enroulement sur elle-même, qui va jusqu'à la torsion du pédicule dans les observations de Stroganoff et de Warneck.

1. Cas dans lequel des ponctions ont été rendues nécessaires par l'abondance du liquide.

La *surface extérieure* est tantôt lisse, tantôt inégale. Ses irrégularités tiennent à des productions inflammatoires, surajoutées, ou à la dilatation inégale de la tumeur (Eckardt), ou au dépôt de noyaux secondaires (observ. de Pilliet, de Danel, de Duret).

La *coloration* est notée bleuâtre dans le fait de Eckardt, feuille morte dans celui de Routier, rosée dans celui de Boursier, violacée dans une des nôtres (cas n° 1). Bien des observations omettent de donner des renseignements sur ce point, et nous ne sommes pas disposés à lui accorder la moindre importance. Les variations dépendent seulement de conditions vasculaires de la tumeur, celles-ci étant elles-mêmes subordonnées au degré de l'inflammation concomitante, ou encore à la direction normale ou anormale du pédicule.

La *consistance* est inégale, variable suivant les points de la tumeur envisagée; molle et élastique dans les parties renflées, elle devient ferme et rigide au niveau du pédicule.

Les caractères les plus intéressants s'observent lorsqu'on a incisé la poche, car rien jusqu'ici en effet ne peut nous révéler de façon certaine un néoplasme, sauf dans les cas exceptionnels où l'affection s'accuse par des nodules sous-séreux. A l'ouverture de la poche s'écoule un *liquide* variable dont l'étude n'est pas sans intérêt. C'est tantôt une sérosité claire (cas de Orthmann, de Danel, de Hubert Roberts, de Jacobson), ou roussâtre (cas de Boursier), tantôt du liquide sanguinolent (cas de Doran), ou même du sang pur comme dans certains hémato-salpinx (cas de Wynter Essex, de Tuffier), ou du liquide noirâtre avec masses fibrineuses (cas de Routier). Cette sécrétion *hémorragique*, de même que la fétidité mentionnée dans l'observation de Veit, est conforme à ce que nous constatons couramment dans les néoplasmes. Peut-être est-elle de nature à nous donner un élément de diagnostic clinique : on a remarqué que très rarement le contenu est franchement purulent (cas de Veit, cas de Von Rosthorn).

Le liquide évacué, apparaissent appliquées contre la muqueuse des productions épithéliales caractéristiques avec leur aspect végétant ou mamelonné. *L'apparence papillaire est pour ainsi dire la règle.* On peut dire que la trompe irritée réagit végétation. Manifestes dans les simples inflammations, ces végétations prennent une importance et une évolution caractéristiques dans l'épithéliome tubaire. Elles remplissent parfois presque toute la cavité, exubérantes jusqu'à effacer complètement la lumière de l'oviducte (Orthmann); comparées à des choux-fleurs, à des papilles choriales (Zweifel) ou aux végétations de certains kystes ovariques (Danel). Elles sont d'une coloration variable, rouge sombre, ou grisâtre, ou jaunâtre suivant leur

degré de vascularisation ou de dégénérescence; molles et friables d'ordinaire, au point de se détacher par parcelles qui nagent dans le liquide intérieur.

Dans quelques cas, l'aspect papillaire est moins évident; il est comme masqué par une infiltration fibrineuse, de cause hémorragique probable (obs. de Routier). Ou bien il manque, comme dans l'observation de Sänger où à la surface de la muqueuse on observait une saillie molle, encéphaloïde, pas du tout papillaire, comparée aux plis d'un cerveau d'enfant (Sänger), et comme dans notre observation II (tissu très mou, encéphaloïde, infiltré de sang par endroits).

L'*implantation* de ces masses bourgeonnantes se fait sur la muqueuse, toujours à une certaine distance de l'isthme, dans cette partie de la trompe qu'on pourrait appeler le segment pathologique, et qui répond à l'ampoule de Henle; plus rarement au niveau du pavillon. Les végétations sont tantôt disséminées sur une certaine surface, tantôt rassemblées et rattachées par une sorte de pédicule à la muqueuse (c'est par exemple le cas dans l'observation de Tuffier) : « On croirait d'abord au contenu d'un kyste coagulé sous l'influence de l'alcool. Mais en faisant le tour de cette masse, on arrive sur un pédicule un peu plus résistant, qui s'insère sur la paroi postéro-inférieure de la trompe; ce pédicule irrégulièrement arrondi ne mesure guère qu'un centimètre de diamètre. »

Que deviennent les deux orifices de la trompe, l'ostium uterinum et l'ostium abdominal? Un grand nombre d'observations sont malheureusement muettes sur ce point. Il semble bien que la fermeture de l'ostium péritonéal soit fréquente. Elle est signalée dans le cas de Sänger, dans celui de Eckardt, dans celui de Alban Doran, celui de Hubert Roberts, celui de Boursier et dans les nôtres; les franges disparaissent. Dans quelques cas l'orifice peut s'ouvrir dans un kyste ovarique (cas de Wynter Essex, de Knauer), ou dans une cavité purulente (cas de Orthmann), ou encore il s'applique sur le tissu ovarique.

L'ostium utérin est mentionné perméable dans les cas de Boursier et dans nos faits personnels. Dans le cas de Micknoff, les tumeurs se présentaient sous forme d'éminences petites, jaunes, fermes. L'une d'elles obturait complètement l'ostium utérin.

L'*ovaire* est très souvent altéré. Il manque, c'est-à-dire qu'on ne l'a pas retrouvé dans les observations de Routier et dans notre première observation, ou bien il est atrophié (cas de Novy, de Landau et Rheinstein, de Sänger). Il est envahi par le néoplasme dans le cas de Westermark, de Cullingworth, de Pilliet, de Duret. Il est kys-

tique dans le cas de Orthmann, de Warneck, dans notre deuxième observation; il est scléro-kystique dans le cas de Tuffier.

L'*utérus*, ordinairement sain, est parfois envahi par la néoplasie. Il peut l'être de deux façons. Tantôt c'est sa face externe qui est intéressée. Ainsi dans le cas de Danel, l'opérateur aperçut, au niveau de la corne utérine gauche, plusieurs petits noyaux dont l'aspect ne pouvait laisser de doute sur la nature néoplasique de la masse tubaire et sur le degré de propagation qu'elle présentait déjà. Tantôt c'est la muqueuse utérine qui est le siège d'une inoculation secondaire, véritable greffe en aval du dépôt primitif. C'est ce qui a été constaté au niveau de la muqueuse du col, dans le cas de Hofbauer; au niveau de la muqueuse du corps, dans le cas de Westermark. Dans un cas récent de Novy, une production polypeuse de la muqueuse utérine fut reconnue cancéreuse par le microscope. On porta le diagnostic de cancer primitif du corps de l'utérus, et c'est seulement après la laparotomie qu'il fut reconnu que le polype enlevé était en réalité secondaire à un épithéliome primitif de la trompe.

Comme *lésions à distance*, nous avons déjà signalé les lésions de péritonite adhésive; il nous reste à mentionner des noyaux de dissémination dans le foie et les ganglions pelviens (Westermark), dans le grand épiploon (Cullingworth), sur le cæcum (Falk), sous le péritoine pelvien (Rosthorn); dans la base du ligament large (Friedenheim). Dans le cas de Danel, on trouva dans l'épaisseur des adhérences des masses analogues à des ganglions.

Caractères histologiques. — Si l'on veut étudier la dégénérescence épithéliale de la trompe réduite à sa plus simple expression, et pour ainsi dire *à son origine*, on n'a qu'à considérer les cas où la simplicité même de la structure a provoqué l'hésitation et fait croire à une tumeur bénigne, à un papillome, alors que l'évolution ultérieure a levé les doutes et a démontré certaine la nature épithéliomateuse. Tel est le cas de Kaltenbach : la tumeur était formée de papilles; rien ne rappelait la structure du carcinome. On porta le diagnostic de papillome bénin. Et cependant l'évolution clinique prouva qu'il s'agissait d'une tumeur maligne; il est bien probable que l'observation de Doléris rentre dans cette classe. De telles observations étayent singulièrement notre thèse, à savoir qu'il y a lieu de démembrer la classe des papillomes; que les uns doivent retourner au chapitre des annexites, les autres à celui des épithéliomes.

A un degré de plus, les *tubes épithéliaux* ne se sont pas seulement multipliés à la surface en se fusionnant plus ou moins; ils envoient des prolongements dans l'épaisseur de la sous-muqueuse, ou dans

la tunique musculeuse qu'ils bouleversent ou dissocient, ou même jusque sous la séreuse qu'ils perforent. Ils correspondent à ce que les Allemands appellent *adénocarcinome*, ou adénome malin. L'épithélium, plus ou moins cylindrique, est unistratifié par places, mais en général multistratifié, disposé dans la profondeur en tubes épithéliaux droits ou ondulés, largement anastomosés.

Au dernier stade de la malignité enfin, nous aboutissons aux productions épithéliales diffuses, infiltrées, nettement *alvéolaires*. Tantôt elles gardent un certain aspect tubulé rappelant leur origine, tantôt les cordons épithéliaux sont pleins et répondent manifestement à la description du carcinome ou *épithéliome atypique* des auteurs français.

A. *Epithéliome cylindrique typique.* — Dans cette variété rentrent les cas de Kaltenbach, de Pilliet, de Boursier.

Dans l'observation de Kaltenbach :

La tumeur était formée de papilles tapissées d'une seule couche de cellules épithéliales cubiques dont quelques-unes avaient conservé leurs cils vibratiles. La régularité de ces cellules avait même fait penser à tort à un papillome bénin.

Dans l'observation de Pilliet, la masse se composait de franges ramifiées à l'infini et s'enfonçant presque dans la couche musculaire :

Ces franges résultaient de la pullulation des culs-de-sac de la trompe qui dessinent tantôt des cryptes, tantôt des arborisations végétantes, tapissées d'un *épithélium cylindrique* ou plutôt cubique, chaque cellule possédant une partie superficielle muqueuse peu développée. Le muscle est complètement envahi par ces productions, il est détruit, et les masses de tissu épithéliomateux viennent par les lymphatiques déborder la surface péritonéale de la trompe et s'y étaler. A noter qu'on retrouve encore les vestiges des franges du pavillon. Comme particularité, les cellules cylindriques avaient subi par places la dégénérescence colloïde.

Dans l'observation de Boursier et Venot :

Les végétations arborescentes sont tapissées par des éléments cellulaires petits et disposés en plusieurs couches superposées. Leur forme est irrégulièrement *cylindrique* ou cubique dans la couche la plus profonde. Elle devient très irrégulière, polygonale, allongée en raquette dans les couches les plus superficielles. Ces cellules épithéliales sont formées d'un noyau relativement volumineux, arrondi ou ovalaire, fortement coloré, situé dans une masse protoplasmique très peu abondante. Leur contour parfois assez distinct est ailleurs très difficile ou impossible à saisir. Elles sont toujours

disposées en plusieurs couches, 4, 8, 10 ou plus. Souvent les arborisations voisines se mettent en contact les unes avec les autres, s'intriquant de différentes façons et s'anastomosant même de façon à former des nappes plus ou moins étendues de type épithélial. Celles-ci présentent souvent des cavités très nombreuses, variables de dimension et de forme, qui leur donnent un aspect fenêtré tout spécial. Les figures karyokynétiques ne sont pas rares. Par places, l'épithélium manque complètement; nulle part on ne trouve de cils.

B. *Épithéliome métatypique et atypique. Carcinome.* — Dans la grande majorité des cas, l'épithélium a perdu son type, soit en totalité, soit le plus souvent par places. La description histologique d'Augier d'après la thèse de Danel, est, à ce point de vue, des plus instructives.

En examinant les coupes portant sur des parties d'apparence saine, on constate que très brusquement la muqueuse tubaire se hérisse d'énormes saillies papillaires formées par des masses épithéliales soutenues par une mince charpente conjonctive vasculaire. L'épithélium proliféré qui revêt la surface des papilles, est très irrégulier et forme des assises superposées très nombreuses. Par places, au sein de ces amas épithéliaux, les cellules se disposent de façon à circonscrire des espaces arrondis, assez réguliers, *analogues à des tubes glandulaires.* Dans d'autres points, on trouve au sein de ces amas de revêtement d'énormes cellules qui ont subi une transformation colloïde. Parfois plusieurs cellules irrégulièrement polyédriques se disposent en amas nodulaires en refoulant les éléments voisins. Au niveau de ces amas nodulaires, la disposition qui rappelle l'épithélium de revêtement a tout à fait disparu. On trouve au contraire la disposition qui est observée dans les *carcinomes* les plus malins. Même dans les points où la muqueuse de la trompe paraît normale à l'œil nu, le revêtement épithélial a néanmoins des caractères anormaux. Les éléments qui le composent forment bien un revêtement plein, mais ils sont irrégulièrement juxtaposés et de forme variable. De plus, aucun d'eux ne paraît posséder de cils vibratiles.

Ainsi dans une même pièce, on retrouve côte à côte l'image d'un épithéliome typique et celle d'un épithéliome atypique. Il en était ainsi dans les observation de Tuffier-Delbet : Les bourgeons épithéliaux s'infiltraient à travers la tunique musculaire jusque sous la séreuse. C'est à peine si dans ce cas on peut retrouver l'origine et la nature cylindrique de la prolifération.

Presque partout les bourgeons sont remplis de boyaux épithéliaux, très variables comme forme; les uns droits et allongés; les autres plus larges, irrégulièrement anastomosés entre eux. Ces anastomoses circonscrivent par places de minces travées conjonctivo-vasculaires. En certains points les

boyaux sont tapissés d'une seule rangée de cellules épithéliales, mais dans d'autres points ils sont remplis de cellules dont les périphériques restent adhérentes les unes aux autres, tandis que les centrales paraissent libres dans la cavité. De *forme assez irrégulière*, ce n'est qu'en certains points que les cellules appartiennent au type *cubique ou cylindrique* bas. Elles ont un gros noyau avec plusieurs nucléoles; les figures karyokinétiques sont en grand nombre.

L'aspect *pseudo-glandulaire* ou cylindrique est encore moins apparent dans la pièce de Routier examinée par Cornil.

Fig. 1. — Coupe d'un épithéliome de la trompe. — Tissu épithélial à disposition tubulaire (1re obs. personnelle).

De petites trabécules conjonctives limitent de larges aréoles. Celles-ci sont remplies par de volumineuses masses épithéliales. L'examen d'un de ces boyaux épithéliaux montre des cellules adhérentes les unes aux autres. Au contact de la trame conjonctive, elles sont d'aspect cylindrique, puis prennent l'aspect d'épithélium pavimenteux. Le groupement des éléments cellulaires donne assez bien l'aspect de la couche de Malpighi. Enfin, on trouve un grand nombre d'éléments en karyokynèse.

Il est exceptionnel toutefois que même dans la forme la plus diffuse, on ne retrouve pas quelque petit coin de tumeur où la disposition tubulée rappelle l'origine première du carcinome. Cette remarque est vraie du reste pour la plupart, sinon pour tous les carcinomes d'origine épithéliale cylindrique. Nous en trouvons la

confirmation dans nos observations personnelles. Il semble même que la disposition tubulée avec tendance à former des cavités et des

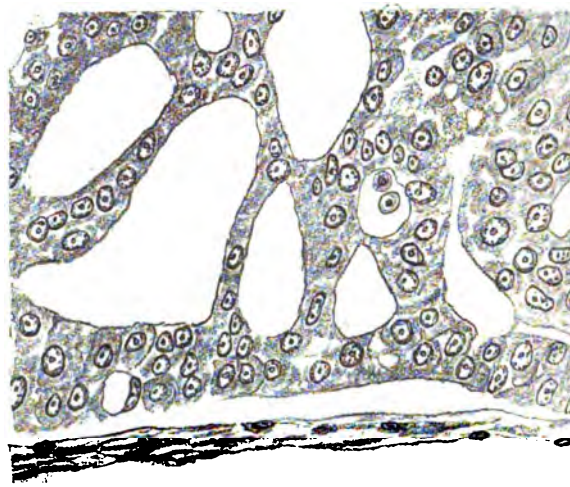

Fig. 2. — Coupe d'un épithéliome de la trompe. — Mailles épithéliales circonscrivant des cavités (1re obs. personnelle).

kystes soit plus accentuée encore pour la trompe que pour tout autre organe. Ainsi dans notre première observation :

Le tissu épithélial forme des masses irrégulières, affectant la disposition de bourgeons pleins, mais souvent aussi le tissu épithélial (fig. 1) prend la disposition *tubulaire* et montre une certaine tendance à former des

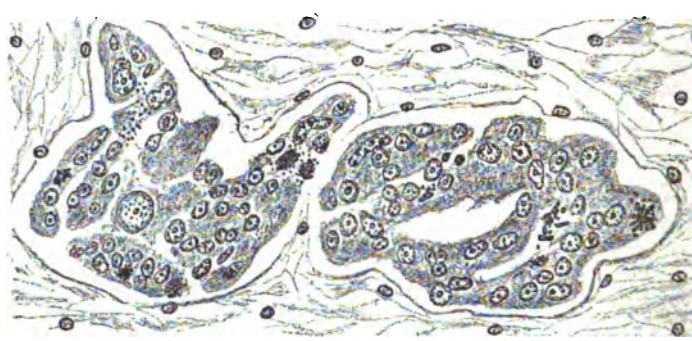

Fig. 3. — Coupe d'un épithéliome de la trompe. — Tissu épithélial en franges et en bourgeons pleins ou à cavité au centre (2e obs. personnelle).

franges anastomosées les unes avec les autres et figurant des mailles épithéliales que circonscrivent des cavités plus ou moins larges (fig. 2); cette disposition rappelle beaucoup la structure de l'épithélium tubaire de certaines salpingites, mais ici les éléments épithéliaux présentent manifeste-

ment tous les caractères de l'évolution cancéreuse la plus active. Dans notre deuxième cas, le tissu épithélial figure, sur une épaisseur de deux centimètres environ, soit des franges, soit des bourgeons pleins ou munis au centre d'une cavité (fig. 3). Les franges ressemblent plus ou moins à celles de l'épithélium normal; les cellules y sont fréquemment disposées en piles et orientées dans un sens unique, tout en gardant leur caractère d'éléments cancéreux. Elles se disposent souvent en *cercles qui circonscrivent des cavités* plus ou moins larges et ont alors une forme cylindrique[1].

De ces deux faits, nous rapprocherons celui de Boursier et Venot, où il est dit que :

Les cellules épithéliales sont toujours disposées en plusieurs couches, 4, 8, 10 ou plus. Souvent les arborisations voisines se mettent en contact les unes les autres, s'intriquant de différentes façons et s'anastomosant même de façon à former des nappes plus ou moins étendues de tissu épithélial. Celles-ci présentent souvent des *cavités* très nombreuses, variables de dimension et de forme, qui leur donnent un aspect fenêtré tout spécial.

De même dans l'observation de Landau et Rheinstein :

Les masses épithéliales renferment dans leur intérieur des *cavités* revêtues de cellules aplaties, de *forme glandulaire*.

En résumé, la plupart des épithéliomes de la trompe sont des *épithéliomes métatypiques*, ou mieux encore des composés d'épithélium cylindrique typique (tellement qu'on pourrait parfois supposer de l'adénome) et d'épithéliome alvéolaire. C'est ce qu'exprime bien Eckardt dans cette phrase : « Les lésions varient entre celles de l'adénome et celles du carcinome. Dans les parties adénomateuses, le stratum épithélial est à une seule couche; ailleurs il est à plusieurs couches; ailleurs encore l'aspect n'est plus celui du papillome, mais celui d'une disposition alvéolaire renfermant des amas cellulaires compacts, séparés par de fines travées conjonctives. »

Il faut ajouter que les formations épithéliales ont la plus grande tendance à végéter, à rappeler en l'exagérant la disposition villeuse des plicatures tubaires; on ne saurait trop le répéter : *les épithéliomes de la trompe sont essentiellement des épithéliomes cylindriques végétants ou arborescents.*

Le *stroma* conjonctif est d'ordinaire peu abondant (observations personnelles, obs. de Danel, de Boursier, de Landau-Rheinstein, de Eckardt, de Sänger, de Jacobson). Il est cependant notablement épaissi dans le cas de Tuffier. L'infiltration leucocytaire manque

1. Voir, à la fin de ce travail, la description histologique complète de ces deux cas que nous devons, ainsi que les figures, au Dr Landel.

dans les cas de Boursier, et les nôtres, mais elle est consignée dans l'observation de Danel et dans celle de Tuffier-Delbet, où elle était telle qu'elle donnait l'aspect d'un sarcome. Dans nos deux cas, il y avait infiltration de globules rouges plus ou moins altérés. Dans celui de Micknoff, la charpente conjonctive était myxomateuse par places. On ne retrouve pas de basement membrane séparant ce stroma des cellules épithéliales.

Les *lésions de la trompe autour et à distance* du néoplasme portent sur les différentes tuniques de ce conduit. La *muqueuse* peut être déjà infiltrée d'éléments cancéreux alors qu'elle paraît encore saine à l'œil nu (cas de Danel). Par contre, elle était absolument indemne dans un fait jusqu'ici unique de Friedenheim, même au niveau de la néoplasie; ce qui amena l'auteur à penser que le point de départ de la tumeur s'était fait ici dans une trompe accessoire. Nous y verrions plus volontiers une disposition analogue à celle des cancers sous-muqueux du tube digestif dont l'origine se trouve cependant dans l'épithélium de recouvrement.

Il peut exister des lésions de salpingite comme dans le cas de Micknoff (salpingite catarrhale), ou un pysalpinx (cas de Veit), mais le fait n'est pas constant, puisque la salpingite manquait complètement dans l'observation de Boursier et Venot.

La musculeuse est assez souvent envahie par la néoplasie (cas de Pilliet, cas de Tuffier-Delbet, cas de Danel et Augier). Dans nos deux cas, cette tunique avait complètement disparu au niveau de l'implantation du néoplasme. Si les boyaux épithéliaux ne s'infiltrent pas jusque-là, il arrive que la musculeuse s'hypertrophie, comme dans le cas de Orthmann et celui de Micknoff.

La séreuse elle-même finit par être prise ou même perforée par la néoplasie (cas de Tuffier-Delbet), et cette térébration se traduit par de petites nodosités visibles à l'extérieur.

Les *altérations de l'ovaire* sont fréquentes; nous avons déjà parlé des kystes qu'on y a rencontrés. Mais l'ovaire peut, lui aussi, être envahi par le néoplasme (cas de Pilliet, Westermark, Cullinworth). Pilliet a trouvé dans un cas, que l'ovaire était envahi par contact. Cet ovaire était recouvert en partie par des placards péritonéaux, présentant la même structure qu'au niveau de la trompe. La couche corticale n'était pas envahie, le centre était sain, et l'auteur admet que l'épithélioma parti de la muqueuse de la portion externe de la trompe, s'était propagé par greffe aux organes voisins. Dans le cas de Cullingworth, il y avait des noyaux cancéreux secondaires à la surface du kyste ovarien. A un stade plus avancé, ovaire et trompe se fusionnent en un bloc unique où il devient impossible de

préciser ce qui revient à chacun. Il en était ainsi dans le cas de Duret et dans notre première observation, où il existait une énorme tumeur bosselée, du volume de deux poings. Il n'était pas possible de retrouver l'ovaire : le segment externe de la trompe faisait partie de ce magma. Dans le cas de Routier, l'ovaire ne fut pas non plus retrouvé.

C'est pour ces *cancers tubo-ovariens* qu'il est très difficile de savoir si le néoplasme de la trompe est primitif ou consécutif à une dégénérescence première de l'ovaire. Peut-on trouver dans une différence de structure la marque d'origine ?

Nous savons que l'ovaire, comme la trompe, édifie des épithéliomes végétants; que ces masses végétantes peuvent constituer toute la tumeur et faire disparaître toute trace de tissu ovarien. Alors ne pourrait-on dire que la tumeur tubo-ovarienne est en réalité une tumeur primitive ovarique avec greffe tubaire secondaire ?

C'est là une objection sérieuse; néanmoins il ne nous semble pas que cette interprétation soit applicable à tous les cas de tumeurs tubo-ovariennes.

Le plus souvent les tumeurs végétantes de l'ovaire s'accompagnent de parties kystiques assez importantes pour être constatées même à l'œil nu. Il y aurait peut-être là un élément de différenciation. Ainsi dans le cas de Duret, il existait un kyste multiloculaire dans chaque ovaire, et ces kystes avaient leur paroi externe recouverte de végétations. Le segment externe des trompes était rempli de masses végétantes beaucoup plus volumineuses que les végétations des kystes. Par contre, dans notre observation, il n'y avait aucune formation kystique. Mais ce qui nous prouve bien l'origine tubaire de quelques-unes au moins de ces masses, c'est cet argument que les observations de tumeurs végétantes ou de kystes végétants de l'ovaire sont innombrables et que ni d'après nos constatations opératoires, ni d'après nos lectures, nous ne connaissons pas d'exemples où l'on ait vu des tumeurs végétantes semer des greffes à l'intérieur des trompes ou de l'utérus, alors que pourtant toute la surface de ces organes peut être infectée[1]. Nous invoquerons encore cet argument, c'est que, de règle, l'ascite (et une ascite abondante) accompagne les tumeurs végétantes de l'ovaire; or, cette ascite est ici absolument exceptionnelle.

En dehors des tumeurs végétantes de l'ovaire, un cancer alvéolaire primitif de l'ovaire ne saurait-il se propager à la trompe accolée et constituer une masse résultant des deux organes néopla-

1. Voir la thèse de Cazenave. *Des tumeurs papillaires de l'ovaire avec métastase péritonéale.* Paris, 1895.

sés et fusionnés? C'est possible; mais même en pareil cas pourrait-on peut-être parfois arriver à discerner le point de départ d'après la morphologie des épithéliums et leur ordonnance. Les cellules, dans les cancers ovariques, gardent des caractères qui rappellent les cellules d'origine. Voici du reste une figure qui montre bien les différences de volume, d'aspect et d'arrangement des cellules ovariques cancéreuses d'une part, et des cellules tubaires cancéreuses d'autre part (fig. 4); l'aspect des coupes de cancers tubaires se rapproche de celui des cancers de l'utérus.

Les *lésions utérines* n'offrent d'intérêt que dans la possibilité de

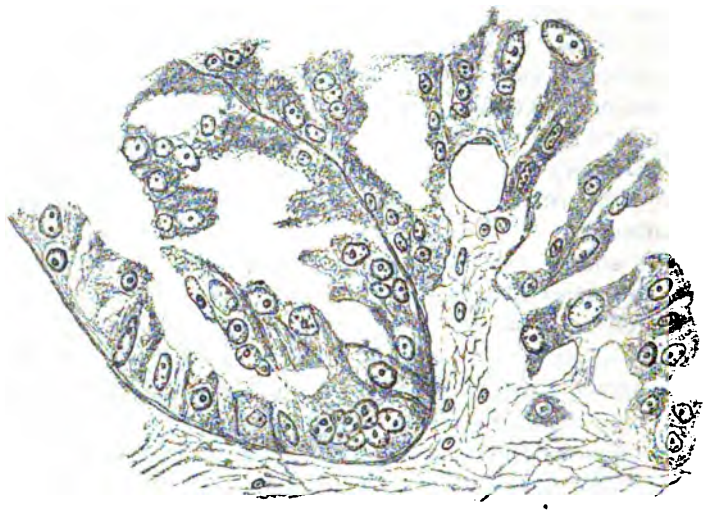

Fig. 4. — Cancer de l'ovaire (coupe).

la genèse d'un noyau secondaire. Les observations de Hofbauer et de Novy sont à cet égard particulièrement intéressantes. Nous avons déjà dit que dans la première on trouva un petit noyau cancéreux en surface dans l'intérieur du col. Dans l'autre, une petite production polypeuse mollasse fut extraite par le curettage. Examinée histologiquement, ce polype fut reconnu de nature inflammatoire par places, mais adéno-carcinomateux ailleurs. Et l'on en déduisit logiquement qu'on se trouvait en présence d'un cancer du corps utérin. Après la laparotomie le foyer primitif fut trouvé dans la trompe. Cette inoculation secondaire ne doit point surprendre, puisque l'épithélium tubaire n'est autre que celui de l'utérus prolongé. L'un et l'autre prennent leur commune origine dans les canaux de Müller; il s'en suit que les cellules cancéreuses y trouvent le même terrain de culture, et là comme ailleurs la greffe se fait

principalement suivant le sens de la circulation du contenu, c'est-à-dire en aval de la tumeur primitive.

Étiologie. — L'âge présente une réelle importance. La presque totalité des cancers tubaires s'observe à un âge relativement avancé, en moyenne de quarante à cinquante, plus rarement de cinquante à soixante, très rarement avant quarante, exceptionnellement après soixante ans. La malade la plus jeune était celle de Friedenheim : elle avait vingt-cinq ans; la malade la plus âgée était celle de Novy : elle atteignait soixante-dix ans. D'après l'ordre de fréquence décroissante, nous relevons :

Entre 40 et 50 ans inclus	21
Entre 50 et 60 — —	11
Avant 40 ans	3
Au-delà de 60 ans	1
	36

Le rôle du *passé obstétrical* est très peu net. Sur 29 observations utilisables à ce point de vue, les femmes ayant eu des enfants sont deux fois plus nombreuses que les stériles (20 contre 9) [1]. Il faut remarquer que les multipares sont en proportion relativement élevée (9 cas), et que pour établir une juste comparaison, il conviendrait d'abord de connaître la proportion générale des femmes qui conçoivent ou ne conçoivent pas. Voici notre relevé du passé obstétrical :

a). Pares	20	dont unipares	9
		— multipares	8
		— fausses couches	3
b). Nullipares			9
			29

Le dernier accouchement remontait à vingt ans (Westermark) vingt-deux ans (Jacobson), vingt-trois ans (Hofbauer, Vatkins), vingt-cinq ans (Danel) lorsque la malade se présenta au chirurgien.

Quant au *passé gynécologique*, il est très difficile d'en apprécier la valeur, les observations étant trop frustes à cet égard. Il semble d'abord que la *menstruation* ait peu d'importance. Sur 14 cas en effet, elle est mentionnée normale 11 fois. Dans 4 cas seulement les règles étaient depuis longtemps modifiées, soit comme abondance (Micknoff, règles abondantes durant 8 jours), soit comme intermittence et irrégularité (cas de Falk n° 1 et de Eckardt). Chez la malade de Cullingworth et Schattock, tout écoulement avait disparu tempo-

1. Parmi ces 20 figurent trois fausses couches.

rairement pendant une durée de trois ans. S'il s'agit de femmes âgées, la menstruation a cessé comme de coutume. La ménopause datait de six mois (Kaltenbach); de un an (Jacobson, Hubert Roberts); de quatre ans (Tuffier); de six ans (Falk, Von Rosthorn); de dix ans (H. Roberts); de douze ans (Knauer).

Le rôle de la *salpingite* a prêté à discussion. Si l'on rassemble les malades qui ont eu antérieurement des poussées douloureuses pelviennes, celles chez qui on a trouvé un pyo-salpinx au cours de l'opération ou à l'examen microscopique de la pièce, celles où des lésions inflammatoires ont été constatées à l'examen histologique, celles chez qui il y avait des adhérences, ou une fermeture de l'ostium abdominal, on arrive à cette conclusion que la salpingite est très fréquente chez les malades atteintes de cancer de la trompe (cas de Veit, de Landau, de A. Doran, de Sänger, de Savor, de Von Rosthorn, de Jacobson, de nous-mêmes, n° 2). Barth et Sänger ayant consulté plusieurs observations à ce sujet, ont formulé cette règle, que le carcinome tubaire se développe toujours sur un *terrain chroniquement enflammé*. Allant même plus loin, ils disent que la *salpingite ancienne* ne manque jamais. C'est là une exagération : dans le cas de Eckardt par exemple, l'examen histologique a démontré qu'il n'y avait aucune lésion inflammatoire; dans celui de Boursier et Venot, il n'y en avait pas davantage; pas non plus dans l'histoire clinique et l'examen macroscopique de la malade de Danel, ni enfin dans la première de nos observations. Bien plus, on peut élever cette objection considérable, c'est que cette salpingite peut être secondaire dans bon nombre de cas. Toute néoplasie à développement papillaire à la surface d'une muqueuse s'infecte et infecte secondairement cette muqueuse. N'est-ce pas ce qu'on observe pour l'utérus où, même sans passé métritique, le cancer du *col* s'accompagne fréquemment d'hypertrophie du corps et d'inflammation septique de la muqueuse? Seules auraient de la valeur les observations dans lesquelles l'annexite précéderait d'un temps notable l'éclosion des dégénérescences épithéliales.

Symptômes. — Le tableau clinique du cancer de la trompe est jusqu'ici si peu précis que dans aucun cas le diagnostic n'a été porté avant l'intervention. Cependant lorsque l'affection se montre avec ses caractères les plus typiques, elle présente une certaine allure qui doit au moins porter à penser à sa possibilité. On a devant soi une femme de quarante à cinquante ans, souffrant de douleurs pelviennes depuis quelques mois. Celles-ci procèdent par crises intermittentes qui cessent spontanément et complètement par périodes, et cette cessation coïncide avec une abondante décharge leucorrhéique

et sanieuse par le vagin. Puis on observe quelques troubles de la menstruation. Plus tard les probabilités s'accusent avec l'altération de l'état général, la perte des forces, la cachexie; elles deviennent certitude avec la constatation d'adénopathies.

Si maintenant nous reprenons en détail l'étude de ces symptômes, voici ce que nous apprend l'analyse de chacun d'eux. Le *début*, insidieux, remonte à une date qu'il est difficile de préciser, mais qu'on peut quelquefois soupçonner par l'apparition du premier signe remarqué de la malade. Ce signe, *douleur* ou *leucorrhée*, datait de trois jours seulement dans le cas de Wynter Essex; de quatorze jours dans celui de Vatkins; de deux mois dans ceux de Orthmann et Tuffier; de trois mois dans ceux de Falk et de nous-mêmes, n° 2; de quatre mois dans le cas de Cullingworth; de cinq mois dans le cas de Sänger; de six mois dans celui de Falk; de sept mois dans celui de Fischel; de neuf mois dans ceux de Zweifel et de Friedenheim; de un an dans ceux de Stroganoff, Jacobson, H. Roberts n° 2; de deux ans dans ceux de Landau, Savor, Knauer; de trois ans dans ceux de Alban Doran, Boursier, Hofbauer; de quatre ans dans celui de Kaltenbach; de six ans dans celui de Westermark.

En règle générale, c'est la *douleur* qui entre la première en scène (12 cas); plus rarement c'est la *leucorrhée* (6 cas). Vient ensuite, par fréquence décroissante, le début par *la douleur et la leucorrhée* associées (5 cas); le début par *l'altération de l'état général et une tumeur* associées (2 cas); enfin, le début par *de la douleur et des métrorragies* associées (1 cas) ou par la *métrorragie* seule (1 cas).

A la période d'*état*, le symptôme le plus constant est encore la *douleur* (25 cas). Celle-ci offre dans son intensité tous les degrés, depuis la simple pesanteur jusqu'aux coliques salpingiennes les plus vives. Elle a comme siège d'élection le pelvis, l'hypogastre, ou l'une des fosses iliaques (Cullingworth et Schattock, Falk n° 2, Hofbauer, Boursier). Tantôt elle est unilatérale, tantôt elle est bilatérale. De ce centre principal elle s'irradie soit *en haut* jusqu'à l'estomac (Kaltenbach), soit *en arrière* dans le dos (Eckardt) ou au sacrum (Friedenheim), ou dans la région lombaire (obs. personnelle n° 2); soit *en bas* vers les membres inférieurs; ou encore dans plusieurs directions à la fois.

Elle peut être continue, mais assez souvent elle est *intermittente* (Boursier, Tuffier, Micknoff, Jacobson, H. Roberts n° 1, Boursier), et alors chaque crise se termine brusquement par une évacuation séreuse par le vagin.

La *leucorrhée* vient en deuxième ligne comme fréquence; ses caractères objectifs sont éminemment variables (19 cas). Elle est notée

aqueuse (Jacobson, Boursier, Zweifel); jaune citron (Routier); *sanieuse* (Falk n° 2), mais non fétide (A. Doran); alternativement séreuse ou *sanieuse* (Fearne); claire ou épaisse (H. Roberts n° 2). Quelquefois elle est séro-sanguinolente (Sänger, H. Roberts n° 1); mais il est à remarquer qu'elle n'est qu'exceptionnellement purulente; c'était cependant le cas dans l'observation de Rosthorn.

Comme les autres symptômes, elle est continue ou procède par crises périodiques (Micknoff, H. Roberts, n° 1, et n° 2 Routier).

Les *métrorragies* ou ménorragies occupent la troisième place comme fréquence (12 cas). Elles sont d'abondance variable, continues ou intermittentes (Stroganoff, Tuffier, Boursier).

Plus tardivement l'*état général* attire l'attention (12 cas) : c'est une perte de forces, un amaigrissement avec pâleur de la face, allant jusqu'à une véritable cachexie (Landau et Rheinstein).

La *tumeur* est parmi les signes physiques le plus constant; elle est mentionnée dans la presque totalité des cas; pelvienne ou abdomino-pelvienne, ou abdominale par son siège; unilatérale ou bilatérale; régulière ou irrégulière; dure ou fluctuante; distincte le plus souvent de l'utérus qu'elle refoule d'un côté ou de l'autre, ou d'arrière en avant, mais malgré cette diversité de siège ou de consistance, on a peu de peine à établir sa nature annexielle.

Dans l'observation de Rosthorn, il y avait en outre une hypertrophie de ganglions inguinaux; dans celle de Duret, une adénite du creux sus-claviculaire, du volume d'un œuf de poule, dont la nature néoplasique n'a pas été spécifiée.

L'*ascite* a été observée cliniquement dans les seuls cas de Landau-Rheinstein, de Duret, mais au cours de la laparotomie elle a été vue par Cullingworth et Schattock, Knauer, Fischel, Orthmann.

La *crise salpingienne intermittente*, lorsqu'elle existe, mérite de fixer particulièrement l'attention. Elle était très nette dans les deux observations de Hubert Roberts, dans celle de Boursier; moins nette dans le cas de Routier, de Tuffier, d'Orthmann. Après une cessation de tout écoulement, la malade ressent des douleurs extrêmement vives, la tumeur augmente de volume, puis brusquement il se produit une décharge profuse de liquide aqueux ou sanieux, en même temps qu'une diminution dans les dimensions de la tumeur. C'est le phénomène connu sous le nom de *Hydrops tubae profluens*, mais il n'est pas spécial aux néoplasmes épithéliaux, puisqu'on peut aussi l'observer dans les salpingites.

Diagnostic. — Nous avons répété à plusieurs reprises que c'est avec une annexite que l'affection a été confondue dans presque tous les cas.

Dans le cas de Tuffier on avait cru à un hémato-salpinx. Novy s'était rapproché du diagnostic vrai, en concluant à un cancer du corps utérin d'après l'examen histologique qu'il fit d'un polype de la muqueuse utérine. Mais c'était une inoculation secondaire provenant de la trompe.

Si la tumeur a diffusé hors de la trompe, le diagnostic de néoplasme est possible, mais on méconnaît sa localisation tubaire. Il a été porté dans le cas de Westermark et Quensel, de Routier, de Falk, de Danel, de H. Roberts n° 1, de Duret, mais comme les néoplasmes de l'ovaire sont beaucoup plus fréquents que ceux de la trompe, on a cru à une tumeur ovarique.

L'intérêt véritable serait de déceler une tumeur de la trompe ou tout au moins d'avoir un doute sur la nature néoplasique possible d'une production annexielle, avant toute extension locale et surtout toute cachexie. Plusieurs éléments de diagnostic nous paraissent devoir être mis en lumière.

En premier lieu, c'est l'apparition d'une complication annexielle survenant au moment de la ménopause ou après qu'elle est accomplie; nous savons bien qu'il existe une salpingite des vieilles femmes, comme il existe une métrite sénile, mais il n'en est pas moins vrai que le développement brusque d'une salpingite chez une femme ménopausée et jusque-là indemne doit fortement éveiller les soupçons. La femme vient nous consulter parce qu'elle souffre; nous localisons par l'examen l'origine de ces douleurs dans une annexe; nous apprenons alors que de temps à autre surviennent des pertes, sanieuses ou non, hémorragiques ou non, indépendamment des règles ou après leur disparition. Les probabilités nous conduisent à localiser dans l'utérus le siège des écoulements comme nous avons localisé le siège des douleurs dans l'appareil tubo-ovarien; c'est alors qu'un examen rigoureux de l'utérus devient un devoir; tout écoulement anormal au moment de la ménopause a une valeur séméiologique que le clinicien ne saurait exagérer; il faut à tout prix, chez une femme qui a cessé d'être réglée et qui perd du sang, ou de l'eau rousse, ou de la sérosité quelconque, et dont le col utérin est sain, être édifié sur la signification de cet écoulement. Si deux semaines d'injections chaudes antiseptiques n'ont pas profondément modifié ou supprimé cet écoulement, il est prudent de procéder sans plus tarder à une dilatation douce et méthodique du col et de ramener par curettage les produits végétants ou granuleux qui peuvent saillir à la surface du corps.

Alors, de deux choses l'une : ou cette intervention minime n'amène que quelques granulations sèches, peu abondantes, simples débris

de muqueuse, à l'examen microscopique; ou bien le raclage fournit des fongosités, et c'est encore à l'examen histologique fait d'une façon moderne, avec des réactifs fixateurs perfectionnés, qui permettent une étude non seulement de l'orientation et de la disposition des éléments cellulaires, mais de leur constitution intime, qu'il convient de s'adresser.

Le microscope répond métrite ou néoplasme.

C'est l'utérus qui est en jeu, c'est à lui que va s'adresser le chirurgien. Voilà des cas d'observation courante.

Mais supposons que, comme dans la première hypothèse, le raclage ne ramène que des éléments sains : l'utérus, qui suffisait à nous expliquer de purs écoulements hémorragiques, comme on en observe au moment de la ménopause et chez des névropathes, cet utérus ne nous explique plus rien dès qu'il s'agit d'écoulement séreux ou sanieux qui ont résisté au curettage (avec examen histologique fruste); il faut bien alors localiser autre part, plus haut, le siège des écoulements et cette localisation, la faire dans la trompe. *Donc, aux approches de la ménopause, ou après elle, l'existence d'une tumeur annexielle, jointe à un écoulement non purement sanglant, la démonstration préalable du siège non utérin de cet écoulement, voilà le syndrôme susceptible de caractériser l'épithéliome tubaire.*

Est-il nécessaire d'ajouter que lorsqu'il est possible de recueillir un peu de cet écoulement sur des tampons d'ouate absorbante introduits dans le vagin par exemple, et lorsque surtout cet écoulement renferme des parcelles solides, on ne saurait apporter trop de soins à en faire un examen histologique. Tel est le raisonnement applicable à la généralité des cas. Parfois le diagnostic sera facilité par l'introduction d'un signe que nous avons jusqu'ici laissé dans l'ombre. Ce signe, c'est l'*intermittence* des écoulements, c'est la notation nette de décharges non périodiques, irrégulières, mais avec périodes de répit. Ce mode d'écoulement n'est pas utérin, il est propre au salpinx, et dans les conditions d'âge que nous avons formulées il nous paraît digne d'acquérir une grande valeur.

Pronostic. — Nous sommes encore mal renseignés sur le degré de malignité des épithéliomes tubaires. Sänger et Barth considéraient ces néoplasmes comme d'un pronostic relativement favorable, d'après les 17 cas qu'ils avaient réunis. Or, il semble, au contraire, qu'à ce point de vue, les tumeurs végétantes de la trompe ne puissent être assimilées aux tumeurs végétantes ovariques; les récidives post-opératoires mortelles sont très fréquentes dans notre relevé, et souvent très hâtives. Elles sont mentionnées dans 15 cas. En sorte que nous pouvons aujourd'hui lever toute espèce de doutes au sujet

de la gravité de ces néoplasies : elles se comportent ici comme dans tous les cancers. Il semble cependant qu'une extirpation précoce ait donné des résultats éloignés très appréciables.

Traitement. — Il est bien évident que la précocité du diagnostic domine toute la thérapeutique du cancer tubaire; il ne saurait y avoir de divergence sur la nécessité d'enlever le mal le plus tôt possible et le plus largement possible. Les divergences commencent lorsqu'il s'agit de délimiter l'étendue. L'intervention doit-elle être restreinte à l'organe malade, à la trompe et à l'ovaire, ou au contraire englober l'utérus même en cas de siège unilatéral?

L'opération restreinte (salpingectomie uni ou bilatérale) a été pratiquée par Martin, Thornton, Kaltenbach, Veit, Westermark, Stroganoff, Warneck, Routier, Cullingworth, Hubert Roberts (2 cas), Delassus, Friedenheim, Boursier, Tuffier, Landau, Savor, Lebedeff, Fischel, Sänger, Eckardt, Duret [1]. Duret écrit : « il sera rarement possible d'entreprendre une opération hâtive, pourtant désirable; la salpingectomie suffirait alors à enrayer le mal ». Il ajoute, il est vrai : « On prolongera l'existence des malades; on leur épargnera des douleurs en pratiquant au besoin une castration abdominale totale ».

Telle n'est pas notre manière de voir. Pour nous, la seule conduite rationnelle en face d'un épithéliome tubaire, c'est l'opération non restreinte, c'est-à-dire la *castration utéro-annexielle*. Voici sur quels arguments nous nous appuyons.

1° *En cas de lésions unilatérales, sait-on ce qu'il y a dans l'autre trompe?* Nous avons vu que la bilatéralité des épithéliomes tubaires est relativement fréquente, 8 cas sur 36. Dans un cas même où la lésion fut opératoirement considérée comme unilatérale, la récidive se fit dans les annexes supposées saines (cas de A. Doran).

2° *Sait-on ce qu'il y a dans l'utérus?* La proportion de 3 cas sur 36 où la muqueuse utérine était le siège de greffes secondaires peut-elle donc être négligée ?

3° *On ignore ce qui se passe à l'insertion du pédicule utérin* de la trompe malade. La traversée utérine de la trompe est un prolongement de la muqueuse tubaire et de la muqueuse utérine, et c'est par ce défilé de l'ostium utérin que s'échappe cette sanie chargée de cellules cancéreuses.

4° Enfin, des *nodulations d'infection* sont fréquemment observées sur le ligament large; raison suffisante pour extirper complètement ce dernier. Il y a donc intérêts multiples à pratiquer d'emblée la

1. Dans un cas, la salpingectomie a été faite par voie vaginale (Jacobson).

plus large extirpation possible. C'est la conduite que suivent nombre de gynécologistes en cas de lésions annexielles bilatérales, simplement inflammatoires; avec les annexes ils enlèvent en même temps l'utérus; et on le garderait ici en cas d'une néoplasie épithéliale maligne!

La castration totale étant admise, quelle est la voie à suivre? Est-ce la voie haute ou la voie basse? La *voie basse* a été suivie par von Rosthorn, Falk, 2 cas, et par Novy qui a dû terminer par voie haute, soit 4 cas, parmi lesquels une intervention resta incomplète par suite d'adhérences de l'ovaire et de la trompe gauches (von Rosthorn).

La *voie haute* a été choisie par Zweifel, Hofbauer, Knauer, Vatkins, Quénu, 2 cas, et par Novy, soit 7 cas; ni l'une ni l'autre n'ont été mortelles. C'est *à cette voie haute* que nous donnons la préférence exclusive, conformément d'ailleurs à notre manière de voir en général. Il est évident qu'il importe ici d'apprécier à ciel ouvert l'étendue de la dissémination des lésions.

Seule la laparotomie peut nous montrer que l'extension au péritoine et aux ganglions décommande toute autre action qu'une ouverture demeurant exploratrice.

Seule si l'exérèse s'indique, elle nous permet de la faire, sinon totale, au moins humainement complète.

Quels sont les résultats fournis jusqu'ici par la thérapeutique chirurgicale?

Les *résultats immédiats* sont bons. Sur 35 cas, nous n'avons à relever que 2 morts opératoires, l'une de Martin et Orthmann; l'autre de Warneck (obstruction intestinale). Or, ces deux interventions datent de 1888 et 1893, c'est-à-dire d'une époque où la chirurgie abdominale était encore incertaine. La mortalité globale ne paraît donc pas dépasser 5 à 6 p. 100.

Les *résultats éloignés* des 35 opérations qui ont été faites jusqu'ici ne peuvent être établis que d'après 20 cas. Il faut en effet défalquer 2 morts, 6 résultats inconnus de salpingectomie (Stroganoff, Routier, Eckardt, Pilliet, Jacobson, Duret); 2 résultats inconnus d'hystérectomie abdominale (Knauer, Hofbauer); 1 résultat inconnu d'hystérectomie vaginale (Falk n° 1); enfin, 4 cas où la malade n'a été observée qu'un an et moins après l'intervention (cas de Tuffier, revue le cinquième mois; de Savor, revue le troisième mois; de Sänger, revue le septième mois; de Boursier, revue le dixième mois).

De l'étude des 20 cas restants il résulte que les récidives précoces post-opératoires sont très fréquentes. Ainsi :

La mort par récidive dans les 6 premiers mois est notée 5 fois (Westermark et Quensel; Cullingworth et Schattock; Danel; Friedenheim, von Rosthorn).

La mort par récidive dans les 12 premiers mois est indiquée 7 fois (A Doran et Thornton; Landau et Rheinstein, Micknoff, Fischel, H. Roberts 2e cas; Falk n° 1, Vatkins).

Mais il y a des résultats très appréciables. Ainsi l'une des malades de H. Roberts était en bonne santé après 14 mois.

La mort par récidive après 18 mois est notée 3 fois (Kaltenbach, Zweifel, Fearne).

La récidive chez la malade de Novy n'est survenue que 2 ans après l'intervention. L'une de nos opérées (n° 2) a succombé de récidive après 2 ans et 1 mois. Notre deuxième opérée est actuellement en bonne santé après 2 ans et 2 mois. Enfin, dans un cas jusqu'ici unique mais un peu contestable, de Veit, la guérison fut constatée après 7 ans. Tout porte à croire qu'avec l'opération large que nous préconisons, c'est-à-dire la castration abdominale totale, faite aussi précocement que possible, ces heureux résultats cesseront d'être l'exception.

(*A suivre.*)

A PROPOS DE L'ANALGÉSIE CHIRURGICALE

PAR LA VOIE RACHIDIENNE

INJECTIONS SOUS-ARACHNOÏDIENNES DE COCAÏNE

Par le Dr KALLIONZIS,

Doyen de la Faculté de Médecine de l'Université d'Athènes,
Professeur de chirurgie opératoire.

Malgré la réserve et la circonspection observées encore à propos de l'emploi de « l'analgésie chirurgicale cocaïnique par la voie rachidienne » pour les opérations sous-diaphragmatiques et les opérations des membres inférieurs, je crois un peu exagérées les craintes de Laborde, de P. Reclus et de von Winiwarter à l'égard de la méthode en question, et je constate que les opérations par cette méthode d'analgésie se multiplient de jour en jour.

La circonspection s'impose, quand on entend Bier, l'inventeur de la méthode, dire à la séance du 11 avril de cette année 1901, au XXXe Congrès de la Société allemande de Chirurgie tenu à Berlin, « que cette méthode, dans sa forme actuelle, ne mérite pas l'enthousiasme avec lequel elle a été accueillie par certains confrères »; mais il s'empresse d'ajouter « qu'elle présente des avantages si marqués qu'il est de notre devoir de chercher à la rendre inoffensive »; et en continuant son discours, il indique les différentes façons de la perfectionner, et comme conclusion il ajoute « que nous ne possédons pas encore une méthode susceptible d'être recommandée aux praticiens et pouvant être employée couramment »; il dit même « qu'il estime qu'en poursuivant les recherches de perfectionnement » dans le sens qu'il indique dans ce même discours, « on arrivera à trouver une méthode exempte de dangers ».

Mais pour la méthode en question, étant donnés les avis qui s'entre-croisent de tous côtés, je crois, du moins actuellement, que nous sommes dans une période analogue à celle de l'époque de la découverte et de l'expérimentation du chloroforme et de l'éther comme anesthésiques généraux. Que n'en ont pas dit, dans le

temps, au sein même de l'Académie de Médecine de Paris, des hommes illustres comme Velpeau! Et cependant le chloroforme est entré dans la pratique journalière, une fois que les indications et les contre-indications, que la manière de le donner ont été bien réglées, malgré tout ce qu'on a écrit.

Je crois donc qu'il arrive dans le moment la même chose à la méthode qui nous occupe; les uns, les *antirachicocaïnistes*, de parti pris ou non, prétendent qu'il faut rejeter tout à fait la méthode, vu les incidents, accidents, échecs, ou même les morts qu'ont mentionnés quelques opérateurs. Je ne viens pas contester les faits, mais je crois que tous se rapportent à la première période de tâtonnements de l'application de la méthode; n'a-t-on pas à noter les mêmes choses pendant toute la période des premiers tâtonnements de l'expérimentation et de l'application du chloroforme comme anesthésique? Est-ce qu'à présent encore, malgré les connaissances les plus minutieuses de l'application de celui-ci, on n'a pas à mentionner de temps à autre des cas de mort, si rares qu'ils soient?

Toujours est-il que tant pour les cas de mort que pour les lésions du système nerveux imputés à la rachicocaïnisation, je n'ai rien vu de pareil, sur 100 cas que j'ai pu suivre à la clinique de mon savant collègue, le Professeur Galvani (d'Athènes), et 11 autres cas personnels, opérés tous par le *procédé Tuffier*; comme je le lisais dans la *Semaine médicale* (p. 142, 1901), Tuffier disait avec raison, à la Société de Chirurgie de Paris (séance des 3 et 17 avril 1901), que « parmi les conséquences de ce mode d'anesthésie, je ne connais pas d'exemple de lésion du système nerveux survenue à longue échéance. Pour la mortalité, si on veut la comparer à celle que donnent les autres méthodes d'anesthésie, il faut distinguer les décès au cours de l'opération d'avec ceux qui surviennent plus tard. Or, l'analgésie rachidienne n'a pas encore donné de mort opératoire. Les 5 décès qu'on a rapportés sont post-opératoires : 2 ont été mentionnés sans aucun détail; quant aux 3 autres, en lisant soigneusement les observations, je n'ai pu me convaincre que la mort dût être imputée à la cocaïnisation rachidienne. »

Les partisans de la méthode ne font que de la vanter; et enfin les autres, les hésitants, sont bien réservés et bien éclectiques.

Certes, puisque nous avons une méthode d'anesthésie générale bien réglée, je comprends qu'on la préfère, et qu'on ne veuille pas recourir à une autre méthode dont il est « impossible de régler les effets à partir du moment où l'injection a été pratiquée » (Bazy,

Soc. de Chir., *Sem. Méd.*, p. 175, 1901); mais est-ce une raison pour la rejeter d'une manière générale, surtout à présent qu'elle devient de plus en plus inoffensive? On prétexte qu'on ne veut pas « faire assister les malades à leurs opérations »? (Routier, *Sem. Méd.*, p. 175.)

Je ne le crois pas, et je pense qu'au contraire, il faut tâcher de multiplier les méthodes d'anesthésie et d'analgésie, surtout au siècle où nous vivons et suivant les cas où les circonstances permettent d'appliquer telle ou telle méthode, et, pour la méthode en question, je crois que le *procédé Tuffier*, qu'a si minutieusement décrit cet habile chirurgien[1] (*Sem. Méd.*, 1900, p. 167 et 272; *Revue de Gynécol. et de Chir. abdom.*, Paris, fasc. juill.-août 1900; Nicolaenkoff, thèse de Paris, 1900, *Presse Méd.*, nov. 1900, p. 323), procédé que j'ai vu appliqué par lui-même, et dont j'ai pu apprécier les très bons résultats, dans son service de Lariboisière, au mois d'août de l'année 1900, plaide pour le moment amplement en faveur de cette méthode.

Chez nous, en Grèce, la méthode en question fut accueillie avec une extrême réserve, et c'est à mon illustre et savant Maître, le Professeur Galvani (d'Athènes), l'éminent chirurgien de l' « Annonciation » et de l' « Espérance », que revient tout l'honneur d'avoir introduit le premier en Grèce le *procédé Tuffier* avec plein succès, au mois de décembre de l'année passée. Depuis, comme il vient de le dire très sommairement au IIIe Congrès médical panhellénique qui a eu lieu à Athènes du 6 au 10 mai de cette année 1901, il a opéré par le *procédé Tuffier* plus de 100 cas sans avoir à noter aucun incident ou accident sérieux.

C'est au mois de mars de cette année que j'eus l'occasion d'opérer à l'hôpital 9 cas de chirurgie abdominale et tout récemment 2 autres, tous par le *procédé Tuffier* : l'analgésie fut complète, et je n'eus rien à noter d'inquiétant. Ces 9 opérations se répartissent ainsi qu'il suit : 2 cas de lithotritie rapide de Bigelow-Guyon, d'après les données de l'École de Necker; 1 cas d'énorme kyste de l'ovaire droit, que j'ai enlevé en réséquant l'épiploon en plusieurs endroits à cause de ses adhérences avec la paroi externe du kyste enlevé; 1 cas de psoïtis gauche idiopathique, que j'ai opéré par laparotomie extrapéritonéale, non par l'incision pour la ligature extrapéritonéale de l'artère iliaque externe gauche, mais en prolongeant l'incision de l'épine iliaque gauche antérieure jusqu'au pubis, par où, en décollant largement le péritoine sans le rompre, j'ai recherché le psoas gauche; 5 cas de cure radicale de hernies inguinales; dans les deux derniers

1. La dernière brochure de Tuffier : *L'analg. chirur. par voie rachid. : inj. sous-arachn. de cocaïne. Tech., ind., résultats*, Masson, édit., 1901, Paris, ne m'était pas encore parvenue au moment où j'écris cet article.

cas c'était de nouveau une lithotritie rapide et une périnéorraphie classique d'après le procédé de Doléris.

Pour tous ces malades, qui sont guéris, l'analgésie fut complète par le *procédé Tuffier* dont je me suis servi; mais tous ont présenté le retard du pouls et l'élévation de température le soir même du jour de l'opération, 7 la céphalée, 4 la pâleur de la face avec sueurs, 3 ont vomi. Mais est-ce qu'avec le chloroforme on n'a pas à compter autant de désordres et de signes alarmants?

J'admets avec P. Reclus que « les résultats » de la méthode en question « ne sont pas réguliers; il est des cas, en effet, où l'analgésie ne peut être obtenue, ou ne se produit que très tardivement; de même la durée et l'étendue de cette analgésie sont tout à fait variables ». (*Sem. Méd.*, p. 163-1901, *Soc. de Chir.*) Mais qu'on se reporte *en partie* à la chloroformisation la plus parfaitement réglée; combien de fois tarde-t-elle à venir, et combien de variations elle présente, suivant les différents sujets; on ne peut pas nier des cas — extrêmement rares, je le sais, — où elle est difficile, imparfaite ou impossible même (alcooliques) avec le plus pur des chloroformes; tous les chirurgiens ont rencontré des faits pareils, et je crois que, de même pour la méthode en question que pour la chloroformisation, l'individualité et la question de *terrain* ne sont pas étrangères ou à négliger au point de vue du résultat obtenu. D'autre part, je crois qu'il y a des cas mal choisis pour la rachicocaïnisation, comme le cas de M. le Dr Bazy, dans lequel la rachicocaïnisation pratiquée pour anesthésier une vessie *très irritable*, chez un malade atteint de tumeur vésicale, auquel il ne voulait pas donner de chloroforme ni d'éther, fut nulle (*Sem. Méd.*, p. 175, 1901, *Soc. de Chir.*); mais je crains bien que cette vessie, — et la compétence de M. Bazy en matière de voies urinaires est bien connue — eût peut-être été de celles qui réagissent même sous le plus profond sommeil chloroformique. En revanche j'ai publié dans les *Annales des maladies des org. génito-urinaires* (fasc. de mai, p. 589, Paris, 1901) deux cas de lithotritie rapide par rachicocaïnisation, dans lesquels le broiement et l'aspiration furent très réguliers et parfaits; j'ai un troisième cas inédit que je viens d'opérer par la même méthode; on reconnaît quelquefois la réaction de la vessie, surtout malade, comme dans un de mes deux cas publiés, pendant le douloureux temps de l'aspiration.

Loin de moi la pensée et la prétention de vouloir comparer les deux méthodes d'anesthésie chloroformique et la rachicocaïnisation, l'une déjà bien réglée, et l'autre en cours et susceptible de se perfectionner de plus en plus; mais, d'un autre côté, je ne crois pas

que la question soit tranchée; le dernier mot n'a pas été encore dit sur la méthode en question, et je pense que, sans parti pris, le *procédé Tuffier*, pour le moment du moins son nouveau perfectionnement, mérite davantage l'attention et la faveur des chirurgiens indifférents et hésitants; et j'ai la ferme conviction qu'en bien des cas, il est appelé à rendre de grands services, à condition d'être appliqué strictement et conformément aux préceptes de cet habile chirurgien français.

A PROPOS
D'UN CAS DE GOUNDOU OU ANAKHRÉ

Par le Dr PACHECO MENDES,
Professeur de clinique chirurgicale à la Faculté de Médecine de Bahia (Brésil).

Nous avons eu l'occasion d'observer à l'hôpital une maladie de la face qui mérite une place à part parmi les affections de cette région.

Cette maladie qui, par ses caractères anatomo-pathologiques et son évolution clinique particulièrement bénigne, mérite le nom de *ostéomaésotique*, ne semble point avoir jusqu'ici en pathologie la place qui lui revient.

A en juger par le petit nombre de travaux sur cette affection, on est porté à croire à sa rareté, tout au moins à l'absence des constatations cliniques ou autres permettant son diagnostic. Le fait est qu'au Brésil, avant nos recherches personnelles, cette affection n'avait guère été entrevue. Dans ce travail nous nous proposons quelques considérations sur le goundou, en utilisant des éléments personnels qui, malgré leur exiguïté, nous permettront, il nous semble, de mettre en relief certaines particularités propres à cette affection.

Historique. — Domaine géographique et considérations générales.

Quoiqu'elle ne soit mentionnée pour la première fois qu'en 1882 par le professeur Alexander Macalister [1], cette affection existe depuis beaucoup plus longtemps en Afrique, d'où elle semble être originaire.

Depuis cette époque le goundou a été successivement décrit par les docteurs J. J. Lamprey [2] et Henry Strachau [3], qui présentèrent les résultats de leurs observations sur cette maladie. A la suite de ces publications, Maclaud [4], de la marine française, et trois autres méde-

1. *Royal Irish Academy*, 1882.
2. *Brit. Med. Journal*, 1887.
3. *Ibid.*, 1894.
4. *Archiv. de Méd. navale*, 1895.

cins des colonies anglaises confirmèrent l'existence du goundou dans divers cercles de la côte occidentale du continent noir et dans les Indes orientales : Maclaud, à Bettié; Albert J. Chalmers[1], à l'Acra, Raemer[2], à la Sierra-Leone, et John. C. Graham[3] à la ville de Deli à Sumatra. Enfin, Preston Maxwelt[4] vient de signaler l'existence de cette maladie à Shangpoo, au sud de la Chine.

Le goundou a existé de tous temps dans l'Afrique occidentale, puisqu'on trouve la maladie figurée dans l'emblème de Zero ou Joré, ancienne divinité des rois de Bettié.

Avant l'importation de la main-d'œuvre africaine dans les pays où cette maladie a été signalée, il n'avait jamais été question du goundou.

Tous les malades observés hors de l'Afrique étaient des nègres et ont présenté la maladie sur place et sans contagion. Si nous pensons que le goundou doit être rencontré dans le continent africain et que sa manifestation doit tenir à une prédisposition spéciale de la race noire, c'est parce qu'il n'a été observé que dans les pays où on trouve la race noire ou ses descendants. Il est vrai qu'on continuerait à croire que l'aïnhum était le privilège de la race noire, si l'on n'avait pas l'observation de De Brun qui en signale l'existence chez une Syrienne.

Mais bien que les caractères communs d'une race puissent se modifier plus ou moins sous l'influence du climat, du genre de vie et par le croisement, ils se transmettent par hérédité, de manière à permettre que les descendants d'une race perpétuent les maladies correspondantes à des conditions ethniques déterminées.

Et vu le voisinage de la Syrie avec le continent africain on ne saurait garantir que la Syrienne porteur de l'aïnhum n'est pas une descendante de la race noire.

La fréquence des ostéomes dans quelques vertébrés ne laisse pas d'avoir une grande importance dans la biologie des néoplasmes. Et cela fait qu'il existe un rapport naturel entre certains néoplasmes et quelques animaux vertébrés; il en est de même pour la prédisposition des noirs et de leurs descendants pour le goundou. On connaît bien les tumeurs osseuses qu'on trouve dans certains os du squelette du chotoon; et la plus grande fréquence des odontomes dans les *Rodentia* et *Proboscidea* trouvent leur genèse dans les conditions de croissance qui prédominent dans les mammifères en question.

1. Albert J. Chalmers. *The Lancet*, janv. 1900.
2. W. Raemer. *Journal of tropical Medicine*, janv. 1901.
3. C. Graham. *Goundou ou anakhré*, in *The Journal of Tropical Med.*
4. P. Maxwelt. *The Journal of tropical Medicine*, décembre 1900.

En outre, les prédispositions morbides se limitant à un appareil, à un organe, à un tissu, peuvent se transmettre aux descendants d'une même race, de même que les aptitudes pour certaines maladies. Et ce qui montre bien qu'il y a influence de race et non de milieu, c'est que partout où le goundou a été observé, c'est toujours chez des noirs, ou des personnes issues de croisements de la race noire qu'on le rencontre. Cet ensemble de considérations a été admirablement mis en lumière par Quatrefages, dans les lignes suivantes : « A quelque règne qu'elles appartiennent, qu'il s'agisse des animaux ou des végétaux, les *races* ont leurs caractères pathologiques aussi bien que leurs traits extérieurs ou anatomiques propres; l'homme n'échappe pas à cette loi ».

Observation. — Le nommé Joseph Cypnan, âgé de vingt-quatre ans, mulâtre, entre le 22 août 1900 à l'hôpital Sainte-Isabelle.

Les antécédents héréditaires sont sans intérêt.

Aucune maladie pendant son enfance, n'a jamais été malade; et avec toute diathèse rhumatismale on doit exclure aussi la syphilis et la tuberculose.

Au commencement de 1878, c'est-à-dire plus de deux ans environ avant son entrée dans notre service, il commença à remarquer une tuméfaction sur le côté gauche du nez. Il ne se rappelle nullement avoir reçu quelque coup sur la face pour justifier l'apparition de cette maladie.

Le début du mal a échappé à l'attention du malade, et la croissance de la tumeur, bien que continue, a été complètement indolente. Le malade affirme n'avoir ressenti aucune douleur en aucune partie du corps, particulièrement dans les os. Il n'accuse aucun écoulement par le nez. Il présente une tumeur siégeant du côté gauche du nez, à grand axe dirigé de haut en bas et de dedans en dehors, sessile, de consistance osseuse et de la grandeur d'un œuf de pigeon. La tumeur n'a jamais eu tendance à s'enflammer et n'a jamais été douloureuse. La peau est normale et n'est pas adhérente à la tumeur. La tumeur n'intéresse pas les cartilages du nez, elle se fixe aux os propres, aux unguis et à l'apophyse montante du maxillaire supérieur (fig. 1).

L'examen des fosses nasales démontre l'intégrité de la muqueuse et révèle l'existence d'une bosselure qui déforme les cornets de la cavité nasale gauche, en diminuant sa capacité respiratoire. La cavité buccale est normale; on constate l'absence de la troisième molaire inférieure droite et la présence de trois autres molaires inférieures cariées. On n'aperçoit sur l'œil gauche qu'un petit larmoiement dû à l'insuffisance du point lacrymal, comme l'a démontré le cathétérisme de ce conduit. L'œil n'est pas saillant, sa mobilité n'est pas entravée.

Pendant toute l'évolution de la tumeur l'état général ne s'est pas modifié; l'appétit reste bon, pas de pertes de forces, pas d'amaigrissement.

Après l'emploi de quelques applications locales, le malade voyant la tumeur s'accroître, se décida à entrer à l'hôpital.

Quelle est cette tumeur? Son évolution lente, l'absence de manifestations syphilitiques et de ganglions dans les régions circonvoisines, l'intégrité de la peau, la localisation spéciale de la maladie, et la conservation de la santé du malade nous font penser à cette affection connue dans la pathologie ésotique sous le nom de goundou ou anakhré. Une fois convaincu de l'inefficacité de la médication spécifique employée pendant quarante jours, nous nous décidons à pratiquer l'opération suivante.

Fig. 1. — Tumeur osseuse de la face (goundou). — Photographie du malade.

Après anesthésie locale, nous faisons une incision rectiligne de dix centimètres en suivant le plus grand diamètre de la tumeur et à partir de l'angle interne de l'œil, comprenant tous les tissus mous et le périoste. Le périoste une fois décollé, la tumeur osseuse apparaît couverte de petits trous dans sa partie supéro-interne. Immédiatement nous enlevons en trois coups de gouge la tumeur tout entière. Nous agrandissons la brèche osseuse à coups de gouge et de rugine jusqu'à ce que le tissu osseux nous paraisse avoir son épaisseur normale. Il en résulte une perte de substance de quatre centimètres carrés.

La plaie, drainée avec un tube fin, est réunie par une suture à la soie. L'opération eut lieu sans le moindre incident et la cicatrisation fut obtenue

dans le délai de huit jours. Maintenant la respiration se fait sans bruit et le larmoiement a cessé complètement.

ANATOMIE PATHOLOGIQUE.

La tumeur, de la grandeur d'une grosse amande, est recouverte par des lamelles osseuses refoulées qui lui forment une coque sur sa

Fig. 2. — Coupe d'une tumeur osseuse de la face (goundou).

face externe. La partie profonde de la tumeur présente les caractères du tissu osseux spongieux.

L'examen microscopique montre l'aspect caractéristique de la tumeur.

A un faible grossissement on trouve des trabécules formant des mailles remplies par des cellules néoformées. Il est facile de se rendre compte de ce dispositif par l'examen de la figure 2 qui représente une coupe de la tumeur.

Quel que soit le point considéré nous ne trouvons que des cellules néoformées remplissant les mailles susdites.

Examinées à un plus fort grossissement, les cellules ont un aspect embryonnaire, quelquefois arrondies ou fusiformes par tassement réciproque; de dimensions à peu près uniformes, elles renferment un noyau unique. On ne trouve nulle part de cellules à noyaux bourgeonnants; nulle part on ne rencontre de volumineuses cellules à noyaux multiples, rappelant les myéloplaxes.

Ce n'est pas notre intention d'entrer dans de longs détails sur la question des tumeurs dans leurs rapports avec des lésions inflammatoires; cependant il faut signaler que les hypertrophies et les hyperplasies élémentaires et interstitielles ne sont pas le monopole de l'inflammation aiguë ou chronique; les vrais néoplasmes les utilisent pour leur formation, en suivant une marche différente. De plus, on sait que certaines tumeurs relèvent directement de la phlegmasie qui les précéda, et que la persistance et l'accroissement constituent les seuls éléments qui plaideront pour le néoplasme. Quelles que soient ces idées théoriques, une notion domine l'étude des néoplasmes : leur association, extrêmement fréquente, avec les vraies altérations phlegmasiques.

Si donc l'hésitation est acceptable pour certains d'entre eux, pour le goundou le doute est impossible en face de ses caractères : l'accroissement et la persistance, qui le placent dans la catégorie des vraies tumeurs. Et dans la classification d'une lésion osseuse on ne doit pas oublier que toute néoplasie du tissu osseux s'accompagne de remaniements multiples dans la structure de l'os; avant d'atteindre une forme définitive, la substance osseuse, en voie d'altération, a dû subir plusieurs phases évolutives.

En résumé, nous ne voyons aucun des caractères histologiques du goundou qui ne puissent se rencontrer dans l'ostéite ou dans l'ostéome.

Est-ce à dire que nous voulons rejeter l'opinion de Chalmers, en considérant le goundou comme une périostite ostéoplastique? Ce que nous pensons, c'est que le microscope ne nous fournit pas de caractères distinctifs entre l'ostéite et l'ostéome. Et puisque l'histologie nous manque, nous pouvons dire, cliniquement : quand une néoplasie osseuse persiste et croît indéfiniment, ne faites jamais le diagnostic d'ostéite.

Pathogénie.

Plusieurs hypothèses ont été émises pour expliquer l'origine du goundou; nous ne parlerons que pour mémoire de la théorie du

fétiche Zoré. Il va sans dire qu'il y a des pays où le roi de Bettié n'a pas de moyens de faire agir sa facétieuse divinité et où l'on a pas signalé l'existence du goundou.

L'irritation du périoste par les lésions provoquées dans les fosses nasales par des larves de diptères, comme pense Maclaud, ou par les produits de la framboesia, d'après Chalmers, constitue une simple hypothèse contre laquelle s'élèvent une multitude de faits. Il suffit pour la réduire à néant de constater que des personnes dont les fosses nasales ont toujours été normales furent atteintes de la maladie, et au contraire, des malades porteurs de rhinites chroniques, de néoplasmes et parasites des fosses nasales, ne la présentèrent jamais. Il est facile de remarquer qu'aucune espèce d'irritation portant sur la muqueuse des fosses nasales ne peut déterminer l'anakhré, et qu'on l'a suggérée faute de mieux.

La muqueuse des fosses nasales normales peut contenir des agents pathogènes; il ne sera donc pas extraordinaire qu'on puisse observer leurs effets par des syndromes qui ne doivent pas être confondus avec ceux du goundou. La notion de terrain, il nous semble, prime ici celle de l'élément étiologique, car le goundou ne se manifeste jamais que chez les noirs et leurs descendants. La race noire présente des caractères anatomiques qui constituent les conditions les plus évidentes de la prédisposition morbide.

En général ces caractères portent sur la morphologie des organes et sur leurs moyens de fixité. Quelques affections, comme la hernie ombilicale, la luxation de la mâchoire inférieure, sont très fréquentes chez les noirs. Sans doute on a démontré que les défauts de résistance sont liés à des défauts congénitaux de structure; et à ce point de vue les caractères anatomiques que nous signalons sont intéressants, parce que ce sont plutôt des anomalies de structure, des anomalies des tissus, que des anomalies morphologiques ordinaires. C'est sans métaphore que l'on peut dire que les particularités anatomiques des races noire et jaune sont des preuves palpables de leur misère anatomique.

« Chez[1] les peuples issus du croisement de la race jaune avec les autres races les aptitudes reflètent cette origine complexe : c'est ainsi que les Japonais, mélange de race jaune, d'Aïnos de race blanche, de Négritos des Philippines et de Malais, sont enclins aux ophtalmies et au suicide, comme le Chinois; à la tuberculose et au choléra comme le nègre; au rhumatisme articulaire aigu comme le blanc.

« De même le Malais emprunte à la race jaune son aptitude à la

1. P. Bourcy. *Prédisposition et immunité.*

scrofule, et à la race noire sa tendance extrême au tétanos, au béri-béri, à la tuberculose. Cette influence des croisements se fait aussi sentir chez le mulâtre. »

« Certains parasites animaux, comme la chique, la mouche de Cayor, l'Oestre Cuterebra, ont une préférence marquée pour le nègre. Darwin avait été frappé de cette perspicacité des parasites qui leur fait trouver une différence entre les tissus d'un noir et ceux d'un blanc. »

Aujourd'hui, plus qu'à aucune autre époque, les migrations multiples et variées des différentes races ont profondément modifié leur autonomie, mais l'influence ethnique se vérifie par la pathologie comparée des divers climats. C'est dans les relations commerciales étroites de la Chine avec des pays où abonde la race noire qu'on doit chercher un argument contraire à la spécialité du goundou pour la race noire, dans le fait d'avoir signalé son existence chez un Chinois.

Les objections ne manquèrent pas à notre manière d'interpréter les faits, mais nous pensons que le goundou est une maladie propre à la race noire et de la classe des lésions tropho-nerveuses des mâchoires. Comme nous l'avons déjà dit, ce qui prouve bien qu'il y a influence de race et non de milieu, c'est que partout où le goundou est observé, c'est toujours chez des noirs ou leurs descendants qu'on le rencontre.

Quelle que soit la nature de la maladie, il est très difficile de dire actuellement par quel mécanisme exact le système nerveux préside à la formation de cette maladie.

L'embarras n'est pas moins considérable quand il s'agit d'expliquer la genèse de l'hypertrophie des mâchoires, la *leontiasis ossea*.

On sait que pour entraîner la conviction il ne suffit pas qu'une théorie soit vraisemblable et que les objections qu'on lui fait soient peu fondées; mais bien que rien jusqu'ici ne démontre que l'hyperostose des maxillaires relève d'une lésion de la cinquième paire, l'expérimentation établit que la section du trijumeau entraîne un épaississement des maxillaires. On sait encore qu'on a vu la section du nerf maxillaire inférieur déterminer une hypertrophie parfois considérable du maxillaire du même côté. Il nous semble donc raisonnable de penser que le goundou relève d'une lésion nerveuse centrale, occasionnant à la périphérie des troubles vasculaires qui déterminent une exagération nutritive dans l'os et le périoste.

Ce n'est là qu'une hypothèse plausible et qui pourra recevoir une démonstration pratique plus facilement qu'il ne semble au premier

abord. Il nous serait facile de citer d'innombrables exemples empruntés à la pathologie nerveuse.

Qu'il nous suffise de rappeler encore, pour démontrer le rôle du système nerveux dans le développement des processus morbides, les éruptions cutanées, les maux perforants, les ostéopathies et arthropathies, si longtemps rangées dans le groupe des lésions rhumatismales.

SYMPTOMATOLOGIE ET TRAITEMENT.

Ce n'est qu'en accumulant des observations et en les comparant, qu'on arrive à connaître les vrais symptômes d'une maladie. Nous avons déjà indiqué les travaux par lesquels les auteurs ont été amenés à formuler l'évolution du goundou. Évidemment il nous arriverait de faire appel aux constatations de tel ou tel auteur; mais nous le répétons, nous ne cherchons pas à faire une étude d'ensemble complète.

Nous estimons faire œuvre plus utile en indiquant ce que nous avons observé nous-même. Et pour éviter des répétitions inutiles, nous renvoyons le lecteur à l'observation du malade, où on trouvera la mise au point des symptômes que nous avons observés et le traitement que nous avons employé; il nous semble être le seul appelé à donner des résultats d'autant plus satisfaisants qu'il pourra être mis en œuvre en temps opportun.

NOTE SUR LE GOUNDOU OU ANAKHRÉ

Par le Dr JEANSELME,

Agrégé à la Faculté,
Médecin des hôpitaux de Paris.

Deux saillies osseuses, ovoïdes et symétriques, qui naissent des versants de la racine du nez et, par leur accroissement graduel, rétrécissent les fosses nasales et gênent la vision, telle est la singulière affection exotique à laquelle les noirs de la côte occidentale de l'Afrique donnent le nom de goundou ou anakhré.

Elle débute généralement pendant la seconde enfance. Elle s'accompagne d'abord d'une violente céphalalgie, d'épistaxis légères et d'écoulements muco-purulents par les narines. Plus tard ces symptômes se dissipent, tandis que les tumeurs progressent, dévient les globes oculaires et entraînent à la longue la cécité.

Ces tumeurs juxta-nasales, ou plutôt ces bulles osseuses, sont constituées par du tissu aréolaire ou spongieux, recouvert d'une mince lame de tissu compact. Aussi sont-elles sonores à la percussion.

Le goundou est une affection propre aux races noires de la Côte d'Or, de la Côte d'Ivoire et de Sierra Leone.

Signalé d'abord par Mac Alister [1], puis par Lamprey [2] sous la dénomination de « horned men of Africa », il a été décrit pour la première fois, d'une manière explicite, par Maclaud [3]. D'après cet observateur, le goundou ne frappe que la race agni-achanti. Il est endémique dans la région arrosée par la rivière Comoë, où il atteint 1 à 2 p. 100 de la population.

Le goundou paraît avoir été importé dans l'Amérique du Sud par l'immigration noire. Strachan [4] a rapporté en effet un cas de goundou congénital observé sur un jeune nègre aux Indes occidentales, et il dit avoir vu deux autres cas semblables.

L'observation du professeur Pacheco Mendes (de Bahia), concernant un jeune mulâtre, serait le premier cas de goundou observé au Brésil. L'affection était unilatérale, ce qui semble être une particularité assez rare.

Le goundou ne relève ni de la syphilis ni de la tuberculose, ni de la lèpre. Il n'est pas héréditaire.

Maclaud a émis l'hypothèse qu'il serait dû au dépôt de diptères dans les fosses nasales. Cet auteur a vu le goundou sur un jeune chimpanzé à Bettié (Côte d'Ivoire). Chalmers [5] pense que le goundou est lié à la framboesia, parce qu'il l'a toujours vu survenir dans le cours ou peu après la guérison de cette maladie. Mais la coexistence de ces deux états morbides sur un même sujet ne me paraît pas impliquer une relation de cause à effet, car la contagiosité de la framboesia est telle que dans les régions où elle sévit pas un seul indigène n'est épargné.

L'abrasion des tumeurs a été pratiquée avec la gouge. J'ignore quels ont été les résultats éloignés de cette opération.

1. Mac Alister, *Irish Academy*, 10 déc. 1882.
2. Lamprey, *British med. Journ.*, 10 déc. 1887.
3. Maclaud, *Arch. de méd. navale*, janv. 1895.
4. Stachan Henry, *British med. Journ.*, 27 janv. 1894, p. 189.
5. Chalmers Albert, *Lancet*, 6 janv. 1900, p. 20.

CONTRIBUTION
A L'ÉTUDE DE L'ANTRECTOMIE

(OUVERTURE DE L'ANTRE PÉTREUX)

CONSIDÉRÉE COMME BUT OPÉRATOIRE ET COMME TEMPS PRÉLIMINAIRE DES OPÉRATIONS NÉCESSITÉES PAR LES COMPLICATIONS DES SUPPURATIONS MASTOÏDIENNES

Par le Dr Olivier LENOIR,

Ancien Interne des Hôpitaux de Paris.

(*Suite et fin* [1].)

IV. — Des facilités que donne l'antrectomie pour le traitement des complications de l'otite moyenne.

Traitement des suppurations de l'attique. Atticotomie combinée à l'antrectomie. — Nous nous occuperons d'abord de l'ouverture de l'aditus et du traitement de l'attique, dans les cas où osselets et tympan sont irrémédiablement perdus. A la vérité, pareil complément devra être apporté à l'antrectomie dans la presque totalité des opérations dirigées contre de vieilles otites; et, en ne réunissant pas au précédent chapitre la technique qui va suivre, nous avons eu uniquement pour but de ne pas le surcharger.

Dénudation du conduit auditif osseux. — L'ouverture de l'aditus devra être précédée du refoulement, de la dénudation du conduit auditif osseux. Le manuel opératoire que nous en donnons est emprunté à la pratique de Stacke, vulgarisée et perfectionnée par Lubet-Barbon (Thèse de Weismann).

« Le périoste ayant été ruginé jusqu'au trou auditif, on en libère la partie postéro-inférieure, puis la partie postérieure, enfin la partie supérieure jusqu'au-dessous des fibres musculaires du temporal. On a ainsi sous les yeux les trois quarts du trou osseux aux bords duquel adhèrent le conduit auditif cutané et le périoste; on continue la séparation des parties molles d'avec les parties dures

1. Voir les numéros de juillet et septembre 1901.

en introduisant, doucement et avec précaution, un grattoir fin et mousse dans le trou auditif, entre la face profonde de la peau du conduit et le conduit auditif osseux.

« Le revêtement périosto-cutané doit être libéré de ses connexions avec le conduit auditif osseux aussi profondément que possible, c'est-à-dire jusqu'au point, voisin de la membrane du tympan, où le revêtement est tellement mince qu'il ne peut plus être décollé sans déchirure.

« On coupe alors transversalement le conduit membraneux en bas, en arrière et en haut, aussi près que possible de l'extrémité décollée en introduisant un bistouri obliquement dans la profondeur du conduit osseux. Cette section ouvre dans ces trois directions le conduit membraneux qui n'est plus adhérent au conduit osseux qu'en avant et en bas. Le pavillon de l'oreille est alors tiré en avant par l'aide, et le conduit membraneux est entraîné par le pavillon, les parois postérieure et supérieure sectionnées s'écartent, et on a sous les yeux la paroi antérieure du conduit auditif. On sectionne cette paroi antérieure par un trait de bistouri qui joint les deux points extrêmes de la section précédente; le conduit cutané se trouve ainsi sectionné sur tout son pourtour, mais il n'est pas décollé dans sa partie antérieure et inférieure. Introduisant alors un grattoir fin dans la surface de section de la paroi antérieure, on repousse en avant et en dehors les parties molles jusqu'à ce qu'on découvre les bords antérieur et inférieur du trou auditif externe. La séparation du conduit osseux et du conduit cartilagineux est alors complète.

« Le pavillon de l'oreille est porté vigoureusement en avant, chargé sur un écarteur qui prend en même temps le conduit membraneux et le périoste décollé. L'opérateur se trouve en face du conduit auditif osseux dépouillé de ses parties molles comme sur le squelette. »

Ce temps mené à bien, nous avons sous les yeux la caisse du tympan, le plus souvent dépourvue de sa membrane dans les cas dont nous nous occupons. Le marteau, si cela est nécessaire, sera enlevé; et, l'opérateur, introduisant par le conduit auditif un protecteur coudé dans la caisse, derrière la partie surabaissée de la voûte du conduit auditif osseux (mur de la logette, paroi externe de l'attique), fera sauter, sans danger, sur cet instrument la lamelle osseuse à petits coups de ciseau. L'enclume sera ensuite facilement arrachée.

A ce moment, la caisse et le conduit ne formant plus qu'un seul canal, les osselets malades ayant été arrachés, il s'agit, pour pou-

voir en quelque sorte panser à plat, de réunir cette cavité à celle fournie par l'antrectomie, et, pour ce, détruire toute la paroi externe de l'aditus.

A l'endroit où se trouvait tout à l'heure la courte branche de l'enclume (voy. fig. 11), un stylet, enfoncé dans l'aditus par la caisse, nous donne la direction de ce conduit. Remplaçant ce stylet par le protecteur coudé et dirigeant vers lui le ciseau, de la façon représentée dans la figure 7, nous aurons bientôt, sans danger pour le facial que nous laissons plus bas, sans danger pour le canal demi-circulaire, mis à l'abri derrière le protecteur, ouvert une large communication entre notre antrectomie et notre atticotomie. Rien ne sera plus facile maintenant que d'abraser les parties malades et de panser convenablement jusqu'à guérison (voy. le résultat opératoire obtenu fig. 27).

Nous n'insisterons pas sur la façon dont la brèche osseuse ainsi créée peut être épidermisée. Nous avons tenu à donner en détail la manière de joindre à l'antrectomie le curage de l'attique et de la caisse, préférant, d'une façon générale, le mode opératoire que nous venons d'exposer à celui, applicable dans certains cas, qui consiste, dès l'antre ouvert, à cathétériser l'aditus d'arrière en avant, et à détruire immédiatement sa paroi externe, ce second procédé nous semblant plus dangereux que le premier.

Passons à la thérapeutique des autres dégâts qu'a pu faire l'infection partie de l'oreille moyenne.

Curage des cellules. — Au cours du manuel opératoire de l'antrectomie simple, nous avons signalé l'ouverture des cellules mastoïdiennes proprement dites. Mais le pus envahit aussi le plus souvent (l'opérateur ne doit jamais l'oublier s'il veut faire une opération complète) les cellules écailleuses et les cellules pétreuses.

De toutes nos préparations, les figures 25, 26, 27 et surtout la figure 23, que nous prions le lecteur de vouloir bien étudier, sont celles qui font le mieux comprendre la façon dont le chirurgien doit compléter, à ce point de vue spécial, son intervention sur l'antre. On voit qu'il peut être nécessaire d'ouvrir, en dédolant, de larges tranchées à la surface de la mastoïde pour poursuivre l'agent d'infection dans ses derniers repaires. Rien de moins dangereux, l'antre étant découvert, car point n'est besoin de gagner la profondeur. Une fois la table externe enlevée avec le ciseau tenu presque parallèlement à la surface de l'os, le reste du travail se fait à la curette, à petits coups et avec une telle sécurité qu'il est très facile, comme dans la figure 22, de mettre à nu sur une grande étendue, et sans les léser, la dure-mère et la paroi du sinus latéral.

Traitement des lésions sinusiennes et périsinusiennes. — Le manuel qui consiste, pour traiter les lésions sinusiennes et périsinusiennes, à aller d'abord chercher l'antre, source première du mal,

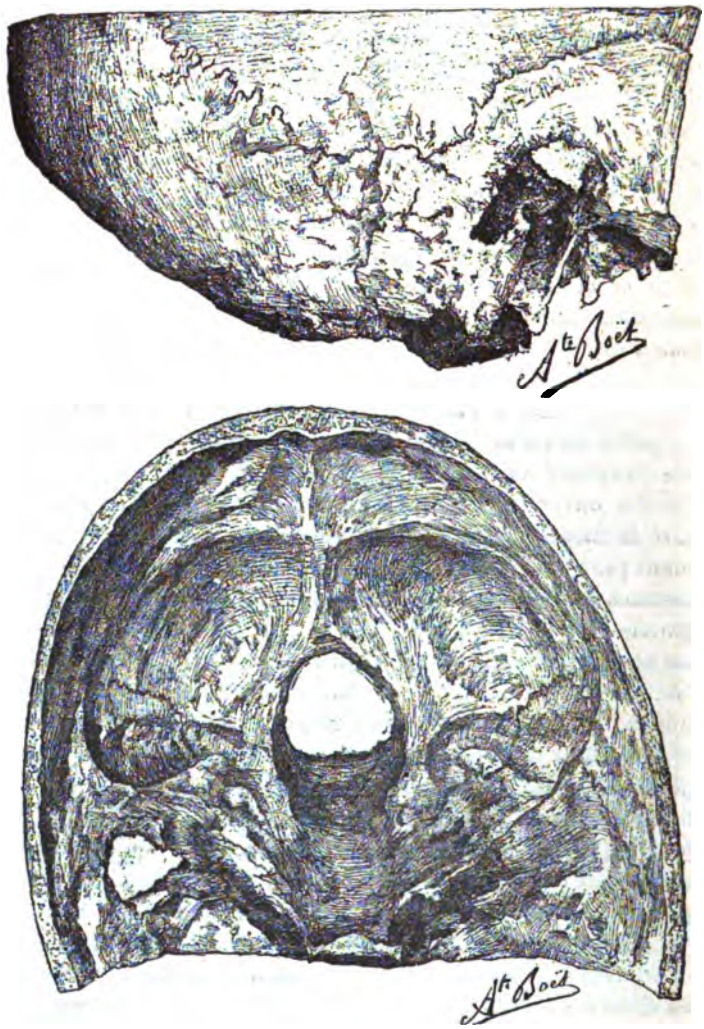

Fig. 32 et 33. — Ce profil et ce plan montrent combien il a été facile après l'antre ouvert, de pénétrer dans l'étage moyen de la base du crâne en effondrant le tegmen tympani.

et, partant de ce point, à dénuder, avec la curette, ou même avec le ciseau prudemment manié, la dure-mère avoisinant le sinus latéral, nous semble le plus rationnel et le plus facile. Nous discuterons plus loin les autres procédés.

On avouera, dès maintenant, que, lorsqu'il s'agit de rechercher un aussi gros vaisseau, mieux vaut l'aborder tangentiellement que

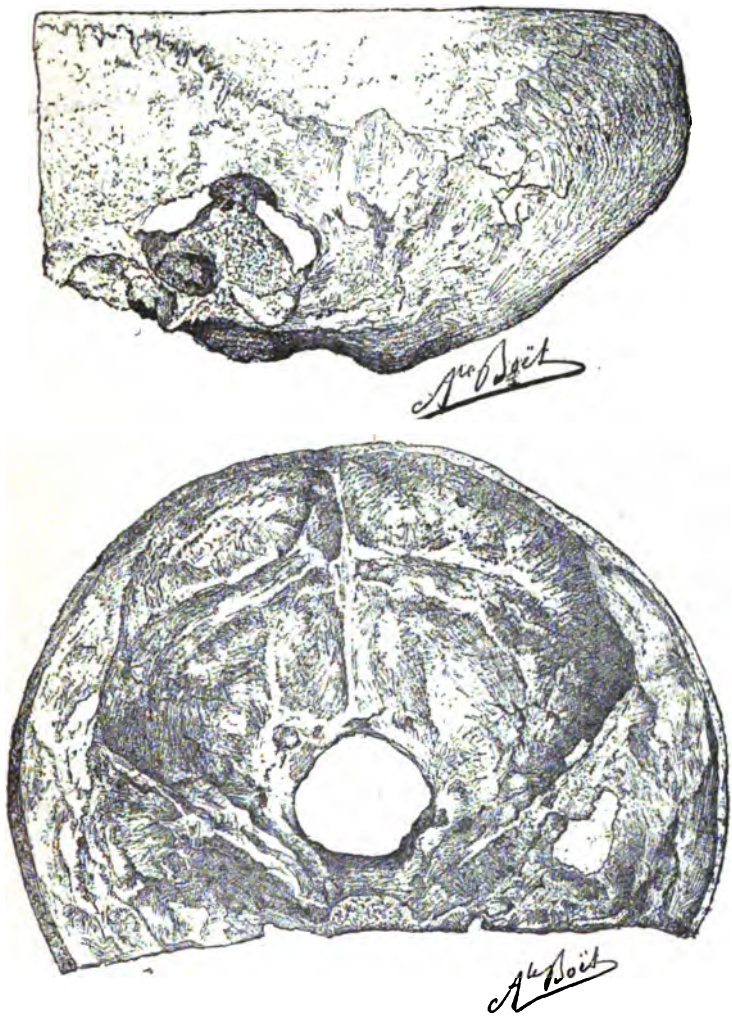

Fig. 34 et 35. — Le profil de la figure 34 et le plan de la figure 35 font voir comment on a pu, d'après les règles opératoires énoncées, après avoir fait l'antrectomie, pénétrer facilement dans l'étage moyen et dans l'étage postérieur de la base du crâne vers le lobe temporo-sphénoïdal et vers le cervelet.

perpendiculairement. Or, nous le répétons, rien n'est plus facile à obtenir que le résultat de la figure 22, qui nous semble satisfaire à tous les desiderata.

Une fois le sinus découvert de la sorte, il est facile d'ouvrir les

collections purulentes développées autour de lui, ou même de l'ouvrir et de le curer, comme on propose de le faire et comme on le fait aujourd'hui.

Nous ne croyons pas devoir insister plus longtemps sur des faits que les figures démontrent mieux que les discussions.

Traitement des complications cérébrales et cérébelleuses. — Enfin, l'antrectomie nous permet-elle d'atteindre les collections purulentes, tant cérébrales que cérébelleuses, déterminées par les otites?

De même que tout à l'heure, nous remettrons à plus tard la question de savoir si notre procédé est le meilleur. Tout ce que nous pouvons prouver, pour l'instant, c'est qu'il est bon et facile.

La figure 31 fait voir d'une façon limpide comment et par quelle route le stylet, partant de l'antre pétreux, peut, suivant la direction qu'on lui imprime, pénétrer dans l'étage moyen C de la base du crâne vers le cerveau ou dans l'étage postérieur *c* vers le cervelet. Les figures 12 et 13 nous montrent avec quelle facilité, chez le jeune enfant, une simple épingle dirigée convenablement peut s'enfoncer dans le lobe temporo-sphénoïdal *c'* ou dans les hémisphères cérébelleux *c''*.

Une fois dans l'antre, pour nous créer une voie sûre vers les collections cérébrales ou cérébelleuses consécutives aux otites, il nous suffira donc d'effondrer, dans le premier cas, le tegmen tympani, dans le second, la muraille séparant la paroi postérieure de l'antre de la face endocranienne postérieure du rocher. Nous savons le tegmen bien mince et peu susceptible d'offrir une résistance même au bec d'une sonde cannelée. Quant à la paroi postérieure de l'antre, de deux choses l'une : ou nous l'avons trouvée bien mince (fig. 19), ou bien formée de cellules peu consistantes et justiciables de la curette (coupes 20 et 24). En tous cas, le ciseau, manié en connaissance de cause, a été inoffensif dans la pratique; et nous nous plaçons dans l'hypothèse la plus défavorable, qui est celle où aucun point osseux ramolli ne réunit l'antre à la lésion encéphalique. En réalité, dans la majorité des cas, il y a des séquestres; la paroi est friable, elle ne l'est même peut-être que trop.

Au point de vue pratique, nous ne saurions donner une meilleure démonstration des faits que nous venons d'avancer qu'en commentant les pièces des figures 32, 33, 34 et 35 que nous avons empruntées à M. Broca. Dans les deux premières on voit comment, l'antrectomie faite, le tegmen a pu être abrasé pour permettre l'exploration du cerveau. Dans les figures 34 et 35, deux brèches,

l'une en avant, l'autre en arrière, donnent toutes les facilités désirables pour le traitement des collections cérébrales et cérébelleuses.

V. — Examen critique de quelques autres procédés employés, tant pour l'ouverture de l'antre que pour le traitement de certaines complications des otites moyennes.

Bien que, dans notre idée, ce mémoire ne soit destiné qu'à servir de commentaire à nos figures, nous croyons utile, avant de terminer, de passer en revue quelques-uns des procédés employés aujourd'hui pour atteindre l'antre ou pour traiter les complications intra-crâniennes de l'otite moyenne.

Une opération très en vogue à l'heure actuelle et permettant de soigner l'attique et l'antre est celle de Stacke; nous avons emprunté plus haut à cet auteur la façon dont il dépouille de ses parties molles le conduit auditif osseux, et nous nous sommes inspiré de sa technique en décrivant la mise en communication large de l'antre et de l'attique. Le résultat final est donc à peu près le même que dans la méthode que nous proposons, mais l'ordre est inverse. Tout en reconnaissant que l'opérateur peut, dans certains cas, être obligé d'aborder l'antre par l'aditus, au lieu d'y entrer par l'extérieur, nous croyons que, dans la majorité des interventions, le chirurgien peut et doit commencer par l'antrectomie.

Voici les raisons bien simples que nous en donnons. Que fait l'opérateur pratiquant le Stacke? Il abat la paroi d'un conduit dont il voit l'entrée, mais dont il ne voit pas la sortie, et dont il reconnaît mal la direction. Ne croit-on pas que, dans ces conditions, il y a plus de chances de léser le facial que dans notre procédé, où le chirurgien voit le stylet pénétrer l'aditus par l'attique et en sortir par l'antre? D'autre part, l'attaque par le conduit nous paraît viser comme but principal l'attique, la caisse et les osselets : c'est surtout la marche de l'otologiste. L'attaque par la mastoïde, telle que nous l'avons décrite, vise l'antre, et donne, dès l'abord, du jour pour le traitement des cellules (dont le Stacke semble s'occuper assez peu), l'inspection de l'encéphale et du sinus : c'est plutôt la marche du chirurgien.

Kuster propose d'enlever la paroi postérieure du conduit auditif osseux pour établir la communication entre ce conduit et l'antre. Et le facial? C'est, du reste, avec un procédé analogue que Hammond a obtenu trois paralysies faciales sur trois opérations.

Bergmann, au contraire, nous paraît hanté par la peur de la

lésion nerveuse, en proposant la technique suivante, que nous reproduisons simplement à titre documentaire. Il pénètre au-dessous de la ligne temporale, avec un ciseau étroit, à travers la couche osseuse assez puissante qui est située entre le toit du méat et la limite inférieure et latérale de la fosse moyenne du crâne, jusqu'à la bordure osseuse de la membrane du tympan, sans ouvrir la cavité crânienne. Puis il dirige le ciseau plus loin en arrière vers l'apophyse mastoïde, pour pénétrer de là très obliquement dans la portion tympanique formant la paroi postérieure du conduit auditif osseux.

Parmi les procédés dirigés contre les caries étendues de l'apophyse mastoïde, nous devons mentionner celui qui est dû à M. Chaput et que cet auteur a décrit sous le nom de résection large du rocher.

Cette belle opération, savamment conçue, nous semble exiger une habileté manuelle et des connaissances anatomiques que le praticien est loin de posséder habituellement, et, qu'à notre avis, il ne pourra acquérir que bien difficilement, même en répétant maintes fois cette délicate médecine opératoire. Selon nous, il faut toute l'adresse d'un maître rompu de longue date aux difficultés les plus ardues de la chirurgie osseuse pour mener à bien semblable besogne. Au dire de M. Chaput lui-même, cette intervention n'est pas sans danger.

Pratiquée par un opérateur aussi expérimenté que son auteur, elle a été suivie, dans les trois cas, de paralysie faciale. C'est qu'en effet, dans cette technique, le facial est continuellement menacé. Au deuxième temps de l'opération (le 1er est l'incision cutanée), qui est la résection de la paroi supérieure du conduit et de la caisse, M. Chaput constate lui-même le danger couru par le nerf. Au troisième temps, l'auteur, avec la sonde cannelée, isole le nerf jusqu'au trou mastoïdien. J'ai dégagé ainsi, à l'amphithéâtre, plusieurs fois, le tronc du facial : c'est une manœuvre peu facile. Enfin, nous nous permettrons de trouver dangereux, bien que très élégant et très séduisant, le cinquième temps (résection de la paroi inférieure du conduit et de la caisse) dans lequel : « L'os étant très cassant, on détache constamment un grand éclat qui comprend toute la face inférieure du rocher : apophyse styloïde et crête vaginale, pourtour du golfe jugulaire et du canal carotidien ; parfois même on emporte, du même coup, l'épine du sphénoïde. »

Ce procédé a pour but de ne laisser subsister du rocher que son sommet. Mais, avec notre technique, on obtient le même résultat (voy. fig. 16, dessinée par nous d'après une pièce appartenant

à M. Broca) en courant, nous semble-t-il, de moins grands dangers.

Nous avons insisté sur ce fait que le traitement des abcès du cerveau et du cervelet, d'origine otique, par l'antre, était bon et facile au point de vue technique; bien que la question de la trépanation crânienne, dans ces cas, ait été récemment traitée et résolue en divers sens par de hautes personnalités chirurgicales, on nous permettra de rappeler succinctement les raisons majeures qui nous paraissent militer en faveur de l'adoption de la voie mastoïdienne.

Le plus souvent, les abcès encéphaliques d'origine otique sont proches du rocher malade et du même côté.

Dans le plus grand nombre des cas, en effet, ils sont temporo-sphénoïdaux (surtout chez l'enfant), quelquefois cérébelleux, très rarement situés en dehors de ces sièges habituels.

Il y a une variété considérable de procédés pour trépaner. Tous comptent des succès. Lequel choisir?

D'une façon générale, il faut trépaner au-dessus de l'oreille et de l'apophyse pour explorer le lobe temporal, dans la fosse occipitale inférieure pour explorer le cervelet.

Où opérer quand le diagnostic est impossible, ce qui arrive le plus souvent? Certains auteurs prétendent même qu'il en est toujours ainsi; en tous cas, dans la majorité des cas, les signes psychomoteurs sont nuls.

Si l'on a trépané pour le lobe cérébral, et qu'il y ait erreur, il faudra donc une seconde intervention?

Le diagnostic n'est pas toujours évident entre un abcès, une phlébite, une méningite, un abcès sous-dural. Or, ces trois dernières catégories ne ressortent-elles pas évidemment du traitement par l'antrectomie?

La trépanation crânienne ne permet pas un bon drainage. Enfin, puisqu'il faudra toujours soigner le rocher, source de tous les maux, pourquoi ne pas commencer par là et se servir du travail déjà fait en partant judicieusement de la source? Nous ne croyons pas que l'argument tiré de l'ébranlement de la tête par les coups frappés sur la mastoïde ait beaucoup de valeur.

Au reste, nous le répétons, cette voie, déjà tracée par Macewen, a actuellement en sa faveur la sanction de beaux résultats opératoires.

CONCLUSIONS.

Nos conclusions seront sommaires, les faits sur lesquels elles s'appuient ayant été établis par des recherches et des préparations auxquelles nous avons constamment renvoyé le lecteur.

Le manuel opératoire de l'ouverture de l'antre mastoïdien méritait d'être étudié, étant donné qu'il ne l'avait pas été chez l'enfant, et que la plupart des auteurs divergent sur la façon dont l'intervention doit être pratiquée chez l'adulte.

L'antrectomie est une opération facile, car :

1° Il est facile d'établir des repères certains et de fixer un lieu d'élection;

2° Il est relativement aisé, en la pratiquant, de ne léser aucun organe important.

C'est une opération utile en ce qu'elle permet non seulement d'ouvrir l'antre, mais encore d'intervenir efficacement dans toutes les complications de l'otite moyenne.

La voie mastoïdienne nous paraît la meilleure de celles proposées dans la thérapeutique chirurgicale des complications intra-crâniennes des otites.

A. Broca. *Abcès du cerveau et méning. cons. à supp. de l'or. moy. Soc. anat.*, juillet 1894.
A. Broca et Lubet-Barbon. *Les suppurations de l'apop. mastoïde* Paris, 1895.
A. Broca. *Gaz. hebd.*, 28 juin 1896.
A. Broca. *Chirurgie cérébrale.* Paris, 1896.
Brochin. *Trépanation de l'apop. mast.* Th., Paris, 1874.
Birmingham. *British. med. Journ.*, sept. 1890, p. 683.
Cavaroz. *Trépanat. de l'apop. mast.* Th., Lyon, 1893.
Chaput. *Résection large du rocher. Rev. intern. de Rhinol.*, 1893.
Cheatle. *L'antre mastoïdien chez les enfants. Lancet*, 3 déc. 1892, t. II, p. 1264.
Chipault. *Chirurgie opératoire du syst. nerveux*, t. I.
Delaissement. Th., Paris, 1868.
Duplay. *Trépan. de l'apop. mast. Arch. gén. de méd.*, 1883, p. 722.
Farabeuf. *Médecine opératoire*, Paris, 1896.
Garnault. *Bull. Soc. Biolog.*, 1895, p. 112.
Grandhomme. Th., Paris, 1890.
Hartmann. *Arch. f. klin. Chir.*, 1877, t. XXI, p. 335-351.
Hammond. *Med. News*, 1894, p. 572.
Hedinger. *Zeitschrift f. Ohren.*, vol. XIV, p. 55.
Hessler. *Arch. f. Ohren.*, vol. XXVI, et vol. XXVII.
Hoffmann. *Congrès allemand de Chirurgie*, 1889.
Korner. *Arch. f. Ohren.*, t. XXVII, XXVIII, XXIX.
Laurent. *Clin.*, Bruxelles, 1892, t. VI, p. 391.
Lichtenberg. *Orvosi hetilap.*, n° 15. 1891.
Lœwenberg. *Congrès français de Chirurgie*, 1885.
Macewen. *61. ann. Meet of the British med. Assoc.*, 1893.
Misskommer. *Revue de Chirurgie*, n° 4, avril 1889.
Noltenius. *Congrès d'Otol. de Berlin*, 22 avril 1889.
Nuroli. *Bull. dell. mal. dell'Or.*, IX, n° 5, p. 27.
Panse. *Arch. für Ohren.*, 1892-93, t. XXIV, p. 248-280.
Pauzat. *Ann. mal. or.*, sept. 1893.

Poirier. *Anat. chirurg. méd.*
Ricard. *Ap. mast.*, *Gaz. hôp.*, 23 fév. 1889.
Richards. *Soc. otol. américaine*, 1890.
Schwartze. *Handbuch der Ohren.*
Sentex. Th., Paris, 1865.
Stacke. *Arch. f. Ohren.*, vol. XXVI, p. 116; XXXI, p. 210.
Stewart. *Lancet*, juin 1894, t. I, p. 1147.
Treves. *Manuel of Op. Surgery*, 1890, p. 634.
Weissmann. Th., Paris, 1893.
Wheeler. *Glasgow med. Journ.*, 1888, t. XXVIII, p. 1165.
Winslow. *A new mast. curette. Hahnemann Monthly*, 1881, Philadelphia.
Zuckerkandl. *Monatschr. für Ohren.*, 1879, t. III, p. 49-54.

DE LA TUBERCULOSE GÉNITALE
CHEZ LA FEMME

Par Mlle Marie GOROVITZ,
Docteur en médecine, ancien Externe des Hôpitaux de Paris.

(*Suite et fin.* [1])

Obs. XV (Chandelux, *in* thèse de Beauvignon. Nancy, 1898.) — *Ascite tuberculeuse enkystée, symptomatique d'une salpingite tuberculeuse. Laparotomie et drainage après salpingectomie. Mort.*

Mlle M. H..., vingt-quatre ans, lingère, entrée le 25 novembre 1890, morte le 27 mai 1891.

Père mort à soixante-sept ans, mère morte en couches.

Trois frères et sœurs morts tout jeunes d'affections inconnues. Un frère et une sœur bien portants. Pas de manifestations scrofuleuses dans l'enfance.

Excellente santé jusque il y a un an, où elle commence à se plaindre d'une sensation de brûlure profonde dans le petit bassin, sans douleur vraie. Depuis deux mois, sensation de douleurs fixes, sans irradiation du côté des lombes ou des membres inférieurs. Au bout d'une semaine environ le ventre avait grossi presque jusqu'à atteindre le volume que l'on constate à l'entrée à l'hôpital.

L'abdomen présente une dilatation considérable, la tumeur est sensiblement sphérique, elle est mobile en masse, ne change pas de forme quelle que soit la situation de la malade. Les deux hypocondres sont libres. Tumeur tendue, rénitente, matité sur toute la surface, sensation de flot facile à obtenir. Pas de douleur à la palpation.

Au toucher combiné avec la palpation, on délimite une tumeur du volume du poing, vers la partie latérale gauche de l'utérus.

Leucorrhée abondante.

Facies très pâle, téguments très anémiés.

Grandes oscillations thermiques avec rémission matinale.

Diagnostic. Tuberculose génitale avec ascite.

24 janvier. Laparotomie. A l'incision du péritoine, issue de deux litres environ de liquide séro-purulent.

A l'exploration manuelle qui suit cette issue, on trouve une grande

1. Voir les numéros d'avril, juin, août, septembre 1901.

cavité fermée de toutes parts et recouverte en différents points de nombreuses granulations tuberculeuses.

Drainage avec suture partielle, excision des deux trompes.

La malade succombe le 27 mai 1891 et à l'autopsie, on trouve une tuberculisation généralisée.

Obs. XVI (Chandelux, *in* thèse de Beauvignon). — *Tuberculose péritonéale à forme ascitique, consécutive à une tuberculose des trompes. Laparotomie. Guérison.*

Mme Ch., vingt et un ans, entre le 31 mars 1897.

Aucun antécédent tuberculeux héréditaire.

Menstruation toujours très régulière et s'étant continuée ainsi depuis le mariage il y a dix mois.

A maigri depuis quelques mois. La santé se maintint bonne jusqu'au mois de février, dernière époque à laquelle la malade constate que son ventre était plus dur et un peu plus volumineux. L'appétit néanmoins restait bon et il n'était survenu ni douleurs abdominales, ni nausées, ni vomissements. L'augmentation du volume du ventre fit des progrès assez rapides, si bien qu'il avait acquis des dimensions assez considérables quand la malade vint à l'hôpital.

A l'examen, le ventre est uniformément ballonné, douloureux à la pression, surtout à gauche; la percussion dénote une ligne de matité à concavité supérieure, se déplaçant légèrement dans les décubitus latéraux. On perçoit nettement la sensation de flot.

Le toucher ne révèle aucune lésion utérine, mais le doigt provoque de la douleur sur les annexes des deux côtés. A l'examen thoracique, épanchement aux deux bases; aux sommets, respiration obscure et bruit d'expiration prolongée.

Chaque soir la température oscille entre 38° et 39°, tandis que le matin elle est normale.

Diagnostic. Tuberculose péritonéale consécutive à une tuberculose tubaire, avec lésions tuberculeuses des poumons.

En raison de la prédominance des signes abdominaux sur les phénomènes pulmonaires et de l'apyrexie constatée tous les matins, l'intervention est proposée et acceptée, surtout en raison de l'état d'affaiblissement de la malade qui s'accentue de jour en jour.

6 avril. Laparotomie: issue de 5 litres environ de sérosité citrine. Épaississement considérable de l'épiploon, qui est parsemé de granulations tuberculeuses, ainsi que les intestins, que de nombreuses adhérences unissent entre eux et à l'épiploon. Les trompes sont épaissies, rigides, en érection, recouvertes de granulations tuberculeuses. En raison de la dissémination des lésions elles ne sont point enlevées, et l'on ne pratique pas le décollement des anses intestinales. On introduit dans la cavité péritonéale une éponge imbibée de solution phéniquée à 50 p. 1000, de façon à arriver au contact de toutes les parties abordables et à exercer sur elles une friction un peu énergique.

Suites simples. La température vespérale diminue peu à peu. Lorsque la malade rentre chez elle, le 22 avril, l'épanchement ascitique ne s'est point reproduit, l'épanchement pleural a presque disparu complètement, l'appétit est excellent et l'on doit espérer une guérison prochaine.

18 août 1897. La malade peut être considérée comme guérie; il n'existe plus aucun signe abdominal ou pleural.

Obs. XVII (Lauwers. *Bulletin de la Société belge de Gynécologie et d'Obstétrique*, 1899). — *Salpingite tuberculeuse et péritonite.*

Laparotomie pour tuberculose péritonéale. Malade toujours bien réglée, état général bon, pas de signes de tuberculose pulmonaire.

Il y a cinq ans, l'abdomen augmente soudainement de volume et par l'aspiration on retire un liquide clair. Deux semaines avant l'opération il augmenta de volume de nouveau.

On extirpe un gros pyosalpinx tuberculeux de chaque côté. Drainage. L'utérus est normal.

Obs. XVIII (Ojemann, Thèse de Tübingen, 1897). — *Un cas de tuberculose primitive des trompes.*

Femme de vingt-six ans, sans antécédents tuberculeux.

Mariée, stérile, pas de fausse couche; toujours bien réglée. Depuis quelques mois, accroissement du volume du ventre, surtout prononcé à gauche en même temps qu'amaigrissement et faiblesse générale. On fait d'abord le diagnostic de kyste de l'ovaire, mais très peu de temps après on constate tous les symptômes d'ascite, en même temps qu'il se fait une pleurésie droite.

Diagnostic. Tuberculose généralisée. Mort. *Autopsie.* Tuberculose péritonéale et pleurale, lésions tuberculeuses anciennes des deux trompes. Les deux orifices tubaires sont complètement oblitérés; les parois tubaires tout près du pavillon sont transformées en une masse molle, s'écrasant facilement sous le doigt, et, au microscope, on note une destruction complète de la muqueuse, une infiltration cellulaire dans la couche musculaire et une dilatation des vaisseaux.

Étant donné qu'on n'a pu relever aucun foyer de tuberculose au niveau d'un autre organe, poumons, intestins, ganglions, étant données d'autre part, les lésions très avancées des trompes, Ojemann se croit autorisé à admettre que dans ce cas la tuberculose péritonéale évolua secondairement à la suite d'une tuberculose primitive des trompes.

Obs. XIX (Albert Sippel, *Deutsche medic. Wochenschrift*, n° 52, p. 974, 1894). — *Contribution à la tuberculose génitale primitive de la femme.*

Jeune fille de vingt ans vient consulter le 20 mai 1891 pour des douleurs abdominales.

Réglée à dix-sept ans, irrégulièrement. Depuis un mois douleurs au moment des règles, surtout localisées à droite.

Inappétence, constipation.

Parents morts de tuberculose.

Le toucher sous chloroforme montre un hymen intact; utérus petit, trompe droite tuméfiée, avec nodosités; toucher très douloureux sans chloroforme. A gauche, rien d'anormal.

Diagnostic. Salpingite droite; on pense à une lésion tuberculeuse.

13 juillet. Laparotomie, extirpation des annexes droites; leur surface était couverte de tubercules miliaires; la trompe présente des lésions anciennes de tuberculose avec dégénérescence caséeuse. Le péritoine était couvert, dans le voisinage de l'orifice tubaire, de tubercules miliaires isolés. *Dans tout le reste et à gauche, le péritoine était sain.* Pas d'ascite.

Le 29 juillet, la malade part guérie. Les règles surviennent régulièrement. Ceci dure six mois. Ensuite même évolution à gauche. On constate d'abord par l'examen microscopique des fragments ramenés par le curettage, une tuberculose de la muqueuse utérine, malgré l'aspect macroscopique normal.

Le 29 février 1892, *deuxième laparotomie*, extirpation des annexes gauches tuberculeuses. Le péritoine présente autour de ces annexes les mêmes lésions que l'on put constater à droite au cours de la première laparotomie. A droite maintenant il n'existe plus traces de tubercules. La malade guérit. Depuis deux ans et demi, elle ne présente plus aucune manifestation morbide.

Et Sippel conclut, d'après cette observation, *que les trompes tuberculeuses peuvent engendrer une péritonite tuberculeuse par ensemencement de l'ostium abdominal.*

Obs. XX (Jordan, *Beitrag zur klin. Chirurgie*, 1895, p. 746).

Observation d'une jeune fille de dix-huit ans, ayant présenté une péritonite tuberculeuse à point de départ dans la trompe.

Par la laparotomie on évacue l'exsudat; les trompes sont laissées en place, par suite des adhérences très marquées.

Les symptômes de péritonite disparurent et la malade se porta bien pendant deux ans et demi.

Les lésions de la trompe ayant progressé, on fit une seconde laparotomie. La tuberculose miliaire persistait, mais il n'y avait plus d'exsudat, ni d'adhérences. *Cette péritonite fut entretenue par la trompe malade.*

Obs. XXI (Nassauer, *Münchener medic. Wochenschrift*, 1898, p. 582.)

Femme de vingt-neuf ans; mariée en juillet 1893; depuis, douleurs abdominales. Jamais été malade avant.

Examen. Rien au poumon ni au cœur.

Utérus en rétroflexion; trompe gauche en forme de saucisse. Rien aux annexes droites.

Diagnostic. Pyosalpinx gauche avec rétroflexion de l'utérus. — Quelques mois plus tard le ventre devient douloureux; il se forme un grand épanchement péritonéal.

Laparotomie, 14 novembre 1893. Il s'écoule un liquide jaune citrin très abondant. Adhérences nombreuses entre l'utérus, la vessie et le rectum. Les intestins, le péritoine pariétal sont recouverts de tubercules miliaires.

La malade guérit; deux ans après, état de santé bon. Utérus en rétroflexion; la malade se plaint de la toux. — Elle revient trois mois après, et l'on constate derrière l'utérus une tumeur molle, fluctuante, remplissant la moitié gauche de la cavité pelvienne, tumeur sensible.

28 août 1895. Colpotomie postérieure, la tumeur est rompue et il s'écoule un liquide séreux.

Des adhérences multiples persistent. On ramène l'utérus avec son péritoine et les anses intestinales pour constater l'état du péritoine. Toutes ces parties, point de prédilection de la tuberculose péritonéale, sont explorées minutieusement; il n'existe plus trace de tubercules, pas d'ascite.

On revoit la malade deux ans et demi après en parfait état de santé.

Obs. XXII (Spaeth, I. D. Strassburg, 1885).

Femme de trente-cinq ans, mariée depuis neuf ans. Mari mort de tuberculose. Deux accouchements normaux à la période où le mari fut encore bien portant, deux fausses couches après. Il y a quinze mois la femme, jusque-là bien portante, est prise de fortes ménorragies, qui bientôt deviennent des hémorragies continuelles.

Il y a trois mois elle subit un curettage et une colporraphie. Mais six jours après l'opération, l'abdomen commence à se tuméfier et dans les dernières semaines elle éprouvait des douleurs continuelles dans le bas-ventre, surtout localisées à droite; en même temps diarrhée, fièvre, amaigrissement.

Examen. Cœur, poumons normaux; tuméfaction du ventre, à droite tumeur du volume d'une grossesse à cinq ou six mois. Légère ascite. Le toucher montre que la tumeur se continue avec les annexes droites; l'utérus est augmenté de volume en antéversion.

A gauche, on sent aussi une tumeur du volume d'une mandarine, plus mobile qu'à droite. T. vespérale 39°. Adénopathie inguinale.

Opération. Tuberculose diffuse du péritoine viscéral et pariétal. La tumeur droite n'est autre chose que de l'ascite enkystée entre les anses intestinales agglutinées, d'une part, et les annexes droites, d'autre part; évacuation d'un liquide clair. On aperçoit alors les deux trompes et les ovaires représentés par deux tumeurs du volume d'une mandarine, recouverts de tubercules; la tumeur tubo-ovarienne droite se rompt et il s'écoule un pus jaune verdâtre. La malade succomba trois mois après l'opération, de tuberculose généralisée.

Obs. XXIII (Spaeth, *ibidem*).

Femme de quarante-trois ans, mari tuberculeux, mariée depuis treize ans, trois fausses couches. Depuis huit mois, tuméfaction du ventre, amaigrissement notable.

Examen : cœur, poumons normaux. Abdomen tuméfié. Utérus en rétroversion; des deux côtés on sent des tumeurs élastiques, du volume d'une pomme, paraissant être les annexes. Pas de fièvre.

Opération. Tuberculose péritonéale et intestinale avec un peu d'ascite. Deux tumeurs tubo-ovariennes couvertes de nombreux nodules. Quatre mois après l'opération, mort avec des phénomènes de tuberculose intestinale.

Obs. XXIV (Spaeth, *ibidem*).

Femme de vingt-six ans, antécédents tuberculeux.

Depuis deux mois, tuméfaction du ventre avec douleurs surtout très accentuées dans les quinze derniers jours. Bien réglée. Pas de vomissements; constipation.

A l'examen, rien d'anormal aux poumons.

Abdomen ballonné, matité, fluctuation.

Laparotomie; il s'écoule un liquide jaune clair. Le péritoine est très épaissi, hypérémié, recouvert de nodules. Les deux trompes sont très épaissies, transformées en de véritables tumeurs que l'on excise, de même que les ovaires.

La malade succomba quelques jours après l'opération, et à l'*autopsie*, on trouva une tuberculose généralisée, des foyers caséeux dans le sommet du poumon droit. L'utérus, très adhérent avec les anses intestinales voisines, présente au niveau de sa surface interne une membrane caséeuse et des tubercules que l'on aperçoit aussi sur l'orifice cervical externe.

Les trompes sont remplies d'une masse caséeuse; destruction de la muqueuse et infiltration tuberculeuse de la musculeuse.

Matières caséeuses dans les ovaires.

Obs. XXV (Kötschau, *Archiv für Gynecologie*, Bd 31, 1887). — *Un cas de tuberculose génitale.*

Femme de quarante-cinq ans; n'a jamais été malade.

Il y a quatre ans, douleurs dans le bas-ventre; qui se sont accrues depuis un an, en même temps que constipation, métrorragies profuses, battements de cœur, insomnie, inappétence. Ces symptômes s'amendent avec un traitement approprié. Ensuite, apparition des phénomènes d'une pelvipéritonite aiguë.

Examen : Cœur, poumons normaux. Abdomen tendu, utérus en rétroflexion, dur. Dans le cul-de-sac de Douglas, tumeur fluctuante, douloureuse à la pression, du volume d'une pomme. *Diagnostic* : tumeur ovarique droite. — La malade succombe le lendemain et à l'*autopsie*, on trouve une tuberculose génitale chronique, partant probablement de la trompe droite; salpingite tuberculeuse primitive, ovarite caséeuse chronique, endométrite caséeuse, *péritonite* enkystée. — Tuberculose subaiguë secondaire du sommet droit.

Obs. XXVI (Spaeth, *Deutsche medicinische Wochenschrift*, 1889).

Femme de trente-deux ans, mariée depuis sept ans, trois accouchements normaux. Depuis quatre mois, douleurs abdominales à droite avec tuméfaction du ventre; depuis trois mois, aménorrhée; enfin, depuis trois

semaines, la malade ressent une tumeur à droite en même temps que les douleurs s'exagèrent; intermittence de diarrhée et de constipation, amaigrissement.

Examen. Poumons et cœur normaux. Abdomen modérément ballonné, légère ascite; gros ganglions inguinaux des deux côtés. Tumeur dure, noueuse, au niveau de la région cæcale; par le toucher vaginal cette tumeur semble faire corps avec les annexes gauches. Utérus petit, atrophié; la trompe gauche paraît normale.

La malade reste quinze jours en observation, pendant lesquels l'ascite augmente; la température ne dépasse pas 38°.

Laparotomie. Tuberculose péritonéale et intestinale généralisée, cæcum très épaissi, induré, constituant une masse unique avec le péritoine et la trompe droite. — Par suite des nombreuses adhérences l'opération ne put pas être menée à bout et la malade succomba cinq jours après.

A l'*autopsie*, on constate une *tuberculose disséminée du péritoine, ayant son point de départ dans la trompe droite*, qui est dilatée, remplie de pus verdâtre, dans lequel des bacilles de Koch ont été trouvés; foyers purulents dans l'ovaire correspondant.

Obs. XXVII (Heiberg, *Internationale Beiträge zur wissenschaftlichen Medicin*, Bd II, 1891). — *De la tuberculose urogénitale primitive chez l'homme et chez la femme.*

R., vingt-deux ans. A l'entrée, induration du sommet gauche. Ascite, diarrhée. Mort de collapsus. *Autopsie* : ligaments larges, trompes et ovaires adhérents à la face postérieure de l'utérus par du tissu tuberculeux.

Les deux trompes, surtout la gauche, du volume du pouce, présentent une infiltration caséeuse, en partie ramollie. Les deux ovaires sont parsemés de granulations. *Péritonite tuberculeuse généralisée.* Nodules tuberculeux dans les poumons.

Obs. XXVIII (Même auteur).

E. D., vingt-cinq ans. *Autopsie* : Petit utérus, trompes du volume d'un pouce, tortueuses, adhérentes au rectum, remplies de matières caséeuses.

Pas de foyer tuberculeux au niveau des poumons. *Péritonite tuberculeuse.*

Obs. XXIX (Même auteur).

R. M., dix-neuf ans, sans antécédents tuberculeux; fièvre, vomissements, diarrhée, signes de péritonite chronique.

Autopsie. Les deux trompes épaissies, adhérentes à l'ovaire, sont infiltrées de matières caséeuses. Nodules caséeux dans l'ovaire droit. Tuberculose de l'utérus. Poumons, intestins sains. *Péritonite tuberculeuse.*

Obs. XXX (A. Cayla, *Progrès méd.*, 1882). — *Tuberculose des trompes avec péritonite consécutive.*

Autopsie d'une jeune fille de vingt-deux ans.

Péritonite généralisée avec épanchement, foie hypertrophié avec dégéné-

rescence graisseuse. Le péritoine pelvien est couvert de pseudo-membranes épaisses, grises, lardacées. Utérus normal; ligaments larges épaissis. Ovaires entourés d'une couche fibreuse épaisse. Les trompes tuméfiées contiennent une masse caséeuse.

Obs. XXXI (Schellong, *Centralblatt für Gynaek.*, 1885, n° 23). — *Un cas de tuberculose miliaire pendant la puerpéralité. Epanchement péritonéal. Ponction et lavage du péritoine. Mort.*

Femme de vingt-quatre ans, après avoir mis au monde un enfant vivant et à terme, est prise vers le huitième jour d'une forte fièvre avec ballonnement du ventre et douleurs. Six semaines après on fait une ponction exploratrice de l'abdomen, qui ramène un liquide fétide et qui permet de faire le diagnostic d'une péritonite diffuse purulente. A l'*autopsie*, on trouve en dehors de la péritonite purulente une tuberculose miliaire des poumons et des reins. La muqueuse de la trompe droite présente une dégénérescence caséeuse.

Schellong considère la lésion de la trompe comme point de départ de la généralisation tuberculeuse, et c'est encore dans ce cas la puerpéralité qui a créé un terrain favorable.

Obs. XXXII (Frees. *Deutsche med. Wochenschrift*, 1894).

Femme de vingt-huit ans, 1890.

Un accouchement il y a six ans; depuis quelques semaines, augmentation du volume du ventre; il y a huit jours, ponction.

10 mai 1890. *Laparotomie.* Évacuation de 5 à 6 litres d'un liquide jaunâtre; péritoine pariétal et viscéral couverts de tubercules typiques. — Extirpation des annexes droites, qui portent des lésions très avancées de tuberculose, avec constatation de bacilles.

Mort six semaines après.

Obs. XXXIII (Frees, *ibidem*).

A. S., vingt-sept ans, 1891.

Il y a quatre ans, accouchement. — Pleurésie il y a un an.

22 juin 1891. Circonférence du ventre : 89. Ascite. Trompe gauche tuméfiée, trompe droite plus altérée, épaissie, nodulaire.

1er juillet 1891. *Laparotomie.* Le péritoine abdominal et le mésentère adhérent forment une masse nodulaire. Évacuation d'un litre de liquide verdâtre. Adhérences très marquées dans le petit bassin. Péritoine couvert de nodules tuberculeux, surtout au voisinage de la trompe. Extirpation des deux trompes. Drainage. La malade guérit; elle fut revue en 1894 en bon état, sans trace d'ascite.

Obs. XXXIV (Frees, *ibidem*).

Femme de vingt ans, 1893.

Depuis la fin d'avril, tuméfaction du ventre. Examen de l'abdomen : ascite; tumeur ovarique droite.

10 juin 1893. *Laparotomie.* Légère quantité de liquide clair. Péritoine

épaissi, parsemé de nodules d'un gris blanchâtre. Extirpation d'un kyste ovarique droit et d'un pyosalpinx avec contenu caséeux. L'examen microscopique confirme la tuberculose des trompes.

12 juillet. La malade quitte l'hôpital en bon état; plus d'ascite.

Obs. XXXV (F. G. Crofford, *The American Journal of Obstetrics*, 1894). — *Mes expériences sur la péritonite tuberculeuse.*

Femme de vingt et un ans; il y a deux ans subit une *laparotomie* pour péritonite tuberculeuse, sans qu'on puisse extirper les annexes par suite des adhérences. — L'état de la malade empire de plus en plus; l'abdomen est distendu par l'ascite; ses forces diminuent et elle arrive à l'hôpital le 5 janvier 1892. Deuxième *laparotomie*; évacuation du liquide ascitique, le péritoine est couvert de tubercules miliaires.

Les trompes et les ovaires portant des lésions très anciennes de tuberculose sont agglutinés avec les anses intestinales et ne présentent qu'une masse unique. — Le décollement des annexes fut très laborieux et dura plus d'une heure; on fit ensuite un grand lavage de la cavité abdominale et un grand drain en verre fut placé derrière l'utérus.

La malade guérit ; elle fut revue trois ans après l'opération en parfait état de santé.

Obs. XXXVI (F. G. Crofford, *ibidem*).

Femme de vingt-sept ans, mariée depuis cinq ans, pas d'enfant. Pas d'antécédents tuberculeux.

A l'examen, on trouve deux petites tumeurs de chaque côté de l'utérus.

Laparotomie; on constate une *péritonite adhésive* en même temps que des lésions tuberculeuses des annexes, qui furent extirpées.

La malade guérit et a été revue en bonne santé.

Obs. XXXVII (F. G. Crofford, *ibidem*).

Femme de quarante-cinq ans; l'abdomen est tellement distendu qu'il est difficile d'apprécier s'il s'agit d'un ascite ou bien d'une tumeur abdominale. Par une petite incision on fait évacuer le liquide ascitique; les trompes et les ovaires tuberculeux sont extirpés; le péritoine est couvert de tubercules. — La malade retourne chez elle, mais quelques mois plus tard elle revient avec un nouvel épanchement surtout localisé à gauche. — Son état général rend une nouvelle intervention impossible et la malade succombe quelques jours après.

A l'*autopsie*, on trouve une collection séro-purulente à gauche de l'ombilic.

L'auteur considère que dans ce cas la *péritonite tuberculeuse* évolua secondairement à la suite des foyers tuberculeux primitifs au niveau des trompes et des ovaires.

Obs. XXXVIII (F. J. Crofford).

Femme de quarante-cinq ans, vue pour la première fois en mai 1893.

Abdomen très distendu; les commémoratifs font penser à une tumeur ovarienne.

Laparotomie; évacuation d'une grande quantité de liquide en même temps que l'on pratique l'extirpation des trompes et des ovaires, qui ne constituent qu'une seule masse adhérente, recouverte de tubercules et remplie de matières caséeuses.

La malade succomba quinze jours après, d'une cirrhose de foie.

Obs. XXXIX (F. J. Crofford).

Femme de trente-cinq ans, vient consulter en juin 1893.

Son histoire fait penser à une inflammation pelvienne. *Laparotomie.* Péritoine épaissi; annexes, adhérentes partout, présentent des lésions tuberculeuses très avancées. Extirpation.

La malade guérit de son opération, mais elle succombe plus tard à un étranglement interne.

Obs. XL (Alban Doran. *The British medical Journal*, 1893). — *Un cas de tuberculose des annexes et du péritoine.*

Jeune fille ayant présenté une tumeur fluctuante dans le bas-ventre. Menstruation irrégulière.

Laparotomie exploratrice; il s'écoule un liquide épais, jaunâtre. Croyant qu'il s'agit d'une masse sarcomateuse, le sarcome de l'ovaire étant fréquent chez les jeunes filles, on referma le ventre.

La malade guérit et quelques mois plus tard on ne trouva plus de signe de fluctuation.

Trois ans après la malade succomba à la phtisie pulmonaire et à l'*autopsie*, on trouva les deux trompes et les ovaires transformés en tumeurs kystiques remplies de pus caséeux, jaunâtre. Il s'agit ici d'une salpingite tuberculeuse primitive avec *péritonite tuberculeuse consécutive.*

Obs. XLI (Gehle. *Ueber die primäre Tuberculose der weiblichen Genitalien.* I. D. Heidelberg, 1881).

Femme de quarante-huit ans, réglée à dix-sept ans, 10 accouchements normaux. Toujours bien portante jusqu'à il y a deux mois, où elle est prise de douleurs dans le bas-ventre, en même temps que le ventre augmente de volume.

A l'examen, ascite; au toucher on sent une tumeur lobulée remplissant le cul-de-sac de Douglas.

Diagnostic. Péritonite enkystée due à la tumeur du cul-de-sac de Douglas.

Laparotomie; évacuation de 3 litres de liquide trouble; nombreuses adhérences; au fond de la cavité abdominale on aperçoit la trompe droite très augmentée de volume, contenant des masses caséeuses. Extirpation des annexes.

La malade succomba huit jours après, et à l'*autopsie*, on trouva une tuberculose miliaire des poumons, du foie et du péritoine, avec un foyer de tuberculose ancienne au niveau de l'utérus et des trompes.

Obs. XLII (J. Homans. *The Lancet*, 11 février 1888). — *Péritonite et salpingite tuberculeuses. Salpingotomie.*

Jeune fille de dix-sept ans, institutrice. Bonne apparence de santé, mais un peu pâle cependant. Abdomen énorme; règles normales.

La malade se présente à l'hôpital en avril 1887 et raconte qu'elle a vu son ventre augmenter depuis un an, mais très lentement et d'une façon continue; on pense à un kyste ovarique.

Laparotomie en avril 1887. L'écoulement du liquide laisse voir toute la cavité abdominale criblée de petites granulations (utérus, intestin, péritoine, les deux ovaires, les deux trompes en sont couverts).

Ablation d'une trompe et de son ovaire. Toilette soignée du péritoine. Tubes à drainage et sutures.

Les pièces furent examinées par le professeur Fitz, qui affirma la tuberculose. On enleva le drain le troisième jour. La malade sortit guérie au bout de trois semaines.

21 décembre 1888. Le médecin de cette malade écrit à Homans que le ventre est de volume normal. Il n'y a pas de fièvre, pas de douleurs. L'appétit est bon. La malade, bien qu'un peu faible, travaille et donne des leçons de musique.

Obs. XLIII (Uhland, I. D. Tübingen, 1886).

Femme de vingt ans, antécédents tuberculeux. N'a jamais été malade. Il y a sept semaines, fausse couche de trois mois, métrorragie pendant trois semaines; depuis, pertes jaunes en même temps que le ventre augmente de volume. A l'examen, on trouve de l'ascite. L'utérus, est très augmenté de volume en antéflexion et refoulé en avant par une tumeur volumineuse, remplissant tout le petit bassin, très douloureuse à la palpation.

La ponction ramène trois litres d'un liquide jaune verdâtre, fétide.

L'épanchement s'étant reproduit, nouvelle ponction. Mort.

Autopsie. Nombreuses adhérences péritonéales avec les anses intestinales. Au-dessous de l'ombilic, cavité enkystée renfermant un liquide louche et fétide.

Trompe gauche très dilatée, remplie de masses caséeuses. Même lésion au niveau de la trompe droite plus tuméfiée que la gauche.

Nodules jaunâtres sur la muqueuse cervicale et utérine, pénétrant jusque dans la couche musculeuse.

Obs. XLIV (Constensoux. *Bull. de la Soc. anatomique*, 1897). — *Péritonite tuberculeuse, consécutive à une double salpingite chez une enfant d'un an.*

La pièce présentée provient de l'autopsie d'une enfant d'un an, morte de péritonite tuberculeuse dans le service de M. Netter. L'enfant, étant dans un état grave, succomba dix jours après l'entrée à l'hôpital.

Autopsie. Ganglions trachéo-bronchiques caséeux.

Les poumons ne renfermaient que de rares granulations de date récente. Les plèvres étaient saines.

Dans la cavité péritonéale, pleine d'un liquide séreux, le contraste était

marqué entre les altérations observées à la partie sus-ombilicale de la séreuse et celle du péritoine pelvien.

A la partie supérieure, en effet, on ne trouvait qu'un semis de granulations grises, tandis qu'au niveau du bassin on voyait de gros nodules manifestement plus avancés dans leur évolution, abondant surtout sur le feuillet pariétal et correspondant pour la plupart aux régions voisines des organes génitaux.

Les trompes, des deux côtés, en effet, étaient le siège de lésions anciennes : extrêmement dilatées et flexueuses, elles renfermaient un contenu caséeux.

Ovaire et utérus sains. Il en était de même de l'intestin et des ganglions mésentériques.

Conclusions : 1° la tuberculose génitale, chez une enfant aussi jeune, est rare.

2° On sait que la péritonite tuberculeuse peut, chez l'enfant comme chez l'adulte, être consécutive à la tuberculose génitale.

Obs. XLV (Mosler, I. D. Breslau, 1883). — *Tuberculose des organes génitaux de la femme dans la première enfance.*

Marthe F., cinq ans, angine et laryngite diphtérique légères, pleurésie, tuberculose double. Pneumonie caséeuse, tuberculose pulmonaire. Péritonite tuberculeuse. *Endométrite et salpingite tuberculeuse.* Il y avait du pus tuberculeux dans les trompes.

Obs. XLVI (Due au même auteur).

Clara S., deux ans et demi. Pleurésie scléro-fibrineuse et fibreuse chronique. Pneumonie catarrhale gauche, tuberculose pulmonaire droite, péritonite chronique. Péri-salpingite fibreuse, partielle, tuberculeuse.

Les deux trompes sont fortement tuberculeuses, augmentées de quatre fois leur volume ordinaire, de couleur jaunâtre ; toute la paroi n'est plus qu'une masse caséeuse.

Le péritoine qui les revêt montre quelques tubercules. L'utérus est légèrement grossi, rempli de matière caséeuse. Les deux ovaires ont subi la même dégénérescence.

Obs. XLVII (Frerichs, *Beiträge für Tuberculose*, 1882).

Marthe R., trois ans. Péritonite tuberculeuse subaiguë, scléro-fibreuse. Pleurésie tuberculeuse récente droite. Tuberculose du poumon, du foie, des reins, des trompes et de l'utérus. A l'ouverture du sac péritonéal il s'écoule une grande quantité d'un liquide peu dense. La séreuse de l'intestin grêle de même que l'épiploon présentent une multitude de granulations jaunâtres ; il en est de même du péritoine pariétal. Les ganglions mésentériques sont augmentés de volume et caséeux à la coupe. Le rein et la rate sont tuberculeux.

Les ovaires sont petits, rudes au toucher, de constitution fibreuse.

Les trompes sont fortement flexueuses, noueuses surtout à leur partie abdominale. L'épithélium tubaire est transformé en une masse caséeuse

uniforme du côté droit. Du côté gauche, il est rempli de produits miliaires au-dessus desquels se voient de grandes granulations grises qui deviennent caséeuses vers la partie abdominale de la trompe.

Obs. XLVIII (Schmitz, *Jahrbuch für Kinderheilkunde*, XLIV, 1897). — *De la péritonite tuberculeuse de l'enfant.*

Petite fille de vingt-deux mois.

Depuis deux mois, le ventre commence à grossir; diarrhée depuis trois semaines.

A l'entrée à l'hôpital, enfant anémique pesant 7560 grammes. Ventre considérablement augmenté de volume, tendu. A droite, on sent une tumeur ligneuse qui atteint le foie. Pas d'épanchement libre dans la cavité péritonéale.

Pas de diarrhée, plutôt constipation. T. Tantôt normale, tantôt un peu de fièvre.

Septième jour de l'entrée, *laparotomie.*

Agglutination des anses intestinales formant une masse unique; dans les intervalles des nombreux foyers caséeux, pas d'exsudat liquide. Mort cinq jours après la laparotomie.

Autopsie. Très peu de tubercules sur le péritoine.

Trompe gauche dilatée par des masses caséeuses, qui apparaissent au niveau de l'orifice abdominal.

Cavité utérine remplie de masses caséeuses; ici même une ulcération tuberculeuse. Muqueuse intestinale saine.

Dégénérescence graisseuse du foie.

Rate ramollie, non augmentée de volume.

Les deux poumons présentent des petits foyers caséeux.

Obs. XLIX (Même auteur).

Petite fille âgée de neuf ans.

A la fin de septembre 1892, l'enfant eut une crise aiguë avec fièvre, douleurs abdominales, constipation. Depuis, le ventre commence peu à peu à augmenter de volume.

En mai 1895, rougeur autour de l'ombilic; il se forme une tumeur du volume d'un pois, qui ne tarde pas à s'ouvrir et qui laisse échapper des matières fécales.

Entrée à l'hôpital le 15 juillet 1893.

Enfant très amaigrie; ventre augmenté de volume, légèrement sensible à la pression.

Au niveau du bord inférieur de l'ombilic, fistule fécale, d'où s'écoule le contenu de l'intestin grêle.

On sent dans la cavité abdominale une tumeur ligneuse dont les limites se trouvent à une distance de trois travers de doigt au-dessous de l'ombilic; à ce niveau, matité. — Adénopathie inguinale. Pas de fièvre.

Quinze jours après, opération. — *Laparotomie.* Agglutination des anses intestinales. Partout de nombreuses nodosités jaunes, ligneuses, de la

grosseur d'un pois. Omphalectomie. Iodoforme. Tamponnement. On laisse la paroi abdominale ouverte.

Dès le lendemain, apparition des matières fécales; la petite malade succomba le cinquième jour après l'opération.

Autopsie. Nodules sur le péritoine pariétal et viscéral, sur le foie, la rate, les intestins.

Tumeur perforante au niveau de l'iléon.

Ganglions mésentériques caséeux.

Muqueuse intestinale tuméfiée, sans lésions tuberculeuses. Poumon droit sain. A gauche, dilatation bronchique.

Utérus épaissi la cavité utérine dilatée est remplie d'un pus caséeux, la muqueuse est couverte d'une couche caséeuse adhérente.

Obs. L (Paul Maas, *Archiv für. Gynaek.*, 1896, Bd 51, p. 359).

Autopsie d'une enfant d'un an. — Tuberculose de l'utérus et des trompes. Ascite. Tuberculose miliaire du péritoine.

Tuberculose généralisée.

Conclusions.

1° La tuberculose de l'appareil génital de la femme est beaucoup plus fréquente qu'on ne le pensait jadis. C'est grâce aux examens histologiques et bactériologiques, et à la méthode des inoculations, que l'on a pu, dans bien des cas qui auraient passé autrefois inapercus, porter le diagnostic vrai de la lésion.

2° Cette tuberculose, souvent secondaire, peut être primitive. Ce que l'on doit s'efforcer de faire, ce n'est pas seulement de reconnaître la forme primitive, c'est surtout de la diagnostiquer dès le début, alors que la lésion est peu étendue. L'examen des sécrétions et des parcelles enlevées par curettage rendra à ce point de vue les plus grands services dans les cas d'endométrite tuberculeuse.

On sait que l'endométrite tuberculeuse est elle-même presque toujours consécutive à une autre lésion, qui est de beaucoup la plus fréquente, la tuberculose des trompes.

3° Les faits cliniques et les interventions chirurgicales montrent que cette tuberculose des trompes provoque, du côté du péritoine, des réactions plus ou moins marquées et en particulier une forme spéciale de péritonite avec épanchement enkysté, bien étudié par Bouilly et désigné autrefois par Cruveilhier sous le nom d' « ascite des jeunes filles ».

4° Aussi est-il indiqué, au cours des laparotomies pour péritonites tuberculeuses chez la femme, de toujours aller aux annexes et de constater leur état. Bien souvent on reconnaîtra qu'elles ont été

le point de départ de l'affection, et on s'efforcera, toutes les fois que la chose est possible, d'en pratiquer l'ablation.

5° Cette ablation se fera de préférence par la voie abdominale. L'extirpation sera large et l'ouverture de l'abdomen, en même temps qu'elle permettra d'enlever le point de départ de l'affection, aura le plus heureux résultat sur les lésions péritonéales.

Les succès opératoires obtenus par M. Bouilly et rapportés par nous dans ce travail (12 opérations avec 12 guérisons opératoires et des guérisons éloignées datant de sept ans, quatre ans et demi, quatre ans, deux ans) nous autorisent à préconiser les interventions radicales.

6° Au point de vue pathogénique, la tuberculose génitale peut reconnaître comme voie d'apport soit la voie descendante, soit la voie ascendante, la première paraissant la plus fréquente.

7° La clinique prouve la possibilité de l'infection tuberculeuse par le conjoint, et l'expérimentation conduit au même résultat. La présence des bacilles dans le sperme des phtisiques explique la possibilité de ce mode de contage.

8° Nos recherches expérimentales démontrent que le bacille tuberculeux déposé *sans traumatisme* sur la muqueuse de l'appareil génital est capable d'y pulluler et d'y provoquer les lésions caractéristiques de la tuberculose.

Bibliographie.

Acconci. *Ueber Tuberkulöseovaritis* (*Centralbl. f. allg. Path. u. path. Anat.*, Bd 5, 1894, S. 629).

Ahrt. *Ueber zwei Fälle von Tuberkulose der weibl. Genitalien.* Inaug.-Diss., Göttingen, 1880.

Aguet. *De la recherche du bacille de la tuberculose dans les produits autres que ceux de l'expectoration.* Thèse de Paris, 1884.

Aldibert. *De la laparotomie dans la péritonite tub.* Thèse de Paris, 1892.

Alterthum. *Tuberkulose der Tuben u. des Beckenbauchfells* (*Beitr. zur Geburtsh. u. Gynaekol.*, 1898, Bd 1, H. 1).

Aran. *Leçons cliniques sur les maladies de l'utérus*, 1858.

Audion. *Tuberculose primit. des org. génit.* (*trompes et utérus*) *chez une enfant de 13 ans* (*Gaz. Hebd.*, 1898, p. 217).

Aubeau. *Gaz. des Hôp.* Paris, 1893, p. 875.

Birsch-Hirschfeld. *Lehrbuch. d. pathol. Anatomie.*

Baumgarten. *Ein Fall von Cystoma ovarii mit tuberculöser Entartung der Cystenwand* (*Virchow's Archiv*, Bd 97, p. 11, 1884).

Beauvignon. *De la salpingite tuberculeuse.* Thèse de Nancy, 1898.

Bouilly. *De l'ascite des jeunes filles* (*Sem. Gyn.*, 1896).

Bouilly. *Soc. de Chir.*, octobre 1893.

Brandt. *Sur la bactériologie de la cavité utérine dans les endométrites.* Dissertation, 1891, St-Pétersbourg.

Breisky. *Handbuch der Frauenkrankheiten* (Billroth, Luecke. Bd III, p. 72).

Breus. *Ueber acute Tuberkulose des Uterus* (*Wien. med. Wochenschrift*, 1877, n° 44).

Brouardel. *De la tuberculose des organes génitaux de la femme.* Thèse de Paris, 1865.

Bulius. *Zur Diagnose der Tuben u. Peritoneal Tuberkulose* (*Verhandlungen d. deutschen Gynäk. Gesellschaft*, 1897).

Bumm. *Ueber die Heilungsvorgänge nach dem Bauchschnitt bei bacillärer Bauchfelltuberkulose* (*Verhand. d. deutsch. gynäkol. Gesellsch.* 1893).

Cayla. *Progr. méd.*, 1881, n° 33.

Chandelux. In Thèse de Beauvignon, 1898, Nancy.

Chéron. *Revue médico-chirurg. des malad. d. femmes*, 1889.

Cornil. *Journal des Connaissances médicales* (juin et juillet 1888). *Leçons sur l'anat. path. des métrites*, 1889, p. 78.

Cornil et Dobroklonsky. Congrès pour l'étude de la Tuberculose, 1889.

Cohnheim. *La tuberculose au point de vue de la théorie infectieuse*, 1879.

Constensoux. *Péritonite tub. consécutive à une double salpingite chez une enfant d'un an* (*Bull. de la Soc. anat.*, 1897).

Cruveilhier. *Anatomie pathologique générale*, t. IV.

Crofford. *My experience with tubercular peritonitis* (*The American Journ. of Obstetrics*, 1894, XXIX, p. 465).

Curt Jani. *Ueber das Vorkommen von Tuberkelbacillen im gesunden Genital apparat bei Lungenschwindsucht* (*Virchow's Arch.*, 1886, Bd CIII, S. 522).

Cullon. *Tuberculosis of the Endometrium* (*John Hopkins' Hospital Reports*, vol. IV).

Davidson. *Berliner klin. Wochenschrift*, 1899, n° 25.

Dalché. *De l'ovarite.* Thèse de Paris, 1885.

Daclin. *De la laparotomie vaginale dans le traitement de la périt. tubercul. à forme pelvienne.* Thèse de Lyon, 1897.

Derville. *De l'infection tuberculeuse par la voie génitale chez la femme.* Thèse de Paris, 1887.

Deuse. *Ueber Tuberkulöse Erkrankung der weiblicher Genitalien* (*Wien. medic. Blätter*, 1887, n° 50).

Deschamps. *Etude sur quelques ulcérations rares et non vénériennes de la vulve et du vagin* (*Archives de Tocologie*, 1885).

Dobroklonsky. *L'infection tuberculeuse peut-elle pénétrer dans l'organisme par les organes sexuels* (*Revue de la Tuberc.*, 1894).

Driessen. *Centralblatt f. Gynaek*, 1898, n° 31.

Doran (A.). *The British medical Journal*, 1893.

Doyen. *Gaz. hebd.*, 1898.

Edebohls. Cité in *Senn.*

Edmunds. *Specimen of tubercular disease of ovary* (*Transact. of the path. Soc. London*, 1889).

Ehrendorfer. *Tuberculöse Ovarial-Cyste* (*Wien. klin. Wochenschrift*, 1896, n° 15).

Emmanuel. *Beitrag zur Lehre von der Uterustuberculose* (*Zeitschrift f. Geb. u. Gyn.*, Bd 29, S. 135).

Fernet. *Infection tuberculeuse par la voie génitale* (*Bulletins et mémoires de la Société médicale des Hôpitaux*, 1884).

Foa. *Présence du bacille tuberculeux dans le sperme* (*Accad. di Med. di Torino*, 1892).

Fernandez. Thèse de Paris.

Franck. *Ueber Tuberculose im Uterus.* Inaug.-Diss., Tübingen, 1841.

Franck. *Ueber Genitaltuberkulose* (*Monatschrift f. Geburtsh. u. Gynaek.*, 1899, Bd X, S. 629).

Fraenkel. *Beitrag zur Lehre von der Uterustuberkulose* (*Jahrbuch der Hamburger Stadtskrankenanstalten*, 1894, Bd 4).

Franqué (V.). *Zur Histogenese der Uterustuberkulose* (*Sitzungsberichte d. phys. med. Gesellschaft zu Wurzburg*, 1894, n°s 3 et 4).

Franqué (Otto V.). *Zeitschr. f. Geburtsh. u. Gyn.*, Bd 37, H. 2.

Frerichs. *Beiträge zur Lehre von der Tuberkulose*, Marburg, 1882, p. 159.

Frees. *Die operative Behandlung des tuberculösen Ascites* (*Deutsche medic. Wochenschr.*, 1894, p. 879).

Friedlaender. *Vollkmann Samml. klin. Vorträge.*, n° 64.
Gartner. *Sur l'hérédité de la tuberculose* (*Zeitschr. f. Hyg. u. Infectionkrankh.*, t. XIII, p. 101).
Gatti. *Ueber die feineren histologischen Vorgänge bei der Rückbildung der Bauchfelltuberkulose nach einfachem Bauchschnitt* (*Arch. f. klin. Chir.*, Bd 53).
Gade. *Cystis dermoidea; Cystopapilloma proliferans et tuberculosis ovarii* (*Centralbl. f. Gyn.*, 1893, p. 597).
Gehle. *Ueber die primäre Tuberkulose der weiblichen Genitalien* (I. D., Heidelberg, 1881).
Geil. *Ueber die Tuberkulose der weiblichen Geschlechtsorgane* (Inaug.-Diss., Erlangen, 1854).
Giovanni Guzzo. *Bull. de la Soc. Anat. Naples*, 1846.
Guillemain. *La tuberculose de l'ovaire* (*Revue de Chirurgie*, décembre 1894).
Gusserow. Inaug.-Diss., Berlin, 1859 (*Arch. f. Gyn.*, Bd 42, H. 3).
Guzzoni (degli) Oncaroni, *Rivista di ostetr. e. ginec.*, 1890, n°s 21 et 22.
Haene. *Ueber Peritonealtuberculose* (Inaug.-Diss., 1889, Rostock).
Heidenthaler. *Wiener klinische Wochenschrift*, 1891.
Heidenheim. *Wiener klin. Wochenschr.*, 1894.
Herard. *Bull. de la Soc. Anat.*, 1846.
Heiberg. *Die primäre Urogenitaltuberculose des Mannes u. des Weibes* (*Internationale Beiträge zur wissenschaftlicher Medicin*, 1891, Bd II).
Hegar. *Die Genitaltuberkulose der Weibes*, 1886. *Tuberculose der Tuben u. des Beckenbauchfells* (*Deutsche med. Wochenschrift*, 1897, n° 45).
Hoffmann. *Ein Fall von Tuberculose der Gebärmutter* (*Bayer. aerztl. Intelligenzblatt*, 1867, n° 3).
Hofmeier. *Handbuch der Krankheiten d. weiblichen Geschlechtsorgane*, 1897, p. 237.
Hofbauer. *Ueber primäre Uterustuberculose* (*Arch. f. Gynaek.*, 1898, Bd 56).
Homann. *The Lancet*, 1888, févr.
Hünermann. *Primäre Genitaltuberkulose des Weibes in der Schwangerschaft* (*Arch. f. Gynaek.*, Bd 43).
Jacobs. *Centralbl. f. Gynaek.*, 1893, p. 75.
Jacobs. *Trois cas de péritonite tub. guéris par la laparot. exploratrice* (*Sem. Gyn.*, 1898, p. 151).
Jaeckh. *Ueber den Bacillengehalt der Geschlechtsorganen in der Spermatuberkulöser Individuen* (*Virchow's Archiv*, Bd 142).
Jaenicke. *New York Med. Record*, April 1894.
Jordan. *Beitr. z. klin. Chirurgie*, 1895, p. 760.
Jordan Lloyd. *Lancet*, 1899, II, p. 597.
Karajan. *Ein Fall von primärer Tuberculose der Vulva mit elephantiasischen Veränderungen der Klitoris* (*Wiener klin. Wochenschrift*, 1897, p. 921).
Kaufmann. *Beitrag zur Tuberkulose der Cervix Uteri* (*Zeitschr. f. Geb. u. Gyn.*, Bd 29, p. 135).
Keogh. *The diagnostic value of microscopic examination specially of scraping uterine disease* (*Americ. Journal of. Obstetr.*, 1898, p. 37).
Kelly. *Tuberculosis of the Fallopian tubes and ovarian tumor* (*John Hopk. Hosp. Rep.*, 1890, vol. II, p. 201).
Klob. *Pathol. Anatomie der weibl. Sexualorgane*, 1869.
Klebs. *Die Krankheiten der Ovarien*. Billroth-Lu. *Handbuch. d. Frauenk.*, Bd II, S. 702.
Kiwisch. *Klin. Vorträge*, 1847, I, S. 464.
Knauer. *Beitrag z. path. Anatomie d. Tubentuberculose* (*Arch. f. Gynaek.*, 1899, Bd 57, H. 3).
Koetschau. *Ein Fall von Genitaltuberculose* (*Arch. f. Gyn.*, Bd 31, 1887).
Kretz. *Centralbl. f. Gynaek.*, 1893.
Krzywicki. *29 Fälle von Urogenitaltuberculose* (*Ziegler's Beiträge*, Bd III, 1888).
Kuettner. *Zur Tuberculose d. ausseren weiblichen Genitalien* (*Brunsch. Beiträge zur klinischen Chirurgie*, 1896, XVII, H. 2).

Landouzy et Martin. *Faits cliniques et expérimentaux pour servir à l'histoire de l'hérédité de la tuberculose* (*Revue de Médecine*, 1883, p. 1014).

Lauwers. *Salpingite tuberculeuse et péritonite* (*Bull. de la Soc. Belge de Gyn. et Obstétr.*, 1899, n°s 3-4).

Lebert. *Ueber Tuberculose d. weibl. Geschlechtsorg.* (*Arch. f. Gynaekologie*, Bd IV, p. 457).

Louis. *Recherches sur la phtisie.*

Londe. *Nouveaux faits pour l'histoire de la tuberculose congénitale* (*Revue de la Tuberculose*, 1893, p. 126).

Lukasiewicz. *Zur Kenntniss der Tuberculose des weibleichen Genitalapparat.* Inaug.-Diss., Dorpat, 1881.

Martin. *Die Krankheiten der Eileiter*, 1895.

Matthews. *A case of primary tuberculosis of the Cervix Uteri* (*Med. Record*, 1898, VII, p. 872).

Madlener. *Centralbl. f. Gynaek.*, 1894, p. 529.

De Massia. *Salpingo-ovarite tuberculeuse.* Th. de Paris, 1891.

Maffuci. *Centralbl f. allg. Pathol. u. pathol. Anat.*, 1894, p. 1.

Menge u. Krönig. *Bakteriologie d. weiblichen Geschlechtsorgane.* Leipzig, 1897, p. 187.

Meyer. *Zur Tuberculose der Cervix Uteri* (*Arch. f. Gynaek.*, 1894, Bd 45, S. 564).

Mosler. *Die Tuberkulose d. weiblichen Genitalien.* I. D., Breslau, 1883.

Montgomery. *Tuberculosis of the Vulva* (*International Clinics*, 1895, vol. III, p. 280).

Nassauer. *Zur Frage d. Heilung d. Tuberculosis Peritoni durch Laparotomie* (*Münch. med. Wochenschr.* 1898, p. 482).

Nannoti et Bacciochi. *Il Policlinico*, 1894.

Nélaton. *Annales de Gynécologie*, 1896.

Ojemann. *Ein Fall von primärer Tubentuberkulose*, Inaug.-Diss., Tübingen, 1897.

Oppenheim. *Zur Kenntniss der Urogenitaltuberculose.* Inaug.-Diss., Göttingen.

Orthmann. *Ueber Tuberkulose des Eierstocks* (*Zeitschr. f. Geburts. u. Gynaek.*, Bd 37, H. 2).

Orthmann. *Beitr. z. Kenntniss der primären Eileitertuberkulose* (*Festsch. f. A. Martin*, Berlin, 1895).

Osler. *John Hopk. Hosp. Rep.*, 1894.

Penrose et Beya. *Tuberculosis of Fallopian tubes* (*Americ. Journ. of the med. Sciences*, novembre 1894).

Peter. *Gazette des Hôpitaux*, 1871.

Pic. Thèse de Lyon, 1890.

Popoff. *De la tuberculose des voies génitales de la femme.* Thèse, Saint-Pétersbourg, 1898.

Pozzi. *Traité de Gynécologie*, 1897.

Reynaud. *Tuberculose des organes génitaux de la femme.*

Reick. *Primitive Tuberkulose d. Vulva* (*Monatschr. f. Geburtsh u. Gynaeck*, 1899, Bd IX).

Rohlff. *Beitrag zur Frage von der Erblichkeit der Tuberkulose* (Inaug.-Diss., Kiel, 1885).

Rokitansky. *Ein Fall v. Acutertuberculisation der Uterus. Allg. Wiener med. Zeitg.*, 1860, n° 21.

Rokitansky. *Lehrbuch. d. pathol. Anat.*, 1861.

Saenger. *Tuberkulose Cystoma ovarii bei Tuben u. Bauchfelltuberculose* (*Centrbl. f. Gyn.*, 1890, p. 522).

Sarwey. *Ein Fall von spaetgeborener Missgeburt mit congenitaler Tuberculose* (*Arch. f. Gyn.*, Bd 43).

Saulmann. *Endometritis u. Salpingitis tuberculosa, complicirt mit Gonorrhoe* (*Centralbl. f. Gyn.*, 1892, n° 27).

Schuchardt. *Die Uebertragung der Tuberkulose auf dem Wege des geschtlechtlichen Verkehrs* (*V. Langenbecks Archiv.*, Bd XLIV).

Schramm. *Zur Kenntniss der Eileitertuberkulose vom pathogisch. Anatom. Standspunkte* (*Arch. f. Gyn.*, 1882, Bd 19).

Schmitz. *Ueber die Bauchfelltub. der Kinder* (*Jahrbuch f. Kinderheilkunde*, 1897, Bd XLIV).

Schramm. *Ueber einen acht Jahre beobachteten Fall von geheilter Peritonealtuberculose* (*Arch. f. Gynaek.*, vol. 56, 1898).

Schnett. *Eeine bacillāre Erkrankung epithelbedeckter Flächen bei primāre Tuberkulose des Urogenitalapparates.* Inaug.-Diss., Kiel, 1889.

Schottlaender. *Uber die Tuberculose des Eierstocks* (*Monatschr. f. Geburtsh. u. Gynaek.*, 1897, Bd V).

Scanzoni. *Med. Jahrb. d. oester. Staat.*, Bd 58, 1846.

Schenk. *Tuberculose der äusseren weiblichen Genitalien* (*Brunsch. Beiträge zur klinischen Chirurgie*, 1896, p. 526).

Schrœder. *Lehrbuch d. Frauenkrankheiten*, 1886.

Schmorl u. Kockel. *Beiträge d. pathol. Anatomie u. allg. Pathol.*, Bd XVI.

Schellong. *Centralbl. f. Gyn.*, 1887, n° 27.

Senn (de Genève). *Etat tuberculeux des organes génitaux de la femme* (*Arch. de Méd.*, 1831).

Senn. N. *Tuberculosis of the genito-urinary organs. Chicago*, 1897.

Sirena et Pernice. *Sulla tisia ereditarie* (*Gaz. degli ospit.*i 1887).

Sippel. *Beitrag z. primären Genitaltuberkulose des Weibes nebst Bemerkungen z. Bauchfelltuberculose* (*Deutsche med. Woch.*, 1894, n° 52).

Spano. *Recherches bactériol. sur le sperme d'individus affectés de tub. d'autres organes que les organes génito-urin* (*Rev. de la Tuberculose*, 1893, p. 322).

Spencer Wells. *Transact. path. Society London*, 1863.

Stober. *American Journ. of Obstet.*, 1898, vol. XXXVIII.

Stolper. *De la fréquence de la tub. génit. chez les femmes atteintes de tuberculose d'autres organes* (*Monatschr. f. Geburtsh. u. Gyn.*, 1900).

Stchegoleff. *Arch. de méd. expérimentale.*

Solles. *Transmission de la tuberculose au cobaye par inoculation de sperme de phtisique* (*Journ. de méd. de Bordeaux*, 1892, p. 52).

Spaeth. *Ueber die Tuberkulose d. weiblich. Genitalien* (Inaug.-Diss., Strassburg, 1885).

Talamon. *Annales de Gynécologie*, 1878.

Terrillon. *Salpingo-ovarite tuberculeuse* (*Congrès français de Chirurgie*, 1889).

Thompsen. *Case of acute tubercular disease with occlusion of the vagina* (*Lancet*, 1872, n° 5).

Thorn. *Zur Genitaltuberculose des Weibes u. zur Frage der intrauterinen Uebertragbarkeit der Tuberkulose.* Inaug.-Diss., Berlin, 1894.

Thiercelin. *Tuberculose primitive des trompes, du corps et du col consécutive à un avortement* (*Bull. Soc. Anat.*, 1889).

Turner. *Tubercle of the uterus* (*Obstetr. Soc. of London; Lancet*, 1899, vol. II, p. 809).

Uhland. *Zur Kenntniss der Genitaltuberkulose d. Weibes.* Inaug.-Diss., Tübingen, 1886.

D'Urso. *Il Policlinico*, 1894.

Vassmer. *6 Fälle von Uterustuberkulose* (*Arch. f. Gynaek.*, 1898, Bd LVII).

Verneuil. *Hypothèses sur l'organisation de certaines tuberculoses génitales dans les deux sexes.* Lettre à M. le professeur Fournier (*Gaz. hebd.*, 1883).

Vermeil. *Des lésions des organes génitaux chez les tuberculeux.* Thèse de Paris, 1880.

Verchère. *Les portes d'entrée de la tuberculose.* Thèse de Paris, 1883.

Viatte. *Klinische u. histologische Untersuchungen uber Lupus vulvæ.*

Vitrac. *Tuberculose végétante du col utérin simulant le cancer* (*Sem. gynéc.*, 1898).

Voigt. *Beiträge z. Tuberkulose d. weiblichen Geschlechtsorgane* (*Arch. f. Gynaek.*, 1899, Bd 59, p. 609).

Walther. *Zur Kenntniss der Uterustuberkulose* (*Monatschr. f. Geburt. u. Gynæk.*, 1897, Bd VI).

Walther. *Eine Kontrolluntersuchung der Janischen Arbeit* (*Zieglers Beiträge*, 1894, Bd 16).

Warthin. *Medical News*, Sept. 1896.
Williams. *Tuberculosis of the female generative organs.* (*John Hopkins' Hospital Reports*, 1892, vol. III, N°s 1, 2, 3).
Winter-Ruge. *Diagnostik*, 1896, p. 221.
Wieland. *Beiträge z. Diagnose der Genitaltuberkulose des Weibes.* Inaug.-Diss., Freiburg, 1894.
Winckel. *Lehrbuch d. Frauenkrankheiten*, Leipzig, 1890.
Westermayer. *Beitrag zur Lehre von der Vererbung der Tuberkulose.* Inaug.-Diss., Erlangen, 1893.
Werth. *Berliner Gesellschaft f. Gynaek.*, Bd I, p. 49.
Weigert. *Tuberculosis vaginæ* (*Virchow's Archiv*, Bd LXVII, S. 264).
Wolff. *Ueber die Tuberkulose der Eierstocks* (*Archiv. f. Gynaek.*, Bd. 32).
Wolff. *Tubentuberkulose* (*Monatsch. f. Geburt. u. Gynaek.*, 1897, t. VI, p. 497).
Zahn. *Virchow's Archiv*, Bd CXV, p. 66.
Zweigbaum. *Tuberculose Geschwüre der Vulva, Scheide und der Vaginalportion* (*Centralblatt f. Gynaek.*, 1887, p. 494).
Zweifel. *Centralbl. f. Gynaek.*, 1890.

A PROPOS
D'UN CAS DE STAPHYLOCOCCIHÉMIE

Par E. REYMOND et ALEXANDRE.

Le malade dont l'observation suit entra dans le service de M. le Professeur Terrier pour une collection purulente de la région dorsale, dont l'aspect était tel qu'on songeait en la voyant à un abcès froid d'origine vertébrale, à évolution postérieure et secondairement infecté.

Or, l'examen plus attentif du malade permit de constater qu'il s'agissait d'un abcès chaud développé à la suite d'une furonculose; on retrouva du staphylocoque dans le pus de l'abcès, dans le sang, dans les urines. L'abcès incisé, le malade guérit rapidement.

Ces infections générales dues au staphylocoque sont encore imparfaitement connues; on les considère généralement comme rares et graves. L'examen bactériologique du sang pratiqué plus souvent permettrait peut-être de constater que cette forme d'infection est moins rare qu'on ne pense; peut-être aussi la jugera-t-on d'un pronostic moins sombre, alors qu'on la cherchera chez d'autres malades que ceux présentant déjà des signes généraux de haute gravité.

Louis Ch., âgé de trente et un ans, exerçant la profession de boulanger entre le 1er octobre 1900 à la Pitié, salle Michon, pour une affection de la région lombaire gauche.

Depuis quinze jours il éprouve des douleurs de plus en plus vives, douleurs augmentant pendant les mouvements du torse, survenant nuit et jour et l'empêchant complètement de dormir. En même temps que ces douleurs apparaît un malaise général. Il n'en continue pas moins son travail pendant cinq jours, mais il semble que le soir il ait eu de la fièvre; il y a dix jours il prend le lit.

A ce moment il constate une grosseur au niveau de la région lombaire gauche, au point même où il souffrait depuis quinze jours. En même temps surviennent de l'anorexie, de l'insomnie; le malade maigrit, son teint est terreux.

L'*aspect* de la lésion est le suivant, au moment de l'entrée du malade à l'hôpital : tumeur dorso-lombaire bien visible surtout lorsque le malade se trouve assis. Le grand axe de la tumeur est vertical et mesure environ 20 centimètres. Le petit axe transversal n'a que 7 centimètres. La peau ne présente aucune coloration particulière à ce niveau.

La *palpation*, très douloureuse, permet de constater que la lésion a des dimensions plus étendues qu'on ne le pensait à première vue. La fluctuation est superficielle en tous points. En dedans et contiguë à la tumeur, la crête des apophyses épineuses, facilement explorable, ne présente aucun point douloureux, pas plus que les côtes avoisinantes.

La *percussion* révèle une zone de matité qui s'étend depuis la crête iliaque jusqu'à deux travers de doigt au-dessous de l'angle inférieur de l'omoplate.

L'exploration du rein par la méthode bimanuelle ne présente rien d'anormal.

L'examen du cœur, des poumons et des plèvres reste négatif; la langue est blanche, il n'y a pas de vomissements.

Température : 38°9, pouls : 115.

Les *antécédents héréditaires* du malade sont sans intérêt. Quant à lui, il a eu de l'ictère à l'âge de vingt et un ans. Au mois d'août dernier il a eu des *furoncles* au bras et à l'aisselle du côté gauche. Ces furoncles n'ont pris fin que dans le courant de septembre; ils ont évolué sans qu'aucun d'eux ait été incisé; on en voit aujourd'hui les traces.

2 octobre. — Température : 37° le matin, 38°,2 le soir.

3 octobre. — 38° le matin, 39° le soir; la tuméfaction a augmenté et les douleurs sont intolérables. Les urines examinées ne contiennent ni sucre, ni albumine.

4 octobre. — Opération. Le malade est anesthésié au chloroforme puis couché sur le côté droit. Nous faisons une incision verticale suivant le grand axe de la tumeur. L'aponévrose est incisée ensuite et entre les lèvres de la plaie fait saillie une masse musculaire sous laquelle on sent la fluctuation. Avec une sonde cannelée on écarte les fibres musculaires entre lesquelles apparaît un pus verdâtre et bien lié. L'orifice étant agrandi et des écarteurs placés, on peut s'assurer que la collection est bien intra-musculaire, que nulle part il n'existe de point osseux dénudé, ni du côté des apophyses, ni du côté des côtes, que nulle part enfin on ne peut constater d'orifice pouvant laisser supposer une communication entre la plèvre et la collection.

Deux gros drains sont placés, plongeant l'un dans la partie inférieure, l'autre dans la partie supérieure de la plaie. Ils sont maintenus par un crin; quelques points de suture comprenant les plans superficiels et les plans profonds ferment la partie supérieure de l'incision.

Le malade prend 120 grammes de rhum; on lui fait une injection de 1 500 grammes de sérum; ces injections seront répétées jusqu'au 12 octobre.

Température : 38°,2 le matin; 39°,3 le soir.

5 octobre. — Température : 37°,1 le matin; 38°,2 le soir. Le pansement est changé ainsi que les jours suivants.

9 octobre. — La température est de 37° le matin et le soir.

11 octobre. — La température remonte à 39°, puis elle redescend à 37° pour y rester. Les drains sont enlevés l'un le 8, l'autre le 12 octobre; la plaie tend à se refermer rapidement. Le malade sort guéri. Il a été revu depuis et se trouvait en bonne santé.

I. — Examen bactériologique du pus.

a. Examen direct. Le pus contient une quantité considérable de microorganismes qui, à un examen immédiat, paraissent appartenir à deux espèces différentes.

1° Les uns sont des cocci tantôt isolés, tantôt groupés; on les trouve entre les celulles du pus et dans les cellules; ils restent colorés par la méthode de Gram et donnent de suite l'impression du *staphylocoque pyogène.*

2° Les autres, aussi rares que les précédents sont nombreux, se trouvent être un peu plus gros que ceux-ci et assez régulièrement groupés par quatre; ce *tétragène*, traité par la méthode de Gram, conserve la coloration.

b. Culture. Le pus recueilli dans une pipette est ensemencé sur bouillon et gélose. Les cultures deviennent positives; elles contiennent des cocci paraissant correspondre à deux espèces différentes.

On pratique l'isolement de chacune de celles-ci par dilution successive des tubes de gélatine et cultures en boîtes de Petri; les deux espèces sont les suivantes :

1° *Staphylocoque pyogène.* Les réactions des colorants, l'aspect des cultures, les résultats des inoculations sur le cobaye sont caractéristiques de l'espèce, mais la culture sur gélose est d'un jaune si pâle qu'il est délicat de prononcer le nom de staphylococcus aureus;

2° *Microcoque tétragène* se présentant tantôt sous forme de groupements de quatre bien nets, tantôt sous celle de diplocoques dont chaque élément a environ 1 μ. La culture sur gélose est d'un blanc laiteux; la gélatine ne se liquéfie pas.

L'inoculation au cobaye, restée négative, nous fait penser qu'il s'agit d'une espèce pas ou peu pathogène; aussi n'en avons-nous pas poursuivi l'étude plus loin, étant donné surtout la très petite quantité de ces cocci par rapport aux staphylocoques.

II. — Examen bactériologique du sang.

Le sang a été recueilli aseptiquement dans une veine du bras le 5 et le 11 octobre; la première de ces recherches a seule été positive; le sang recueilli le 11 n'a paru contenir aucun microorganisme et n'a pas cultivé.

a. Examen direct. La quantité des microorganismes dans le sang est assez considérable pour que la première goutte étalée entre deux lamelles ait permis d'en reconnaître. Le nombre des globules blancs par rapport aux globules rouges ne paraît pas augmenté.

b. Culture du sang. Le bouillon ensemencé avec le sang se trouble dès le lendemain.

La culture sur gélose est d'un beau jaune doré. Le staphylocoque pyogène est seul retrouvé dans ces diverses cultures.

c. Inoculation. Deux cobayes reçoivent chacun un centimètre cube de bouillon, l'un sous la peau, l'autre dans le péritoine. Le premier reste souffrant quelques jours, puis guérit, le second présente au niveau de l'inoculation un abcès à staphylocoques.

III. — Examen bactériologique des urines.

Les urines sont recueillies aseptiquement dans la vessie du malade le 5 et le 14 octobre. Voyons d'abord le résultat fourni par le premier de ces examens.

a. Examen direct. Les urines ne contiennent pas de pus; dans leur dépôt on trouve quelques cellules épithéliales semblant d'origine rénale; au milieu d'elles des cocci isolés ou groupés.

b. Culture. L'ensemencement sur les différents milieux donne du staphylocoque présentant les mêmes caractères que celui trouvé dans le pus ou dans le sang, sauf toutefois en ce qui concerne la couleur; sa culture sur gélose est assez pâle pour le faire étiqueter *Staphylococcus pyogenes albus.*

c. Urine du 14 octobre. L'urine est recueillie aseptiquement. Les dernières gouttes sont un peu troubles. Après avoir laissé déposer l'urine, si on en examine le dépôt, on n'y trouve ni cylindres, ni autres éléments rénaux, mais un assez grand nombre de cellules vésicales et entre elles quelques cocci; pas de leucocytes.

La culture de l'urine donne des colonies de staphylocoques moins nombreuses que dans la recherche antérieure.

On pourrait ainsi résumer l'histoire du malade : furonculose, infection de la circulation sanguine, phlegmon consécutif dans l'épaisseur des muscles dorso-lombaires. Le staphylocoque continue à foisonner dans le sang et traverse le filtre rénal. Le phlegmon incisé ne tarde pas à guérir et le staphylocoque disparaît du sang et des urines.

Divers points nous paraissent à retenir :

1° Présence confirmée du staphylocoque dans le sang;

2° Infection consécutive à une furonculose;

3° Passage du staphylocoque à travers le filtre rénal;

4° Localisation de l'infection générale au niveau des muscles ayant subi le maximum de fatigue. Instabilité du staphylocoque.

I. — Présence confirmée du staphylocoque dans le sang.

Les observations dans lesquelles la présence du staphylocoque dans le sang a été constatée sont encore rares. Dans un travail

intéressant et auquel nous empruntons divers renseignements, E. Mercier [1] étudie les *infections généralisées de l'organisme humain par les staphylocoques pyogènes*; sur quarante et une observations, nous trouvons huit cas où l'examen bactériologique du sang ait été fait et ait permis de découvrir le staphylocoque; quatre de ces malades ont guéri et quatre sont morts. Chez trois autres malades l'examen du sang a été fait *post mortem*. Dans toutes les autres observations, l'infection sanguine est admise parce qu'il se produit une série de foyers indépendants ou qu'à l'autopsie, on constate nombre de lésions différentes, dues au staphylocoque.

Il est vrai que ce sont là des éléments suffisants pour admettre l'infection sanguine; il est bien probable d'ailleurs que toute ostéomyélite à staphylocoque est précédée d'une période dans laquelle le sang a charié ce staphylocoque, mais les examens ont été trop peu fréquents pour qu'on ait pu avoir jusqu'ici une idée précise sur la facilité de cette constatation microbienne, sur le nombre relatif des micro-organismes, sur la durée de la période pendant laquelle on peut déceler leur présence dans le sang.

Dans notre cas, le nombre des cocci est assez considérable, non seulement pour que les cultures du sang soient positives, mais encore pour que l'examen direct de ce sang permette d'en découvrir les uns dans les globules blancs, les autres, plus nombreux, entre les éléments figurés.

Quant à la période pendant laquelle les staphylocoques ont pu être décelés dans le sang, constatons que la recherche est positive le jour de l'intervention et qu'elle est négative six jours après, alors que la température est redevenue normale.

II. — Infection sanguine consécutive a une furonculose.

Il est intéressant de noter le rôle de la furonculose dans la staphylococcihémie.

Ce n'est pas que l'infection ne puisse se faire par d'autres voies : à la suite d'un panaris (Kocher[2]), de plaies externes (Sacaze [3], Dock [4]),

1. E. Mercier. *Contribution à l'étude clinique des infections généralisées de l'organisme humain par les staphylocoques pyogènes* (Thèse, Paris, 1900, Carré et Naud, édit.).

2. Kocher. [*Infection générale secondaire à un panaris*] (*Corresp. Blatt f. schweis. Aerzte*, 1894).

3. Sacaze. *Néphrite aiguë grave produite par une infection staphylococcique consécutive à deux petites plaies cutanées* (*Revue de Médecine*, Paris, février 1895).

4. Dock (G.). *Staphylococcus aureus infection with endocarditis simulating malarial intermittent fever* (*Double quotidian*). *New-York M. J.*, 1897, LXV, 143-147.

d'un durillon enflammé (Widal et Meslay [1]), d'un cathétérisme, (Wohlgemuth [2]), d'une otite (Legendre et Beaussenat [3]), d'un avortement (Girode [4]), voire même à la suite d'affections pulmonaires, comme dans les observations de Thiroloix [5] et de Scotti [6].

Mais bien plus souvent c'est par l'intermédiaire d'une furonculose que s'est produite l'infection staphylococcienne du sang : furoncles de l'avant-bras (Cirello [7], Tizzoni [8]), de la région sacrée (Preto [9]), de la face (Demel [10], Marty [11], Gangitano [12]), anthrax du dos (Ettlinger [13]), de la nuque (Tuffier [14]).

Parfois le sujet infecté n'a pas présenté de furoncles, mais vivait au contact de personnes portant des furoncles; tel le cas rapporté par Pennato [15]: dans une pension où régnait une épidémie de furonculose, un élève, âgé de seize ans, présenta une infection générale mortelle, due à des staphylocoques, sans qu'on ait pu préciser la porte d'entrée de l'agent infectieux.

1. Widal et Meslay, *in* Hutinel et Labbé. *Contribution à l'étude des infections staphylococciques particulièrement chez l'enfant* (*Arch. gén. de Méd.*, 1896, II, 641-643).

2. Wohlgemuth (H.). *Ueber einen eigenthümlichen Fall von Staphylokokken-Infektion* (*Berliner klin. Wochenschr*, 1898, XXV, 798-800).

3. Legendre et Beaussenat. *Infection staphylococcique, otite, méningite et arthrite suppurées; broncho-pneumonie; mort* (*Bull. et mém. de la Soc. méd. des hôpit. de Paris*, 1892, 3 s., IX, 577-580).

4. Girode. *Quelques faits d'ictère infectieux* (*Arch. gén. de Médecine*, 1891, I, 26, 169).

5. Thiroloix. *Dilatation des bronches; endocardite végétante; hépatite suppurée à foyers multiples miliaires; gros abcès du rein droit; mort; infection à staphylocoques d'origine multiple* (*Bull. Soc. anat. de Paris*, 1891, LXVI, 167-172).

6. Scotti. *Contributo allo studio della stafilococcemia* (*Riv. clin. e. terap.*, Napoli, 1897, XIX, 623-627) (*Gaz. d. osp.*, Milan, 1898).

7. Cirello (F.). *Sopra un caso di stafilococcemia metastatizzante. Morgagni*, Milano, 1891, XXXIII, 370-376.

8. Tizzoni (G.). *Contribuzione allo studio delle vie d'eliminazione dall'organismo dello stafilococco piogeno aureo* (*Riforma medica*, Napoli, 1891, VII, pt. 2, 289-293).

9. Preto (A.). *Stafilococcoemia de foronculosi con ascessi metastatici; guarigione; contribute alle vie d'eliminazione dall'organismo dello stafilococco piogeno aureo* (*Riforma medica*, Napoli, 1892, VIII, pt. 1, 241-243).

10. Demel (A.-C.). *Contributo allo studio delle infezioni de stafilococco piogene aureo nell'uomo. Policlin.*, Napoli, 1893-4, I, 171-183.

11. Marty (J.). *Staphylococcie généralisée à marche suraiguë; Mort.* (*Arch. gén. de médecine*, Paris, 1899, n. s., I, 339-344).

12. Gangitano. *Stafilococcoemia da forunculosi* (*Riforma medica*, Napoli, 1896, XII, pt. 2, 434; 446).

13. Ettlinger. *Étude sur le passage des microbes pathogènes dans le sang* (Thèse, Paris, 1893, n° 181).

14. Tuffier. *Un cas d'infection généralisée par le staphylocoque doré; furonculose; abcès de la prostate; phlegmon périnéphrétique; abcès de l'épaule droite; phlegmon de la cuisse droite et de la région lombaire droite; broncho-pneumonie; guérison* (*Revue de Chir.*, Paris, 1895, XXV, 253).

15. Pennato (P.). *Setticemie stafilococcica* (*Gaz. d. osp.*, Milano, 1898, XIX, 327).

III. — Passage du staphylocoque a travers le filtre rénal.

Le staphylocoque contenu dans la circulation sanguine a tendance, lors de son passage dans les capillaires du rein, à s'y arrêter, déterminant des lésions de néphrite, traversant les tissus, se mêlant à l'urine.

Lannelongue et Achard, à propos de l'ostéomyélite et au moyen d'expériences, ont étudié les lésions créées dans le rein par le staphylocoque.

Enriquez[1] a constaté le passage de ce micro-organisme dans les urines, en particulier au cours des infections secondaires se produisant après certaines pyrexies telles que la fièvre typhoïde, la scarlatine.

D'ailleurs, les lésions rénales au cours d'une infection générale, suite de furonculose, ont été elles-mêmes signalées. L'un de nous[2] a eu l'occasion de les étudier chez une malade qui, à la suite d'une éruption furonculeuse du thorax, mourut d'infection généralisée : à l'autopsie, on trouva une série de foyers purulents contenant du staphylocoque. Dans les reins en particulier existaient un grand nombre de petits abcès du volume d'un grain de millet et se trouvant en plus grande abondance dans la substance corticale.

Les staphylocoques n'étaient pas seulement décelés au niveau de ces petits foyers; on les voyait encore dispersés dans le parenchyme rénal, plus nombreux dans les capillaires que dans les tubes urinaires; parfois ils obturaient complètement la lumière du vaisseau sanguin.

Cette disposition assez semblable à celle décrite par Girode dans un cas analogue, permet de supposer que les staphylocoques eussent passé du capillaire dans les tubes urinaires, même si les abcès ne se fussent pas formés; or, c'est là ce qui souvent doit se produire. Dans l'observation que nous publions aujourd'hui, le malade n'a jamais présenté aucun symptôme de néphrite, ses urines n'ont pas contenu d'albumine. Après les avoir laissées déposer, on obtient un résidu dans lequel on ne découvre ni cylindres, ni leucocytes, mais seulement quelques éléments épithéliaux et entre ceux-ci des staphylocoques.

Or, ce staphylocoque, l'urine en contenait le jour de l'opération, elle

1. Enriquez. *Contribution à l'étude bactériologique des néphrites infectieuses* (Thèse Paris, 1892, Steinheil, édit.).

2. E. Reymond. *Distribution des micro-organismes dans une néphrite infectieuse* (Soc. anatomique, juin 1891).

en contenait encore neuf jours plus tard, alors qu'on n'en trouvait plus dans le sang et que les symptômes généraux avaient disparu. Il est vrai qu'à cette époque les cocci pouvaient ne plus venir directement du rein, mais de la vessie au niveau de laquelle ils avaient pu se localiser sans déterminer toutefois une véritable cystite.

Il est, en tout cas, bon de retenir que si dans presque toutes les observations, le passage du staphylocoque à travers le rein a été annoncé par des signes de néphrite, ces signes peuvent dans certains cas totalement manquer. Il est possible que si ces derniers cas semblent l'exception, c'est qu'on ne pratique l'examen bactériologique des urines qu'à cause de l'apparition des signes de néphrite.

IV. — Localisation des foyers purulents.

Mercier[1] pense que l'âge du sujet a la plus grande influence sur la localisation secondaire du staphylocoque. Chez l'enfant, cette localisation se ferait surtout dans la peau et le tissu cellulaire; chez l'adolescent, surtout dans le tissu osseux au voisinage des épiphyses; chez l'adulte, surtout dans les organes profonds.

Il est inutile d'insister sur la tendance qu'a le staphylocoque à se localiser au niveau des épiphyses des adolescents; il est entendu que la congestion qui se produit alors en cette région facilite le développement du micro-organisme à ce niveau.

Mais à tout âge, c'est avec prédilection qu'on verra le staphylocoque se localiser au niveau d'un organe fatigué, d'une région contuse ou congestionnée.

Dans le cas de Tizzoni[2] c'est un ouvrier de vingt ans qui, au cours d'une furonculose, se heurte le genou contre la traverse d'une brouette; il en résulte une arthrite à staphylocoques. Busquet[3] cite l'observation d'un jeune homme qui se contusionne gravement la région rénale droite; plusieurs mois après survient une éruption de furoncles à l'avant-bras, suivie d'un abcès développé en arrière du rein droit. D'après le même auteur, un malade atteint de furonculose s'étant laissé tomber une goutte de cire très chaude dans le creux de la main, il se développa un phlegmon profond de la paume sans qu'on pût trouver une porte d'entrée à l'infection.

Dans notre observation, nous voyons la localisation se faire dans l'épaisseur des muscles dorso-lombaires; or, le sujet est boulanger,

1. Mercier. *Loc. cit.*
2. *Loc. cit.*
3. Busquet. *De la staphylococcie consécutive au furoncle* (*Archives de Médecine*, Paris, 1897, p. 396).

ce sont les muscles qu'il fatigue le plus, d'autant qu'il n'a cessé de travailler pendant qu'évoluait la furonculose.

Le pus de cet abcès intra-musculaire contient, avons-nous dit, du staphylocoque dont les cultures sont jaune pâle; les cultures obtenues avec le sang étaient d'un jaune doré, celles provenant de l'urine presque blanches. Cette transformation ne doit pas surprendre; on tend à admettre aujourd'hui que suivant le degré de virulence le même staphylocoque affecte des teintes différentes. Dans un cas d'infection générale à staphylocoque, Netter[1] a trouvé ce microorganisme successivement sous ses deux aspects d'albus et d'aureus. Dans une observation d'Étienne[2], le staphylocoque pyogenes aureus fut trouvé dans le sang mêlé à l'albus.

Pour ce qui est de la durée de la présence du coccus dans le sang, nous voyons que dans notre observation l'examen bactériologique du sang a fourni des résultats négatifs six jours après l'intervention; mais il est toujours délicat de déterminer l'instant où le sang cesse de charrier des staphylocoques. Peut-être des examens successifs au moyen de prises assez abondantes de sang permettraient-ils de constater la présence prolongée de l'agent infectieux.

La fréquence relative de la localisation du staphylocoque au niveau d'un organe prédisposé est en faveur de l'hypothèse de la grande fréquence de l'infection du sang par ce microbe; celle-ci paraît devoir être souvent assez bénigne pour passer inaperçue si une cause occasionnelle ne vient pas déterminer une localisation secondaire qui attire l'attention.

1. Netter. *Ostéomyélite multiple prolongée; mort par infection purulente douze ans après le début; présence du staphylococcus pyogenes albus; inoculations accidentelles à l'homme produisant une vésico-pustule après une érosion superficielle, un furoncle après mise à nu du derme; staphylococcus pyogenes albus dans la vésico-fistule, staphylococcus pyogenes aureus dans le furoncle; mutabilité des deux staphylocoques* (*Bull. et Mém. de la Soc. méd. des hôp. de Paris*, 1894, 3 s., XI, 322-330).

2. Étienne. *Pyosepticémies médicales staphylococciques à type de maladie générale* (*IIe Cong. franç. de Médec. interne*, Bordeaux, 1895, 12 août, *Semaine méd.*, Paris, 1895, XV, 368).

REVUE DES SOCIÉTÉS SAVANTES

SOCIÉTÉ DE CHIRURGIE DE LYON.

Séance du 4 juillet 1901. — *Présidence de M. Fochier.*

M. Fochier présente un *utérus fibromateux enlevé par la voie vaginale.* Cet utérus était bifide et fixé par un ligament médian placé entre les cornes utérines, qui le rendait très difficile à mobiliser. Les ligaments larges étaient très courts. L'opération a été laborieuse par suite de l'immobilité de l'utérus, jusqu'au moment où cette sorte de sangle a été sectionnée. Il fait ressortir les difficultés opératoires qui eussent rendu impossible une intervention systématique comme celle de Doyen.

M. Fochier rapporte un second cas d'utérus double qu'il a dû enlever dans les conditions suivantes. Il s'agissait d'un accouchement à six mois. La tête, détachée du tronc, était restée dans l'utérus qui, situé sous le foie, se prolongeait en bas par un canal que l'on ne put dilater. Il fit l'hystérectomie suivant le procédé de Porro. Il insiste sur l'indication de l'hystérectomie dans cette variété de dystocie qui est connue et assez rare. Tous les utérus bicornes ne donnent pas lieu à cette complication. Le premier qu'il a présenté a porté deux grossesses dans de bonnes conditions.

Chirurgie des voies biliaires.

M. Gangolphe rapporte deux faits de chirurgie des voies biliaires.

Dans le premier cas, il s'agissait d'une contusion du foie avec épanchement de bile et de sang enkysté dans le péritoine. Mort.

Le second fait est celui d'une femme qui a eu à plusieurs reprises des hématémèses, avec douleur perforante et aucun signe hépatique, si bien qu'on porta le diagnostic d'ulcus. Dix jours avant son entrée, douleur vive, vomissements; un médecin constata le lendemain de l'empâtement dans l'hypocondre droit. A son entrée, on trouve une vive douleur sus-hépatique, avec résistance de la paroi. L'incision sur le bord externe droit laisse voir le fond de la vésicule entourée de péricystite. La ponction en retire du pus. Après protection du péritoine, cholécystotomie, drainage. La température est tombée immédiatement. Il s'agissait donc de cholécystite calculeuse suppurée. On voit combien le diagnostic peut être difficile en présence de symptômes diffus, hématémèses, vomissements, etc.

Élection d'un Vice-Président.

M. Horand est nommé vice-président pour une période de deux ans.

Élection de deux Secrétaires.

Sont élus secrétaires : MM. Villard et Siraud.

Cancer de l'intestin. Entérectomie.

M. Goullioud présente deux pièces provenant d'intestin cancéreux traité par l'entérectomie.

La première malade est une religieuse de quarante ans, ayant présenté des symptômes d'occlusion intestinale grave ; la laparotomie montre le côlon descendant distendu et dans le cul-de-sac de Douglas une tumeur du volume d'une noix, qui siégeait sur l'extrémité de l'S iliaque. On fit un anus iliaque immédiatement au-dessus de la tumeur. Quelques semaines après, intervention nouvelle consistant en libération de l'anus artificiel et de la tumeur, anastomose entre les bouts supérieur et inférieur, après résection de la portion d'intestin portant la tumeur et l'anus artificiel.

La seconde pièce est un cancer des valvules iléo-cæcales qui avait provoqué seulement quelques douleurs et troubles digestifs très atténués par un régime bien approprié. Dans ce cas, l'orateur a fait une très large entérectomie du côté du côlon transverse, afin de pouvoir enlever tout ce qui était suspect, y compris les ganglions mésentériques. Les bouts de l'intestin furent simplement fermés par un coup d'angiotribe.

On fit ensuite une anastomose entre les bouts supérieur et inférieur.

Le malade eut une fistule intestinale que l'on peut attribuer à l'occlusion incomplète des bouts intestinaux, et qui a du reste guéri en l'espace d'un mois.

Le cancer cæcal est un épithéliome à grandes cellules.

L'orateur insiste sur les points suivants : facilité d'enlever très largement en général les cancers intestinaux, ce qui permet d'espérer un bon résultat, à condition qu'on opère de bonne heure; présence de corps étrangers (en l'espèce noyaux de cerises dans le cæcum) qui jouent peut-être un rôle étiologique par les traumatismes qu'ils infligent ou l'infection qu'ils apportent.

Séance du 10 juillet 1901. — *Présidence de M. Fochier.*

Anévrysme artérioso-veineux de l'orbite.

M. Gayet présente à nouveau la malade atteinte d'anévrysme artérioso-veineux de l'orbite; les phénomènes inflammatoires se sont atténués, le volume a diminué et les battements n'ont pas reparu. Il semble donc que l'anévrysme est en voie de guérison.

Dilacération des paupières. Restauration secondaire.

M. Gayet présente une femme qui, dans une chute du haut d'un arbre, s'était déchiré très gravement la paupière supérieure de l'œil gauche. Pendant huit jours on s'était contenté de panser la plaie sans tenter la restauration. Or, l'orateur a attiré l'attention sur l'importance des sutures immédiates en pareil cas, sous peine de se trouver dans l'impossibilité de remettre complètement les choses en état, en raison des déformations cicatricielles. Dans le cas présent, on fit le déroulement complet des lambeaux recroquevillés, on rétablit la plaie dans l'état où elle était immédiatement après le traumatisme; on fit ensuite la suture et on peut voir aujourd'hui que la restauration de la paupière est aussi bonne que possible.

Luxation ancienne de la hanche gauche. Décapitation cervicale du fémur.

M. Jacob présente un malade qui était atteint d'une luxation iliaque gauche pour laquelle il a pratiqué la décapitation du fémur; actuellement le malade marche presque sans boiter (3 mois après l'opération).

Le malade était entré quatre-vingts-trois jours seulement après son accident à l'hôpital Desgenettes; il avait un raccourcissement de 6 centimètres et tous les signes d'une luxation iliaque. On fit des tentatives de réduction avec des moufles et sous le chloroforme, mais inutilement. On fit alors de l'extension continue pour préparer l'opération en allongeant les muscles; au bout de quinze jours, on avait gagné seulement 1 centimètre et demi. Après incision de Langenbeck, on fit à la rugine la désinsertion du moyen fessier, de la capsule; la réintégration étant toujours impossible, il fallut réséquer 2 centimètres environ de la tête fémorale pour pouvoir replacer le moignon du col dans la cavité cotyloïde. Reconstitution de la capsule et des insertions musculaires. Immobilisation pendant vingt-trois jours, puis séances de mobilisation, massage, etc. La radiographie montre que le moignon du col est bien dans sa cavité; il n'y a pas de raccourcissement.

A propos de ce cas, l'orateur insiste sur la supériorité que présente le traitement par la réintégration sanglante sur les méthodes d'expectation et même sur la résection typique. L'arthrotomie simple à ciel ouvert ne permet pas ordinairement cette réintégration; la résection typique, c'est-à-dire comprenant la tête et une portion du col, donne une articulation moins solide, du raccourcissement; le procédé adopté pour ce cas est celui préconisé par Ricard en 1891 et qui lui a donné un excellent résultat. Kirmisson, en 1892, Lane, Delorme ont pratiqué chacun une fois cette opération; ce dernier a eu une mort.

M. Chandelux considère l'arthrotomie comme une méthode de choix dont la résection atypique d'un petit segment de la tête n'est qu'une variante. Dans un cas, l'orateur a pratiqué une arthrotomie avec réfection de la cavité cotyloïde et de la capsule pour une luxation iliaque et a eu un excellent résultat. Quant à la décapitation, Margary, de Turin, l'avait proposée pour la luxation congénitale, sans beaucoup de succès du reste. Il est bien évident que si la reposition articulaire est impossible sans raccourcissement du segment cervical, il faut faire cette résection partielle. La réduction sanglante avec reconstitution de la cavité cotyloïde est donc la méthode de choix et bien supérieure à la méthode non sanglante, d'extension et de massage, qui laisse le malade impotent.

Résection du coude pour arthrite tuberculeuse.

M. Batut présente le malade.

Séance du 18 juillet 1901. — *Présidence de M. Fochier.*

Kyste du pancréas.

M. Jaboulay présente un jeune homme de quinze ans qu'il a opéré il y a trois semaines. Ce malade aurait remarqué seulement au mois de mars

dernier une tumeur dans l'hypocondre gauche, survenue brusquement, avec subictère et quelques troubles digestifs. L'insufflation de l'estomac permit d'éliminer la rate, car l'estomac était non déplacé et nettement antérieur. Il s'agissait donc d'un kyste du pancréas. Il fut abordé par incision oblique, parallèle au rebord costal; on tomba sur l'épiploon gastro-splénique parcouru de veines très volumineuses; cet épiploon incisé. on ponctionne la poche qui laisse écouler au moins 3 litres de liquide séro-hématique. La poche fut marsupialisée.

Début très brusque, en huit jours, subictère par compression du cholédoque, amélioration rapide après l'incision, tels sont les points saillants de l'observation.

L'examen microscopique a montré l'existence d'une paroi assez proliférante, ce qui permet de craindre la persistance d'une fistule.

L'examen chimique a révélé l'existence des caractères du suc pancréatique.

M. Vallas se demande si l'apparition brusque du kyste est due à sa formation rapide, ou simplement à la bascule d'une tumeur jusque-là latente dans la profondeur.

M. Chandelux, se basant sur le caractère du liquide, croit plutôt à une hémorragie s'étant produite dans l'intérieur du kyste préexistant.

M. Jaboulay croit que la plupart des liquides retirés de ces kystes est brun acajou, et que l'hémorragie n'est pas prouvée.

M. Chandelux a retiré d'un kyste analogue un liquide puriforme; il connaît d'autres cas où le liquide était eau de roche. La coloration acajou n'est donc pas constante.

Fracture spontanée du fémur. Ancien foyer tuberculeux ou ostéomyélite. Amputation.

M. Bérard a opéré il y a un mois un malade atteint de fracture spontanée du fémur survenue au-dessus d'un énorme foyer tuberculeux. Il présente les pièces. Ce sujet de cinquante-sept ans avait eu à l'âge de trois ans une poussée inflammatoire osseuse au même niveau et on se demande s'il ne s'agissait pas d'une ostéomyélite. Il avait guéri avec un peu de flexion angulaire, mais avec solidité parfaite, puisqu'il exerçait le métier de rouleur de mine, puis de surveillant de mine. Après cinquante ans de latence des lésions, il a recommencé à souffrir, et à la suite d'une chute de sa hauteur s'est faite la fracture qui l'amène à l'hôpital. Ce traumatisme détermina une poussée aiguë dans son ancien foyer ostéo-articulaire. A l'entrée il y avait tous les signes d'une tumeur blanche du genou. L'amputation à la partie moyenne de la cuisse fut pratiquée. L'épiphyse était complètement creusée et remplie de bourgeons fongueux; l'épiphyse supérieure du tibia présente un tubercule enkysté. Les examens histologiques ont montré une nappe continue de nodules tuberculeux avec cellules géantes et bacilles.

Il s'agit ici ou bien d'un ancien foyer d'ostéomyélite sur lequel s'est greffé ultérieurement de la tuberculose, ou bien d'un foyer primitivement tuberculeux, guéri autrefois, et réveillé récemment par un traumatisme.

Hystérectomie abdominale subtotale pour fibrome.

M. Vallas présente un fibrome utérin qu'il a enlevé par l'hystérectomie abdominale subtotale. Cette tumeur se composait d'un assez grand nombre de noyaux fibromateux donnant à la pièce l'aspect bourgeonnant en choufleur. Le procédé adopté fut le procédé dit américain, en débutant par le ligament large gauche dont l'abord était le plus facile. On laissa une courte portion du col et on termina en drainant cette cavité cervicale par une mèche sortant dans le vagin.

Observation d'inoculation tuberculeuse.

M. Jacob communique l'observation d'un jeune soldat atteint d'une tumeur lombo-iliaque représentant un abcès nettement tuberculeux. Après plusieurs ponctions et injections inutiles, on se décida à ouvrir la poche et on la trouva absolument isolée des os vosins. Évacuation, drainage. Guérison.

Pas d'antécédents héréditaires ni personnels; mais sur la face dorsale du médius gauche, il existe une petite lésion ayant tous les caractères d'un tubercule anatomique. Il porte cette lésion depuis cinq mois (deux mois avant le début de l'abcès) et l'attribue à la piqûre par une épingle ramassée dans la chambrée. Dans l'aisselle du même côté, volumineux paquet d'adénite. On extirpe ces ganglions que l'histologie et la bactériologie ont démontré être nettement tuberculeux.

Il y a donc là un cas très net d'inoculation de la tuberculose. Ces observations ne sont plus exceptionnelles, mais ce que l'on voit d'habitude dans ces cas, c'est la généralisation viscérale et non pas locale. C'est ce qui rend ce cas intéressant.

M. Vallas, quand il fit sa thèse, rangea dans la tuberculose cutanée le lupus, les gommes, la tuberculose verruqueuse et enfin l'ulcération tuberculeuse proprement dite. Les trois premières formes sont en général bénignes; la tuberculose verruqueuse notamment tend constamment à guérir par le centre, tout en s'étendant par la périphérie; un certain nombre de tubercules anatomiques rentrent dans cette catégorie, d'autres étant dus à des infections non tuberculeuses. Ce sont là des tuberculoses atténuées, ayant les caractères que M. Arloing a attribués à la scrofule.

La quatrième forme, ulcération tuberculeuse de la peau, se présente sans aucune réaction défensive. On les rencontre autour de la bouche, de l'anus, elles sont extensives, douloureuses. Les sujets qui les portent ne sont pas des sujets indemnes par ailleurs, ils ont toujours d'autres manifestations viscérales, qui sont primitives par rapport à l'ulcération. Le pronostic est donc plus grave.

Larynx artificiel perfectionné.

M. Martin rappelle les appareils inventés pour remplacer le larynx et qui présentent l'inconvénient d'empêcher de manger et de boire avec l'appareil. Celui qu'il présente évite cet inconvénient. Un tube se termine à son extrémité supérieure par une petite boîte contenant une anche, cette boîte fermée par une toile métallique fine. Les liquides qui peuvent péné-

trer par ce réseau sont conduits dans l'œsophage par un tube spécial, branché sur le précédent. Une autre difficulté à vaincre était celle-ci : au moment de la contraction œsophagienne les aliments remontent le long du tube de dérivation; on a paré à cet inconvénient au moyen d'un dispositif en fente de l'extrémité œsophagienne.

M. Martin fait parler son malade à l'aide de son appareil. Ce malade avait subi entre les mains de M. Jaboulay la laryngectomie totale pour lésions syphilitiques anciennes.

Séance du 25 juillet 1901. — *Présidence de M. Fochier.*

Perforation du cœur par balle de revolver.

M. Bérard présente des pièces (poumon et cœur) provenant d'un individu qui s'était tiré un coup de revolver dans la région du cœur; plaie au niveau du 5e espace en avant, emphysème en arrière, pas d'augmentation de la matité précordiale. Bruits du cœur normaux, pas de signes d'épanchement dans les plèvres ou le péricarde. Pas d'hémoptysie. Injections d'éther et de caféine, puis de morphine. Le lendemain matin, dyspnée, douleurs thoraciques, légère matité à la base gauche. L'intervention consiste en une incision verticale sur le bord gauche du sternum, résection d'une portion du sternum; on voit une petite perforation sur la face antérieure du péricarde à sa partie inférieure. L'agrandissement de l'incision et de la résection sternale en bas ne révéla aucune lésion du côté de la cavité péritonéale. On se borna à cette exploration.

Mort trois jours après, avec phénomènes d'arythmie, de tachycardie et syncopes.

A l'autopsie, plaie pénétrante du péricarde, du ventricule droit, perforant le ventricule gauche, ressortant en arrière du cœur pour conduire sur la colonne vertébrale. Dans la plèvre gauche, 300 grammes de caillots environ. Dans le péricarde, la valeur d'une cuillerée à soupe de caillots.

M. Vallas a observé cette année une plaie du cœur par coup de couteau. Le malade s'était frappé lui-même et présentait une plaie de la région précordiale, donnant issue, dès qu'on faisait asseoir le malade, à un flot de sang. Cette hémorragie parut indiquer une intervention qui consista à agrandir la plaie, à faire sauter un cartilage costal; on vit alors que le sang semblait sortir d'un pertuis sur le bord gauche de la réflexion de la plèvre; le cœur était affolé, battant très fortement; une pince fut placée sur ce pertuis. On s'arrêta là; pansement, injections de sérum. La mort survint quinze heures après et, à l'autopsie, on trouva une plaie intéressant le péricarde, le cœur, ventricule gauche et ventricule droit compris. La pince fermant la perforation du péricarde, en empêchant l'évacuation du sang hors de la séreuse, a peut-être joué un rôle nuisible.

Ces interventions sont très difficiles parce qu'elles sont encore peu familières et que l'affolement du cœur gêne les explorations.

M. Batut a observé récemment un cas de coup de feu dans la région du cœur, à la suite d'un suicide par fusil Lebel; il y eut mort immédiate et à

l'autopsie on trouva un véritable éclatement des cavités cardiaques et de l'aorte.

Empyème à évolution abdominale.

M. Jaboulay présente un malade chez qui on avait porté, dans un service de médecine, le diagnostic d'abcès sous-phrénique par perforation de l'estomac. L'opération révéla une collection sus-hépatique en communication avec la plèvre et située au-dessus du diaphragme, dans le thorax et dans le péritoine. C'était donc un empyème putride ayant abaissé le diaphragme.

M. Bouveret signale dans son livre deux cas analogues de Murchison, et ne croit pas à la réalité de ces cas de migration d'un empyème sus-diaphragmatique pointant à la paroi abdominale. Mais ce cas en est une démonstration. Le mécanisme doit en être le même que celui des migrations des abcès appendiculaires ou périnéphrétiques.

En résumé, il existe des empyèmes sus-diaphragmatiques sans péritonite enkystée, siégeant derrière le muscle droit. Il existe peut-être une anomalie d'insertion du diaphragme.

M. Vallas croit qu'il n'est pas besoin d'invoquer une anomalie d'insertion; la pleurésie enkystée a pu repousser, dissocier les fibres du diaphragme et émigrer vers la paroi abdominale.

M. Jaboulay. Parmi les migrations insolites de l'empyème, celle-ci est la plus rare, puisqu'il n'y a que trois observations en comptant celle-ci. Le doigt introduit dans la plaie ne rencontrait pas de perforation, il ne trouvait que la face supérieure du diaphragme.

Fracture comminutive des maxillaires par coup de feu. Délabrements considérables de la face. Restauration secondaire à l'aide de la prothèse.

M. Vallas présente le malade qu'il a eu à soigner à un moment où les blessures étaient cicatrisées, mais sans consolidation du maxillaire inférieur et avec une difformité considérable. Il fallut treize interventions avec anesthésie pour réparer les lésions, en utilisant la prothèse d'après la méthode de M. Martin.

G. Gayet.

NÉCROLOGIE

M. le Pr A.-E.-Aust. LAWRENCE (de Bristol).

M. le docteur Alfred-Edwd.-Aust. Lawrence, qui vient de mourir, était professeur d'obstétrique et de gynécologie à l'University College de Bristol.

Né à Stapleton en 1848, il avait été reçu docteur en médecine à l'Université d'Aberdeen en 1874. Il était médecin-accoucheur de l'hôpital général de Bristol depuis 1875 et professeur d'obstétrique depuis la création de la Faculté de Médecine de Bristol. On lui doit un procédé de traitement de rupture du périnée. C'était un accoucheur et un gynécologiste de grande réputation en Angleterre, qui a publié de nombreux mémoires sur sa spécialité, parmi lesquels nous citerons :

Placenta with unusual arrangement of vessels. Trans. obst. Soc. Lond., 1877, XVIII, 118. *Albuminuria without eclampsia. Brit. m. J.*, Lond., 1877. *Notes on a case of retroflexion of the gravid uterus. Med. Times a. Gazette*, 1878, II, 166. *Certain forms of non-puerperal uterine haemorrhage. Brit. m. J.*, Lond., 1878. *On disorders of micturition in women. Obst. J. Gr. Brit.*, Lond., 1880, VIII, 210-219. *Ruptured uterus; recovery; subsequent pregnancies. Brit. m. J.*, Lond., 1885, sept. 26, 601. *The treatment of incomplete abortion. Bristol m. chir. J.*, 1888, VI, 8-11. *Case of imperforate hymen; operation with antiseptic precautions. Brit. m. J.*, Lond., 1884, I, 855. *Haemorrhages occurring during pregnancy. Brit. m. J.*, Lond., 1890, I, 1065-1067. *Post-partum complications. Bristol. m. chir. J.*, 1890, VIII, 73-79. *Note on the operation for restoring the perineal body*, etc. *Tr. obst. Soc. Lond.* (1890), 1891, XXXII, 377-379. *Extra uterine pregnancy. Bristol. m. chir. J.*, 1892. *A case of extra uterine gestation. Bristol m. chir. J.*, 1893, XI, 29-32. *Post-partum ovariotomy. Brit. m. J.*, Lond., 1893, II, 622. *Case of complete inversion of the uterus caused by a fibroma*, etc. *Brit. m. J.*, Lond., 1894, I, 1243. *Pigmentation in amenorrhœa. Bristol. m. chir. J.*, 1894, XII, 107. *A case of post-partum inversion of the uterus of three months*, etc. *Brit. m. J.*, Lond., 1895, I, 531. *The evils of marriage and pregnancy in women who do*, etc. *Bristol. med. chir. J.*, 1896, XIV, 289-297. [*Hypertrophie du corps pituitaire sans acromégalie*]. Soc. pathol. de Londres, 1899, avril 4. *Vascular caruncle of the urethra. Bristol. m. chir. J.*, 1900, XVIII, 23-25.

M. le Pr Th.-M. MARKOE (de New-York).

M. le Pr Markoe, dont on annonce la mort à New-York, était un des chirurgiens les plus connus de cette ville. D'origine française, sa famille ayant émigré à la révocation de l'Édit de Nantes, il était né à Philadelphie le 13 septembre 1819 et avait été reçu docteur à New-York en 1841. Professeur de chirurgie au College of Physicians and Surgeons depuis 1860,

il était membre de l'Académie de Médecine de New-York et de nombreuses sociétés savantes. Chirurgien distingué, il est l'auteur d'un procédé de drainage des plaies.

Le Pr Markoe a publié de nombreux travaux de chirurgie, entre autres : *Median lithotomy*, New-York, 1866, 35 p.; *Œsophagotomy for foreign bodies lodged in the tube*. New-York, 1866, 15 p., et un excellent traité des maladies des os : *A treatise on diseases of the bones*, New-York, 1872, VIII-416 p. in-8°; et, dans la presse médicale américaine, ces vingt dernières années :

Empyema treated with through-drainage. Med. Rec., N. Y., 1880, XVIII, 557. *Gunshot wound of the head; no symptoms. Med. Rec.*, N. Y., 1880, XVIII, 164. *Fracture of the internal condyle humerus*, etc. *Med. Rec.*, N. Y., 1880, XVIII, 118-121. *Orbital aneurysm; ligature of the common carotid. Med. Gaz.*, N. Y., 1880, VII, 327. *Fracture of vertebrae. N. York M. J.*, 1880, XXXI, 521. *Through drainage in the treatment of open wounds. Am. J. M. S., Phila.*, 1880, n. s., LXXIX, 305-335. *Recovery from a large wound of the jejunum. Bull. N. York Path. Soc.*, 1881, 2 s., I, 26. *Exostoses of the popliteal region. Med. Rec.*, N. Y., 1882, XXI, 121-125. *Dislocation of the knee. Med. Rec.*, N. Y., 1882, XXI, 303. *Amputation at the knee-joint. Med. Gaz.*, N. Y., 1882, IX, 387-380. *Tripier's mediotarsal amputation. N. York M. J.*, 1883, XXXVII, 216-219. *Lymphoma of the neck; malignant fibroma of the breast. Med. Gaz.*, N. Y., 1883, X, 211. *Clinical remarks on sarcoma of the breast. Med. Gaz.*, N. Y., 1883, X, 318. *Recurring carcinoma of the arm; capillary drainage. N. York M. J.*, 1884, XL, 496-498. *Sarcoma of synovial sheaths. Med. News, Phila*, 1884, XLIV, 464-467. *Wound of the internal jugular vein; ligation, excision, recovery. Med. News, Phila.*, 1885, XLII, 546. *Capillary drainage in the treatment of wounds. Ann. Surg.*, St-Louis, 1885, I, 60-64. *Complete paralysis of the right trigeminal nerve. N. York M. J.*, 1885, XLI, 557. *Secondary nerve suture. N. York M. J.*, 1885, XLI, 295-301. *A case of cirsoid aneurysm treated by simultaneous*, etc. *N. York M. J.*, 1887, XLV, 301. *Ligation of both external carotids. N. York M. J.*, 1889, I, 524. *Abscess of the brain. N. York M. J.*, 1889, I, 509. *Ligature of the carotid and sub-clavian arteries for*, etc. *N. York M. J.*, 1891, LIII, 291-295. *Recollections of surgery before the use of anesthetics. Boston M. a. S. J.*, 1897, CXXXVI, 2-5.

M. le Professeur J. GALVANIS (d'Athènes).

M. le Dr Jules Galvanis [1], l'éminent professeur de clinique chirurgicale de la Faculté de Médecine d'Athènes, qui vient de mourir récemment, avait été reçu docteur en médecine de la Faculté de Paris avec une thèse ayant pour titre : *Quelques considérations sur les membranes séreuses en général, au point de vue anatomique, physiologique et pathologique*. Paris, 1866, 4°, n° 261, 58 p. Correspondant de la Société de Chirurgie de Paris depuis 1892, il y avait présenté deux observations intéressantes : *Blessure de la tête par corps contondant, datant de quatre ans; accidents épileptiformes; trépanation; gué-*

1. Les journaux français ont toujours imprimé Galvani; mais le nom grec est véritablement Galvanis (Γαλβανης).

rison [Rapport par S. Pozzi]. *Bull. et Mém. Soc. de Chir.*, Paris, 1888, n. s., XIV, 750.-753; et *Macrodactylie du membre supérieur droit. Bull. et Mém. Soc. de Chir. de Paris*, 1893, n. s., XIX, 619. M. le Professeur Galvanis a publié en outre divers travaux dans la presse médicale française : *Un cas de syphilis conjonctivale, Gaz. hebd. de Méd. et Chir.*, Paris, 1880, 2 s., XVII, 336; *A propos de deux observations de taille hypogastrique, Rev. gén. de Clin. et de Thérap.*, Paris, 1887, I, 356-358; *Deux cas d'acromégalie, Rev. d'Orthop.*, Paris, 1895, VI, 161-165; *Quelques considérations sur la péritonite tuberculeuse chronique, basées sur cinquante laparotomies personnelles, Revue de Gynec. et de Chir. abd.*, Paris, 1897, I, 1021-1028; et dans cette même revue, en 1898 : *Surprises du ventre*, t. II, 1019-1032; en 1899 : *Traitement de la tuberculose péritonéale par la laparotomie (51 cas)*, t. III, 1037-1072; en 1900 : *Le fibro-myome utérin douloureux*, t. IV, 387-392; en 1901 : *Cent cinquante opérations pratiquées sous l'analgésie rachicocaïnique*, t. V, 605-610.

C'était un chirurgien de valeur; et sa perte sera vivement ressentie par le corps médical grec dont il fut un des maîtres.

Le propriétaire-gérant : Félix Alcan.

Coulommiers. — Imp. Paul BRODARD.

CONGRÈS FRANÇAIS DE CHIRURGIE

QUATORZIÈME SESSION, TENUE A PARIS DU 21 AU 26 OCTOBRE 1901.

Président : M. J. LUCAS-CHAMPIONNIÈRE (Paris). *Vice-président* : M. JACQUES REVERDIN (Genève).

Présidents d'honneur : MM. FARKAS (Buda-Pest), JULLIARD (Genève), GIRARD (Berne), SAXTORPH (Copenhague), LÉONTÉ (Bucarest), PAMARD (Avignon), CHÉNIEUX (Limoges), BOUSQUET (Clermont), MASSE (Bordeaux), TÉDENAT (Montpellier), POLOSSON (Lyon), MONDOT (Oran), DELORME (armée), TACHARD (armée), PÉRIER (Paris), KIRMISSON (Paris), SEGOND (Paris), SCHWARTZ (Paris).

QUESTIONS MISES A L'ORDRE DU JOUR

I. CHIRURGIE DE LA RATE. — MM. *Février* (rapporteur), *Tédenat*, *Gérard-Marchant*, *Weiss*, *Routier*, *Lejars*, *Potherat*, *Léonté*, *Delagénière*, *Villar*, *Reynès*, *Vanverts*, *Moty*, *Faure*, *Demons*, *Michaux*.

II. TRAITEMENT DES ADÉNOPATHIES TUBERCULEUSES. — MM. *Broca* (rapporteur), *Demons*, *Berger*, *Tédenat*, *Reynier*, *Duret*, *J. Bœckel*, *Chénieux*, *Mauclaire*, *Ménard*, *Thiéry*, *Calot*, *Coudray*, *Péraire*, *Delbet*.

QUESTIONS DIVERSES

Pathologie et thérapeutique générales.

Moty : Infection purulente atténuée. — *Reverdin* : Epithélioma calcifié. — *Tuffier et Milian* : Cytodiagnostic et hémodiagnostic. — *Péraire* : Anesthésie générale par chloroforme. — *Malherbe* : Anesthésie générale par chlorure d'éthyle. — *Villar*, *Guinard*, *Chipault* : Rachicocaïnisation. — *Letoux* : Sérum antitétanique. — *Delangre* : Inclusion de vaseline dans les tissus. — *Cazin* : Névrite des moignons. — *Dewêvre* : Piqûre de la vive.

Tête et face.

Bousquet : Traumatismes crâniens. — *Vidal*, *Peugniez*, *Lucas-Championnière*, *Delorme*, *Chipault* : Épilepsie traumatique. — *Villar* : Extirpation du ganglion de Gasser. — *Peugniez* : Glaucome hémorragique. — *Gangolphe* : Résection du trépied orbitaire. — *Morestin* : Lupus de la face. — *Faure* : Traitement chirurgical de la paralysie faciale. — *Girard*, *Ehrmann* : Uranostaphylorrhaphie. — *Morestin* : Cancer de la langue.

Cou et tronc.

Moure : Chirurgie trachéo-laryngée. — *Le Dentu* : Statistique des amputations du sein. — *Phocas* : Inflammation et tumeurs du sein. — *Delorme* : Décortication du poumon. — *Delagénière* : Pneumothorax chirurgical. — *Bouglé* : Empyèmes chroniques. — *Delorme* : Abcès froids de la région cervicale du rachis. — *Ducroquet* : Mal de Pott.

Appareil digestif.

Terrier, *Monprofit*, *Vautrin*, *Pantaloni*, *Guinard*, *Mauclaire* : Gastro-entérostomie. — *Vautrin* : Dislocation de l'estomac. — *Peyrot* : Exclusion de l'intestin. — *Le Dentu* : Anus contre nature. — *Souligoux*, *Goullioud* : Cancer du gros intestin. — *Vidal* : Opothérapie entérique. — *Phocas* : Colite pseudo-membraneuse. — *Reynès* : Coup de feu de l'abdomen. — *Lucas-Championnière*, *Delorme*, *Isch-Wall* : Cure radicale des hernies. — *Berger* : Hernie interstitielle. — *Savariaud* : Hernie par glissement. — *Savariaud* : Hernies ombilicales. — *Tailhefer* : Cystocèle crurale. — *Thiéry*, *Delbet* : Appendicite. — *Tailhefer* : Hernie crurale étranglée. — *Legueu* : Résection du foie. — *Schwartz* : Chirurgie des voies biliaires. — *Souligoux* : Contusion de l'abdomen. — *Chavannaz* : Éviscération post-opératoire.

Voies urinaires.

Reverdin : Fistule recto-uréthrale. — *Rochet* : Rétrécissements graves de l'urèthre. — *Lavaux* : Polyurie des prostatiques.

Organes génitaux.

Demons : Gros polypes fibreux de l'utérus. — *Peyrot*, *Bouilly*, *Monprofit*, *Berthomier* : Traitement des fibromes. — *Chénieux* : Tumeurs utérines compliquant grossesse. — *Roussel* : Hystérectomie abdominale. — *Roussel* : Hystérectomie vaginale. — *Delaunay* : Blessure de l'uretère dans l'hystérectomie abdominale. — *Gross* : Traitement de l'inversion utérine. — *Legueu* : Hystérectomie abdominale pour prolapsus utérin. — *Houzel* : Utérus bilobé. — *Pichevin* : Cervicite chronique. — *Sorel* : Hystérectomie abdominale dans les suppurations pelviennes. — *Cerné* : Opérations conservatrices dans les salpingo-ovarites. — *Delaunay* : Nécessité de l'ablation de l'utérus dans les tumeurs malignes de l'ovaire. — *Delbet* : Abouchement anormal du rectum et de la vulve.

Membres.

Bilhaut : Fracture de l'avant-bras. — *Larger* : Doigt à ressort. — *Guermonprez* : Traumatismes de la main. — *Berthomier* : Ligature de l'iliaque primitive. — *Pollosson* : Désarticulation de la hanche. — *Calot*, *Guermonprez* : Coxopathies. — *Redard*, *Ducroquet* : Luxation congénitale de la hanche. — *Gangolphe* : Pseudarthroses du col du fémur. — *Sorel* : Traitement ambulatoire des traumatismes et opérations sur le membre

inférieur. — *Cazin* : Gangrènes diabétiques du membre inférieur. — *Calot* : Traitement chirurgical de la paralysie infantile. — *Mencière* : Pied bot varus équin. — *Bilhaut* : Hallus valgus.

QUESTIONS A L'ORDRE DU JOUR

I. — Chirurgie de la rate

M. Février (Nancy), rapporteur, divise en quatre catégories les affections de la rate susceptibles de réclamer l'intervention de la chirurgie :

a. Les traumatismes, comprenant les ruptures sous-cutanées, les plaies et les hernies traumatiques de la rate;

b. Les abcès de la rate;

c. Les tumeurs comprenant les kystes, les hypertrophies ou splénomégalies qu'on peut classer en quatre groupes : 1° splénomégalie leucémique; 2° splénomégalie paludique; 3° splénomégalie idiopathique; 4° splénomégalie tuberculeuse;

d. Les déplacements de la rate hypertrophiée ou saine avec ou sans torsion du pédicule.

Ruptures sous-cutanées de la rate. — Pour apporter quelque précision dans le débat, il faut établir quelques catégories au point de vue anatomo-pathologique.

Dans une première variété, la rate est complètement réduite en bouillie. Le fait dominant est alors l'hémorragie. Celle-ci est d'emblée tellement rapide et abondante que le blessé reste presque toujours dans le collapsus; parfois même il succombe sur-le-champ. Pour qu'une rate normale puisse être lésée aussi gravement, il faut une violence énorme qui ne borne pas ses dégâts à la rate, mais intéresse le foie, les reins, les poumons.

Dans un second groupe, la rate n'est pas détruite; elle peut être broyée partiellement, elle peut être séparée en plusieurs fragments ou fissurée à une profondeur plus ou moins considérable. Il peut alors se faire, sous l'influence du spasme des vaisseaux ou de la production des caillots dans la capsule rétractée et formant capuchon, que l'écoulement du sang soit retardé ou momentanément suspendu. Cette hémostase spontanée provisoire permet au chirurgien d'intervenir avant que le blessé soit dans un état d'anémie irrémédiable. On peut dans ce deuxième groupe établir deux catégories : dans la première, la rate sans être broyée est déchirée en plusieurs morceaux qui peuvent rester adhérents au pédicule vasculaire ou devenir libres dans l'abdomen. Dans la deuxième catégorie se classent les faits dans lesquels la rate est entamée plus ou moins profondément, sans que toutefois la division soit complète. L'état de la capsule est intéressant à étudier dans ces cas. Il est permis de supposer que, dans les faits où il y a attrition de l'organe, la capsule résiste plus que la pulpe splénique et que le tissu propre de la rate peut être atteint alors que la capsule est intacte. L'examen des rates extirpées montre en effet que, dans certains cas, la déchirure de la rate est bien nette et que la capsule borde

exactement les lèvres de la solution de continuité, mais que dans d'autres la rate est broyée dans la profondeur, tandis que la capsule est soulevée par des caillots interposés. Il se produit un hématome sous-capsulaire qui augmente de plus en plus jusqu'à éclatement final de la capsule. Cet éclatement peut ne se produire qu'au bout d'un certain temps qui varie de quelques heures à plusieurs jours, et ainsi s'expliquent ces faits de contusion de la rate, où l'hémorragie révélatrice est tardive, où le diagnostic reste en suspens, et où, la capsule une fois rompue, la mort arrive brusquement.

Les signes, qui traduisent une lésion de la rate, sont en majeure partie communs à toutes les contusions de l'abdomen avec lésions viscérales. Pour la rate, le diagnostic s'établit assez facilement par les symptômes d'une hémorragie interne avec localisation d'une douleur dans l'hypochondre gauche, surtout s'il vient s'y adjoindre les traces extérieures d'une contusion locale. Tantôt l'hémorragie se produit d'emblée profuse et abondante; tel est le cas quand la rate a été broyée en totalité. La perte de sang est tellement rapide que l'anémie posthémorragique est trop prononcée pour que le blessé puisse survivre à l'opération la mieux conduite. L'hémorragie est encore précoce et très abondante quand l'organe est séparé en deux fragments. Dans les autres variétés de rupture, le tableau clinique n'est pas dessiné aussi rapidement. L'hémorragie, en effet, est retardée et ne se manifeste que le lendemain de l'accident ou même les jours suivants. Dans les premiers moments qui suivent l'accident, le blessé revient à lui; il conserve seulement de la faiblesse, de l'anxiété, de la gêne respiratoire. Mais au bout de quelques heures les symptômes se sont accentués; il y a une faiblesse générale croissante, le pouls devient faible, petit et plus fréquent, la face et les muqueuses se décolorent, les extrémités se refroidissent, le corps se couvre d'une sueur froide. Alors apparaissent aussi deux signes objectifs de grande importance : la contracture des muscles de l'abdomen et une matité disposée suivant une certaine configuration.

La contracture abdominale est un signe qui, par sa fréquence et sa précocité, mérite d'être placé en première ligne. L'aspect de l'abdomen rappelle celui d'un tétanique; les muscles ont la consistance d'une planche. Trendelenburg y ajoute cet autre signe, c'est que le crémaster prend part à la contraction, que le scrotum est très ramassé, que les testicules sont remontés vers l'anneau, que le pénis est rétracté. Cette contracture abdominale n'est pas d'une existence absolue, mais sa fréquence est assez considérable pour qu'on en tienne le plus grand compte. Ce qui fait sa valeur, c'est qu'elle peut se produire alors qu'il n'existe qu'un épanchement minime qui n'est pas encore cliniquement appréciable, ou qui ne se traduit que par une diminution de sonorité à peine perceptible.

Dès que l'hémorragie se produit, on ne tarde pas à rencontrer dans la plupart des cas un symptôme de très grande valeur, la matité. D'abord peu prononcée, elle devient rapidement très manifeste. Elle est souvent très précoce, et est surtout localisée dans les deux flancs, en particulier

dans le flanc gauche. Quelquefois on la détermine dans les deux fosses iliaques; enfin elle atteint parfois une étendue considérable dans la région hypogastrique. Les changements de position du malade font disparaître la matité dans le flanc droit, mais incomplètement dans le flanc gauche.

Enfin il est des cas où, après une violente contusion dans la région du flanc et de l'hypochondre gauche le malade éprouve pendant quelques jours dans la région de la rate des douleurs assez vives; puis tout s'améliore, et le malade se dispose à reprendre ses occupations. Tout danger semble à peu près écarté, puis brusquement les accidents reparaissent, et on est en présence d'une véritable péritonite. Si on incise, on trouve un hématome en train de suppurer et contenant une rate rompue.

Les accidents tardifs dus aux ruptures de la rate pourraient être divisés en deux groupes : tantôt il s'agit de cas où l'hémorragie se produisant lentement s'est enkystée. L'hématome s'infecte ultérieurement et donne des accidents de péritonite localisée. Tantôt il s'agit d'une rate qui, violemment contusionnée, a subi un écrasement plus ou moins considérable de son parenchyme, sans déchirure de la capsule. L'hémorragie donne naissance à une vaste collection sanguine sous-capsulaire, et cet hématome peut, par la suite, ou bien s'infecter ou bien se rompre.

Les traitements mis en usage contre les ruptures de la rate comprennent : l'extirpation de la rate, le simple tamponnement, la suture de la plaie splénique; la ligature des vaisseaux du pédicule, enfin la laparotomie pure et simple permettant l'évacuation du sang et des caillots. Ces différentes méthodes n'ont pas la même valeur, quelques-unes ont été imposées par la nécessité.

Sur 56 cas de ruptures de la rate que M. Février a pu réunir, la splénectomie a été pratiquée 46 fois avec 23 décès, soit une mortalité de 50 p. 100. Mais en analysant les causes de la mort, on se convainc aisément que, dans la majorité des cas, l'opération n'est pour rien dans l'insuccès. Et c'est ce qui explique pourquoi les statistiques donnent des résultats qui ne vont pas en s'améliorant d'année en année, comme pour la splénectomie dans les autres affections de la rate. C'est au hasard des lésions que sont subordonnées les oscillations de la mortalité. Ce qui ressort cependant de l'étude des succès, c'est que la précocité de l'intervention est un facteur important. — En ce qui concerne les procédés d'incision permettant d'aborder la rate, M. Février discute les différentes incisions utilisées par les chirurgiens, et les recherches pratiquées sur le cadavre; il conclut que l'incision qui donne le plus de jour et qui permet d'aborder le plus facilement la rate, c'est l'incision médiane, que l'on peut combiner à l'incision transversale. C'est elle qui permet d'aborder le plus facilement le pédicule, et lorsqu'il reste un doute sur la source de l'hémorragie, c'est encore elle qui permet le mieux d'aller à la recherche de ce qui saigne. — Quant aux conséquences que peut présenter l'ablation de la rate, M. Février estime qu'il est difficile d'appliquer à l'homme les résultats de l'expérimentation sur les animaux. Or, si l'on s'en tient à la simple observation clinique, on constate que les phénomènes consécutifs, imputables à la

splénectomie, sont essentiellement inconstants et transitifs. On a cité des hypertrophies ganglionnaires, des altérations du sang, une sorte d'anémie, accompagnée d'amaigrissement, de faiblesse, de somnolence, de douleurs dans l'abdomen et dans les membres, enfin des troubles psychiques de courte durée.

Dans trois cas la rupture de la rate fut traitée par le simple tamponnement; deux de ces cas guérirent, le troisième malade succomba dix heures après l'opération.

Le suture de la rate n'a été employée qu'une seule fois dans l'observation de Lamarchia, la ligature des vaisseaux spléniques n'a été de même pratiquée qu'une seule fois par Battle. Enfin dans quatre cas on a fait la simple laparotomie suivie d'évacuation du sang épanché.

De l'examen de ces différentes méthodes, M. Février pense pouvoir, au point de vue des indications, formuler les conclusions suivantes : A. Lorsqu'on se trouve en présence d'une rate mobile non adhérente, on devra pour le choix de la méthode se guider sur la gravité des lésions : 1° Lorsque l'organe sera largement broyé, lorsqu'il sera rompu en plusieurs fragments ou lorsqu'il existera des déchirures simples ou multiples, mais longues et profondes, il faudra avoir recours au procédé hémostatique par excellence, à la splénectomie; — 2° Lorsqu'il existera une déchirure limitée, ne dépassant pas deux à trois centimètres et entamant peu le tissu splénique, on pourra user de la suture, mais il sera toujours prudent de la combiner au tamponnement. — B. Dans le cas de rate adhérente, rendant l'opération très laborieuse et exposant consécutivement à des hémorragies en nappe au niveau des adhérences décollées, on devra, si les déchirures sont peu profondes, quoique étendues, tenter la suture avec le tamponnement. Si ces deux procédés sont rendus impossibles par la profondeur des lésions, il faudra aller au plus pressé et, sans hésiter, avoir recours à la ligature du pédicule.

Coups de feu de la rate. — Les blessures par armes à feu de la rate sont rares et rarement isolées; elles s'accompagnent le plus souvent de lésions concomitantes du foie, de l'estomac, des reins, du poumon, et c'est ce qui constitue leur gravité. Si le blessé n'est pas tué dans la première heure par l'hémorragie, la blessure des organes creux contigus amène presque fatalement l'infection péritonéale. Les observations publiées montrent l'importance d'une intervention précoce et immédiate, sur laquelle d'ailleurs tous les chirurgiens sont d'accord, et dans ces cas, comme pour les ruptures de la rate, ce sont les conditions anatomo-pathologiques qui imposeront le mode de traitement à appliquer à l'organe.

Hernies traumatiques de la rate. — M. Février a réuni trente observations de hernies traumatiques de la rate, toutes traitées par la splénectomie et terminées favorablement. La conduite à tenir en pareil cas est d'ailleurs facile à établir. En présence d'un accident récent, on pourrait être tenté de faire la réduction de l'organe. Cette réduction serait périlleuse, car on ne

peut jamais savoir dans quelle mesure la rate plus ou moins bien aseptisée n'expose pas le péritoine à l'infection. L'opération de choix est la splénectomie totale.

Abcès de la rate. — Leur diagnostic est hérissé de grosses difficultés, surtout s'il existe de la péri-splénite, et l'étude des observations montre les méprises les plus variées. Dans l'étiologie c'est l'appendicite d'une part et les suppurations tardives des hématomes provenant d'une déchirure de la rate qui jouent le plus grand rôle. C'est le plus souvent à la splénectomie qu'on a eu recours; cela s'explique précisément par les erreurs de diagnostic. Ce dernier posé exactement, c'est à l'incision qu'il faut avoir recours. Cette dernière ne présentera aucune difficulté, si une péri-splénite concomitante a établi des adhérences autour de l'organe. Si la rate est libre, il faudra avoir recours à la marsupialisation.

Kystes hydatiques et kystes séro-sanguins de la rate.

I. *Kystes hydatiques.* — Le rapporteur passe en revue les méthodes employées pour leur traitement, signale l'insuffisance et les dangers de la ponction simple ou suivie d'injections parasiticides, les inconvénients de l'incision avec marsupialisation qui donne une guérison lente, incertaine, exposant le malade aux ennuis de l'éventration et aux périls de la septicémie et de l'épuisement dus à une longue suppuration. D'autre part l'incision sans drainage avec capitonnage n'est pas applicable à tous les cas, et l'extirpation de kyste est un moyen d'exception. Dans ces conditions c'est encore la splénectomie qui est le procédé de choix. Cependant, s'il existe des adhérences multiples et solides, il est préférable d'y renoncer et de recourir plus simplement à l'incision.

II. *Kystes séreux et séro-sanguins.* — Ces kystes sont assez exceptionnels et paraissent, selon toute vraisemblance, reconnaître une origine traumatique. Autant que les rares faits publiés le permettent, on peut établir les règles opératoires suivantes. Lorsqu'il s'agit d'un petit kyste développé sur une rate saine et n'intéressant qu'une faible partie de la glande, l'extirpation du kyste semble le procédé le meilleur. Mais si le kyste est très volumineux, si la rate est atrophiée ou dégénérée, il est préférable, quand l'organe est libre ou n'a contracté que de faibles adhérences, d'avoir recours à la splénectomie. Dans les cas d'adhérences multiples la marsupialisation avec résection partielle du kyste ou la réduction immédiate du kyste avec capitonnage sont de mise.

Rates leucémiques. — Ce qui frappe le plus dans l'étude des observations de splénectomie pour rate leucémique, c'est le compte rendu des mauvais résultats. Sur 42 cas réunis, il y a 4 guérisons seulement, et encore sur ces 4 guérisons faut-il en défalquer deux qui ne paraissent pas appartenir à cette catégorie. Les deux autres sont des cas pris tout à fait au début; l'ablation de la rate n'a pas empêché chez eux la maladie d'évoluer et la

survie n'a pas été très longue. Dans toutes les autres observations, la mort est survenue rapidement par hémorragie. Donc, en l'état actuel des choses, la splénectomie pour leucémie ne doit pas être recommandée.

Splénomégalie paludique. — La gravité des troubles fonctionnels auxquels donne lieu la splénomégalie paludique, la mort inévitable dans un temps assez rapproché, l'inefficacité des traitements médicaux qui peuvent améliorer, mais qui ne guérissent pas, font que depuis longtemps déjà on a songé à l'intervention chirurgicale. Dans ces dix dernières années M. Février a relevé 86 cas avec 15 morts, soit une mortalité de 17,4 p. 100. La bénignité relative de cette opération fait qu'on en a quelque peu abusé; car tous les cas n'en sont pas justiciables; on doit lui réserver les rates mobiles à long pédicule et fort peu adhérentes. L'existence d'adhérences trop étendues et trop résistantes doit contre-indiquer l'opération d'une façon formelle, car les rares succès qu'on peut obtenir sont achetés par un mortalité trop forte. Dans ces cas il faut s'abstenir : la simple laparotomie, d'ailleurs, suffit, dans certains cas, pour amener des améliorations très notables dans l'état des malades. Une autre contre-indication est tirée de l'état général du malade : il ne faut pas opérer les sujets incapables de supporter une opération. On a parlé de la leucémie, c'est une contre-indication qui conserve toute sa valeur, à condition qu'il s'agisse de leucémie vraie. — La grossesse ne constitue évidemment pas une condition favorable à l'intervention, mais on ne peut dire qu'elle la contre-indique d'une façon absolue.

En ce qui concerne la valeur thérapeutique de la splénectomie dans la splénomégalie paludique, on peut constater que tous les phénomènes inhérents à la splénomégalie disparaissent après la splénectomie; on rend à la vie active, au travail, des malheureux que la rate hypertrophiée conduisait à la misère. On n'empêche pas, il est vrai, les accès de fièvre de reparaître dans certains cas; mais on ne peut espérer guérir la maladie par l'ablation de la rate. D'ailleurs on ne lutte pas contre l'impaludisme, mais contre un état grave qui en est la suite; on est guidé par la notion de tumeur et non par celle d'infection malarique.

M. Février passe rapidement sur le manuel opératoire de la splénectomie dans ces cas, car elle n'offre rien de particulier. Il ne fait que signaler également une opération spéciale, l'*exosplénopexie*, préconisée par Jaboulay dans les cas où, par suite d'adhérences trop solides et trop nombreuses, il devenait impossible d'enlever la tumeur. Le petit nombre de cas publiés ne permet pas encore de se prononcer sur sa valeur.

Splénomégalies idiopathiques. — Vanverts classe sous ce nom toutes les splénomégalies non leucémiques et non paludiques. C'est là un groupement très vaste, confus, dont les unités disparates ne peuvent être comparées entre elles, et dans lequel on commence à peine à dégager quelques types cliniques indécis. Aussi comprend-on qu'il soit difficile de catégoriser la majeure partie des observations, publiées jusqu'ici, de splénomé-

galie odiopathique suivie d'intervention chirurgicale. M. Février se contente de relever les résultats recueillis par Bessel-Hagen dans les interventions dirigées contre l'affection connue sous le nom de maladie de Banti : 16 splénectomies ont donné 13 guérisons et 3 morts, soit une mortalité des 18,6 p. 100. Dans les 13 cas guéris l'opération a complètement rendu la santé aux opérés.

Rate tuberculeuse. — La rareté des documents que l'on possède sur la tuberculose de la rate permet à peine d'ébaucher l'histoire chirurgicale de cette affection. Tous les cas opérés étaient des cas de tuberculose primitive et chronique; la forme la plus fréquente était la forme scléro-caséeuse, où les lésions observées rappellent celle des ganglions tuberculeux. Dans tous les cas il existait une splénomégalie plus ou moins accentuée. L'état général, dans les splénomégalies tuberculeuses, est toujours mauvais, et cette déchéance de l'organisme constitue, en dehors de tout autre symptôme, une indication formelle d'opérer. Le traitement chirurgical par excellence est la splénectomie pratiquée suivant les règles ordinaires. Dans un cas, Quénu a obtenu un beau succès en pratiquant une exosplénopexie partielle suivie d'une splénotomie de la portion de la rate extra-péritonéalisée avec évacuation de foyer tuberculeux.

Déplacement de la rate et torsion du pédicule. — Dans le traitement des déplacements de la rate, deux méthodes chirurgicales sont en présence; d'une part, la splénectomie, méthode radicale, moins compliquée, plus simple comme exécution; d'autre part, les différents procédés de splénectomie. Quelles sont les indications respectives de ces deux opérations? M. Février croit qu'elles se simplifient beaucoup, si l'on veut bien distinguer la rate flottante proprement dite, qui, tout en se déplaçant, a conservé un volume normal ou très voisin de la normale, et où l'ectopie est le phénomène morbide dominant, des splénomégalies avec déplacement. Celles-ci obéissent, au point de vue opératoire, aux indications et contre-indications formulées précédemment; pour elles, il n'y a qu'un traitement : la splénectomie.

Quant à la rate mobile proprement dite, il semble qu'elle soit plutôt justiciable de la splénoplexie, bien que ce soit une opération délicate et moins simple que la splénectomie. Le nombre des opérations de splénopexie est d'ailleurs encore aujourd'hui très restreint, et les modes d'intervention employés très variables. On peut les classer en deux groupes : procédés de fixation intra-péritonéale (Kower, Rydygier, Greiffenhagen); procédés de fixation extra-péritonéale (Tuffier, Bardenheuer, Franck). Il est difficile actuellement de porter un jugement définitif sur la valeur thérapeutique de ces différents procédés; tout ce que l'on peut dire, c'est que les résultats obtenus jusqu'ici sont encourageants.

A la suite des tumeurs mobiles de la rate, on observe parfois une complication qui peut hâter l'intervention chirurgicale : c'est la torsion du pédicule. Tantôt elle est peu accusée et on ne constate alors que des symptômes dou-

loureux ; dans d'autres cas elle est très accentuée et s'accompagne de phénomènes brusques de compression nerveuse et d'oblitération vasculaire. Sur les 21 cas où on est intervenu, il y a eu 13 guérisons et 8 morts ; mais en ne considérant que les opérations pratiquées dans les dix dernières années, on ne trouve que 3 morts sur 13 cas, soit 23 p. 100 de mortalité. Il est certain que ces résultats iront encore s'améliorant dès que l'intervention sera plus précoce, car c'est à l'intervention tardive que la plupart des chirurgiens attribuent leur insuccès.

M. Tédenat (Montpellier) estime que dans la totalité des localisations de la maladie hydatique, la rate entre dans la proportion de 3 p. 100. On trouverait environ cent observations publiées de kystes ayant donné lieu à une intervention chirurgicale.

L'étiologie n'a rien de particulier. Dans les cas où un traumatisme a paru devoir être incriminé, il n'a fait en réalité que mettre en évidence un kyste préexistant, mais latent.

Les kystes de la rate sont plus rarement multiples que les kystes séreux ou hématiques du même organe et aussi que les kystes hydatiques du foie.

Les kystes de la rate restent souvent latents. Tant qu'une tumeur n'est pas perceptible, l'affection se manifeste par des douleurs intercostales, par des troubles gastriques ou intestinaux. Les troubles respiratoires ne surviennent que lorsque la tumeur a acquis un certain volume et alors elle apparaît dans la région occupée par les tumeurs spléniques.

Les kystes déforment la rate plus que ne le fait l'hypertrophie leucémique ou palustre. On peut sentir des bosselures sur l'organe plus arrondi. On ne perçoit plus les incisures normales qui sont conservées dans les diverses splénomégalies.

Avec quelques précautions, on arrive à trouver la fluctuation. Le frémissement hydatique est exceptionnel, comme dans tous les kystes hydatiques.

La matité est toujours moins étendue que la surface du kyste à cause de la résonnance des organes voisins. Chose importante à noter et point ou pas assez dite : il peut arriver que l'intestin, appliqué tendu et vide sur la tumeur, soit embroché par le trocart enfoncé en pleine matité.

Le pronostic a la même gravité que pour les kystes hydatiques du foie, par suite de cachexie, de suppuration se faisant jour dans le péritoine, dans la plèvre et les bronches. Il y a donc lieu d'intervenir quand le diagnostic a été établi.

La ponction capillaire avec aspiration ne peut réussir que dans les kystes à contenu liquide. Elle est dangereuse par hémorragies, intoxication hydatique aiguë, lésions de l'estomac et de l'intestin. Elle a donné une mortalité de 49 p. 100.

La ponction suivie d'injection a les mêmes dangers, avec une valeur curatrice à peine augmentée. Elle ne s'applique pas aux kystes multiples. De là, récidives assez fréquentes.

La splénectomie assure une intervention radicale et complète, mais elle est contre-indiquée par des adhérences trop étendues. Sa mortalité actuelle est de 14,2 p. 100. M. Tédenat l'a faite dans un cas de kyste aréolaire pesant 1825 grammes, quelque peu adhérent. L'opération fut facile et la guérison rapide.

L'incision large, suivie de fixation à la paroi et drainage, convient aux kystes à adhérences étendues, aux kystes suppurés. Elle offre quelques inconvénients (suppurations prolongées et septicémie chronique, hémorragies). Aussi peut-on penser à appliquer l'opération de Billroth-Bobroff-Delbet qui consiste à extirper la membrane mère et à suturer avec ou sans capitonnage. M. Tédenat a eu deux résultats parfaits dans les kystes du foie. L'état septique de la poche est une contre-indication.

Pour les kystes ouverts dans la plèvre et les bronches, la résection costale, suivie d'un bon drainage, s'impose. M. Tédenat lui doit des guérisons rapides (un kyste de la rate, trois kystes du foie).

M. Gérard Marchant (Paris) rapporte plusieurs observations personnelles d'interventions pour affection de la rate.

Il est intervenu dans deux cas de kystes hydatiques de la rate. Dans le premier cas, la tumeur s'était développée vers le thorax; il se contenta de l'incision avec marsupialisation, et le malade guérit. Dans le second cas la tumeur était abdominale; et le kyste était intra-splénique; il fit la splénectomie, et le malade guérit également. Ces deux malades étaient guéris depuis deux ans, quand le premier de ces opérés revint disant que la plaie s'était rouverte et qu'il en était sorti des vésicules; il y avait donc récidive. Le second opéré revint également se plaignant de coliques néphrétiques et montrant des vésicules dans ses urines; il avait donc un kyste hydatique du rein.

Le troisième observation a trait à une Algérienne qui portait une tumeur abdominale très mobile, ayant toutes les apparences d'un kyste, mais qui disparaissait parfois brusquement en donnant lieu à de légers accidents. M. Marchant se décida à pratiquer la laparotomie. Or, la veille du jour où l'opération devait avoir lieu, la malade fut prise d'accidents graves, et la tumeur disparut. M. Marchant fit néanmoins l'opération et trouva une rate petite, en ectopie derrière l'utérus, et se rattachant à l'hypogastre par un ligament allongé. Dans l'épaisseur du ligament se trouvait une poche kystique qui s'était vidée la veille. Cette malade guérit.

M. Gérard Marchant a fait trois opérations pour spléno-mégalie, la dernière chez une femme enceinte de trois mois chez laquelle une volumineuse tumeur du flanc droit avait fait diagnostiquer un fibrome compliquant la grossesse. A l'opération on trouva, couchée sur un utérus déjà volumineux, une énorme rate, à laquelle on se garda bien de toucher. La grossesse évolua normalement, et la rate reprit peu à peu sa place. Après l'accouchement, qui se fit sans incident, la rate diminua de volume, grâce à un traitement par la quinine. La malade avait eu autrefois des fièvres intermittentes.

Enfin chez un homme qui était tombé d'un septième étage, M. Marchant fit la laparotomie et trouva une contusion énorme de la rate qui était littéralement broyée. Il fit la splénectomie, et le blessé guérit.

M. Weiss (Nancy) eut à soigner un homme qui avait reçu deux coups de feu. Dans le flanc gauche existait une petite plaie contuse, et au niveau de l'appendice xiphoïde on sentait une tuméfaction dans laquelle se trouvait une balle. La petitesse du pouls et la contracture de la paroi abdominale ne laissaient aucun doute sur l'existence d'un épanchement intra-péritonéal. Aussi M. Weiss n'hésita-t-il pas à intervenir douze heures après l'accident. Une incision médiane, complétée par une incision transversale, lui permit d'explorer facilement l'hypochondre gauche et de se rendre compte de la source de l'hémorragie qui provenait à la fois de la rate, du foie et des vaisseaux épiploïques sectionnés. Un gros épanchement sanguin remplissait l'arrière cavité des épiploons. La rate était d'une friabilité extrême. Aussi, après un nettoyage aussi complet que possible, se contenta-t-il d'un simple tamponnement qui eut raison de l'hémorragie. Le malade guérit.

M. Routier (Paris) a eu l'occasion d'observer une femme chez laquelle il avait diagnostiqué une tumeur de la rate, laquelle en raison de sa dureté lui paraissait devoir être de nature maligne. Cette tumeur, d'abord à évolution lente, prit tout à coup un développement considérable qui détermina M. Routier à une intervention. Il fit la laparotomie et trouva la tumeur constituée par deux parties : en haut la rate, en bas une masse de bouillie. Il fit l'extirpation de toute la masse, et la malade guérit.

L'examen miscroscopique montra que la bouillie était composée exclusivement de fibrine. Il s'agissait donc d'un kyste hématique.

M. Lejars (Paris) s'occupe des kystes hématiques de la rate et de la région péri-splénique. Ces tumeurs sont rares. On trouve le plus souvent à leur origine un traumatisme de la région. Le fait suivant en est un exemple : Une femme, malade depuis six mois, époque à laquelle elle avait été prise subitement de douleurs épigastriques, de vomissements avec réaction péritonéale, entre à l'hôpital dans un état de cachexie déjà avancée et présentant une volumineuse tumeur fluctuante et très tendue de toute la moitié gauche de l'abdomen. Cette tumeur était saillante à la fois en avant et en arrière. M. Lejars fit une longue incision latérale dans le flanc gauche et tomba sur une énorme poche occupant la loge splénique, poche mince, adhérente de toutes parts, qu'il incisa et d'où sortit une grande quantité de liquide infecté. Drainage, guérison. Or cette malade présentait dans ses antécédents un ancien traumatisme; elle avait fait une chute sur le côté gauche.

La formation des kystes sanguins intra-spléniques ou péri-spléniques s'explique ainsi par la résistance plus ou moins grande que la capsule de la rate oppose au traumatisme. Lorsque la capsule reste intacte, il se fait une légère fissure de la capsule, le sang filtre à l'extérieur et s'enkyste peu à

peu, formant ainsi un kyste péri-splénique. Le traitement de ces kystes doit varier avec leur volume et leur mobilité. Les kystes petits et mobiles sont justiciables de l'incision; les kystes volumineux et adhérents, de l'incision pure et simple suivie de drainage large.

M. Potherat (Paris) rapporte l'observation d'une femme, ancienne paludique, présentant une volumineuse tumeur abdominale hypogastrique, qu'il prit pour un kyste de l'ovaire. La laparotomie montra qu'on avait affaire à une rate énorme en ectopie pelvienne. La splénectomie fut suivie d'une guérison parfaite. La rate extirpée pesait 2 kilogr. 500.

M. Léonté (Bucarest) fait connaître les cas opérés par lui en ne discutant que les indications opératoires limitées à ces seuls cas.

12 splénectomies. { Mégalosplénies palustres, 10
Rates mobiles déplacées, 2

4 marsupialisations pour kyste de la rate.

La statistique comprend 16 interventions :

En ce qui concerne la splénectomie dans 10 cas, l'indication opératoire fut déterminée par le paludisme, à cause de l'hypertrophie énorme de la rate et de l'altération consécutive de l'état général.

Dans les cas de rates mobiles déplacées, il y avait aussi des altérations malariques de la rate; néanmoins, dans ces cas, ce n'est pas la nature de la lésion qui a dicté l'intervention, mais bien les troubles déterminés par le déplacement de l'organe.

La question qui se pose est de savoir si la splénectomie peut être indiquée dans tous les cas de paludisme, soit aigu, soit chronique.

M. Léonté est persuadé que, dans beaucoup de cas de paludisme, ou bien l'hypertrophie de la rate ne produit pas des troubles assez importants pour déterminer l'intervention, ou bien la thérapeutique médicale donne des résultats suffisamment satisfaisants pour qu'on ne soit pas forcé d'intervenir.

Les interventions se réfèrent seulement au paludisme chronique, aux malades avec anémie avancée chez lesquels la rate constituait une vraie charge par son volume et causait de très vives souffrances par ses adhérences. Dans tous ces cas, la rate était profondément altérée, dure, sclérreuse : la capsule épaissie avec des plaques cartilagineuses et calcaires.

M. Léonté n'a jamais usé de l'intervention précoce pour les manifestations aiguës du paludisme, car il pense que l'ablation de la rate ne peut jamais prévenir ou guérir les manifestations aiguës de la malaria; on connaît même dans la science plusieurs cas où les accès fébriles ont reparu après l'opération. Il connaît un cas où, immédiatement après l'opération, s'est déclarée une fièvre rémittente, persistante et tenace, qui a duré près de deux semaines, sans que l'opération ait pu être mise en cause; et ce qui est encore plus digne de remarque, c'est que la quinine n'avait plus la même action spécifique. En ce qui concerne les malades, chez aucun il n'a remarqué la récidive, même éloignée, des accidents, et cela bien qu'ils

aient repris leurs occupations et aient continué à vivre dans le même milieu; il pense que cela tient à la modification de l'état général à la suite de la splénectomie et au fait qu'il avait eu à traiter les formes chroniques.

Les malades opérés étaient âgés de vingt à cinquante quatre ans; leur rate pesait entre 3200 et 3700 grammes, — dans un cas, 4815 grammes avec 40 centimètres de longueur et 21 de diamètre. L'état dans lequel se trouvaient les rates opérées était le suivant : Dans un cas, la rate était énorme, déplacée, avec l'axe tordu, de sorte que le hile était en avant et en dehors. La rate était reliée aux organes voisins par de fortes adhérences. Dans quatre cas, la rate était fixe, et présentait beaucoup d'adhérences avec le diaphragme. Dans quatre cas, la rate était mobile, mais non déplacée, ayant de faibles adhérences avec l'épiploon. Dans un cas, il s'agissait de rate hypertrophiée, déplacée avec pédicule tordu, vaisseaux thrombosés; il y avait en outre épiploïte et péritonite. Donc, six fois sur dix, les rates étaient fixes; dans les autres cas, on avait affaire à des rates mobiles.

En fait de rate mobile déplacée ou ectopique, il a eu à soigner deux cas, tous les deux observés chez la femme; pour une de ces malades, la rate était mobile dans l'abdomen, arrivait au contact de la vessie, surtout dans la position verticale, et déterminait de la rétention d'urine. Dans les deux cas, il voulut procéder à la splénopexie, car les rates ne pesaient que 850 et 990 grammes; cependant, au cours de l'opération, il dut changer d'avis et faire la splénectomie, eu égard aux altérations de la capsule.

M. Léonté pense qu'il ne faut avoir recours à la splénopexie que lorsque la rate n'est pas altérée et ne présente pas un très gros volume; dans le cas contraire, il préfère l'enlever; car, dans ces conditions, la splénectomie ne présente pas plus de gravité que la splénopexie, tandis que ses résultats ultérieurs lui sont supérieurs.

Le procédé opératoire employé est le même dans tous les cas de splénectomie. Placé à gauche du malade, on incise les parois de l'abdomen du côté gauche. Cette incision permet d'arriver, par une voie plus courte et sans faire trop de traction, sur le pédicule de la rate. Une fois l'abdomen ouvert, on tâche de se rendre compte de l'état de l'organe et de ses adhérences, et on fait de son mieux pour le mobiliser en déchirant les adhérences les plus fragiles ou en y passant des ligatures. Après cela, avec le doigt, on met à découvert le hile et on passe à la ligature des vaisseaux de la rate. La ligature du pédicule est faite par transfixion et isolément sur chaque vaisseau. On fait d'abord la ligature de l'artère; puis on exprime la rate avec la main, pour la vider en partie du sang qu'elle contient; enfin on procède à la ligature de la veine. Après la ligature du pédicule, on sépare la rate des adhérences qui y restent encore et de ses ligaments, en appliquant des ligatures. Pendant tous ce temps, on évite de déchirer la rate, et la rupture des adhérences est faite par arrachement du côté des parties voisines. Du côté de l'organe on met des ligatures ou des pinces sur les vaisseaux et les ligaments, pour éviter l'inondation du

champ opératoire par le sang; et, après avoir enlevé l'organe, on applique sur le pédicule vasculaire une ligature de sûreté, soit totalement, soit sur chaque vaisseau.

Avec ce procédé de traiter le pédicule avant la rupture des adhérences et avant la section des ligaments, on évite les hémorragies qui surviennent après l'enlèvement de l'organe et qui sont si difficiles à arrêter. — En faisant la ligature partielle et par transfixion on n'a jamais vu survenir d'accident, relâchement ou chute des ligatures, quoique dans certains cas on ait eu affaire à des pédicules courts et à des vaisseaux très développés.

Avec la ligature totale, il arrive parfois qu'un des vaisseaux se rétracte ou s'échappe de la ligature; cela se voit surtout lorsque le pédicule, étant très court, a été trop tendu pendant l'opération; on peut observer les mêmes accidents avec la ligature partielle après section du pédicule; c'est ce qui ne peut arriver lorsqu'on fait la ligature isolée des vaisseaux par transfixion du pédicule.

L'organe enlevé, l'hémostase assurée, on fait la toilette abdominale : on referme le ventre par des sutures perdues en trois étages et sans drainer; pansement ouaté et légèrement compressif.

Le résultat des 12 cas de splénectomie opérés par M. Léonté a été le suivant :

8 guérisons.

4 décès.

Chez les malades guéris sont survenus les accidents suivants : chez l'un, une érysipèle de la face; chez un autre, une pleurésie gauche suppurée; enfin, chez un troisième, une fièvre rémittente. Néanmoins la réunion était obtenue chez tous par première intention. Les malades décédés étaient porteurs, trois de rate fixe, et le quatrième de rate mobile mais non déplacée.

La mort était due, chez l'un, à ce que l'opération avait été très difficile à causes des adhérences intimes de la rate avec les organes voisins; le malade a succombé quatre heures après l'opération, par choc et aussi à cause de la cachexie très profonde dont il était atteint antérieurement.

Les trois autres sont morts par pneumonie adynamique; un de ces trois malades avait aussi un commencement de cirrhose du foie.

Les modifications subies par l'organisme après l'opération sont très bonnes; ayant revu la plupart des malades, M. Léonté peut se déclarer très satisfait des suites éloignées. Chez aucun de ses malades il n'a pu remarquer l'hypertrophie des organes lymphoïdes. Dans tous les cas, les urines étaient *hypotoxiques*, et cela même deux ans après l'opération.

L'examen du sang lui a montré qu'il y avait toujours après l'opération une notable augmentation des globules rouges; dans un cas le nombre des globules est arrivé de 2 975 000, chiffre qui existait avant l'opération, à 4 182 000 trois mois après l'opération; deux ans après, on comptait 6 500 000 globules rouges et 8000 globules blancs. Tout cela prouve

qu'après l'ablation de la rate malade, l'hématopoïèse est activée et c'est à ce fait qu'est due la modification de l'état général. Le plus ancien des malades a été opéré en 1893, et depuis lors il a joui d'une excellente santé. De sorte qu'aux faits expérimentaux on peut répondre par des faits cliniques, en montrant que l'ablation d'une rate malade ne diminue en rien la résistance de l'organisme.

M. Léonté a eu à traiter 2 cas de kystes séro-sanguins, 2 cas de kystes hydatiques. Les kystes séro-sanguins étaient uniloculaires, d'une capacité de 1400 à 2000 grammes, sans que le traumatisme pût être mis en cause. Chez une des malades, le kyste est apparu après les couches; chez les deux on trouvait la malaria dans leurs antédents.

Les kystes hydatiques étaient aussi uniloculaires, l'un était suppuré, l'autre avait une capsule calcaire très adhérente. Dans les deux cas, le liquide contenait des vésicules. Une des malades porteurs du kyste hydatique avait été opérée antérieurement pour un kyste hydatique du ligament large et de la cavité de Douglas; on avait fait d'abord une hystérectomie abdominale et on avait réservé le kyste de la rate pour une intervention ultérieure; quatre semaines après l'opération, il y avait encore un trajet fistuleux. La malade est morte de tuberculose pulmonaire. A l'autopsie, on ne trouva pas d'autres kystes secondaires de la rate; il ne subsistait plus qu'une coque épaisse et très adhérente aux parois.

Les trois autres cas ont été complètement guéris.

M. Léonté a employé la marsupialisation dans tous ses cas; les adhérences intimes présentées par les kystes lui ont fait renoncer à la splénectomie, qu'il croit néanmoins absolument indiquée, quand cela est possible sans courir trop de risques pour la vie du malade.

M. Delagénière (Le Mans) rapporte un cas de blessure de la rate par instrument tranchant traitée par la suture. Il s'agit d'un homme qui, assailli par derrière, reçut trois coups de couteau dans le dos. L'un siégeait dans la partie externe de la masse lombaire et donnait naissance à un écoulement de sang. L'exploration de cette plaie fit reconnaître qu'elle se dirigeait vers les apophyses transverses des vertèbres où l'on était arrêté. Une seconde plaie était située au niveau de la huitième côte. Celle-ci était une boutonnière du diaphragme, à travers laquelle l'épiploon faisait hernie. On agrandit cette boutonnière, on excisa l'épiploon, puis on aperçut la rate qui présentait une large plaie, dans laquelle on put introduire le doigt. Avec une pince on saisit la rate et on l'attire en dehors; et sur la rate ainsi extériorisée on put aisément pratiquer la suture de la plaie. On remit ensuite la rate en place, on draina, et le malade guérit.

M. Villar (Bordeaux) considère l'exosplénopexie ou extériorisation de la rate comme une méthode de traitement pouvant remplacer la splénectomie dans certains cas spéciaux mais dont il est difficile à l'heure actuelle de préciser les indications. Sur les dix cas connus (Jaboulay, Houzel, Quénu et Baudet, Baudrimont 1 cas; Villar 2 cas), il y a deux

ıns complètes. Deux malades sont morts, l'un dix-sept jours après tion d'un phlegmon gangréneux du cou, l'autre de cachexie au bout s mois. Les deux autres ont succombé deux jours et trois jours et près l'opération. Les deux guérisons se rapportent l'une à une splé-alie non leucémique, l'autre à une tuberculose primitive de la rate.

ıeynès (Marseille) rapporte le cas d'un marin de dix-sept ans qui, une chute de 8 mètres dans la cale d'un navire, fut amené à l'hôpital e coma complet; on constata une fracture de la région temporale, ; les signes d'une commotion cérébrale très violente : hypothermie, , pouls petit. Quarante-huit heures après le malade succomba; son de décès mentionne : fracture du crâne.

ıtopsie, faite par l'auteur, démontra en effet une fracture du crâne, ıt par le vertex, et descendant sur les deux fosses sphéno-tempo-Mais elle fit découvrir une rupture traumatique de la rate; la face ıe de l'organe, dont le tissu était d'ailleurs sain, avait éclaté en deux its; un morceau de rate avait même été arraché au pôle inféro-ieur. Cette triple rupture avait donné lieu à une hémorragie mor-passée entièrement inaperçue, masquée par les symptômes de la ıotion cérébrale. Le ventre était rempli environ par deux litres de fluide. Tous les autres organes étaient sains. Pas de fracture de

pareil cas on devra donc penser à une lésion viscérale interne; l'exa-cytologique du liquide céphalo-rachidien, du sang, et de sa pression ont être utiles; on recherchera aussi les signes particuliers des rup-de la rate : contracture abdominale, matité spéciale. Une intervention u sauver le malade.

Vanverts (Lille) estime que, quand au cours d'une laparotomie entre-dans le but d'extirper une rate volumineuse on constate l'existence ıérence notables qui doivent faire renoncer à l'opération radicale, on recourir soit à l'exosplénopexie, soit à la ligature des vaisseaux ıiques. Il n'y a pas à songer à pratiquer une ligature atrophiante idéale e que celle-ci présenterait de gros dangers et serait même impossible ıison de l'existence des adhérences; sans compter que cette opération ıle susceptible de déterminer du côté de la rate des lésions graves. gature du tronc de l'artère splénique ou de quelques-unes de ses bran-peut au contraire être tentée, parce qu'elle est d'exécution plus ıle et que, d'après les données de l'expérimentation, elle est susceptible ıener l'atrophie de la rate.

. Moty (armée) apporte quelques cas anatomopathologiques ou cliniques tifs aux *traumatismes de la rate*.

e premier est celui d'une femme arabe frappée assez légèrement à la ie inférieure gauche du thorax avec une baguette d'olivier et morte x ou trois heures après. Autopsie médico-légale le lendemain : peau et

tissus sous-jacents absolument intacts, rate palustre volumineuse et indurée portant un grand nombre de fissures rayonnant au point contus qui correspond au milieu de la face convexe et gagnant les bords, et quelques-unes la face concave de l'organe, épanchement considérable de sang dans l'abdomen. Aucune autre lésion appréciable.

Le second est celui d'un militaire blessé, le 18 novembre 1885, sur la route de Lang-Son, d'un coup de feu par balle à courte distance. Le projectile, entré par le onzième espace intercostal gauche à 10 centimètres en dehors de l'épine, en éraillant le bord supérieur de la douzième côte, est sorti dans le sixième espace sur la ligne axillaire en fracturant la septième côte. Empyème consécutif de la plèvre gauche. Mort le 10 janvier par choléra. L'autopsie montre que la rate, un peu hypertrophiée et indurée, a été complètement sectionnée par le projectile à l'union de son tiers inférieur avec ses deux tiers supérieurs. Il n'y a pas eu d'hémorragie et les plaies de la section sont en voie de cicatrisation.

La dernière observation est celle d'un Annamite qui fit, en juillet 1888, une chute sur le flanc gauche; des symptômes graves de choc apparurent ainsi qu'une douleur vive avec tuméfaction profonde latente dans la région splénique; expectation, amélioration; un accès de fièvre, survenu quelques jours plus tard, ramena la douleur et la tuméfaction qui avait à peu près disparu. Le malade guérit après une longue convalescence.

M. Faure (Paris) apporte une observation qui montre que, si la splénectomie peut être considérée théoriquement comme l'opération idéale dans les splénomégalies, il est des cas où le chirurgien peut regretter de l'avoir pratiquée. Il s'agit d'une malade chez laquelle il fit, dans les conditions les plus régulières, la splénectomie pour une rate énorme. Or cette malade succomba au bout de quatre heures, et l'autopsie ne fit rien découvrir qui pût expliquer cette mort rapide.

M. Demons (Bordeaux) est intervenu quatre fois pour des lésions de la rate; trois fois pour kystes hydatiques, une fois pour traumatismes. Dans les trois premiers cas il fit la marsupialisation, dans le quatrième la splénectomie. Il s'agissait dans ce derniers cas d'une plaie par coup de couteau intéressant à la fois la rate et la plèvre. Pour aborder la rate il sectionna verticalement les neuvième, dixième et onzième côtes, les écarta très largement, ce qui lui permit d'aborder facilement la source de l'hémorragie. L'extirpation fut facile; mais le blessé mourut au cinquième jour de delirium tremens.

M. Michaux (Paris) vient appuyer l'opinion de M. Faure, qui conseille d'être circonspect dans les indications de la splénectomie. Il a eu, il y a six ans, une jeune fille présentant une rate volumineuse, et il était disposé à intervenir, quand, cédant aux conseils de M. Gaucher, il soumit cette malade à un traitement médical : en quelques semaines la tumeur splénique disparut.

II. — Traitement des adénopathies tuberculeuses.

ıoca (Paris), rapporteur, insiste surtout, en fait de traitement médi-
r l'aération, une bonne nourriture, et les stations maritimes.
moyens locaux qu'il préconise sont les injections interstitielles qu'il
e encore modificatrices, l'extirpation et l'évidement : méthodes, dit-il,
aut mieux ramener à deux, l'évidement n'étant qu'un pis aller,
e l'extirpation est si rarement impossible. Après avoir exposé l'évo-
anatomique du ganglion tuberculeux, il passe en revue les diverses
ons interstitielles employées et n'en retient que deux : celles d'éther
rmé et de naphtol camphré. Il considère les injections modificatrices
e *le procédé de choix* dans les poches suppurées, et, pour sa part,
la préférence à celles d'éther iodoformé malgré les graves accidents
els elles ont donné lieu. Mais si la lésion est polyganglionnaire, s'il y
même temps des fistules, ou des coques caséeuses, ou simplement de
s masses hypertrophiques, le rapporteur se prononce pour l'extirpa-
Encore distingue-t-il plusieurs cas : 1° L'extirpation, pour les adénites
uppurées, doit être réservée à une forme très spéciale, la forme lym-
ateuse.
En présence d'un seul ganglion dur et caséeux, on peut recourir indi-
ment à l'injection modificatrice ou à l'extirpation. Pour les ganglions
ux multiples, il croit que l'extirpation doit être préférée.
Dans la forme suppurée, au contraire, mono ou polyganglionnaire,
tion modificatrice serait pour lui la méthode de choix. Il la croit
ieure à l'incision franche suivie de raclage. Il ne réserve cette dernière
ans le cas spécial d'abcès à moitié chaud, où la suppuration est pro-
e par une infection mixte à microbes pyogènes.
Dans les cas plus complexes avec fistules et grappes polyganglion-
s, les unes caséeuses, les autres hypertrophiées, c'est à l'extirpation
faut recourir, et, malgré les difficultés que celle-ci présente, cette
pation est possible.
rapporteur donne la technique de l'extirpation des ganglions. Il con-
d'aller droit au gros vaisseaux et aux nerfs importants; cette décou-
évite de les blesser. Il avoue que, grâce à l'expérience acquise, il met
urd'hui quarante à quarante-cinq minutes pour mener à bien les opé-
ns les plus complexes, alors qu'autrefois il lui fallait une heure, une
e et quart même, ses opérations étaient moins complètes, malgré une
ion plus grande. Il se sert surtout des ciseaux courbes et de la pince à
es. Après ces extirpations, où souvent des ganglions suppurés, fistu-
, ont été déchirés, morcelés, il croit bon de toucher la plaie au chlo-
de zinc à 1/10. Avec une technique bien réglée et une asepsie rigou-
e, cette extirpation est une opération bénigne, quoique difficile. Il
e en revue les divers accidents auxquels elle peut donner lieu, fait un
allèle du curage, qu'il considère comme inutile, et de l'extirpation et
clut en disant que sur 100 opérés, il y a, non pas 40 à 50 p. 100 de réci-
s, mais 50 à 60 p. 100 de sujets chez lesquels on réussit à enrayer en

quelques semaines une lésion qui sans cela aurait continué à évoluer, à grossir, à suppurer et à se fistuliser.

M. Demons (Bordeaux) trouve que M. Broca a mis au point une question très difficile et l'en félicite. Il croit qu'il faudrait distinguer, au point de vue du traitement, les adénites tuberculeuses des enfants et celles des adultes. Il lui semble que chez les premiers l'abstention doit être la règle ; celle-ci, au contraire, est indiquée chez les adultes qui demandent à être débarrassés de leur difformité et repoussent tout traitement médical (injections, pommades, etc.). Dans ces cas l'extirpation s'impose donc. Mais il arrive que ces opérations sont incomplètes. Il ne faut pas s'en alarmer. Il arrive en effet que les petits ganglions laissés diminuent de volume et ne produisent pas de récidives.

Les macropolyadénites cervicales ont bien été étudiées par l'auteur, ainsi que par son élève Sabrazès, de Bordeaux. Ces variétés d'adénites cervicales sont difficiles à diagnostiquer. On les prend pour des lymphadénomes ou des lympho-sarcomes. Elles sont rebelles aux modifications du traitement médical.

L'auteur a observé un malade atteint de cette forme de tuberculose ganglionnaire. Le traitement marin ne produisit aucun résultat. Dans ces cas, l'opération est la méthode de choix; celle-ci est facile, les tumeurs étant isolées, sans péri-adénites, sans adhérences.

M. P. Berger (Paris), dans les cas d'adénopathies cervicales suppurées, a recours aux *ponctions itératives* (3 ou 4) et aux injections modificatrices. Il préfère le naphtol camphré à l'éther iodoformé, à cause des escarres produites par ce dernier liquide.

Pendant ce traitement, si la peau rougit, il fait une ponction avec un simple ténotome et un léger curettage avec une curette de dermatologiste introduite à travers l'ouverture faite par la ténotome. Il expulse le contenu de la poche, lave à l'eau salée stérilisée, puis injecte de l'éther iodoformé. Le lendemain et le surlendemain il renouvelle ces injections.

Si les tumeurs ganglionnaires sont solides, s'il s'agit de pseudo-lymphomes tuberculeux, souvent pris pour des lymphadénomes, il fait l'extirpation et réunit par première intention.

S'il s'agit de grosses adénopathies, si plusieurs ganglions sont caséeux, l'opération présente des dangers d'infection locale par l'ouverture des ganglions et la blessure de la jugulaire. D'autre part la récidive survient dans une proportion de 30 p. 100 en moyenne.

Enfin, la question des cicatrices inévitables, quelquefois chéloïdiennes, justifie les réserves qu'on doit faire au sujet de l'extirpation. On fera bien de s'en tenir souvent au traitement général. Si les tuméfactions sont solides, volumineuses, non ramollies, le traitement arsenical convient (eau de la Bourboule, etc.). S'il y a des fistules, le traitement maritime est indiqué. Il en est de même des stations d'altitude.

M. Tédenat (Montpellier) a fait des injections d'arséniate de soude dans

ı d'hypertrophies ganglionnaires tuberculeuses ressemblant aux lym-
nomes. Il n'en a rien obtenu. Aussi les enlève-t-il depuis cette
e. Il faut bien savoir distinguer ces tumeurs. Parmi les tumeurs gan-
ıaires désignées sous le nom de lymphadénomes, quelques-unes sont
ıtre de vrais néoplasmes, mais le plus grand nombre sont des infec-
des fermentations ganglionnaires, provoquées par des micro-orga-
s, qui n'ont rien de commun avec ceux auxquels on a cru pouvoir
uer la production du cancer.

point de vue de l'évolution, la différence est grande entre les lym-
ınomes et le carcinome. Sauf de très rares exceptions, le cancer com-
ɜ par un seul foyer primitif, gagne les ganglions correspondants,
ıent les ganglions éloignés. Il produit une cachexie bien différente
le des lymphadénomes.

lymphadénomes naissent dans plusieurs ganglions d'une même
ı, ou de plusieurs régions éloignées les unes des autres. Les glandes
ées grossissent, conservant leur forme générale, leur mobilité à peu
normale. De là, des masses plus ou moins volumineuses de ganglions
mérés, mais point ou peu soudés.

la leucocytose peut survenir, mais toujours moins prononcée que
la vraie leucémie et sans les altérations que présentent les globules
ɜs dans la leucémie proprement dite. Il faut d'ailleurs reconnaître
ıtence de cas mixtes et dont le diagnostic reste douteux.

côté des lymphomes streptococciques, staphylococciques, des lym-
ıes produits par certains bacilles encore mal définis, mais distincts du
le de Koch, il existe des lymphomes types sous la dépendance de ce
ier. Ce sont les plus communs.

atomiquement, ils sont constitués par une sclérose hypertrophique,
cellules géantes, follicules tuberculeux parfois très rares et il faut de
ıes recherches pour trouver quelques bacilles. Souvent même on n'en
'e pas et l'inoculation aux animaux est indispensable pour déceler la
re de l'hypertrophie ganglionnaire.

diagnostic se fera d'après les antécédents, mais les antécédents tuber-
ıx font souvent défaut. On recherchera s'il n'existe pas quelque gan-
ı portant la signature de la tuberculose (induration, ramollissement
eux).

pronostic varie. On voit des lymphomes solitaires ou mono-région-
ɜs peu nombreux persister pendant de longues années, sans grandes
ifications, subissant pourtant quelques alternatives de grossissement
e rétraction, par exception guérissant ou se fistulisant.

ı voit aussi des lymphomes se généralisant et amenant la mort après
ques mois ou quelques années.

ıe bonne hygiène, les longs séjours au bord de la mer sont utiles, mais
impuissants, comme les drogues des pharmacies, à guérir les lym-
lénomes.

ɜs injections intra-ganglionnaires les rétractent fort peu et les font plus
ɜent suppurer. Un seul traitement est recommandable : c'est l'ablation

méthodique et complète. Si, après l'opération, relativement facile et bénigne, le malade est mis dans de bonnes conditions hygiéniques, on obtient des guérisons durables.

Si les ganglions sont ramollis, les injections interstitielles d'éther iodoformé peuvent être faites avec avantage. Il faut craindre le naphtol camphré.

L'auteur a vu se produire un cas de mort chez un enfant après une injection de naphtol camphré dans une petite adénite. D'après Mauraire, médecin principal, quatre ou cinq cas de mort dans des conditions analogues existent.

M. Reynier (Paris) est partisan du traitement médical. On ne doit prendre le bistouri que si les injections d'éther iodoformé ont échoué. Il a vu une gangrène de la peau se produire après une injection de naphtol camphré. Il est plus pessimiste que M. Broca au point de vue de l'extirpation des ganglions; ces opérations sont souvent dangereuses d'abord par l'entrée de l'air dans la veine jugulaire, ensuite par les hémorragies résultant de l'ouverture des gros vaisseaux.

Chez Gosselin il a assisté autrefois à la première de ces complications; l'individu en est mort; le sifflement avait été très net. Il en a été de même dans un cas qui lui est personnel.

Dans ces derniers temps il a perdu par hémorragie un homme de son service opéré par lui d'adénite tuberculeuse cervicale. Le tamponnement avait paru arrêter l'hémorragie; mais dès que celui-ci fut enlevé pour faire le pansement, l'hémorragie se reproduisit et le malade succomba.

M. Reynier considère les adénites tuberculeuses des adultes plus graves que celles des enfants, et celles des vieillards plus graves encore que celles des adultes. Il y a là pour lui une question de phagocytose et de réaction plus vive suivant que l'individu a des cellules plus jeunes et plus vivaces. Il établit un parallèle entre ces lésions et les lésions syphilitiques dont la gravité s'accroît au fur et à mesure que l'individu atteint est plus avancé en âge. Chez un certain nombre de vieillards atteints d'adénite cervicale tuberculeuse, il a vu des complications du même ordre se produire particulièrement sur le membre inférieur à une échéance relativement assez rapide.

M. Duret (Lille) croit que l'on peut guérir par des injections interstitielles des groupes de 2 et 3 ganglions bien localisés; mais si la lésion est multiple et diffuse, il faut en venir à l'extirpation. Il a pratiqué celle-ci dans 76 cas depuis douze ans. Il n'a eu aucun accident, si ce n'est une septicémie terminée par la mort chez une jeune fille à laquelle il avait enlevé des ganglions sus-claviculaires. L'entrée de l'air dans la veine jugulaire suivie du sifflement caractéristique a déterminé chez un de ses malades une syncope mais non suivie de mort. Un tamponnement suffit à enrayer l'accident. Pour ne pas avoir de récidive, il faut opérer très largement, de façon à enlever non seulement les ganglions, mais aussi la coque périganglionnaire et les tissus voisins envahis.

t écarter les carotides, lier la jugulaire si c'est nécessaire. Les gros mes tuberculeux ne guérissent pas sans opération. Il en est de lans les formes scléreuses, indurées. Dans les cas difficiles, le mor- nt de la tumeur ganglionnaire s'impose.

ECKEL (Strasbourg) a opéré, depuis 1892, 470 adénites tuberculeuses. nombre, 466 malades ont guéri et 4 ont succombé. Pour lui l'extir- des ganglions doit être placée au premier rang parmi les traite- curatifs. Une seule incision suffit et vaut mieux que plusieurs inci- Il n'aime pas le curettage auquel il reproche la dissémination des s et la formation de cicatrices vicieuses. Il y a avantage pour lui à er l'opération d'ablation ganglionnaire en une seule séance. Il faut rs craindre le choc si l'intervention a duré longtemps. Les 4 cas de qu'il a enrégistrés se répartissent de la façon suivante : l'un a suc- à des hémorragies secondaires, l'autre à une hémorragie cérébrale, isième était albuminurique, enfin le dernier a été emporté par la émie.

CHÉNIEUX (Limoges) est d'avis qu'il faut extirper toutes les tubercu- locales, à l'exception de celles qui coexistent avec des lésions pul- ires importantes ou des lésions viscérales graves. L'extirpation doit adicale, complète, que les adénites soient suppurées ou non suppurées. olation ne peut être faite en entier, il faut se contenter de l'incision s injections modificatrices. Le traitement médical est indiqué, mais toujours insuffisant. Il fait le procès du curettage, qu'il considère ne dangereux pour les adénites profondes; il n'est applicable qu'aux tes superficielles.

MAUCLAIRE (Paris) admet des adénites qu'il nomme dérivatives et mères, disparaissant à un moment donné.
conseille de les respecter. Ces adénites suffisent à montrer quelquefois rminaison de certaines affections pleuro-pulmonaires ou péritonéales. adénites joueraient d'après lui le rôle de défenses de l'organisme. Si ganglions sont débordés par l'infection, il faut faire l'extirpation de -ci, et cette extirpation ne doit pas avoir la prétention d'être radicale. ouvert plusieurs fois la veine jugulaire interne. C'est pour cela que, certains cas d'adénites tuberculeuses cervicales profondes et adhé- es, il propose *la ligature préliminaire* de ce vaisseau, ligature ne nant lieu à d'autre accident qu'un peu d'œdème de la face. Les cica- es résultant de l'ouverture spontanée des tuberculoses ganglionnaires souvent vicieuses, aussi propose-t-il d'injecter de la vaseline dans les us pour faire disparaître la difformité.

. MÉNARD (Berck-sur-Mer), dans 3 cas de blessure de la jugulaire erne, s'est contenté de mettre une pince à demeure sur le vaisseau dant quarante-huit heures, et l'accident n'a pas eu la moindre consé- ence.

Il a remarqué qu'à la mer il y a une augmentation de ganglions dès le début, puis au bout de quelques semaines une diminution.

La disparition de ceux-ci se fait attendre très longtemps, un an, quelquefois deux ans.

L'abcès ganglionnaire ne se résorbe pas plus à la mer qu'ailleurs.

Il a vu survenir un cas d'intoxication par une injection de naphtol camphré; aussi est-il devenu sobre de ces injections. Il ne fait pas d'injections dans les ganglions ramollis reposant sur une grosse masse ganglionnaire. Dans ces cas l'extirpation est toute indiquée. L'incision doit être petite.

Il faut soulever le muscle sterno-mastoïdien et ne se servir ni de pinces ni de ciseaux. La repullulation des adénites ne se produit que dans les cas d'ablation incomplète. Il fait les sutures de la peau aussi près que possible des bords de l'incision. Dans la moitié des cas il a vu survenir des chéloïdes. Celles-ci disparaissent quelquefois en laissant une cicatrice rouge et allongée.

M. P. Thiéry (Paris) pense que le traitement général ne peut suffire dans tous les cas de tuberculose ganglionnaire. Très partisan des injections modificatrices, il ne prend le bistouri que lorsque l'énucléation ganglionnaire lui paraît devoir être faite complètement.

M. Calot (Berck-sur-Mer) pense que l'extirpation doit être réservée aux cas où tous les moyens conservateurs ont échoué. Les adénites suppurées échappent à l'extirpation, or comme la suppuration est la destinée de toutes les adénites, c'est aux suppurations ganglionnaires qu'on a le plus souvent affaire. Lorsque les adénites ne suppurent pas, il arrive que le traitement général les fasse se résorber.

Il n'a pas remarqué que la mer ait une influence manifestement rapide sur cette résorption.

M. P. Coudray (Paris) regrette d'être en désaccord avec M. Broca.

L'extirpation convient, d'après ce dernier, aux formes dures, adhérentes ou non, les injections aux formes suppurées. Pour M. Coudray : *L'extirpation* n'est pas toujours la méthode de choix même dans les formes dures qui sont attaquées souvent d'une manière utile pour les injections. Dans les lymphomes tuberculeux qui paraissent au premier abord rebelles aux injections, Hammerschlag a vu les injections faire disparaître de très grosses tumeurs.

Seulement il faut savoir faire le traitement pendant plusieurs mois. L'auteur a lui-même observé un cas des plus démonstratifs à cet égard avec l'*huile iodoformée*.

L'extirpation pour tumeurs adhérentes n'est pas sans danger. C'est une considération à retenir surtout ici puisqu'on a affaire à des lésions qui n'ont pas en somme une grande gravité.

Mais surtout, ainsi qu'il ressort du rapport et de la thèse de Manson, les extirpations sont suivies avec une extrême fréquence de récidives et de cicatrices vicieuses. Ceci doit engager à utiliser les injections modifica-

; dans une mesure plus large que cela n'a été fait communément 'ici.

rsque les adénites sont suppurées largement et que la peau menace de ;rer, le séton est une pratique excellente à conseiller; il en a obtenu ıeilleurs résultats. Les grattages constituent une méthode déplorable; ›nt suivis d'un traitement long et de mauvaises cicatrices.

Péraire (Paris) donne le compte rendu des adénites cervicales tuberıses observées par lui depuis l'année 1891.

yant à l'hôpital Bichat un grand nombre de malades (plus de 48 000, :xemple, pendant l'année 1896), il a trouvé là un vaste champ d'obser›ns. Il a toujours recherché la porte d'entrée des invasions bacillaires .t déterminé les adénites cervicales.

l'a trouvée le plus souvent dans les lésions des fosses nasales, du rhino:ynx, de la région amygdalienne et aussi dans celles de la bouche et dents, dans les lésions oculaires ou auditives, et enfin dans les affec-s prurigineuses de la face et du cuir chevelu.

›rsqu'un traitement médical approprié, appliqué aux affections de ces ;rentes régions, ne produit aucun résultat, le traitement chirurgical pose.

'auteur l'a institué de la façon suivante :

l'adénopathie est suppurée et ouverte, il incise, il curette, et il excise ìstules; il touche ensuite au galvano-cautère et transforme les clapiers erculeux en une large plaie qui se cicatrisera régulièrement. Des sutures :tente au crin de Florence sont placées tout d'abord et ne sont serrées : lorsque le bourgeonnement de la plaie s'effectue bien. Il agit de même 'adénopathie est ramollie et fermée et ne suture primitivement avec inage que si la peau est saine.

ne laisse aucune surface cutanée amincie au-dessus des surfaces conıinées.

l a d'abord essayé les injections antiseptiques à l'éther iodoformé et au ›htol camphré. De 1884 à 1891, il a ainsi traité 150 adénites cervicales ›erculeuses, dont 125 suppurées et 25 non suppurées. Il n'a retiré que ; mécomptes de ce traitement, qu'il considère comme dangereux ıs maintes circonstances; la péri-adénite que ces injections détermiıt le plus souvent rend ensuite l'énucléation des ganglions plus ficile.

Tous les pansements lui paraissent bons après l'opération pourvu qu'ils ent aseptiques et non irritants.

La gaze simple, stérilisée par la chaleur, lui semble réunir ces conditions. l n'a pas de gaze stérilisée sous la main, il se sert d'un tampon d'ouate prégné d'alcool boriqué en solution concentrée et flambé extemporanent.

Si l'adénopathie est dure, non ramollie, si le traitement médical n'a rien nné, l'énucléation de ces ganglions s'impose. Elle est des plus faciles, à ndition de déposer le bistouri, une fois l'incision cutanée faite, et de se

servir le plus possible d'instruments mousses, et des doigts, pour léser au minimum les vaisseaux et les nerfs importants.

Telle est la conduite tenue par l'auteur. Il cite ses interventions depuis 1891 jusqu'aujourd'hui. Elles sont seulement de 493. Ce nombre relativement restreint vient de ce qu'il élimine de sa statistique les adénites superficielles rentrant dans la catégorie des tuberculoses cutanées, les gommes du tissu cellulaire et les abcès ossifluents confondus avec les adénites tuberculeuses et qu'il établit toujours un diagnostic exact entre ces différentes affections.

M. Delorme (armée) n'utilise le bistouri que s'il s'agit d'abcès fongueux. Au cou, il intervient si les ganglions sont sous-maxillaires ou angulaires.

Dans les régions carotidienne et axillaire, il n'intervient que si les ganglions sont bien limités. Pas d'intervention, si les poumons et les plèvres sont atteints de lésions tuberculeuses.

Il a blessé deux fois la veine jugulaire interne; mais n'a vu se produire aucun des accidents imputables à l'entrée de l'air dans ce vaisseau. En cas d'hémorragie artérielle, la compression carotidienne lui paraît facile à exécuter.

M. Gangolphe (Lyon) commence par le traitement général pour traiter les adénites tuberculeuses; il ne prend le bistouri que quelques mois après. Il n'a jamais eu d'accident à se reprocher par l'extirpation. Il cite des cas d'adénopathie consécutive aux lésions osseuses. Ces adénopathies doivent être respectées; elles sont en général très précoces. Il croit qu'on est tuberculeux avant d'être ganglionnaire. Il a vu des ganglions disparaître après une résection osseuse.

M. Paul Delbet (Paris) estime que toute adénite chronique du cou n'est pas nécessairement tuberculeuse, il existe des adénites chroniques simples. Ces adénites ont été étudiées par Verneuil, Ricard, Nélaton, Larrey, L. Hardy, Mauclaire, Dubard. Petit lui-même a personnellement observé cinq faits de cette nature. Dans les trois premiers cas la démonstration de la non spécificité fut faite par des inoculations, dans les deux derniers par la disparition rapide des ganglions après l'ablation de la lésion qui entretenait l'adénite. Il ne pouvait dans ce cas s'agir de tuberculose éteinte, car dans les cas qu'il rappelle l'adénite était en pleine évolution. Le diagnostic dans ce cas se base sur la coexistence d'une lésion chronique entretenant à distance l'inflammation. A ce point de vue ces adénites ont une certaine valeur diagnostique. Ayant constaté une fois que l'adénite coexistait avec des végétations adénoïdes, dans deux cas où il existait des adénites il a recherché systématiquement ces tumeurs adénoïdes, et a pu les dépister bien qu'elles fussent absolument latentes. Ces adénites symptomatiques siègent en arrière et au-dessus de la grande corne de l'os hyoïde, différentes de l'adénite dentaire qui est plutôt sus-hyoïdienne latérale.

M. Paul Delbet a eu l'occasion d'extirper des ganglions tuberculeux de la fosse iliaque. Cette extirpation fut difficile en raison de la richesse vas-

re et nerveuse de la région. Au cours de l'extirpation de ces ganglions
algré les précautions prises le péritoine se trouva ouvert. Cet événe-
. fut heureux car il trouva la séreuse envahie dans une petite étendue
les granulations tuberculeuses; un fragment d'épiploon adhérent était
ment atteint. Les parties malades furent réséquées, le malade guérit
itivement.
y a donc danger à laisser enlever la tuberculose des ganglions iliaques
oisinage du péritoine et mieux vaut les enlever par une opération
'e. L'ouverture du péritoine au cours de l'opération n'a pas grand incon-
ent. Le fait est arrivé deux fois à Sprengel. Ces malades guérirent
me le sien.

. J. L.-Championnière (Paris) trouve que ce n'est pas la difficulté maté-
e qui empêche d'enlever les ganglions, mais c'est plutôt leur récidive.
t pour cela qu'il préfère les simples modificateurs aux grandes muti-
ons. Comme modificateur, il a renoncé à l'éther iodoformé à cause de
ouleur produite. Il préfère l'huile de vaseline iodoformée.
se sert beaucoup d'onguent napolitain comme topique. Les résultats
l en a obtenus sont excellents, puisqu'il a vu dans certains cas se pro-
e une fonte des ganglions.
'iodure de potassium lui paraît bon. Le naphtol camphré injecté dans
osse iliaque d'un de ses malades pour un abcès a failli tuer celui-ci. La
erculose ganglionnaire des gens riches guérit plus facilement à cause
soins plus faciles à donner dans cette classe de la société.

I. A. Broca (Paris) approuve cette dernière appréciation de M. J. L.-
ampionnière; il est certain que le milieu social est à considérer, c'est
ir cela qu'il faut agir chirurgicalement chez les gens de la classe ouvrière
n'ont pas beaucoup de temps à consacrer à leurs affections. L'énu-
ation des ganglions amène une guérison rapide et doit être préférée.
Broca est heureux de constater que le climat marin ne doit pas être
sidéré comme une panacée universelle; les plus maritimes de ses con-
res, MM. Ménard et Calot entre autres, sont de son avis et l'ont haute-
ent déclaré. Le Broca qui parle aujourd'hui n'a pas varié dans ses idées
puis 1895. C'est toujours le même qui croit que l'extirpation est une
nne méthode pour les ganglions caséeux multiples sans péri-adénite
centuée, sans collections suppurées par perforation ganglionnaire. Dans
forme suppurée, au contraire, mono- ou polyganglionnaire, l'injection
odificatrice reprend tous ses droits. Il fait le procès du curettage qu'il
aime pas beaucoup, et du morcellement des tumeurs qu'il considère
mme un acte anti chirurgical. Il s'élève aussi contre l'application des
nces à demeure proposée par un collègue, M. Ménard, croit-il, dans le
it de parer aux hémorragies dues à la blessure de la jugulaire interne.
'est de la mauvaise chirurgie qui n'a de comparable que la ligature pré-
minaire de cette veine chère à M. Mauclaire.
Le séton proposé par M. Coudray est d'un autre âge et ne remplit aucune

indication. En somme, de tous les reproches qu'on a adressés à l'extirpation des ganglions, cette méthode opératoire n'en mérite en réalité qu'un, la fréquence de la récidive. Mais sur 100 opérés il y a 50 à 60 p. 100 de sujets chez lesquels on a réussi à enrayer en quelques semaines une lésion qui sans cela aurait continué à évoluer, à grossir et à suppurer. Cela doit être pris en sérieuse considération.

QUESTIONS DIVERSES

Pathologie et thérapeutique générales.

M. Moty (armée). — *Infection purulente atténuée ou staphylhémie subaiguë.*

M. Moty étudie les localisations musculaires du staphylocoque et conclut :

1° Que les furoncles et autres lésions superficielles correspondent à la pénétration directe du microcoque au niveau de la lésion;

2° Que les abcès musculaires profonds secondaires, ou furoncles des muscles ou du tissu cellulaire profond, témoignant d'une infection du sang par le staphylocoque, sont plus fréquents chez l'adulte que l'ostéomyélite;

3° Que l'ostéo-myélite, ou furoncle des os (Pasteur), se produit dans les mêmes conditions que les abcès musculaires;

4° Ces différentes lésions ont pour caractère commun leur peu de tendance à s'étendre pour former de vastes foyers;

5° Leur gravité augmente avec la profondeur de ces foyers;

6° Les causes qui déterminent la localisation du staphylocoque dans les muscles ou dans les os restent inconnues;

7° En dehors des anthrax immédiatement graves et compliqués de phlébites, le pronostic des phlegmons staphylococciques est beaucoup meilleur que celui des phlegmons streptococciques;

8° Les *infections atténuées* sont fréquentes aujourd'hui et Nélaton ne pourrait plus dire que l'infection purulente est toujours mortelle. L'infectation staphylhématique existera sans doute toujours, offrant dans sa gravité une échelle indéfinie dont l'un des degrés (*staphylhémie subaiguë*) a été, dans sa forme clinique, le but de ce travail.

M. Reverdin (Genève). — *Épithéliome calcifié, opéré et récidivé.*

M. Reverdin a opéré un cas d'*épithélioma lobulé calcifié de la nuque* tel que l'a décrit Malherbe (de Nantes). Cette tumeur enlevée a été reconnue constituée par des noyaux arrondis, durs, calcifiés, entourés de masses dures, mais non calcifiées. La tumeur a récidivé. Sur les 53 observations publiées de ce genre d'épithélioma, l'auteur relève deux récidives. Cette tumeur se développe de préférence avant trente ans, surtout au voisinage des sourcils et des paupières. On peut les voir à la nuque comme dans son cas, au cou ou à la région temporale. Les ganglions ne sont pas envahis dans la plupart des cas.

Pour Bard, ces tumeurs seraient voisines des kystes sébacés. La nature endothéliomateuse, soutenue par quelques-uns, ne peut s'appuyer certai-

ent que sur deux cas. Il est probable que l'origine de la tumeur doit cherchée dans une inclusion ectodermique, soit embryonnaire, soit natique.

ı tout cas ces tumeurs se comportent comme des tumeurs bénignes, quelques faits très rares, où elles ont pu devenir envahissantes. Leur ıostic est donc bénin.

. Tuffier (Paris). — *Le cytodiagnostic et l'hémodiagnostic en chirurgie.*

ɔur l'auteur il faut étudier dans les hématies leur richesse globulaire ɜur valeur globulaire. De même pour la leucocytose; l'hémodiagnostic ; dans certains cas au diagnostic différentiel et a son utilité clinique.

) examens ont été faits par son collaborateur M. Milian depuis deux ans.

u point de vue *des suppurations* : hyperleucocytose et hyperglobulie globules larges (avant l'ouverture); après l'opération, la polynucléose ıbe, de plus l'hyperglobulie, qui s'accompagnait d'une diminution d'hé-globulie, redevient normale ainsi que la richesse en hémoglobine. Dans ɔpendicite, il y a hyperleucocytose, dans la fièvre thyphoïde, hypoleu-ytose.

Dans les tumeurs : Dans les sarcomes on trouve l'hyperleucocytose sans ɜmie de même que dans les infections; mais quand cette hyperleuco-ose atteint de fortes proportions, on a affaire à une suppuration.

Pour les tumeurs épithéliales : hyperleucocytose. Au début, mononucléose, ɜuite polynucléose, en même temps anémie globulaire, l'anémie est pro-ɜssivement croissante.

Le *cytodiagnostic* a donné des résultats pour les kystes du corps thyroïde du pancréas. L'examen du liquide intra-rachidien dans les cas de trau-atisme du crâne lui a aussi rendu service. Il cite 9 cas.

M. Péraire (Paris). — *Note sur deux mille anesthésies générales par le loroforme.*

L'auteur est resté fidèle jusqu'à présent à l'anesthésie générale par le ıloroforme.

Il expose la méthode à laquelle il a toujours eu recours, celle de la ırcose *à doses faibles et continues* ou méthode à *doses fractionnées*. Il la ɔit à son maître le Dr Léon Labbé. Il donne les moyens d'émotionner au ınimum les malades.

Il passe en revue les observations de 2000 malades. Il n'a eu qu'un ɜul cas de mort à déplorer, celle-ci produite lorsque l'anesthésie était ɜssée depuis une demi-heure; l'opération était même terminée et la ıalade, mise sur le chariot, allait être replacée dans son lit. Il se demande i elle est bien imputable à la chloroformisation, puisque les accidents de e genre ont toujours été signalés au début de celle-ci. D'ailleurs la malade, nfectée par un fibrome sphacélé, exsangue par suite de ses métrorragies t enfin atteinte d'une insuffisance mitrale, avait des raisons de survie peu ɔrobable. En présence de ces faits, il estime qu'il est du plus grand intérêt ɟue chaque praticien apporte sa statistique pour toutes les anesthésies

générales, soit par le chloroforme, soit par l'éther, maintenant surtout que l'on cherche à substituer la rachicocaïnisation à ce mode de narcose. Il expose la technique de la chloroformisation à doses fractionnées, dit qu'il n'y a aucune contre-indication à employer cette méthode, qui est inoffensive même chez les cardiaques, les bronchitiques et les emphysémateux, et s'élève contre tous les moyens destinés à reconnaître l'anesthésie complète chez un malade. Ces moyens, qu'il passe tous en revue, sont la plupart du temps infidèles. Les seuls qui doivent guider sont la résolution musculaire et l'insensibilité jointe à la conservation d'un rythme respiratoire parfaitement régulier.

M. J. L.-Championnière (Paris) félicite M. Péraire d'avoir bien insisté sur la préparation morale du malade avant l'anesthésie générale par le chloroforme.

Il a, pour sa part, essayé la méthode d'anesthésie en musique de Drossner, que M. Laborde a communiquée cette année à l'Académie de médecine. Il lui a semblé que les sujets, qui étaient très troublés et très inquiets avant l'opération, se laissaient distraire par le rythme musical et voyaient rapidement disparaître leurs préoccupations terrifiantes.

M. Malherbe (Paris). — *Sur l'anesthésie générale par le chlorure d'éthyle.*

D'après l'auteur et M. Stépinski, son élève, l'anesthésie obtenue avec cet agent est simple, inoffensive et rapide comme pour le chloroforme et le bromure d'éthyle.

Il suffit d'une simple compresse sur laquelle on verse de 2 à 4 grammes de chlorure d'éthyle et qu'on applique hermétiquement sur le nez et la bouche du malade, en ne lui laissant pas respirer d'air. La narcose est obtenue en vingt ou quarante secondes à peu près sans agitation, et dure trois à quatre minutes. On peut la prolonger par de nouvelles doses de chlorure d'éthyle permettant de pratiquer des opérations de quinze à vingt minutes.

Pour les interventions de longue durée, on endort d'abord les malades au chlorure et on continue par le chloroforme (anesthésie mixte).

La résolution musculaire, la régularité du rythme respiratoire et la sensation d'une évaporation froide dans la main qui maintient la compresse sont les trois signes qui permettent de reconnaître la narcose complète.

Les avantages que présente le chlorure sur le bromure sont :

1° Nécessité d'une dose très minime de 2 à 4 grammes pour produire l'anesthésie ;

2° La narcose complète est obtenue dans un temps beaucoup plus court. Quelquefois dix à quinze secondes, généralement de vingt-cinq à quarante secondes ;

3° Pas ou très peu de congestion ; jamais de cyanose ;

4° Moins d'agitation. La plupart du temps, les malades restent calmes ;

5° Absence de contracture et de trismus ; absence de sécrétions glandulaires : salivation, larmoiement, etc. ;

éussite aussi parfaite chez l'enfant que chez l'adulte. Le chlorure se ve plus facilement que le bromure et a moins de tendance à s'altérer; lus d'accidents à la suite de son emploi;

as de vomissements consécutifs après le chlorure seul; pas ou à de vomissements après les anesthésies mixtes;

réveil rapide avec possibilité de marcher immédiatement. Plus grande té d'esprit;

Enfin il n'existe pas d'odeur alliacée de l'haleine comme cela se propendant quarante-huit heures après le bromure.

les sont les constatations que 170 narcoses au chlorure d'éthyle se mposant en : 140 anesthésies au chlorure seul et 30 anesthésies mixtes, nt permis de formuler.

Villar (Bordeaux). — *Quelques faits de rachicocaïnisation.*

Villar apporte les résultats tirés de sa pratique personnelle; dans une nière série, sur 39 injections sous-arachnoïdiennes de cocaïne, deux l'analgésie ne fut pas complète; il s'agissait dans ces deux cas de lapamies et il s'était servi de solution de cocaïne de vieille date. Dans les es cas, l'insensibilité fut parfaite.

es opérations ainsi pratiquées ont porté sur l'abdomen, les membres rieurs, les organes génitaux, l'anus. Il a suivi la technique opératoire iquée par Tuffier, mais en se servant de l'aiguille n° 3 de Dieulafoy, s l'intérieur de laquelle il avait soin de passer un fil d'argent. Le plus vent il a injecté 4 centigrammes de la solution de cocaïne préparée par l. Hallion et Carrion.

il n'a jamais eu à enregistrer aucun accident sérieux. L'analgésie remont, en général, jusqu'au-dessus du rebord costal; elle a quelquefois gagné membres supérieurs et le cou.

Dans une deuxième série, il a pratiqué une quarantaine de rachicocaïnitions sans accident.

Il s'est servi dans ces cas d'une solution de cocaïne stérilisée à 120° à utoclave.

La cocaïnisation lombaire n'est pas une méthode de choix, mais elle n'a as de gravité, et présente certains avantages : suppression d'un aide, indicaon chez les malades atteints d'affections pulmonaires, possibilité de se faire ider par le malade en certaines circonstances, absence de choc opératoire.

M. Guinard (Paris), après avoir eu longtemps une répugnance toute théoique à employer *les injections intra-rachidiennes de cocaïne*, est arrivé à tre convaincu de l'excellence de ce mode d'anesthésie. Grâce à l'assistance précieuse de MM. Ravaut et Aubourg, il a pu modifier la technique de l. Tuffier de telle sorte que les accidents consécutifs, la céphalée, l'hyperhermie, l'état syncopal, etc., sont réduits à une ébauche à peine sensible e plus souvent. Pour régler cette nouvelle technique, il a cherché à déterminer la part qui revient à chacun des éléments, dont l'ensemble constitue la rachicocaïnisation telle que la préconise Tuffier.

Ces éléments sont au nombre de trois :

1° Le traumatisme méningé, par la piqûre de l'aiguille;

2° L'introduction de l'eau qui sert de véhicule;

3° L'introduction de la cocaïne.

MM. Ravaut et Aubourg, ayant trouvé sur les opérés que plus les accidents post-cocaïniques sont intenses et plus le liquide céphalo-rachidien est trouble, louche, avec un culot fibrino-purulent contenant en masse les éléments polynucléaires et des lymphocytes, avaient pour l'étude de ce liquide examiné plusieurs heures après l'opération, un réactif excellent pour apprécier les effets de ses manœuvres. Pour la piqûre des méninges par l'aiguille aseptique, sans injections de substances étrangères, eau, médicaments, etc., il n'y a jamais de réaction méningée. M. Ravaut n'a jamais, en pareil cas, trouvé de réaction cellulaire. A sa grande surprise, une expérience clinique, qu'il considère comme de grande importance, lui a permis de démontrer que c'est l'eau de la solution injectée qui est la cause des accidents consécutifs. Il avait lu dans la thèse de Cadol que, selon Eden, assistant de Bier, les injections d'eau salée dans le sac arachnoïdo-prémérien pouvaient donner de l'analgésie et, se trouvant en présence de deux malades souffrant terriblement de cancers inopérables, il se crut autorisé à leur faire, à tous les deux, une ponction lombaire et à leur injecter 2 centimètres cubes *d'eau pure stérilisée*, c'était, pour ainsi dire, une rachicocaïnisation sans cocaïne. Cette simple injection d'eau ne produisit pas d'anesthésie, mais, au bout de quelques heures, on vit se produire tous les accidents des plus mauvaises rachicocaïnisations : hyperthermie à 40°, céphalée intense, et une nouvelle ponction pour calmer la céphalée ramena un liquide trouble, fibrineux contenant une quantité considérable de polynucléaires. (Ravaut.)

La conclusion s'imposait : il fallait supprimer l'eau qui est un détestable véhicule pour la cocaïne, puisqu'à elle seule elle est capable de donner tous les accidents. C'est donc l'expérience et la logique qui l'ont amené à prendre comme véhicule de la cocaïne le liquide céphalo-rachidien de l'opéré lui-même. Voici la technique très simple à laquelle il s'est arrêté :

Le malade est assis, les jambes pendantes, la tête penchée en avant, faisant gros dos. La région lombaire est savonnée, brossée, lavée à l'éther, à l'alcool et au sublimé. A un doigt au-dessous d'une ligne horizontale passant par les crêtes iliaques et *sur la ligne médiane* un jet de chloréthyle blanchit la peau. L'index gauche placé sur une apophyse épineuse, on enfonce lentement une aiguille de 8 centimètres, à court biseau, en l'inclinant légèrement de bas en haut. Quand, arrivé à 4 ou 5 centimètres de profondeur, on sent une résistance vaincue, on retire le fil d'argent mandrin, et on reçoit 60 à 80 gouttes de liquide céphalo-rachidien dans un petit récipient quelconque stérilisé. Pendant que le liquide s'écoule, un compte-gouttes laisse tomber 6 à 7 gouttes d'une solution concentrée de cocaïne à 1 centigramme pour 2 gouttes d'eau. On aspire alors le tout avec la seringue et on pousse lentement l'injection par l'aiguille.

M. Guinard a dépassé 50 opérations avec cette technique et il n'a pas eu

un seul incident post-cocaïnique. Aussi, il n'hésite pas à répéter que dans la rachicocaïnisation avec la solution aqueuse diluée, c'est l'eau qui doit surtout être incriminée comme cause des accidents et sa technique, qui supprime l'eau, mérite l'épithète de rationnelle. Grâce à elle, on n'observe pas d'accidents, bien qu'il n'use jamais d'aucun moyen accessoire tel que la ligature du cou, la digitale, l'antipyrine, le café, l'alcool, la caféine, le sérum, etc.

M. Chipault. — *La méthode épidurale.*

Sans revenir sur l'anatomie chirurgicale et opératoire de la méthode épidurale, qu'il a étudiée dans de récentes communications à la Société de biologie, M. Chipault résume ici ses indications, d'après 11 cas personnels :

1° Comme *procédé d'analgésie chirurgicale*, elle lui a permis une résection du coccyx et une suture de fistule à l'anus chez des femmes jeunes, à tissus fibreux minces; quoiqu'il en soit, il s'agit là d'un procédé inconstant, nullement comparable à la cocaïnisation sous-arachnoïdienne;

2° Comme *procédé d'analgésie médicale*, elle semble au contraire supérieure, car elle est sans inconvénients ni dangers et donne des résultats plus durables. Il a eu un insuccès dans un cas de compression rhumatismale au trou de conjugaison de la 8e racine cervicale droite; deux succès partiels dans un cas de douleurs radiculaires pottiques et un cas de paraplégie douloureuse par cancer vertébral; cinq succès complets, dans deux cas de sciatique rhumatismale, deux cas de névrite grippale, l'une des intercostaux, l'autre du cubital, un cas de compression des racines lombaires par cancer vertébral secondaire. Dans les névralgies ou névrites, une injection peut suffire; dans les compressions radiculaires, il en faut trois ou quatre avant d'avoir un résultat durable. La solution de chlorhydrate de cocaïne à 1 p. 100 semble la meilleure à l'exclusion des solutions plus diluées et plus abondamment employées qui, dans un cas, ont provoqué de vives douleurs fessières. Deux malades, âgées de quatre-vingts et quatre-vingt-un ans, ont parfaitement supporté des injections répétées.

3° Comme procédé de *traitement topique*, elle ne semble applicable qu'aux lésions de l'espace épidural situées très bas, en particulier aux fongosités par mal de Pott lombaire ou sacré : un cas est en traitement, à l'aide d'injections de glycérine iodoformée.

M. Letoux (Vannes). — *Quatre observations de tétanos.* Les malades ont *été guéris par des injections intra-cérébrales de fortes doses de sérum antitétanique.*

1° Le tétanos est produit par le bacille de Nicolaïer. Ce bacille reste cantonné dans la plaie infectée par lui, il agit par sa toxine. Si la toxine tétanique envahit le système nerveux central, cet envahissement se traduit au dehors par les symptômes tétaniques. Il est très vraisemblable que cet envahissement est le plus souvent progressif. Les cellules nerveuses envahies ne peuvent guérir que par leurs propres ressources. (*Il n'existe pas de remède curateur du tétanos.*)

Les cellules nerveuses non envahies peuvent être protégées. (*Il existe un remède préventif du tétanos* : c'est le sérum antitétanique.)

2° L'action préventive du sérum antitétanique est admise assez généralement pour les cas où il n'existe encore aucun symptôme tétanique. L'action préventive du sérum antitétanique est moins généralement admise et d'ailleurs moins complètement prouvée pour les cas où il existe déjà des symptômes tétaniques.

3° Le sérum antitétanique injecté sous la peau n'atteint pas l'axe nerveux, il ne peut donc agir sur la toxine que pendant le temps que celle-ci met à aller de la plaie infectée à l'axe nerveux.

Le sérum antitétanique, pour protéger l'axe nerveux contre l'envahissement de la toxine, quand cet envahissement a commencé, doit donc être mis directement dans cet axe nerveux. Employé ainsi il ne guérira pas les cellules déjà envahies, mais il protégera les autres. Il ne guérira pas le tétanos, mais l'arrêtera dans sa marche envahissante. Les cellules envahies se débarrasseront à la longue de la toxine et le malade guérira à la condition que la toxine n'ait pas envahi des centres nerveux de trop grande importance. A la suite de l'injection d'antitoxine dans l'axe nerveux, les symptômes tétaniques resteront d'abord stationnaires; ils ne s'amenderont qu'avec le temps.

4° Les expériences sur les animaux ont établi suffisamment tous ces faits. La preuve en médecine humaine n'est pas encore suffisamment solide.

Beaucoup d'injections intra-cérébrales n'ont pu avoir toute leur efficacité : la plupart étaient faites trop tardivement : les deux employées étaient peut-être aussi insuffisantes.

Dans ses quatre cas M. Letoux a employé de fortes doses, au moins 10 centimètres cubes par lobe. Faut-il voir là la raison de ses heureux résultats? Ses quatre cas, surtout le dernier, furent injectés très près du début des accidents; ceci constitue assurément un facteur important du succès.

On sait en effet que l'injection doit être aussi hâtive que possible (il pense que l'on guérirait des tétanos suraigus si l'on intervenait à temps; malheureusement dans ces cas il faudrait des signes plus précoces que le trismus.

Reste à apprendre la posologie de ces injections. Le cerveau en tous cas s'est toujours montré très tolérant. A l'Institut Pasteur on a pu donner des doses invraisemblables de sérum à des cerveaux de lapin ou de cobaye; chez le cheval, M. Letoux a pu sans inconvénient injecter 10 centimètres cubes par lobe, et le cerveau du cheval pèse de beaucoup moins que le cerveau humain.

Alors même que ces observations ne serviraient qu'à confirmer ce fait de la tolérance du cerveau de l'homme, elles auraient leur utilité; mais il estime qu'elles seront aussi un encouragement pour les convertis à la méthode Roux et Borrel.

M. Delangre (Tournai). — *Premiers résultats éloignés de l'inclusion de la vaseline dans les tissus.*

M. Delangre expose d'abord la genèse de la question. Devant extirper un

kyste séreux récidivé à la région cervicale qui avait été précédemment incisé, et ayant fait, après ponction, l'injection anté-opératoire de blanc de baleine dans le sac néoformé, il constata l'effacement pour ainsi dire complet de la cicatrice, effacement produit par le corps gras injecté. Dès lors, bien avant la première publication de Gernuzy (de Vienne), la constatation de ce fait lui avait suggéré de combler ainsi les pertes de substances sous-cutanées par un agent chimique susceptible de se liquéfier par la chaleur et de se solidifier par le refroidissement. La vaseline, substance neutre, insoluble dans l'eau, les acides, les alcalis et, par suite, inattaquable par les liquides organiques, tels la lymphe et le sérum sanguin, était tout indiquée, car, en raison de sa non résorption, elle pouvait jouer le rôle de corps étranger doué d'une grande plasticité, et tenir lieu de tissu de remplissage, de tissu cellulaire artificiel.

Le premier essai fut pratiqué sur lui-même le 20 décembre 1899 avec plein succès. Des lors, enhardi par cette heureuse tentative, il appliqua le procédé en 1900 et en 1901 dans diverses indications, dans le but de suppléer aux pertes de substances sous-cutanées.

Après avoir insisté sur quelques particularités techniques et sur la relation nécropsique d'un cas dans lequel il retrouva intacte de la vaseline ayant séjourné sept mois dans l'organisme, il divise les applications en deux grandes classes : les indications esthétiques et les indications utilitaires. Les indications esthétiques comportent les cas dans lesquels on se propose de combler les dépressions produites par l'ablation d'organes ou de parties d'organes intéressant la périphérie; elles visent donc surtout la régularité de la forme extérieure. Dans ces indications « difformités et cicatrices » il intervint quatre fois à la région frontale, deux fois à la région nasale, six fois à la région cervicale et cinq fois à la région génienne. Sur ces dix-sept cas, deux malades n'ont pas été revus, quatre malades ont dû être soumis, au bout d'un laps de temps variant de quatre à onze mois, à de nouvelles injections à l'effet de ramener le nivellement primitif, de parer à l'affaissement produit par la contraction musculaire voisine; de plus la suppuration du bloc de vaseline a été observée dans trois cas dont l'un des sujets était de tempérament sanguin et les deux autres, des tuberculeux avérés, à la période initiale de la maladie. En tenant compte de ce fait que, dans le premier cas, l'infection a pu être exogène, et endogène dans les deux derniers, on peut néanmoins conclure que chez les sujets vierges de toute tare infectieuse, la vaseline stérilisée est généralement tolérée dans les tissus. Enfin, la méthode a été appliquée chez deux patients dans le but de remplacer un testicule tuberculeux enlevé quelques mois auparavant; dans les deux cas, le résultat a été parfait et durable.

Les indications utilitaires impliquent les cas dans lesquels on se propose de remédier à la déviation ou à la perte de fonctionnement d'un organe lésé dans sa continuité. C'est ainsi que la méthode a été mise en œuvre dans un cas de fistule utéro-vaginale et dans un cas de fistule vésico-vaginale guéris par la prothèse vaselinée. A ce point de vue, est-ce à dire que toutes ces fistules soient passibles de cette méthode. Telle n'est pas la

pensée de l'auteur, et les procédés usuels de suture gardent tous leurs droits, mais dans les cas où il s'agit de fistules linéaires, il sera souvent, dit-il, plus expéditif de circonscrire la brèche par des piqûres sous-muqueuses de vaseline. M. Delangre est encore intervenu pour épaissir une lèvre inférieure qui avait dû être restaurée par suite de la résection d'une bonne moitié de cette lèvre infiltrée par la carcinose; en même temps que la partie médiane fut consolidée, le malade put mieux prononcer les labiales.

M. Delangre signale d'autres applications en prothèse oculaire, en stomatologie et dans le traitement de certaines affections des voies urinaires et termine en présageant l'extension de cette méthode prothétique encore à l'étude, mais bien en rapport avec la tendance nouvelle caractéristique du mouvement chirurgical actuel, consistant dans les soins avec lesquels on s'attache à réparer les dégâts opératoires pour réaliser un état très voisin de la structure normale.

M. Cazin (Paris). — *Névrite des moignons d'amputation.*

La gravité de la névrite des moignons d'amputation est encore augmentée par les difficultés du traitement. C'est que chez la malade dont il résume l'observation, tous les procédés préconisés contre la névrite des moignons avaient été, sauf peut-être l'élongation des nerfs, appliqués sans résultat durable. On avait pratiqué la compression, la réamputation, des résections nerveuses multiples, et après une accalmie d'une durée plus ou moins longue, les phénomènes névritiques avaient reparu. Lorsqu'il vit cette malade pour la première fois, au mois de janvier dernier, elle n'avait pas été endormie moins de 12 fois, en quatre ans, pour différentes interventions, dont neuf avaient été dirigées contre la névrite.

A la suite d'une amputation de l'avant-bras droit, nécessitée par un phlegmon, en septembre 1898, le moignon avait suppuré pendant près de quatre mois, et, quand la cicatrisation terminée, la malade quitta la Pitié, elle éprouvait déjà des douleurs au niveau de son moignon. En avril 1897 elle fut soignée par M. Berger, et on lui fit sans succès plusieurs séances de compression sous le chloroforme, suivant la méthode de M. Delorme. M. Berger fit ensuite, en octobre 1897, une désarticulation du coude. La guérison ne dura pas un an. Au commencement de l'année 1899, M. Berger pratiqua des résections nerveuses multiples. Cette fois l'accalmie dura quatorze à quinze mois, puis les troubles névritiques reparurent. M. Cazin a dû pratiquer, en février dernier, une réamputation à la partie supérieure du bras, en réséquant les nerfs aussi haut que possible; depuis, la malade n'a pas souffert un seul instant et se considère comme guérie, mais il n'est pas encore permis de considérer cette guérison comme définitive, et il est à craindre que la malade ne demande bientôt elle-même une désarticulation de l'épaule.

M. Dewèvre (Dunkerque). — *L'action du venin de la vive sur le tissu osseux.*

Le tissu osseux, comme tous les autres, peut subir l'action nécrobiante du

venin de la vive. Les panaris consécutifs à la piqûre présentent toujours la forme osseuse d'emblée. Cette action ne s'exerce pas seulement sur la phalangette mais sur des os bien plus résistants quand la piqûre est profonde. Dans un cas, la piqûre du médius à sa partie inférieure palmaire amena rapidement, malgré débridement précoce, une nécrose de la phalange et de la phalangine. Dans un autre la main fut piquée au milieu de la face palmaire et au niveau de l'articulation radio-carpienne. Deux foyers de nécrose centrifuge s'y établirent. Dans le foyer palmaire la radiographie montra la disparition partielle du métacarpien effilé comme l'os de la phalange correspondante. Dans le foyer radio-carpien on constata la disparition totale du carpe et du premier métacarpien. Les extrémités du cubitus, du radius et des autres métacarpiens étaient taillées en biseau. La possibilité de cette nécrose centrifuge exigera donc toujours dans les piqûres profondes un débridement hâtif et large.

Tête et face.

M. Bousquet (Clermont-Ferrand). — *Quelques observations de traumatismes ayant nécessité une intervention chirurgicale.*

Ces observations se divisent en deux groupes très distincts. Le premier comprend six observations de blessés que l'on a pu opérer presque immédiatement, puisque l'opération à été faite moins de trois semaines après l'accident. Dans ces diverses circonstances, la guérison a été rapide et complète. Suivis pendant de longs mois, les sujets ont toujours été très bien portants.

Il n'en est plus de même lorsque l'intervention est tardive; trois opérations pratiquées dans ces dernières conditions, c'est-à-dire plus d'un an après le traumatisme, ont donné une amélioration nette et deux insuccès. Les lésions d'encéphalo-méningite sont alors trop anciennes, rien de surprenant à ce que les résultats soient minimes. Pour se permettre d'émettre, à ce sujet, une opinion, l'auteur a dépouillé les observations éparses dans les divers périodiques français depuis 1885, et il arrive aux conclusions suivantes :

1° Tout traumatisme crânien dans lequel une lésion de la boîte osseuse est constatée ou même soupçonnée, légitime et nécessite une intervention aussi hâtive que possible.

2° L'intervention large permet seule de se rendre un compte exact de la nature des lésions; maintes fois, elle en a fait découvrir que nul n'aurait pu soupçonner, et a rendu très utile une opération qui pouvait paraître téméraire de prime abord.

3° En faisant cesser l'irritation des éléments nerveux, en réduisant au minimum les phénomènes d'encéphalo-méningite, la craniectomie met le patient à l'abri des complications de tout ordre que l'on observe du côté des centres nerveux chez les blessés qui, ayant subi un traumatisme crânien, ont été ensuite abandonnés aux seules ressources de la nature.

4° A de rares exceptions près, les trépanations ou craniectomies faites

pour remédier aux accidents nerveux de tout ordre consécutifs à des traumatismes crâniens, offrent d'autant moins de chance de succès relativement à la guérison de ces complications, que l'époque de l'intervention est plus éloignée de l'accident initial.

M. Et. Vidal (Périgueux). — *Épilepsie généralisée avec compression cérébrale, diagnostiquée par le nitrite d'amyle. Tumeur fibreuse de la dure-mère; ablation. Guérison opératoire et thérapeutique.*

Il s'agissait d'une jeune fille de dix-sept ans, absolument saine à tous les points de vue. En janvier 1901, il y eut crise épileptique violente : vertiges et crises se succèdent dès lors sans interruption. Échec complet du traitement médical symptomatique. Une inhalation de *nitrite d'amyle*, en dehors de toute crise et de tout vertige, provoque une attaque convulsive violente. Le diagnostic ferme de *compression cérébrale* est alors porté.

Aucun indice sur la nature de cet agent de compression. Pas de traumatisme crânien antérieur; crâne normalement développé, intelligence parfaite; aucun des signes classiques des tumeurs cérébrales.

Une *hémicraniectomie* est la seule opération possible; elle est d'abord pratiquée à droite, en raison d'un léger tressaillement prémonitoire, observé au début d'une crise dans le sterno-mastoïdien gauche. Tout l'hémisphère droit est dénudé, et l'on découvre, très en avant de la zone rolandique, sur le globe frontal, une petite tumeur fibreuse de la dure-mère, pédiculée, qui est extirpée d'un coup de ciseaux. Guérison sans incidents, et disparition complète des crises et des vertiges (29 mai-21 oct. 1901).

Au point de vue technique, à signaler simplement : 1° le procédé de diagnostic utilisé; 2° l'emploi du ciseau crâniotome pour faire sauter la table interne sur toute l'étendue du volet; on gagne ainsi un temps énorme; 3° enfin, l'emploi des solutions de gélatine à 10 p. 100, grâce auxquelles on obtient très rapidement une hémostase parfaite du diploé.

M. P. Peugnez (Amiens). — *L'intervention crânienne décompressive dans l'épilepsie traumatique.*

M. Peugnez a pratiqué, le 25 novembre 1899, une trépanation du crâne chez un épileptique qui avait des accès depuis sept mois, à la suite d'accidents ayant déterminé des blessures graves de la voûte. Les accès étaient devenus si fréquents qu'au moment de l'intervention, le malade était presque un dément.

Il trouva une plaque de méningite qu'il réséqua. L'intelligence se modifia, dès les premiers jours qui suivirent l'opération, dans un sens favorable. Les attaques ne semblèrent pas diminuer de suite; mais au bout de quelques semaines leur fréquence s'atténuait sensiblement. La dernière eut lieu le 24 février 1900. Depuis cette époque, l'intelligence est revenue au taux normal. Le blessé est camionneur dans une maison de commerce pour laquelle il fait la livraison à domicile.

Cependant une compression persiste au niveau de l'ancien foyer de méningite. Il a constaté en effet que la région restait déprimée; que, sur

le fond de la perte de substance, passe le cuir chevelu adhérent à la profondeur; que la pression à ce niveau ne détermine aucune douleur. Et il ne peut s'empêcher de remarquer que cette cicatrice exerce certainement une compression que le cerveau tolère. Le malade supporte facilement sans se plaindre la pression directe exercée sur lui par le doigt placé sur l'orifice de trépanation alors que des douleurs très vives exprimaient son intolérance pour la plaque de méningite qui le comprimait.

Il semble donc que dans les épilepsies traumatiques la pression ne soit pas tout, mais que ce soit l'infection qui marque les accidents de leur caractère d'inexorable gravité.

La conclusion pratique qui s'impose, c'est la nécessité de poursuivre la désinfection d'une plaie de tête aussi loin qu'il est nécessaire pour être sûr que le foyer tout entier soit aseptique, dût-on pour cela trépaner sur une fissure et réséquer un fragment de dure-mère ou même de substance cérébrale.

M. Peugnez s'est servi *de sérum gélatiné* comme hémostatique dans toutes ses opérations crâniennes; il s'en est parfaitement trouvé.

M. J. L.-Championnière (Paris) trouve qu'il ne faut pas se hâter de conclure à la guérison de l'épilepsie après la trépanation; il cite le cas d'un épileptique qui récidiva dix ans après l'opération alors que la guérison avait paru complète.

Pour lui la décompression joue un rôle considérable dans la disparition des phénomènes épileptiformes. Un bon procédé qui lui a toujours réussi pour parer à l'hémorragie consiste à bourrer toutes les parties qui saignent avec du catgut. Plusieurs mètres de cette substance peuvent être laissés à demeure sans danger.

M. Chipault (Paris) insiste sur l'inutilité des interventions dans l'épilepsie. Il n'a vu que des récidives se produire.

M. J. Lucas-Championnière (Paris) n'est pas de cet avis; on peut, pour lui, rendre service au malade en l'opérant; certes les résultats ne sont pas complets; mais on apporte ainsi un soulagement au malade, et on peut sans scruple aucun le trépaner, sans pour cela crier victoire à courte échéance et affirmer que le malade est guéri définitivement.

M. F. Villar (Bordeaux). — *Procédés opératoires pour l'ablation du ganglion de Gasser.*

Ayant eu l'occasion de pratiquer, cette année, l'extirpation du ganglion de Gasser, il a entrepris des expériences cadavériques, dans le but de bien apprécier les avantages et les inconvénients des différentes méthodes qui ont été proposées pour l'ablation de cet organe. On sait que trois voies s'offrent au chirurgien pour aborder le ganglion de Gasser : la *voie basale*, la *voie temporale*, la *voie temporo-basale*. On a proposé, en outre, d'attaquer

le ganglion à travers la dure-mère largement incisée; c'est *le procédé intra-dure-mérien.*

La voie basale est abandonnée, car elle donne réellement trop peu de jour; le parallèle ne doit donc être établi qu'entre les voies temporale et temporo-basale. Or, la voie temporo-basale est celle qui donne le plus large accès vers la face antérieure du rocher, permettant ainsi d'arriver plus facilement sur le ganglion, d'éviter les organes avoisinants (carotide interne, sinus caverneux) et de parer aux accidents s'ils surviennent.

S'inspirant de ce qui a été écrit sur la question, de ce qu'il a fait sur le vivant et de ce que lui ont démontré les expériences cadavériques, il s'est arrêté à un procédé par voie temporo-basale, caractérisé surtout par l'étendue du lambeau cutané, et de la brèche osseuse, et par la ligature systématique de l'artère méningée moyenne, en dehors du crâne.

M. Peugnez (Amiens). — *Un cas de résection du ganglion supérieur du sympathique cervical pour glaucome hémorragique.*

Depuis les travaux de M. Abadie, les chirurgiens semblent d'accord pour pratiquer la résection des ganglions supérieurs du grand sympathique pour les glaucomes qui ne paraissent pas justiciable de l'iridectomie. M. Abadie a précisé la valeur opératoire des symptômes qui permettent de classer les cas qui relèvent de l'iridectomie, ceux qui doivent être modifiés par la résection du grand sympathique. L'intégrité de la pupille indique que l'innervation du système vasculaire de l'œil relève du système sympathique et que les cas où la pupille est normale doivent être opérés par la sympathicectomie; la mydriase commande au contraire l'iridectomie.

M. Peugnez a eu cependant l'occasion d'opérer un malade atteint de glaucome hémorragique, dont la pupille était immobile et largement dilatée. Deux sclérotomies n'ayant point modifié son état, il lui fit une résection supérieure du grand sympathique, et actuellement, plus d'un an après l'opération, l'œil opéré n'est plus douloureux ni tendu : il est même en hypotension, si bien que M. Peugnez se demande s'il ne va pas faire une atrophie de son globe. L'action du grand sympathique sur la vascularisation choroïdienne explique la possibilité des troubles trophiques pouvant, après sa résection, amener de l'atrophie du globe, et l'on doit être fort réservé sur le pronostic définitif d'une opération qui s'attaque à un nerf aussi complexe et à physiologie encore si incomplètement connue.

M. Gangolphe (Lyon). — *De la résection du trépied orbitaire dans la chirurgie de l'orbite et de la face.*

La résection du trépied orbitaire externe (os malaire et ses attaches orbitaires, zygomatique et maxillaire) est une opération préliminaire ou complémentaire qui peut rendre de grands services dans la chirurgie de l'orbite et des régions voisines de la face. Elle permet d'aborder le globe oculaire très loin en arrière et d'opérer dans une région d'accès difficile, sinon impossible par la voie naturelle; elle ouvre largement les fosses zygomatique et temporale et permet d'aborder la fosse ptérygo-maxillaire,

enfin elle rend possible certaines autoplasties de la paupière inférieure et de la partie supérieure de la joue.

C'est ainsi que cette opération lui a permis d'extirper très facilement un sarcome de la partie externe de l'orbite et de réparer aisément une perte de substance de la paupière inférieure consécutive à l'extirpation d'un épithélioma de l'orbite.

M. Morestin (Paris) a pratiqué deux fois la résection du trépied orbitaire dans un but autoplastique, après des ablations de la paupière et de la partie supérieure de la joue pour épithélioma : chaque fois il en a obtenu un excellent résultat. Dans l'un des cas, il n'existait aucune déformation de la région plus de dix-huit mois après l'intervention.

M. Morestin (Paris). — *Traitement opératoire du lupus, extirpation des lésions et autoplastie.*

Le traitement opératoire du lupus n'est pas de pratique courante, et ce n'est qu'exceptionnellement qu'il est employé par les dermatologistes; il est vrai qu'il exige de la part de l'opérateur une certaine habileté unie à beaucoup de patience. De leur côté les malades l'acceptent très difficilement. C'est cependant le meilleur mode de traitement du lupus circonscrit, peu étendu et accessible; car il donne une guérison rapide, plus solide, plus durable, un résultat esthétique meilleur que les autres procédés habituellement mis en usage.

Pour réparer la perte de substance résultant de l'extirpation du lupus, l a recours habituellement aux méthodes autoplastiques, mobilisation de lambeaux taillés dans les régions circonvoisines quand il s'agit du cou ou de la face, méthode italienne quand il s'agit des membres. Il n'a recours aux greffes de Thiersch que quand il ne peut faire autrement; il a soin alors de réunir par quelques points de suture les lambeaux greffés pour empêcher leur déplacement; puis il applique un pansement sec à plat sans interposition d'imperméable. Cette manière de faire lui a toujours donné de bons résultats.

M. Jourdan (Marseille) n'a pas encore noté de récidive sur 8 cas de lupus traités par l'ablation totale suivie, selon le siège et l'étendue des lésions, soit de réunion immédiate, soit d'application d'un lambeau autoplastique ou de greffes dermo-épidermiques. Les plus anciens de ces cas datent de 1897 et 1898.

Toutes les fois qu'une tuberculose cutanée peut être enlevée entièrement, le mieux est d'en faire sans tarder l'ablation totale. Les avantages de l'ablation sont la rapidité de la guérison, la bonne qualité de la cicatrice obtenue; cicatrice bien préférable à celle que laissent les cautérisations et les grattages et surtout la rareté des récidives.

Ces récidives sont beaucoup plus rares après l'ablation totale qu'après tout autre mode de traitement : résultat d'autant supérieur que précisément l'ablation n'a succédé le plus souvent qu'à l'échec des autres procédés.

M. Faure (Paris). — *Traitement de la paralysie faciale d'origine traumatique par l'anastomose spino-faciale.* — Depuis la communication qu'il a faite, il y a trois ans, sur le même sujet, des travaux très importants, inspirés par elle, ont été faits à l'étranger, qui sont venus démontrer la justesse de l'idée qu'il a émise et la légitimité de l'opération qu'il avait faite.

Tous ces travaux sont analysés dans la thèse de Bréavoine (1901), qui constitue, sur ce sujet, un travail actuellement complet.

Et d'abord, sur son malade il a obtenu un demi-succès, qui, lors de sa première communication, n'était pas encore appréciable. L'ectropion paralytique qu'il présentait a disparu, et si la mobilité volontaire des muscles innervés par le facial est toujours abolie, un examen électrique très complet a démontré que le facial et les muscles qu'il anime ont recouvré leur excitabilité électrique.

En Italie, le Dr Barrago-Ciarella, expérimentant sur des chiens, a vu dans tous les cas la paralysie disparaître lorsque le facial sectionné était anastomosé au spinal ou au pneumogastrique, et ses expériences lui ont paru assez probantes pour qu'il ait cru devoir poser les conclusions suivantes : « Chez les chiens, la suture du bout central du spinal ou du pneumogastrique préalablement réséqués avec le bout périphérique du facial réséqué est susceptible, si elle est pratiquée immédiatement, de rétablir les fonctions dans les muscles innervés par ce même facial. »

En Allemagne, le Dr P. Manasse a fait mieux, et il a donné des coupes histologiques montrant, au niveau de l'anastomose, les cylindraxes du facial réséqué se continuant avec ceux du spinal. C'est une démonstration absolue de la réalité anatomique de l'anastomose.

Il y a mieux encore, et le Dr R. Kennedy, de Glasgow, a publié, avec photographies à l'appui, la très belle observation suivante : Sur une femme atteinte de spasme du nerf facial, avec contracture, secousses et tiraillements, il a sectionné le facial et l'a immédiatement anastomosé avec le spinal avivé latéralement. Au bout de quinze mois la guérison était complète, le spasme avait disparu, le facial paralysé avait recouvré ses fonctions. L'élévation brusque du bras produisait une contracture de la face, ce qui montre que les muscles trapèze et faciaux obéissaient à la même impulsion partie du centre cortical du spinal.

M. Faure n'a rien à changer au manuel opératoire qu'il a établi il y trois ans. Il conseillait alors d'anastomoser la branche trapézienne, sectionnée, au tronc du facial également sectionné. Si celui-ci est assez long, peut-être vaut-il mieux l'amener au contact du spinal avivé latéralement. Ce procédé, qu'il avait prévu, sans le conseiller, est recommandé par Manasse. Mais il faut qu'il n'y ait, au niveau de la suture, aucune espèce de traction.

En résumé, tous les animaux chez lesquels l'anastomose spino-faciale a été faite ont été complètement guéris de leur paralysie faciale, et la réalité anatomique de l'anastomose a pu être montrée histologiquement. D'autre part, sur les deux cas où cette anastomose a été pratiquée sur l'homme, l'un a été suivi d'un éclatant succès, et dans l'autre la preuve de la

régénération nerveuse a été établie par le retour de l'excitabilité électrique.

La proportion des succès dans cette opération est donc très considérable. Les malades qui en sont justiciables sont nombreux — et le moment paraît venu de tenter plus souvent une opération qui ne risque pas de leur faire grand mal et qui peut les guérir.

M. Girard (Berne). — *De l'urano-taphylorraphie.*

M. Girard a pratiqué l'urano-taphylorraphie pour fissure congénitale du palais sur 69 malades, dont quelques-uns ont dû être soumis à des opérations supplémentaires pour déhiscence plus ou moins considérable de la ligne de suture. Il n'a eu à déplorer qu'un seul décès consécutif à l'opération; il s'agissait d'une fillelte de six ans chez qui le tamponnement à la gaze iodoformée, qu'il employait alors, a probablement provoqué une intoxication.

Comme Wolff (de Berlin), il est partisan de l'opération précoce, c'est-à-dire faite avant que l'enfant commence à parler et se soit accoutumé pour la phonation à des coordinations de mouvements utiles peut-être tant que la fissure existe, mais nuisibles dès qu'elle est fermée. L'opération précoce n'est pas plus difficile malgré l'exiguïté du champ opératoire. Elle n'est pas beaucoup plus dangereuse; sur 15 enfants âgés de vingt-quatre mois et au-dessous, dont 1 de neuf mois et 9 de douze à dix-huit mois, il n'a pas eu un seul décès.

Le résultat immédiat est au moins aussi bon qu'avec l'opération tardive; le succès fonctionnel au point de vue de la phonation est meilleur. Il n'a jamais observé l'insuffisance de développement latéral du maxillaire supérieur, signalé dans quelques cas par Ehrmann à la suite de l'opération précoce; il croit que cette insuffisance est due à d'autres causes que la précocité de l'opération et qu'elle peut être évitée.

Il pratique l'opération en une séance, avec anesthésie au chloroforme; la tête est placée dans la position de Rose mitigée, ce qui permet d'opérer par devant. Pour la suture, il se sert généralement, c'est-à-dire dans les cas pas trop difficiles, d'un simple surjet avec de la soie fine, en commençant par la luette; ce surjet doit souvent être appuyé par un ou deux points de soutien vers la région de l'insertion du voile, pour détendre et mieux adosser les bords. Il s'enlève plus facilement que tout autre genre de suture. Quand il applique la suture entrecoupée, il emploie un fil métallique, armé à chaque chef d'une courte aiguille courbe qu'on passe par le bord de la moitié correspondante du voile en pénétrant d'arrière en avant, c'est-à-dire de haut en bas, et qu'on manie au moyen d'un porte aiguille ordinaire.

M. Ehrmann (Mulhouse) apporte quelques moulages qui montrent la déformation du maxillaire supérieur qu'il a signalée et qui ne s'est produite que dans les cas où l'opération a été pratiquée d'une façon précoce.

Cou et Tronc.

M. Moure (Bordeaux). — *De la suture immédiate des voies aériennes.*

M. Moure rapporte l'observation de quatre enfants opérés pour des corps étrangers des voies aériennes, chez lesquels, deux fois, il n'a pas placé de canule après l'intervention et deux autres fois il a pratiqué la réunion immédiate des lèvres de l'incision trachéale au catgut, et suturé la peau avec des crins.

Dans ces deux cas la guérison a été extrêmement rapide.

Cet auteur dit avoir employé ce même procédé de réunion immédiate du conduit laryngo-trachéal tout entier, dans la trachéo-thyrotomie faite pour des tumeurs malignes (épithélioma limité à une corde vocale). Ici encore la suppression de la canule a eu l'avantage de favoriser la guérison rapide de la plaie faite aux voix aériennes, son raccord parfait, sans chevauchement, et surtout d'éviter les complications souvent très graves qui accompagnent ces sortes d'interventions.

M. Moure propose systématiquement cette réunion immédiate, soit après la laryngo-fissure faite pour des corps étrangers, cela va sans dire, ou des tumeurs nécessitant une intervention par la voix externe.

M. Le Dentu (Paris). — *Statistique d'amputations du sein pour tumeurs malignes.*

M. Le Dentu a laissé de côté les cas de l'hôpital à cause de l'impossibilité de se procurer des renseignements précis sur tous, il n'a retenu que ceux de la ville au nombre de 57.

Il en a écarté deux dont les résultats éloignés lui sont restés inconnus, et deux autres insuffisamment caractérisés, en tant que tumeurs nettement épithéliales. Il reste donc 53 cas dont il a pu établir l'histoire complète avec une exactitude presque absolue.

Dans la plupart de ces cas, l'examen histologique a été pratiqué avec toutes les garanties désirables. Pour certains, la récidive s'est chargée de caractériser la maladie. D'ailleurs, M. Le Dentu ne croit pas que, pièces en mains, il soit possible de confondre le carcinome classique, surtout à ses débuts, avec une autre lésion quelconque.

Pour ces 53 cas, la mortalité a été nulle. A l'hôpital, il n'a vu mourir que deux de ses opérées depuis trente ans, l'une de septicémie en 1876, l'autre de choc, en quelques heures, vers 1882.

Les plus anciens faits de cette statistique restreinte remontent à 1879 Elle a été arrêtée à la fin de juillet de cette année.

Prenant pour base de son analyse le *minimum de survie de trois ans*, que M. Cestan a adopté après d'autres dans une étude récente, il arrive dans ses calculs de pourcentage aux résultats suivants :

Durée des survies pour l'ensemble.

Sur ses 53 cas il compte 36 opérés morts depuis plus ou moins longtemps (un homme figure dans cette catégorie), et 17 opérées encore vivantes.

Sur l'ensemble de ces deux catégories, il y a 26 cas de survie, avec ou sans récidive au delà de trois ans, soit 49,05 p. 100.

19 opérés sont restés sans récidive pendant un minimum de trois ans, soit 35,84 p. 100.

En défalquant 2 opérées mortes avant la troisième année révolue, sans avoir de récidive, et 7 opérées encore vivantes, qui l'ont été depuis moins de trois ans, on arriverait à la proportion de 43,18 p. 100 au lieu de 35,84 p. 100, pour la survie moyenne d'*au moins trois ans sans récidive*.

DURÉE DES SURVIES POUR LA PREMIÈRE CATÉGORIE (36 OPÉRÉS MORTS).

Moyenne générale de la survie : trois ans, six mois, quinze jours.

Pour 16 (44,44 p. 100) elle a dépassé trois ans avec ou sans récidive.

Pour 10 (27,77 p. 100) la récidive n'est survenue qu'après trois ans.

Détail des survies au delà de trois ans :

De 3 à 4 ans	4 cas.
De 4 à 5 ans	6 —
De 6 à 7 ans	1 —
De 7 à 8 ans	1 —
De 8 à 9 ans	1 —
9 ans révolus	1 —
10 ans révolus	1 —
13 ans, 10 mois 11 jours (l'homme)	1 —
Total	16 cas.

Causes de la mort :

Maladies intercurrentes	5 cas.

Récidive locale et généralisation :

Récidive locale	13 cas (36,11 p. 100
Récidive locale et généralisation	12 cas (33,33 —
Généralisation sans récidive locale	6 cas (16,66 —

DURÉE DES SURVIES POUR LA DEUXIÈME CATÉGORIE (17 OPÉRÉES VIVANTES).

7 sont opérées depuis moins de trois ans.

10 ont dépassé trois ans de survie.

Moyenne pour l'ensemble : six ans, un mois, vingt-sept jours.

Moyenne pour les 10 opérées ayant plus de trois ans de survie : neuf ans et trois mois.

DÉTAIL DES SURVIES POUR LES 17 OPÉRÉES VIVANTES.

1° Moins de trois ans :

Entre 6 mois et 1 an	3 cas.
Entre 1 an et 2 ans	1 —
Entre 2 ans et 3 ans	3 —
Total	7 cas.

2° Plus de trois ans (10 cas, soit 58,82 p. 100).

Entre 3 et 4 ans	1 cas.
Entre 4 et 5 ans	1 —
Entre 5 et 6 ans	2 —
Entre 10 et 11 ans	1 —
Entre 12 et 13 ans	2 —
Entre 13 et 14 ans	3 —
Total	10 cas.

Sur ces 17 opérées encore vivantes, 3 seulement ont eu des récidives, d'ailleurs limitées et ont subi plus d'une opération. Une a été opérée pour un mauvais cas, il y a seulement un an.

Technique. — Depuis fort longtemps M. Le Dentu opère, sauf variantes, à peu près de la manière suivante :

Curage profond de l'aisselle dans tous les cas.

Excision assez large des téguments sans se préoccuper de la possibilité de la suture.

Ablation d'un bloc de la glande mammaire et de tous les tissus de l'aisselle.

Excision d'une assez grande étendue de l'aponévrose du grand pectoral et d'une couche plus ou moins épaisse de ce muscle.

Il a excisé le faisceau sternal de ce muscle en son entier, par nécessité plusieurs fois, exceptionnellement pour se conformer au précepte de Halsted.

Il croit qu'il y a lieu d'élargir un peu ce manuel opératoire.

L'ablation systématique du faisceau sternal du grand pectoral, quelquefois du petit pectoral, assure certainement mieux le succès et n'a aucun inconvénient.

La dissection de l'aisselle doit être complète, mais avec la sonde cannelée, les ciseaux et les doigts, on peut la pousser aussi loin qu'avec le bistouri et avec moins de risques.

L'ablation des téguments doit être très large; il faudra se résigner à n'obtenir le plus souvent que des réunions immédiates partielles.

L'incision ovalaire allongée en pointe jusqu'au bras lui semble tout à fait suffisante, un débridement oblique vers la clavicule sera parfois avantageux.

La dissection du creux sus-claviculaire n'a guère de raison d'être que s'il y a des ganglions dégénérés jusqu'au voisinage de la clavicule, et pour prévenir l'extension du néoplasme jusque dans cette région. Il la croit illusoire, quoique encore légitime, quand le système lymphatique sus-claviculaire est déjà envahi.

A plus forte raison, les interventions sans limites, comportant la dissection du cou, de la partie haute du médiastin, entraînant la section de la clavicule, la résection partielle du sternum, ainsi que la désarticulation interscapulo-humérale, ne méritent-elles pas la confiance et doivent-elles être condamnées.

M. Le Dentu reste fidèle au drainage axillaire qui écarte tout retard par stagnation de liquides et ne prolonge pas les pansements au delà du terme normal en cas de réunion immédiate.

Enfin, au moment du pansement, il écarte le bras du tronc de 45 degrés au moins; il évite ainsi les raideurs cicatricielles et la gêne prolongée des mouvements.

M. Phocas (de Lille). — *Inflammation et tumeurs du sein.*

L'auteur apporte deux nouvelles observations pour contribuer à l'étude des rapports de l'inflammation et des tumeurs du sein.

Dans une première observation une femme présentait au niveau des seins toutes les apparences d'une maladie noueuse de la mamelle. Elle est opérée cependant à cause des douleurs. L'apparence clinique et l'examen macroscopique sont tellement en faveur du diagnostic de « mastite » que l'ablation des ganglions est jugée inutile. L'examen microscopique de la mamelle enlevée confirme ce diagnostic.

Malgré tout cela, au bout de six mois, il y a récidive dans les ganglions, et, alors, un nouvel examen microscopique démontre la nature épithéliale des ganglions récidivés.

Trois hypothèses sont à examiner :

1° Le diagnostic était erroné. Il s'agissait dès le début d'un épithélioma compliqué de lésions inflammatoires et l'examen microscopique n'a pas pu révéler le point épithéliomateux.

2° La maladie était bien une mastite chronique. Mais, par une sorte d'irritation artificielle, après son ablation il s'est développé un épithélioma sur les ganglions enflammés.

3° Enfin la maladie noueuse et la maladie kystique peuvent dans certains cas rares évoluer vers la dégénérescence cancéreuse de même qu'elles évoluent le plus souvent vers le type de tumeur bénigne, adénome.

Quoi qu'il en soit, ce fait existe et mérite d'attirer l'attention. Le syndrome de la maladie noueuse ou kystique de la mamelle peut parfois cacher l'évolution d'une véritable tumeur maligne.

Dans un autre cas l'auteur a enlevé un sein à une femme de quarante-huit ans. La tumeur était ramollie et *non ouverte*. L'examen microscopique a démontré l'existence d'un cancer infecté par le staphylocoque blanc et en voie de suppuration. La femme a guéri et reste guérie depuis deux ans. L'infection du carcinome eut lieu par les canaux galactophores. L'examen microscopique est intéressant en faisant voir les modifications des cellules épithéliales sous l'influence du staphylocoque.

M. Delorme (armée). — *Note sur les indications de la décortication pulmonaire.*

Depuis sa communication au Congrès de chirurgie de 1896, l'étude de la décortication pulmonaire a fait quelques progrès. Non seulement cette méthode a continué à être tenue en honneur par les chirurgiens de la province et de l'étranger, qui l'opposent à celle d'Estlander et surtout à celle

de Schedé, mais quelques-uns ont cherché à perfectionner quelques détails de technique et à en préciser les indications.

C'est sur ce dernier point si important que M. Delorme désire retenir l'attention. Au congrès de 1896, il disait à propos de ces indications que malheureusement ni les signes cliniques, ni l'examen bactériologique ne permettaient à l'avance de juger du degré d'opportunité de cette méthode, qu'ils ne pouvaient renseigner sur la possibilité du décollement de la membrane enveloppante ou sur la perméabilité et l'extensibilité du poumon et que, par conséquent, dans cette incertitude, on devait aller droit à ce dernier, explorer *de visu*, essayer la décortication et transformer séance tenante l'opération si le dégagement de la membrane était reconnu impossible.

Aujourd'hui, grâce aux recherches du chirurgien belge Gallet il semble, que l'on puisse à l'avance déterminer les cas dans lesquels la décortication pulmonaire est appelée à fournir des succès et ceux dans lesquels elle offre peu de chances de réussite. Ce résultat a été obtenu par la radiographie. Quand le poumon est atteint de pneumonie pleurogène, qu'il est sclérosé, c'est-à-dire non dilatable, la radiographie accuse une teinte opaque, uniforme, sur laquelle les côtes ne se dessinent plus. Quand, au contraire, le poumon est sain, susceptible d'une dilatation, l'image montre : 1° la présence des côtes qui révèlent leur forme par une teinte grise nette; 2° des espaces blancs intercostaux. Le poumon dilatable comme le poumon sain n'a pas laissé d'image sur l'épreuve radiographique.

M. Gallet a pu, sur le vivant, contrôler la valeur de ces précieuses indications. Sur l'un de ses opérés la radiographie ne révélait plus la moindre trace de toute la zone claire occupée normalement par le poumon.

Ce moignon de viscère atteint de pneumonie pleurogène devait, dit-il, être incapable de se dilater après décortication. C'est au moins ce qu'il avait prévu et les faits ont démontré qu'ici l'opération de Delorme était illusoire. Le malade a guéri par une opération de Schedé. Chez l'autre, la zone claire donnée par le poumon persistait. M. Gallet a cru que l'opération de Delorme lui donnerait un succès, et ce succès, il l'a obtenu.

Ces recherches ne sont qu'à leur point de départ. Elles seront poursuivies et fourniront vraisemblablement des renseignements nouveaux et fort utiles. Quoi qu'il en soit la donnée si précise qu'elles ont permis d'établir mérite de fixer toute l'attention des chirurgiens.

Ainsi à l'heure actuelle, la méthode de la décortication pulmonaire — on peut le dire en faisant appel à un récent relevé des opérations pratiquées, — affirme chaque jour sa valeur dans les pleurésies chroniques avec cavités de grandes dimensions; sa technique est bien précisée ainsi que son pronostic qui est peu grave. Et si, naguère, il n'était pas possible de bien déterminer les cas dans lesquels elle était indiquée et susceptible d'amener la guérison de l'opéré, il sera possible dorénavant de faire disparaître des statistiques, grâce à la radiographie, des insuccès qui ne tenaient qu'à l'ignorance des conditions dans lesquelles elle devait être entreprise.

M. Delagenière (le Mans). — *Du pneumothorax chirurgical; ses dangers et sa valeur au point de vue de la chirurgie pleuro-pulmonaire d'après six observations.*

Le pneumothorax survenant au cours d'opérations sur le poumon lorsque la plèvre est saine ou dépourvue d'adhérences a été considéré à tort comme un accident grave. C'est un accident qui peut être sérieux si on le provoque brusquement. Si, au contraire, on le provoque lentement, il perd sa gravité, d'autant qu'on a un moyen infaillible et très simple de l'arrêter dans sa formation. Ce moyen, qui a réussi dans trois cas d'ouverture accidentelle de la plèvre, consiste à attirer le poumon dans l'ouverture pleurale et à l'y suturer.

Le pneumothorax provoqué lentement constitue à lui seul un moyen efficace pour arrêter certaines hémorragies pulmonaires graves. Il a pleinement réussi dans un cas de blessure du poumon par arme à feu, le poumon en s'affaissant obtura sans doute le vaisseau lésé.

Non seulement le pneumothorax provoqué d'après les règles ci-dessus n'a pas d'importance pendant l'opération, mais il n'en a pas non plus dans la suite, après l'opération, à la condition d'évacuer au moyen d'un aspirateur Potain l'air contenu dans la plèvre quand l'exploration est terminée et que le poumon est extériorisé et la plèvre suturée. Ce moyen très simple, qui a été employé après une exploration simple de la plèvre, et dans un cas d'abcès central du poumon, a parfaitement réussi; le poumon a aussitôt repris son volume primitif et les deux malades n'ont éprouvé aucune gêne respiratoire, ni aucun point de côté après l'opération. Il est donc logique, au cours d'interventions pratiquées sur le poumon, lorsque le diagnostic est incertain, et lorsque les plèvres sont saines, de provoquer un pneumothorax, d'ouvrir ensuite largement la plèvre pour explorer toute la cavité pleurale et le poumon tout entier. L'exploration du poumon se fait au moyen d'une sorte de pétrissage du poumon avec la main, on reconnaît les parties indurées et hépatisées. On peut facilement extérioriser l'organe dans l'endroit qui répond à la collection ou au foyer découvert. Puis, quand le poumon est ainsi extériorisé sur un point de sa surface au moyen de sutures, on ferme hermétiquement la plèvre, et, avec l'aspirateur, on la débarrasse de l'air du pneumothorax. On termine l'opération en incisant le poumon, ouvrant et nettoyant le foyer que l'on draine soit avec de la gaze, soit avec des drains, on rabat enfin le lambeau cutané et on le suture comme à l'ordinaire. M. Delagénière a exécuté l'opération dans tous ses détails et avec un plein succès chez un malade atteint d'abcès central du poumon dont il rapportera l'histoire. La méthode générale qu'il propose est consacrée par des observations concluantes de malades opérés par lui.

M. Bouglé (Paris). — *Opération de Schede dans les empyèmes chroniques.*

Dans deux cas d'empyèmes chroniques, M. Bouglé a employé avec les meilleurs résultats le procédé de Schede modifié en associant la résection large de la plèvre et la résection étendue des côtes et des muscles intercostaux faite successivement, en plusieurs temps, et de bas en haut. Dans

l'un des cas il a réséqué d'abord les 9e, 8e et 7e côtes et, quelques mois plus tard, les 6e et 5e côtes; dans le second cas il a réséqué successivement les 8e, 7e et 6e côtes. Ses deux opérés ont parfaitement guéri. Il insiste sur l'utilité de l'incision en U, qui donne beaucoup de jour, et sur la nécessité de la suppression du cul-de-sac costo-diaphragmatique. Le drainage large est absolument indispensable.

M. Delorme (Paris). — *Sur l'intervention dans les lésions tuberculeuses de la région cervicale du rachis.*

L'observation que M. Delorme communique est faite pour montrer les insurmontables difficultés qu'on peut éprouver à lever les compressions médullaires qu'exercent les lésions tuberculeuses siégeant dans la région cervicale.

Un malade atteint autrefois de pleurésie chronique entre dans son service à l'hôpital Bégin, il y a deux mois environ.

Après avoir éprouvé pendant quelques semaines des difficultés pour remuer la tête, il accuse en deux jours une paralysie motrice complète des membres supérieurs et des membres inférieurs avec conservation *de la sensibilité* des membres à la douleur, au toucher, à la température, une paralysie de la vessie et du rectum.

La respiration anhélante ne s'exécute plus que par les muscles cervicaux et le diaphragme.

Pas d'émission de sperme.

L'examen du cou fait avec prudence révèle un empâtement très profond mal délimité à droite comme à gauche sur les côtés de la colonne vertébrale et s'étendant un peu en arrière à droite.

L'exploration de la paroi postérieure du pharynx avec le doigt n'accuse aucun empâtement.

On pose le diagnostic de mal de Pott cervical avec compression de la région antéro-latérale de la moelle par un abcès, et on immobilise la colonne vertébrale dont le moindre mouvement est pénible et peut être dangereux; on applique un appareil contentif de zinc bien matelassé, peu serré, prenant point d'appui sur la nuque et les épaules. Cet appareil n'est pas supporté et doit être enlevé. Il augmente les troubles respiratoires.

Après quelques jours d'observation, la persistance de la paralysie motrice des membres, de la paralysie vésicale, de l'infection de la vessie, et surtout la gêne extrême de la respiration, les menaces incessantes d'asphyxie ou de suffocation l'engagent à intervenir.

Son plan opératoire est le suivant : 1° Faire à droite, où l'empâtement profond est un peu plus accusé et un peu plus douloureux à la pression, une incision latérale d'une longueur suffisante en arrière du sterno-mastoïdien à partir de la base de l'apophyse mastoïde. 2° Découvrir les parties antéro et postéro-latérales droites de la colonne vertébrale et si, par l'incision profonde menée jusqu'aux corps et aux parties latérales des vertèbres, il lui était impossible d'arriver à ouvrir l'abcès et à faire cesser la compression intra-rachidienne, faire sauter, à la pince coupante, une partie de

l'arc postérieur de la 1re et de la 2e cervicale, en évitant de blesser la vertébrale, contourner les méninges avec une sonde cannelée recourbée et ouvrir l'abcès antérieur intra-rachidien.

M. Delorme pratiqua cette incision; elle le conduisit sur la partie antéro-latérale droite de la colonne vertébrale, sur un abcès des dimensions d'un œuf de pigeon à paroi épaisse, tomenteuse, contenant une vingtaine de grammes de pus séreux dont le centre répondait à l'axis.

L'abcès vidé, on constata que du pus sortait par le trou de conjugaison de l'axis et de la 3e vertèbre cervicale.

Pensant que ce trou de conjugaison représentait pour le diverticule rachidien de l'abcès un canal de déversement suffisant, on arrêta là l'intervention; on rugina la partie antérieure des corps de l'axis et de la troisième cervicale qui étaient carriés en surface, puis après avoir drainé, on ferma la plaie.

Les jours suivants, contre toute attente, la paralysie motrice des membres, de la vessie et du rectum ne céda pas; les troubles respiratoires graves persistèrent, M. Delorme regrettait de n'avoir pas complété son opération par l'excision d'une partie des lames des deux ou trois premières vertèbres et de n'avoir pas ouvert largement le foyer intra-rachidien.

Huit jours après l'intervention, l'opéré, qui conserva toute sa connaissance jusqu'à sa mort, succomba à une syncope respiratoire. Son autopsie leva et les scrupules et les regrets.

On trouva, sous la dure-mère incisée, un tuberculome partiellement caséeux, en majorité cru, fibroïde, tapissant la partie antérieure du cordon médullaire à partir du niveau du corps de l'atlas jusqu'au niveau de la partie inférieure du corps et de la cinquième vertèbre, s'étendant sur les côtes et même sur la moitié droite postérieure dans une étendue à peu près aussi grande qu'en avant, malgré l'absence de troubles sensitifs.

Ce tuberculome sous-dure-mérien, épais de 2 à 3 millimètres, faisait tellement corps avec la pie-mère et l'arachnoïde qu'il ne pouvait en être détaché par des frottements ou par un curettage. A son niveau, au-dessus et au-dessous de lui, la moelle était non déprimée, mais, au contraire, volumineuse, comme œdématiée.

M. Ducroquet (Paris). — *Les appareils pour le traitement du mal de Pott au début.*

M. Ducroquet discute les conditions que doit remplir l'appareil dans le traitement du mal de Pott. La respiration, en particulier, doit se faire librement, si on sait faire un choix judicieux dans la prise des points d'appui. On peut conditionner l'appareil de façon à laisser libre toute la partie antérieure de l'abdomen et du thorax.

Le bassin et les épaules sont les deux points d'appui principaux. M. Ducroquet montre que la contention est variable avec le siège de la lésion. Grâce à un appareil bien conditionné, on voit, au bout de peu de temps, les déviations commençantes se redresser, le rachis se consolider. Grâce au tassement de la colonne vertébrale, qui se fait en arrière dans le rachis pos-

térieur par imbrication des lames vertébrales, on obtient une guérison sans gibbosité.

M. Ducroquet donne la technique de l'appareil plâtré qu'il emploie dans ce cas, et présente plusieurs appareils en celluloïd avec renforcement s'opposant à leur déformation.

Appareil digestif.

M. F. Terrier (Paris). — *De la gastro-entérostomie.*

M. Terrier donne la relation des 15 cas qu'il a opérés : 7 pour cancers et 8 pour affections non malignes de l'estomac. Il a toujours fait la gastro-entérostomie postérieure transmésocôlique de von Hacker.

Sur les 15 cas il n'a eu qu'une mort, soit une mortalité de 6 p. 100, chiffre bien inférieur aux 30 et 35 p. 100 qu'on trouve dans la statistique de ces interventions. Cela tient, croit-il, non seulement à la manière méthodique dont il mène les différents temps de l'opération, mais aux soins minutieux pré- et post-opératoires auxquels sont soumis tous ses malades. Avant l'opération, il prépare l'estomac par des lavages répétés; après l'opération, ces mêmes lavages sont repris : ils contribuent puissamment à empêcher l'apparition des symptômes décrits sous le nom de *circulus vitiosus*; il attache également une grande importance aux injections sous-cutanées ou intra-veineuses de sérum artificiel — 1 à 2 litres par vingt-quatre heures, injections permettant de lutter victorieusement contre le collapsus.

Grâce à cette manière de faire, les suites opératoires immédiates et éloignées ont été fort satisfaisantes, même chez les cancéreux dont quelques-uns étaient arrivés à la dernière période de leur cachexie. Chez ses 7 opérés il a obtenu une survie appréciable : quatre, cinq, sept, sept et demi, huit, onze mois. Deux présentent actuellement des signes d'oblitération des voies biliaires, sans que les fonctions de l'estomac en soient gênées. Mais les plus beaux résultats ont été obtenus dans les affections non cancéreuses de l'estomac. Il est intervenu : 1 fois pour gastralgie avec hyperchlorhydrie, 1 fois pour dilatation simple, 1 fois pour dilatation avec douleur, 1 fois pour dilatation avec hyperchlorhydrie, 2 fois pour ulcère, 1 fois pour gastrosuccorrhée, 1 fois enfin pour gastrite alcoolique : cette dernière malade a succombé, quelques jours après l'opération, à des troubles cardiaques déjà anciens et mal définis.

Dans tous les autres cas la cessation des symptômes a été presque immédiate. Certains de ses malades ont augmenté de près de 18 kilogrammes.

En somme, la gastro-entérostomie est une opération qui, par sa simplicité, sa bénignité et l'excellence de ses résultats, mérite de prendre le premier rang parmi les méthodes utilisées en chirurgie gastrique.

M. Monprofit (Angers) a été un des premiers en France à présenter des observations de gastro-entérostomie par le procédé en Y de Roux (de Lausanne) et il est toujours admirateur de ce procédé, si élégant, et si physiologique.

Il le pratique toujours de temps à autre, surtout chez les malades atteints d'affections bénignes. Mais il doit dire qu'obtenant de si bons résultats avec le procédé de Von Hacker il n'éprouve pas le besoin de recourir à l'Y, qui n'est certainement ni plus compliqué, ni plus difficile, mais incontestablement un peu plus long.

Il croit que les indications de la gastro-entérostomie vont s'étendant tous les jours; plus on avancera, plus on s'apercevra que le traitement chirurgical des affections chroniques de l'estomac est le seul à recommander, et qu'il n'existe pas en réalité de traitement médical efficace en pareil cas.

Il est d'ailleurs extrêmement difficile de faire d'une façon exacte le diagnostic de la nature maligne ou bénigne des troubles gastriques chroniques et même des tumeurs, avec les moyens dont on dispose actuellement. L'examen histologique des tumeurs fait par les hommes les plus compétents souvent n'est pas beaucoup plus positif.

On a vu des malades présentant tous les signes cliniques du cancer de l'estomac, avec tumeur volumineuse, qui guérissent complètement après la gastro-entérostomie, et ont une survie indéfinie.

Il a, pour sa part, plusieurs malades de ce genre dont la santé se maintient parfaite après plusieurs années, et il est incontestable que, pour eux, la gastro-entérostomie a été une véritable opération radicale.

M. Guinard (Paris) est d'avis que la gastro-entérostomie est l'opération de choix dans les sténoses pyloriques.

La gastrectomie et la pylorectomie sont plus graves. Quant à la gastro-entérostomie en Y de Roux (de Lauzanne), elle est bien loin d'être opposable à celle de Von Hacker et de Wölfer. Il ne voit donc pas quel avantage on a à préférer l'opération la plus compliquée à celle qui est la plus simple.

M. Pantaloni (Marseille) ne trouve pas le procédé de Von Hacker si simple que cela.

M. Pantaloni (Marseille). — *La valeur de la gastro-entérostomie en Y pour les affections non cancéreuses de l'estomac, susceptibles de guérir par l'opération.*

Il donne la relation de 25 cas d'affections non cancéreuses opérées en deux années de gastro-entérostomie par le procédé en Y. Il a obtenu 24 guérisons et n'a eu à enregistrer qu'un décès, soit une mortalité de 4 p. 100. L'auteur a insisté sur les points suivants : d'abord la bénignité du procédé dans les cas d'affections non cancéreuses, c'est-à dire le rétrécissement pylorique, l'ulcère, la dislocation, le spasme, etc. L'opération ne semble contre-indiquée que lors de manifestations stomacales placées sous l'influence exclusive du système nerveux. Ensuite sur la supériorité du procédé en Y sur les autres modes de gastro-entérostomie; enfin sur la nécessité, pour la marche en avant de la chirurgie de l'estomac, de publier non pas des chiffres de statistique, mais des observations très détaillées, de façon à mettre en regard les symptômes accusés par les malades et les lésions constatées par l'opérateur. C'est ainsi qu'on refera la pathologie

scientifique de l'estomac et l'éducation des médecins, et la révolution qui s'est produite pour la gynécologie se réalisera de suite pour l'estomac.

M. Monprofit (Angers) rapporte le fait d'un malade opéré de *gastro-entérostomie postérieure* par le procédé de Von Hacker, pour sténose pylorique, qui fut pris, plusieurs mois après l'intervention, d'accidents attribuables à un mauvais fonctionnement de l'abouchement gastro-intestinal. Après une période d'amélioration il était repris de crises aiguës, de vomissement et de constipation durant plusieurs jours, puis disparaissant brusquement. M. Monprofit pensant à un *circulus vitiosus*, proposa à plusieurs reprises à ce malade une nouvelle intervention. Ce dernier n'y consentit qu'au bout de trois années à la suite d'une crise plus intense que les précédentes.

La laparotomie permit de voir que l'abouchement gastro-intestinal était en excellent état et fonctionnait parfaitement; les accidents étaient dus uniquement à des adhérences de plusieurs anses entre elles et à la paroi abdominale au niveau de la suture. Le paquet intestinal, constitué aux dépens de la portion moyenne du jéjunum, fut disséqué, l'intestin libéré et placé dans la partie inférieure de l'abdomen. Le malade guérit rapidement, et retrouva la santé. Les crises n'étaient pas dues à un mauvais fonctionnement de l'abouchement gastro-intestinal, mais bien à une occlusion intestinale incomplète. Il est possible que ces cas soient plus fréquents qu'on ne pourrait d'abord le penser.

M. Mauclaire a fait, il y a trois ans, une gastro-entérostomie pour des accidents de sténose du pylore déterminée par une tumeur intra-pylorique grosse comme les deux poings. La gastro-entérostomie fit disparaître cette tumeur.

Dix-huit mois après, cette tumeur se montra de nouveau. On fit alors une pylorectomie. L'examen histologique de la tumeur put alors être fait. Or, les avis ont été partagés, les uns en ont fait du cancer, les autres de la linite plastique. Cela prouve que le diagnostic histologique est aussi difficile à faire que le diagnostic clinique, et que l'indication opératoire à en tirer doit souvent être des plus difficiles.

M. Vautrin (Nancy). — *Traitement chirurgical de la dislocation verticale de l'estomac.*

La dislocation verticale de l'estomac consiste dans la ptose totale de l'organe, un seul point de soutien restant fixe, le cardia. Le pylore en prolapsus se rencontre au-dessous et à droite de l'ombilic; la première portion du duodénum suit la migration du pylore. On peut distinguer : *a.* la *dislocation verticale essentielle*, due à un traumatisme, à l'abus du corset ou à une faiblesse native des ligaments suspenseurs; *b.* la *dislocation verticale concomitante de la ptose abdominale généralisée*, due à un trouble trophique consécutif à la grossesse, et justiciable du traitement médical; *c.* la *dislocation verticale compliquant la sténose pylorique.*

La *dislocation essentielle* exige parfois un traitement chirurgical. D'après l'observation de Hartmann et celle de Vautrin, c'est à la *gastrorraphie* combinée à la *gastropexie* qu'il faut recourir. Les résultats ont été excellents.

La *dislocation* compliquant la *sténose cicatricielle* exige la *gastro-entérostomie* (procédé de Roux de préférence), avec ou sans *gastropexie*. La pyloroplastie, combinée avec la gastropexie, donne moins de garantie.

La *dislocation* compliquant la *sténose néoplasique* exige : soit la *pylorectomie* suivie de l'abouchement duodénal sur l'estomac avec *gastropexie*, afin d'éviter la récidive immédiate de la dislocation verticale que l'auteur a observée dans un cas; soit la *pylorectomie* avec suture des plaies gastrique et duodénale et *gastro-entérostomie*. En cas de résection impossible par suite de l'extension du néoplasme, il faut recourir à la *gastro-entérostomie* suivie de *gastropexie*, si le reflux de la bile vers l'estomac est à redouter par suite de la persistance de la dislocation.

Peyrot (Paris). — *Sur deux cas d'exclusion de l'intestin.*

M. Peyrot a eu l'occasion de pratiquer deux fois l'*exclusion de l'intestin*. La première de ces opérations fut faite pour une fistule stercorale rebelle consécutive à une tuberculose cæcale : il fit l'exclusion de la portion fistulée en sectionnant par écrasement l'intestin grêle à 15 centimètres de son abouchement dans le cæcum, et le côlon transverse au voisinage de sa partie moyenne, et en pratiquant, après suture des bouts sectionnés, une entéro-anastomose latérale entre l'intestin grêle et la portion terminale du gros intestin. L'opération fut suivie de mort. Il a fait une deuxième opération du même genre pour guérir une fistule intestino-vaginale consécutive à une hystérectomie vaginale. Cette fois le résultat fut excellent; la fistule intestino-vaginale subsiste toujours, mais elle ne donne plus passage qu'à quelques gouttes de sérosité provenant de l'anse exclue.

M. Le Dentu (Paris). — *Traitement de trois anus contre nature.*

M. Le Dentu indique la méthode qu'il a employée pour traiter *trois anus contre nature* (*un ombilical, un inguinal, un vaginal*). Il a eu d'abord recours à la méthode de Dupuytren, en sectionnant d'abord l'éperon avec l'entérotome; il a fait ensuite l'entérorraphie latérale.

Dans un autre cas d'énorme fistule recto-vaginale, et dans un anus contre nature ombilical, il a pu, grâce à deux applications de l'entérotome de Dupuytren, obtenir une obturation parfaite. Cette obturation a été spontanée dans un cas; dans l'autre, il a fermé l'anus anormal par deux points de suture. Il a eu recours à la résection intestinale dans un cas d'anus contre nature inguinal; elle lui a donné une guérison parfaite malgré une gangrène gazeuse survenue inopinément.

M. Souligoux (Paris). — *Note sur trois cas de cancer du gros intestin.*

Il est intervenu trois fois et ces trois interventions lui permettent de résumer ainsi sa pratique : lorsque le cancer provoque des accidents d'occlusion

aiguë ou chronique, il faut d'abord et uniquement établir un anus contre nature; ce n'est que plus tard qu'on pourra pratiquer une entéro-anastomose ou une résection intestinale suivie d'entéro-anastomose. En tout cas la laparotomie permet de reconnaître l'endroit où cet anus contre-nature doit être fait. Lorsque le cancer ne donne lieu qu'à un simple ralentissement dans le cours des matières, il conseille de faire le plus tôt possible l'entéro-anastomose latérale; on recourra à cette dernière opération seule dans les cas où la présence d'adhérences trop nombreuses ou trop solides rendra l'entérectomie impraticable.

M. Monprofit insiste sur la nécessité absolue qu'il y a à faire l'anastomose entéro-latérale dans les cancers de l'intestin, aussi loin que possible du point où a porté la résection; de la sorte, la récidive ne se fait plus au voisinage immédiat de la nouvelle bouche, et il n'y a plus à craindre pour l'avenir de nouveaux accidents d'occlusion.

M. Goullioud (Lyon). — *Sur le cancer du cæcum et le cancer de l'S iliaque; six cas d'entérectomie.*

Parmi les cancers du gros intestin, il y a quelques types cliniques que l'on rencontre plus fréquemment. Ainsi, dans les trois premiers cas présentés, cas de cancer cæcal, la symptomatologie consistait en douleurs abdominales, troubles de la digestion gastrique, diarrhée tenace et cachexie profonde. En même temps, on constatait une tumeur dans la fosse iliaque droite. Dans les cas de cancer de l'S iliaque, l'évolution clinique a été très différente. Ici, après une période latente ou de simple constipation, des accidents aigus d'occlusion sont survenus. La disposition anatomique, ampoule au niveau du cæcum et tendance moniliforme de l'S iliaque, la nature dissemblable des tumeurs, encéphaloïde et squirrhe, enfin la consistance différente du contenu intestinal expliquent, incomplètement, il est vrai, ces deux modalités cliniques.

Frappé de la fréquence des corps étrangers au-dessus des points sténosés, l'auteur se demande si le passage réitéré de corps étrangers ou de fragments alimentaires, gloutonnement déglutis, ne peut jouer un rôle dans l'étiologie du cancer des orifices du tube digestif, en provoquant des érosions et des cicatrices sur lesquelles se greffe le cancer. Il en serait ici comme dans les voies biliaires, où le passage des calculs amène son développement, où la lithiase est cancérogène.

Cinq entérectomies faites à froid ont été suivies de guérison. Pour les tumeurs du cæcum, elles ont été très larges, de 30 à 40 centimètres d'intestin, ce qui a permis d'enlever un grand lambeau de mésentère, chargé de ganglions lymphatiques. Pour les tumeurs de l'S iliaque, les opérations ont été très dissemblables. La première malade, opérée en 1895, le fut en pleine crise d'occlusion et très péniblement; elle succomba au choc opératoire. La seconde malade, qui se présentait aussi en état d'obstruction aiguë, fut d'abord entérostomisée, puis ultérieurement on enleva à froid 12 centimètres d'intestin, portant un petit squirrhe de

l'S iliaque, et l'anus artificiel qui avait été établi à 3 centimètres au-dessus de la tumeur. La troisième opérée de ce groupe avait une tumeur latérale volumineuse de l'S iliaque, invaginée dans le rectum et descendue jusqu'à l'anus. On fit d'abord une entérectomie par voie vagino-rectale; puis, cinq mois après, à cause d'une récidive, l'amputation totale du rectum par voie abdomino-périnéale, avec abouchement terminal du côlon descendant dans la fosse iliaque gauche; guérison durable.

L'auteur considère comme une méthode très sûre celle qui consiste à commencer à établir une entéro-anastomose latérale avant de faire l'exérèse de la tumeur. On évite ainsi les difficultés et les dangers de l'entérorraphie circulaire, faite entre des bouts de calibre différent et de consistance inégale.

L'absence de récidive fut constatée trois ans, un an, cinq mois, quatre mois et trois mois après l'opération.

Le cancer intestinal, pédiculisé par son méso, souvent encapsulé pendant longtemps par les couches musculaire, séreuse ou celluleuse de l'intestin, pouvant être réséqué loin du néoplasme, se présente dans des conditions favorables à une large exérèse. Mais il doit être opéré à froid et pas trop tardivement.

M. Vidal (Périgueux). — *Traitement par l'opothérapie entérique de l'empoisonnement stercoral dans l'occlusion intestinale.*

Dans l'occlusion intestinale, dit l'auteur, les malades meurent de deux façons : par *péritonite* ou *par empoisonnement stercoral.* Même après que l'intervention chirurgicale a levé l'obstacle au cours des matières, cet empoisonnement continue. Cela est dû à ce que les propriétés antitoxiques dont la muqueuse intestinale jouit, à l'état normal, vis-à-vis des produits toxiques élaborés dans l'intestin, se trouvent supprimées dans les cas d'occlusion, dans toute l'étendue ou au moins dans la plus grande partie de la muqueuse, fort probablement par une sorte d'inhibition réflexe partie de la région étranglée. Il a donc eu tout naturellement l'idée de remédier à cette intoxication stercorale en injectant aux malades atteints d'occlusion intestinale de l'extrait entérique provenant de la macération de muqueuse intestinale de porc, et qui contient les anti-toxines nécessaires à ces malades. Dans plusieurs cas cette médication lui a donné d'excellents résultats; il faut en moyenne 50 grammes de muqueuse intestinale pour une injection, c'est-à-dire 50 centigrammes de macération glycérinée de muqueuse intestinale en injections hypodermiques.

M. Phocas (Lille). — *Entéro-anastomose dans la colite muco-membraneuse.*

Un enfant de cinq ans et demi, malade depuis un mois, eut de violentes douleurs dans le ventre avec vomissements et signes d'obstruction intestinale incomplète.

Il entre à l'hôpital le 15 janvier 1901; il présente alors comme signes principaux un abattement considérable, de la diarrhée avec des muco-membranes et une sorte de tumeur variable dans son aspect et son volume, située au-dessus de l'ombilic.

Le 22 janvier, l'opération démontre qu'il s'agit d'une colite occupant le cæcum, le côlon ascendant et la moitié du côlon descendant. A ce niveau le gros intestin est tuméfié, dur, chagriné et autour de lui on trouve des signes de péritonite récente avec fausses membranes.

Dans l'impossibilité de réséquer une telle étendue de l'intestin, M. Phocas pratique l'entéro-anastomose entre la dernière anse de l'iléon et le côlon transverse.

Les suites opératoires sont excellentes et l'enfant, revu quatre mois après, ne se plaint plus de ses digestions et est devenu méconnaissable.

L'entéro-anastomose est donc indiquée dans certains cas très graves de *colite muco-membraneuse.*

L'observation élucide aussi jusqu'à un certain point la nature des tumeurs dites inflammatoires du cæcum opérées et guéries par l'entéro-anastomose.

M. H. Reynès (Marseille). — *Coup de feu dans l'abdomen ; onze perforations suturées; guérison.*

Cette observation est un argument de plus en faveur de l'intervention systématique et rapide dans les coups de feu dans l'abdomen. Il s'agit d'un homme de trente ans, qu'il laparotomise sept heures après qu'il eut reçu une balle de revolver dans le ventre : l'état général était excellent; pouls, température normaux; aucun signe d'hémorragie, ni de début de péritonite. Il a cependant trouvé une hémorragie très forte due à la blessure d'arcades artérielles mésentériques, et *onze perforations intestinales* avec filtration stercorale. Il a assuré l'hémostase et suturé les onze perforations. Endormi avec le mélange *ACE*, le malade a parfaitement supporté l'opération, qui dura près de trois heures. Les observations d'aussi nombreuses perforations, opérées avec succès, sont des plus rares : on en compte six ou sept dans la science.

M. J. L.-Championnière. — *Statistique de 1030 cas de cure radicale de hernie : mortalité, solidité, récidives.*

Vingt années d'expérience et 1030 opérations de hernie non étranglée lui permettent cette communication.

Il a pu appliquer une opération de cure radicale à toutes les variétés habituelles de la hernie abdominale dans les proportions suivantes :

Inguinales, 868; crurales, 82; ombilicales, 38; épigastriques, 15; éventrations, 27.

Chacune des variétés de hernies est susceptible d'une opération qui la fait disparaître. Mais la hernie inguinale est celle qui permet l'opération la plus parfaite. C'est celle pour laquelle la méthode qu'il a conseillée prend le caractère d'originalité le plus satisfaisant.

Elle résulte de trois temps essentiels : destruction de séreuse extra et intra-abdominale.

Suppression d'épiploon accessible.

Réparation de la région inguinale non par cicatrices linéaires mais par lambeaux accolés et superposés.

Mortalité. — L'ensemble de ses opérations lui permet d'affirmer la faible mortalité.

Au total, sur 1030 cas, tout compris, il a 7 cas de mort : 0,68 p. 100.

2 cas pour la hernie épigastrique et 1 éventration. Reste pour la hernie inguinale 5 cas sur 868, soit 0,57 p. 100.

En joignant les hernies crurales et ombilicales, sans mort, total de 988 cas avec 5 morts : à peu près 1/2 p. 100.

Aucun cas de septicémie péritonéale, 3 cas de congestion pulmonaire, 2 étranglements par bride ancienne, 1 tétanos, 1 hémorragie chez un cardiaque.

Les jeunes sujets et ceux dont l'âge correspond à celui du service militaire jusqu'à vingt-trois ans, 319 cas sans aucune mortalité.

Au total, du reste, et tous cas compris, deux séries, l'une de 265 cas et la dernière de 285 cas sans mortalité.

Il a opéré de très mauvais cas qu'il n'opérerait plus de la même façon, et il a opéré avant tout le monde, ce qui ajoutait aux mauvaises chances.

Solidité. — Sauf pour ses 10 premiers cas, jamais de bandages : il n'en prescrit que dans les cas exceptionnels, dans lesquels une cure radicale ne peut être complète ou absolue.

Récidives. — Sur les 868 hernies inguinales, il n'a pu retrouver que 32 récidives.

C'est un chiffre bien petit surtout parce que certaines récidives étaient prévues et d'autres dues à des efforts trop violents : deux bouchers soulevant un demi-bœuf; un homme attaqué et piétiné, etc.

La plupart des récidives sont dues à la disposition antérieure de la hernie, hernie du gros intestin, et surtout à un engraissement rapide.

Au contraire, depuis un an jusqu'à vingt ans, il a vu des sujets rester guéris malgré une activité musculaire considérable : débardeurs, militaires, cavaliers, homme de sport. Il a même vu un acrobate.

Il a examiné récemment, après neuf ans, un homme qui s'était fait opérer pour entrer dans une administration où on le refusait hernieux parce qu'il avait à soulever chaque jour de pesants fardeaux.

Aucune de ses récidives n'avait été rapide; il a observé la plus hâtive après cinq mois à la suite d'un engraissement extraordinaire.

La cure radicale de la hernie crurale lui a donné 4 cas de récidive sur 82, surtout à la suite de couches répétées.

Il n'a suivi que 3 récidives sur 38 hernies ombilicales. Mais il est certain qu'il y en a davantage; toutefois il a suivi huit et dix ans des cas de guérison parfaite.

Les éventrations sont plus sujettes encore à récidive. Comme pour les hernies ombilicales, il conseille le port d'une ceinture.

La hernie épigastrique lui a donné une seule récidive chez un tousseur gras. Par contre il a constaté la guérison des autres et même fait, après deux ans et demi, une autopsie d'un homme chez lequel une toux continuelle n'a pu amener une récidive.

Pour la hernie inguinale chez la femme, sur 96 cas, il a vu une seule récidive.

La hernie inguinale de la femme est toujours congénitale et toujours susceptible d'une guérison irréprochable.

La cure radicale de la hernie ne lui paraît une bonne opération qu'à la condition d'être minutieuse.

Il croit que les très nombreuses récidives qu'il observe continuellement, quoiqu'on en ait pu dire, viennent d'abord sans doute d'une mauvaise technique, mais encore d'opérations trop hâtivement exécutées.

Sécurité. — Il n'a trouvé la sécurité qu'en appliquant une méthode antiseptique très rigoureuse, et l'acide phénique qu'il a mis dans le ventre ne lui a jamais donné un accident.

L'accident le plus grave qu'il ait observé suivi de mort ou suivi heureusement de guérison, c'est la congestion pulmonaire.

La congestion pulmonaire est le plus grave ennemi que l'on ait à redouter.

L'étranglement par brides anciennes vient ensuite. L'hémorragie épiploïque constituerait encore une grave complication.

M. P. Berger (Paris). — *Traitement de la hernie interstitielle.*

Pour lui, ce qui fait ordinairement échouer la cure radicale de cette hernie, c'est l'insuffisance des plans musculo-aponévrotiques de la paroi qui sont frappés d'une sorte d'aplasie congénitale et présentent une gracilité extrême. Pour y remédier, il a recours au procédé opératoire suivant :

Après avoir incisé le grand oblique, suivant la direction de ses fibres, jusqu'à l'anneau inguinal externe; après avoir, suivant les cas, extirpé ou, au contraire, fixé dans les bourses le testicule ectopié; enfin après avoir réséqué le sac, il commence par réunir le petit oblique et le tendon conjoint à la lèvre interne de l'arcade de Fallope. Il incise alors la gaine du muscle droit voisin le long de son bord externe, et, attirant la lèvre externe de cette incision, la suture à la lèvre externe de l'arcade de Fallope, c'est-à-dire par-dessus la première suture faite. Pour empêcher le corps du muscle droit ainsi libéré de se déplacer, il le fixe à la face profonde de sa gaine. Saisissant ensuite la lèvre interne de l'incision de la gaine aponévrotique du droit, il la suture à la lèvre externe (inférieure) de l'incision du grand oblique; il termine enfin par une dernière suture qui réunit la lèvre interne (supérieure) du grand oblique à l'arcade de Fallope. Il a superposé de la sorte, au-devant de la brèche herniaire, une série de plans capables par la suite de s'opposer efficacement à toute récidive.

Il a employé ce procédé dans un grand nombre de hernies avec faiblesse de la paroi. Pour les hernies de faiblesse le résultat a été parfait.

M. Delorme prend l'aponévrose du grand oblique et celle du grand droit et les capitonne par un point à la Lembert à 4 ou 5 centimètres du canal

inguinal, sans qu'il soit pour cela nécessaire de tailler un lambeau dans la gaine du grand droit. Ce capitonnage est fait dans le sens vertical et non dans le sens transversal. L'espèce de rhagade qui en résulte constitue un plan d'une solidité à toute épreuve, à l'abri de la récidive.

M. Isch-Wall, sans vouloir faire une question de priorité, emploie ce procédé depuis huit ans.

M. J. L.-Championnière (Paris) estime que c'est se donner là beaucoup de mal pour peu de chose. C'est vouloir faire une opération compliquée que de chercher à modifier la méthode de Bassini qu'il n'emploie d'ailleurs jamais. Pour faire une bonne cure radicale de hernie, il faut user d'un procédé grossier et uniforme; il faut faire une ouverture au niveau de la hernie, comme s'il s'agissait de faire une laparotomie et suturer en un seul temps sans vouloir multiplier les procédés et les sutures. Sa statistique et les résultats éloignés de ses interventions en font foi.

M. P. Berger (Paris) est partisan de la méthode de Bassini. C'est à elle qu'il doit ses plus beaux succès; c'est ainsi qu'il a fait 900 opérations en suivant cette méthode et qu'il n'a eu à déplorer qu'une seule mort.

M. J. L.-Championnière (Paris) n'admet pas le procédé de Bassini et ne le fait jamais.

M. Savariaud (Paris). — *Hernie par glissement du gros intestin; procédé de cure radicale par retournement du sac sans résection.*

M. Savariaud s'attache à établir que le sac de la hernie par glissement n'est autre chose que le méso retourné. Dès lors, pour rétablir la disposition normale du méso il suffira de retourner le sac.

Pour obtenir ce retournement, il faut réaliser deux conditions préalables : 1° séparer le sac, l'intestin et ses vaisseaux des parties mêmes; 2° faire le retournement proprement dit.

Pour réaliser la première condition il faut renoncer à l'habitude qu'on a de disséquer le sac de très près, ce qui amènerait à dépouiller l'intestin de son revêtement séreux; il faut au contraire séparer l'ensemble formé par le sac et le cordon des parois du canal inguinal. Ce temps s'accomplit avec une compresse de gaze stérilisée sèche, sans effusion de sang, sans risque pour l'intestin et ses vaisseaux pourvu qu'on dissèque au plus près des tissus aponévrotiques.

Pour que le retournement soit facile il faut : 1° que la région inguinale soit légèrement débridée; 2° que le collet du sac soit dilaté au maximum; 3° que la résolution musculaire soit complète; 4° que le malade soit en position déclive; 5° que le sac soit recousu.

La paroi est reconstituée suivant un procédé quelconque. L'effet du retournement est de rétablir la disposition normale de l'S iliaque flottant au bout d'un long méso dans la fosse iliaque.

M. Savariaud (Paris). — *Cure radicale des hernies ombilicales par un procédé de doublement.*

Le but recherché est le renforcement de la région herniaire par la superposition des bords de l'orifice aponévrotique. Superposer ces deux bords et les maintenir par deux rangées de sutures en capiton tel est le petit problème à résoudre. M. Savariaud se sert, pour faire chevaucher l'une des lèvres sur l'autre, de deux rangées de fils en V. La première rangée, qui comprend trois à cinq anses, suivant les dimensions de l'orifice, est placée à 8 millimètres du bord de ce dernier. La deuxième rangée est placée à un centimètre en dehors et dans l'intervalle des premières anses, de façon à ne laisser aucun espace libre. Ceci fait, l'opérateur, passant du côté opposé, va repiquer toutes les anses à travers la lèvre opposée en passant les fils de la première rangée loin de l'orifice et ceux de la deuxième rangée près de l'orifice. Il ne reste plus qu'à serrer et à nouer. L'opération est très rapide et applicable à tous les cas.

M. Tailhefer (Béziers). — *Cystocèle crurale étranglée.*

Cette observation est intéressante par ce fait que la malade qui en fait le sujet présentait tous les signes d'une entérocèle crurale étranglée (vomissements fécaloïdes, arrêt des matières, etc.); or, il s'agissait en réalité d'une hernie de la vessie. Il ne put découvrir la moindre trace de sac herniaire. Ce fait est important, car on a expliqué les cas de ce genre, en prétendant qu'il existe à côté de la cystocèle para-péritonéale un petit diverticule péritonéal dans lequel l'intestin vient s'étrangler. Il peut affirmer que cette explication n'est certainement pas admissible dans le cas qu'il a observé.

M. P. Berger (Paris) a opéré *six à sept cystocèles inguinales*, mais ne les a jamais diagnostiquées à l'avance.

M. Delorme (armée) a trouvé une fois la vessie à côté du sac en opérant une hernie crurale.

M. Gangolphe (Lyon) a vu une fois une cystocèle crurale. Le malade avait envie d'uriner par la pression de sa hernie.

M. Demoulin (Paris) a publié un mémoire sur les cystocèles crurales et inguinales.

Dans certains cas, la tumeur vésicale herniée ne communique presque plus avec la vessie; un simple pédicule vésical très mince la relie à celle-ci. Dans ces cas, pas de symptômes vésicaux par la pression de la hernie. Au contraire, si la communication avec la vessie est large, le besoin de la miction se fait immédiatement sentir par la pression.

M. Thiéry (Paris). — *Note sur un cas d'appendicectomie à froid.*

L'observation suivante est intéressante par ce fait qu'elle a permis de

réaliser pour ainsi dire expérimentalement la disposition du « vase clos » et qu'on a pu en étudier la valeur au point de vue de la pathogénie de l'appendicite.

Il s'agit d'un jeune homme ayant eu jusque là 5 à 6 crises d'appendicite subaiguë, qu'il opéra à froid. Le ventre ouvert, on trouva un appendice coudé, très long (il mesurait 7 centimètres), dont l'extrémité, semblant plongée sous le foie, n'était pas accessible. Dans ces conditions on se contenta de sectionner l'appendice au niveau de son insertion cæcale et, après suture du bout sectionné, de l'abandonner dans l'abdomen. Le cæcum fut également suturé, puis le ventre fermé.

Or, fait remarquable, ce long appendice, ayant été plusieurs fois malade, occlus à ses deux bouts et abandonné dans l'abdomen, n'a occasionné depuis aucune nouvelle poussée appendiculaire. Le malade a parfaitement guéri.

M. Paul Delbet. — *Remarques sur vingt cas d'appendicite.*

39 cas d'appendicite qu'il a eu l'occasion d'opérer soit en ville, soit à l'hôpital, ont suggéré à M. Delbet un certain nombre de remarques qu'il soumet au Congrès :

1° Au point de vue *étiologique*, il n'a observé la forme « familiale » qu'une seule fois; un autre de ses malades a eu son appendicite immédiatement après une amygdalite grippale.

2° Au point de vue *anatomo-pathologique*, dans 7 cas opérés à froid, il n'existait que des adhérences légères. Dans les 32 autres faits, opérés à chaud, 11 fois l'appendice était gros, congestionné, mais il n'y avait pas de pus; 6 fois il existait de la péritonite suppurée sans trace d'enkystement; 9 fois le pus était enkysté; 3 fois l'appendice était gangrené; 2 fois il existait une péritonite septique, diffuse. Il n'a observé qu'un cas d'appendicite chronique.

3° Au point de vue du *diagnostic*, la valeur du point de Mac Burney s'est trouvée en défaut 2 fois, le trompant sur la nature des lésions existantes.

4° Au point de vue *thérapeutique*, il n'a jamais vu survenir la guérison par le traitement médical seul. Aussi est-il d'avis que toute appendicite diagnostiquée doit être opérée immédiatement. Mais s'il intervient toujours, il intervient différemment suivant les cas : par le procédé de Jalaguier dans les appendicites à froid, par celui de Max Schuller dans les appendicites récentes, par le procédé de Roux dans les appendicites suppurées. Il a toujours réséqué l'appendice, estimant que c'est lui, et non l'abcès péri-appendiculaire qui est le danger.

M. Tailhefer (Béziers). — *Étranglement de l'appendice dans le canal crural.*

M. P. Berger communiquant à la Société de Chirurgie en juillet dernier un cas pareil au sien, disait que cette lésion était rare. Cette affirmation d'un chirurgien aussi compétent en la matière engage M. Tailhefer à communiquer l'observation suivante : Sœur garde-malade âgée de trente-

neuf ans, chez laquelle il observa : une tuméfaction crurale marronnée, douloureuse, irréductible. Circulation des gaz. Les matières ne circulent pas. Cependant 2 selles dures, peu abondantes, au troisième jour de l'étranglement avec huile de ricin. État général excellent. Début de l'étranglement, cinq jours. Début de la hernie, trois ans. Hernie réductible. Pas de bandage. Soudain, cinq jours auparavant, irréductible, douloureuse, pas de troubles urinaires. Antécédents : Pas de hernie dans la famille. Diagnostic : épiplocèle crurale étranglée. Opération au sixième jour, sans éther. Liquide noir dans le sac. Sac de 8 centimètres, noir au point étranglé et en cul-de-sac. Appendice recouvert de néo-membranes inflammatoires dans sa moitié inférieure et au-dessous de ces membranes, infiltration sanguine. Longueur de l'appendice, 8 centimètres. Appendice perméable. Résection. Péritonisation du moignon, cure radicale suivant Delagénière. Guérison opératoire et définitive (2 cas semblables, celui de Berger, celui de Hemsted. *British med. Journal*, 1900).

M. A. Legueu (Paris). — *Résection du foie pour syphilome.*

Aux observations déjà connues de résection du foie pour syphilis, M. Legueu ajoute les deux faits personnels que voici :

Une femme de trente-huit ans présentait dans le flanc droit une tumeur volumineuse en connexion avec le foie et se cachectisait de plus en plus. Le diagnostic de cancer semblait le plus vraisemblable ; on n'était pas fixé sur la localisation de la tumeur. On ne crut pas devoir refuser à cette malade le bénéfice d'une laparotomie exploratrice. On tomba sur une grosse tumeur du foie développée surtout en un gros noyau dans son segment antérieur, et on l'enleva par section après hémostase préventive, après avoir enlevé la vésicule biliaire qui lui adhérait. L'examen histologique montra des cellules géantes et de l'infiltration embryonnaire, qui pourraient faire croire à la tuberculose. Mais on ne trouva jamais de bacilles, et les accidents obstétricaux multiples qu'avait présentés cette malade permettent d'affirmer qu'il s'agit réellement de syphilis hépatique.

Une autre fois M. Legueu a opéré une malade dans des conditions identiques et avec un plein succès. A la suite de l'opération la régénération est survenue très rapidement.

Le procédé d'hémostase au catgut auquel on a eu recours a toujours été parfait et M. Legueu n'a eu aucune complication de ce côté.

M. Schwartz (Paris). — *Contribution à la chirurgie des voies biliaires.*

La *cholédocotomie* — et par là M. Schwartz entend la cholédocotomie sus-duodénale, laissant de côté la cholédocotomie sous- ou intra-duodénale dont les indications sont tout à fait rares — la cholédocotomie est aujourd'hui une opération courante dans les cas de calculs du cholédoque. Elle est facile lorsqu'il n'existe pas d'adhérences au voisinage de l'hiatus de Winslow. Dans le cas contraire, l'opération devient très difficile, en raison du mal que l'on a à découvrir et à libérer le cholédoque : dans ces cas on peut arriver au but en se servant de la vésicule biliaire et du canal cys-

tique comme fil conducteur. Mais cette vésicule est parfois tellement atrophiée que ce point de repère manque également. Il faut user alors d'un artifice qui, dans un cas, a donné à M. Schwartz un bon résultat : avec une sonde cannelée il chercha et il finit par trouver, au milieu des adhérences, un plan de clivage entre le cholédoque, la veine-porte et l'artère hépatique; il dégagea le cholédoque et il l'amena finalement au dehors où il l'incisa. Il ne fit point de suture de ce conduit et se contenta de drainer, pendant une dizaine de jours, le canal hépatique. La guérison se fit sans incidents.

Quant à la *cholécystectomie*, M. Schwartz insiste surtout sur la nécessité, et les avantages, qu'il y a, dans les cholécystites suppurées anciennes avec fistule, d'extirper les lésions d'un seul bloc, comme on le ferait d'une tumeur. Cette façon de faire est rapide, facile, sûre, c'est-à-dire sans risques d'infection pour le péritoine, et la guérison survient en quelques semaines. Il a obtenu récemment un très beau succès de ce genre.

M. Souligoux (Paris). — *Note sur 8 cas de plaies et contusions de l'abdomen.*

M. Souligoux a pratiqué onze laparotomies pour plaies ou contusions de l'abdomen. Dans 4 cas de plaies abdominales sans lésions viscérales, la guérison s'est faite sans incident. Chez trois autres malades, les plaies de l'abdomen étaient compliquées de plaies viscérales qu'il a suturées; il a obtenu deux guérisons seulement, le troisième blessé, opéré au bout de seize heures, ayant succombé.

Les quatre autres interventions concernent des contusions de l'abdomen; deux individus, atteints l'un d'une rupture du rein, l'autre d'une rupture de la vessie, ont parfaitement guéri; les deux autres opérations n'ont pu empêcher la mort, mais, pour l'unes d'elles, le résultat aurait été certainement bien différent si on avait pratiqué une laparotomie immédiatement après l'accident, car M. Souligoux n'a opéré que cinq mois plus tard, pour une perforation intestinale secondaire.

M. Chavannaz (Bordeaux). — *De l'éviscération post-opératoire spontanée.*

M. Chavannaz a pu réunir 65 observations d'éviscération post-opératoire spontanée dont deux personnelles. Cet accident peut-être précoce ou tardif, la dernière variété étant moins importante que la première. C'est toujours un effort (vomissement, défécation) qui est cause de cette rupture de la cicatrice. Le pronostic est assez sérieux, car ces 65 cas ont donné une mortalité de 14 p. 100. En présence d'un pareil accident M. Chavannaz pense qu'il faut se contenter d'une désinfection très sobre; quand il y a une masse épiploïque herniée, il est souvent indiqué d'en pratiquer la résection, comme il l'a fait dans les deux cas observés.

Voies urinaires.

M. J. Reverdin (Genève). — *Fistule recto-urétrale congénitale : opération par dédoublement; guérison.*

M. Reverdin a opéré un garçon de huit ans, né avec une imperforation

anale avec abouchement recto-urétral. La communication de l'urètre avec le rectum avait persisté malgré le rectoplastie faite à la naissance, et la moitié de l'urine à peu près passait par l'anus, occasionnant la diarrhée.

Il a pratiqué une opération consistant à dédoubler en avant la cloison recto-urétrale, à suturer les deux orifices de la communication, et à tenter de refaire un périnée. La suture rectale a tenu, mais non pas celle du canal. Dans une seconde opération il a abandonné au travail de granulation la fermeture de la fistule urétrale. La guérison a été obtenue et persiste. Une opération analogue suivie à peu près des mêmes péripéties a été faite par Lejars en 1894.

M. Rochet (Lyon). — *Cure radicale des rétrécissements graves de l'urètre par autoplastie cutanée.*

M. Rochet a traité certain cas de rétrécissement grave de l'urètre par l'autoplastie cutanée, d'après le procédé suivant : on fait d'abord une uréthrotomie externe; ultérieurement, on interpose entre les deux lèvres de l'incision uréthrale un lambeau cutané pris sur le périnée, et on en suture les bords aux lèvres de la section de l'urètre, l'extrémité du lambeau étant fixée dans l'angle antérieur de la plaie. On draine la vessie par le périnée au moyen d'une sonde à demeure, supprimant ainsi le passage de l'urine dans l'urèthre antérieur pendant les huit à dix jours nécessaires à la réunion du lambeau.

M. Rochet a pratiqué douze fois cette intervention; quatre fois seulement elle a été suivie d'insuccès; 3 de ces cas étaient particulièrement défavorables et, dans le quatrième, le lambeau, qu'il avait taillé trop étroit à sa base, s'est sphacelé. Les huit autres malades ont parfaitement et définitivement guéri, et, de plus, la plupart d'entre eux avaient subi tous les autres traitements sans résultats durables

M. Lavaux (Paris). — *Les prostatiques qui ne doivent pas se sonder.*

M. Lavaux, après avoir cité des observations de prostatiques observés pendant huit ans et demi, douze ans, douze ans et demi, formule les conclusions suivantes :

Tous les prostatiques qui vident facilement et spontanément leur vessie et tous ceux dont la rétention incomplète ne s'accompagne pas d'insuffisance de la contraction vésicale ne doivent pas se sonder.

Lorsque l'insuffisance du muscle vésical n'est que temporaire, le cathétérisme doit être supprimé dès que la contraction de la vessie est redevenue suffisante; d'ailleurs, l'emploi de la sonde n'est indiqué dans ces cas d'insuffisance passagère que lorsque la rétention est complète, ou si la rétention incomplète s'accompagne de distension de la vessie, ou lorsque la miction nécessite de trop grands efforts, ou bien si la trop grande fréquence des mictions nocturnes prive les malades de sommeil.

Lorsqu'il existe de la cystite chez les prostatiques à rétention incomplète et dont le muscle vésical est suffisant, les injections intra-vésicales anesthésiques de solutions de chlorhydrate de cocaïne et les lavages vésicaux doivent être faits *sans sonde.*

Ces règles s'appliquent surtout aux prostatiques chez lesquels existe une grande impressionnabilité du système nerveux, une hyperesthésie de la muqueuse des voies urinaires inférieures et aux prostatiques des classes laborieuses.

L'insuffisance passagère du muscle vésical chez les prostatiques est due soit à un excès de fatigue de ce muscle, souvent plus ou moins altéré, quand il se produit une obstruction brusque de l'orifice interne de l'urèthre par exemple; soit à une distension de la vessie, quand celle-ci est causée par une crise nocturne de polyurie, entre autres; soit à un trouble passager du système nerveux.

La rétention incomplète, contrairement à l'opinion généralement admise, n'a aucune influence fâcheuse sur les voies urinaires supérieures, lorsqu'elle ne s'accompagne pas d'insuffisance du muscle vésical.

M. Lavaux (Paris). — *La polyurie chez les prostatiques.*

M. Lavaux cite des faits qui montrent que la rétention d'urine peut être causée chez les prostatiques par la polyurie. Il étudie le mécanisme de cette rétention, soutient que la congestion prostatique est très souvent secondaire et termine en disant :

Considérer que la polyurie chez les prostatiques est toujours le résultat d'une action réflexe de la vessie sur le rein me paraît une erreur incontestable, qui conduirait très souvent le clinicien à un échec thrérapeutique certain.

Organes génitaux.

M. Demons (Bordeaux). — *De l'hystérectomie abdominale dans certains cas de gros polypes fibreux de l'utérus.*

Dans les cas de gros fibrome utérin *pédiculé* remplissant le vagin, la vieille opération de la section du pédicule est sans doute la plus simple et la plus bénigne. Mais lorsqu'en même temps l'utérus contient d'autres fibromes sous-muqueux ou interstitiels, cette opération devient insuffisante en ce sens qu'ultérieurement l'utérus continue à faire de nouveaux polypes. M. Demons en a vu plusieurs exemples. Aussi convient-il, en pareil cas, c'est-à-dire quand une palpation minutieuse aura révélé l'existence d'un utérus volumineux, bosselé et dur, de pratiquer l'hystérectomie abdominale.

C'est encore à l'hystérectomie abdominale qu'il faudra recourir dans les cas d'utérus gros et dur avec fibrome vaginal *non pédiculé.* L'expérience a appris, en effet, que, dans ces conditions, le fibrome a sa base d'implantation non sur le col, mais sur le fond de l'utérus, en sorte que son extirpation par la voie vaginale devient, sinon impossible, du moins excessivement longue et pénible, et qu'il est cent fois préférable à tous points de vue d'opérer par la voie abdominale.

M. Peyrot (Paris). — *De l'hystérectomie abdominale dans les fibromes.*

Depuis le 1er janvier 1900, M. Peyrot pratique systématiquement, dans

les cas de fibromes justiciables de l'intervention, l'hystérectomie abdominale subtotale avec inclusion du moignon cervical dans la plaie abdominale. Cette opération offre pour lui l'avantage capital de mettre à coup sûr le péritoine à l'abri d'une infection partie du col, dans les cas — et ils sont fréquents — où le col est infecté. Aussi les succès ont-ils été constants : 30 guérisons sur 30 cas. Dans un sixième des cas environ, on a observé une infection plus ou moins accentuée de la plaie abdominale, infection partie manifestement du col, malgré le soin qu'on a toujours pris de l'évider, de le cautériser et de le fermer aussi hermétiquement que possible. Et n'est-on pas en droit de penser que cette infection aurait eu des conséquences autrement sérieuses si elle s'était produite en pleine cavité péritonéale?

M. Bouilly (Paris). — *Traitement des fibromes par l'hystérectomie, observations et statistiques personnelles.*

A l'heure actuelle, la question du traitement opératoire des fibromes utérins divise les chirurgiens en deux camps : pour les uns, tout fibrome gros ou petit, dûment diagnostiqué, est justiciable d'une intervention radicale aussi précoce que possible; pour les autres, l'intervention n'est indiquée que lorsque le ou les fibromes donnent lieu à des accidents ou à des troubles menaçants pour la santé des malades. Les premiers font valoir la bénignité des opérations précoces et la possibilité de la conservation de l'utérus. Les seconds invoquent les faits nombreux de femmes ayant vécu avec leurs fibromes sans en être aucunement gênées, même pendant la grossesse et l'accouchement : la lourde responsabilité qu'endosse le chirurgien qui intervient par une opération grave chez une femme, souvent jeune, de l'avenir de laquelle il est impossible de préjuger; l'inutilité des opérations conservatrices chez les femmes âgées; enfin la fréquence des récidives après la myomectomie chez les femmes jeunes.

C'est du côté des « opportunistes » que M. Bouilly tient à se ranger. D'octobre 1895 à juillet 1901, il est intervenu 116 fois pour fibromes utérins (il laisse de côté les interventions partielles : amputation ou énucléation de fibromes sous-muqueux ou sous-péritonéaux pédiculés ou sessiles, pour ne compter que les hystérectomies). Or la grande majorité de ces opérées étaient d'un âge — quarante à cinquante ans — où la question de grossesse ne doit plus être envisagée; d'autre part, la grande fréquence des lésions annexielles et des fibromes multiples ou très volumineux n'a jamais fourni d'indication pour des opérations conservatrices. Il a donc toujours eu recours à l'hystérectomie soit abdominale, soit vaginale.

1° *Hystérectomie abdominale.* — Il est intervenu par l'abdomen 94 fois. La plus jeune des opérées de cette catégorie avait vingt-trois ans, la plus âgée cinquante-sept ans; la plus grande majorité avaient dépassé l'âge de quarante ans; onze avaient plus de cinquante ans. Le poids des tumeurs enlevées a varié de 350 grammes à 14 kilogrammes : moyenne, 2 kilogrammes. Il s'agissait donc toujours de grosses tumeurs. Il a trouvé les annexes altérées dans bon nombre de cas; dans 3 cas il existait des lésions

de péritonite récente et avancée; il faut dire que ni l'une ni l'autre de ces lésions ne compliquent sensiblement le pronostic opératoire quand on a soin de drainer. Il n'en est pas de même du poids et du volume des tumeurs qui, dans une certaine mesure, aggravent ce pronostic; c'est ainsi qu'il a perdu deux de ses opérées : l'une avait un fibrome de 9 kilogrammes, l'autre de 14 kilogrammes. De parti pris, il a toujours pratiqué l'hystérectomie subtotale. 4 fois seulement il a fait l'hystérectomie totale : 3 fois parce que les fibromes s'infiltraient jusque dans le col, 1 fois parce qu'il y avait coexistence d'un cancer du col. Comme technique, il a toujours employé le procédé dit « américain ». Il insiste sur la nécessité, dans les cas suspects, de drainer pendant au moins quarante-huit heures, à l'aide d'un gros drain en caoutchouc. Comme résultats, il compte 89 succès et 5 morts, soit une mortalité de 5,3 p. 100; 3 des morts ne sont pas imputables à l'opération (cachexie, paralysie intestinale, fibrome sphacélé), les 2 autres, d'origine septique, sont, au contraire, manifestement dues à des fautes opératoires.

2° *Hystérectomie vaginale.* — Il a pratiqué 22 fois l'hystérectomie vaginale pour fibromes utérins. Il réserve cette opération aux fibromes petits, bas situés, chez les femmes à vagin souple et largement dilatable. Une de ces opérées est morte : elle était en état d'urémie au moment de l'opération. La mortalité égale donc 4,5 p. 100.

Telle est sa statistique opératoire : il ne croit pas qu'on en puisse présenter actuellement de meilleure.

M. Monprofit (Angers). — *Sur la myomectomie abdominale.*

Depuis plusieurs années, M. Monprofit cherche, dans tous les cas de fibromes nécessitant une intervention abdominale, à enlever les tumeurs en conservant la matrice.

Les indications de la myomectomie abdominale avec conservation de l'utérus vont s'étendant de plus en plus; à la période d'hystérectomie à outrance succède au contraire maintenant une période de tendances résolument conservatrices dans le cas de fibromes utérins.

On peut dire que le résultat est dû pour la plus grande part aux interventions abdominales pratiquées en si grand nombre pendant ces dernières années, car c'est par la voie abdominale que la myomectomie avec conservation de l'utérus et des annexes dans leur intégrité anatomique et fonctionnelle est surtout facile à exécuter; la myomectomie vient donc comme un complément naturel des hystérectomies abdominales. Car ce sont ces opérations qui ont surtout permis de voir combien elle est souvent facile à exécuter.

Malgré cela les indications de la myomectomie conservatrice sont assez limitées, M. Monprofit n'a trouvé, depuis environ trois ans, que 17 cas dans lesquels elle lui ait paru pouvoir être sans danger substituée à l'ablation totale. Dans tous ces cas il a obtenu et la guérison opératoire et la disparition des accidents douloureux ou hémorragiques. La grossesse ne s'est, à sa connaissance, produite que dans un seul cas, et a été interrompue

au cinquième mois par une fausse couche, mais il sait que d'autres observateurs ont pu relater des grossesses menées à bonne fin après la myomectomie.

Il est donc d'avis de substituer la myomectomie à l'hystérectomie, dans tous les cas où elle sera possible, chez les femmes n'ayant pas encore atteint l'âge de la ménopause, et lorsque le nombre des fibromes ne sera pas trop considérable.

M. Chénieux (Limoges). — *De certaines complications dans les grossesses avec tumeur utérine ou kyste de l'ovaire.*

Tout le monde est à peu près d'accord aujourd'hui sur la conduite à tenir en présence d'une grossesse compliquée de tumeur utérine ou ovarique : quand la tumeur est peu volumineuse et que la grossesse n'en est pas gênée, il faut laisser aller les choses; quand la tumeur est incompatible avec la grossesse et l'accouchement, il faut l'enlever aussitôt que possible, si cette ablation ne paraît pas devoir compromettre l'évolution de la grossesse; dans le cas contraire, il convient d'attendre le terme de cette dernière, et d'intervenir alors, après extraction de l'enfant, par l'hystérectomie abdominale totale ou supra-vaginale. Mais jamais il ne faut recourir à l'avortement ou à l'accouchement prématuré, qui peuvent donner lieu aux accidents les plus graves.

Donc si, surtout au début, le diagnostic précis de tumeur utérine ou ovarique compliquée de grossesse était toujours possible, le chirurgien pourrait facilement diriger sa conduite. Mais ce diagnostic est le plus souvent très difficile, et, dans 3 cas personnels, M. Chénieux s'est trouvé très embarrassé pour expliquer la nature des accidents présentés par ses malades. D'après ce qu'il a vu, il lui semble qu'il faut surtout songer à ces complications quand on se trouve en présence d'une tumeur qui, jusque-là bien supportée, s'accompagne par la suite de phénomènes de gêne plus ou moins douloureuse du côté de l'abdomen, en même temps que les commémoratifs indiquent une grossesse possible.

M. Roussel (Reims). — *Hystérectomie abdominale totale pour fibromes, cancer et suppurations pelviennes.*

En trois années M. Roussel a pratiqué 39 hystérectomies totales pour fibromes avec 39 guérisons. Il n'a fait aucun choix parmi ces malades et a opéré celles qui se présentaient. Il s'y trouvait : des fibromes multiples, des fibromes du ligament large, des fibromes compliqués de salpingites purulentes ou de grossesse, enfin des fibromes sphacélés ou dégénérés en sarcomes. L'une de ces malades, très anémiée, présentait un goître avec les accidents de la maladie de Basedow. D'autres étaient atteintes de bronchites avec accès d'asthme.

Il a fait 11 hystérectomies abdominales pour cancer du corps avec une mort dans un cas d'opération incomplète, et 4 hystérectomies pour cancer du col avec 4 succès, soit 15 cas avec une seule mort.

Enfin il a opéré 17 malades atteintes de salpingite, avec 3 insuccès, soit une proportion de 2,4 p. 100.

M. Delaunay (Paris). — *Blessures de la vessie et de l'uretère au cours d'une hystérectomie abdominale pour fibrome à développement rétro-péritonéal; suture de la vessie, urétro-néo-cystostomie; guérison.*

Si dans les hystérectomies abdominales ordinaires la vessie et l'uretère peuvent être en général assez facilement évités, il n'en est plus de même lorsqu'on se trouve par exemple en présence d'un fibrome développé dans la paroi postérieure de l'utérus et ayant refoulé devant lui le péritoine pelvien.

La vessie, devenue le plus souvent adhérente, est exposée à être blessée pendant les manœuvres de décollement : les uretères refoulés loin de leur position normale peuvent être sujets soit à des blessures latérales, soit à des sections complètes. La suture latérale de l'uretère où la suture bout à bout dans les cas de section transversale préconisée par certains chirurgiens à un point de vue plutôt théorique que pratique lui semble devoir être rejetée. M. Delaunay préfère de beaucoup l'abouchement du bout supérieur dans la vessie : cette façon d'agir est facilitée par les changements de rapports produits par le développement de la tumeur; l'élongation de la vessie et l'allongement de l'uretère sont de ce nombre.

Quant à la néphrectomie, il la considère comme l'aboutissant presque fatal des cas où l'uretère aura été blessé à une telle hauteur que le chirurgien n'aura eu d'autre ressource que d'aboucher le bout supérieur dans l'intestin ou de le fixer à la peau, et ne doit être pratiquée que dans une intervention secondaire.

Dans un cas où il s'est trouvé en présence d'un volumineux fibrome (7 kilogr.) à développement péritonéal. Il a eu à suturer la vessie blessée et à remettre dans cette dernière l'uretère incisé après l'avoir réséqué sur une hauteur de 7 centimètres : la suture de la vessie doit être immédiatement faite et sa dissection ne doit être continuée qu'après sa réparation.

Pour l'uretère il a employé le procédé suivant : introduction par l'urèthre d'une pince languette venant faire saillie à la partie supérieure de la vessie; incision au niveau du point saillant.

La pince, après avoir traversé la paroi vésicale, saisit l'extrémité du bout supérieur de l'uretère en un point latéral de son orifice : par le même chemin on introduit une sonde rigide en gomme à bout coupé n° 6, dans l'uretère, on tire la pince et l'uretère rentre dans la vessie.

On fait au niveau de l'orifice une incision d'environ 1 centimètre n'intéressant qu'une portion de la paroi vésicale et créant une sorte de lit dans lequel on placera l'uretère. On referme cette incision sur lui par des points de suture passés et dans la paroi vésicale et dans la paroi uréthrale.

Il a ensuite suturé les deux feuillets du ligament large au-dessus de l'uretère de façon à mettre en dehors du péritoine le point d'implantation, évitant ainsi autant que possible la contamination du péritoine et donnant à l'écoulement de l'urine dans le cas où sa suture aurait cédé, la direction du vagin ouvert et drainé.

Pour éviter les tiraillements possibles de l'uretère et sa rétraction hors de la vessie, il a laissé la pince languette à demeure pendant trente-six heures; par son poids, elle aidait au maintien de l'uretère en place.

Une sonde à demeure fut mise également dans la vessie : la sonde uréthrale fut retirée au bout de trois jours.

La malade a guéri et a quitté le service au bout de six semaines sans avoir le moindre trouble urinaire.

Cette intervention date d'un an et l'état de la malade demeure excellent.

M. Gross (Nancy). — *Contribution au traitement opératoire de l'inversion utérine.*

M. Gross a eu occasion d'observer, dans le courant de l'année dernière, trois cas d'inversion utérine.

Dans la première observation, il s'agit d'une jeune femme venant d'accoucher; après la délivrance, une sage-femme introduisit la main pour extraire, dit-elle, un débris du placenta. La femme ressentit une violente douleur dans le bas-ventre; deux jours après survint une hémorragie. Le médecin mandé ne constata rien de particulier tout d'abord, mais quelques jours plus tard, il reconnaît l'inversion qu'il réduisit, mais qui récidiva.

Au moment où M. Gros vit la malade, l'inversion datait de six semaines. Au toucher, il sentit dans le vagin une tumeur molle, indolore, du volume d'un gros œuf, libre partout, sauf vers la partie supérieure, où elle se prolongeait par un pédicule assez large, autour duquel il trouva le bourrelet caractéristique formé par le col. En combinant avec le toucher, le palper abdominal, les doigts se rejoignirent facilement au-dessus de la tumeur. Il existait un vide à la place normale du corps utérin. Le diagnostic ne fit aucun doute.

A quels moyens fallait-il avoir recours pour remédier à l'inversion. Tout d'abord il fit anesthésier la malade, et il introduisit la main gauche dans le vagin, pour faire le taxis, tandis qu'avec la main droite appliquée sur la région hypogastrique il cherchait à immobiliser le col, ce qui parut facile, vu le peu d'épaisseur de la paroi abdominale.

Après quelques tâtonnements, il put saisir le col assez convenablement entre les doigts. Il reconnaissait même distinctement l'entrée de l'infundibulum et pendant qu'il maintenait ainsi le col assez solidement avec la main droite, il cherchait avec la main gauche, par des pressions soutenues, assez fortes même, à réduire l'inversion; toutes ces tentatives furent inutiles. Dès qu'il résistait un tant soi peu avec la main droite, la paroi abdominale glissait, entraînant ses doigts, et le col échappait.

Après deux séances semblables, assez longues chaque fois, il dut renoncer à l'espoir de réussir à réduire l'inversion par les moyens ordinaires. Il fallait en venir à une intervention opératoire.

Après les tentatives de réduction qu'il avait faites, il lui était resté l'impression que la paroi abdominale était l'obstacle et que c'était elle qui l'avait empêché de fixer suffisamment le col. Il prit le parti de l'inciser, de faire la laparotomie. Mais tout en tenant alors solidement le col, pen-

dant qu'un aide exerçait, avec la main droite introduite dans le vagin, les manœuvres de réinversion, celle-ci ne réussit encore pas. Ce n'est qu'après avoir dilaté l'anneau cervical qui résistait, à l'aide de deux écarteurs de Farabeuf introduits dans l'infundibulum, que les pressions exercées par le vagin réussirent la réduction de l'inversion.

Les deux observations suivantes se rapportent à des inversions polypeuses :

Dans la première, il s'agit d'une femme de trente-six ans, portant un volumineux polype utéro-vaginal dont les premières manifestations remontaient à deux ans auparavant. La malade était profondément anémiée et affaiblie par les hémorragies incessantes, d'un état de santé général peu satisfaisant. L'extirpation du polype s'imposait. Après les préparatifs habituels, elle fut pratiquée le 16 janvier dernier.

Il fut obligé d'avoir recours au morcellement de la tumeur pour pouvoir l'extraire. Tout en procédant avec toute l'attention voulue, sans remarquer aucun changement de consistance ou autre particularité pouvant le mettre en garde, qu'elle ne fut pas sa surprise, quand, en haut et en avant, on découvrit une sorte de rigole profonde à surface lisse, d'un aspect caractéristique, une surface péritonéale. Il avait incisé la paroi de l'utérus inversé.

Il était deux moyens de terminer l'opération, ou de recoudre la paroi utérine, de l'isoler de ce qui restait encore du fibrome, et de tenter la réduction d'après le procédé de Kustner, ou de pratiquer l'hystérectomie. Il choisit le second, le regardant comme plus avantageux, et ne l'exposant pas à suturer et à réduire des surfaces insuffisamment asepsiées. Des ligatures furent placées sur les ligaments et les trompes, attirés dans l'infundibulum; ces organes furent sectionnés et le corps de l'utérus réséqué à son point de jonction avec le col, qu'il laissa en place.

Les suites opératoires ne furent pas très simples. Il se fit une suppuration pelvienne qui, ne trouvant pas d'issue par le vagin, se ruptura dans le péritoine, pendant un mouvement un peu brusque exécuté par la malade. Celle-ci s'était trouvée de la sorte à deux doigts de la mort. Heureusement, les accidents péritonéaux se limitèrent, et, trois semaines plus tard, on put ouvrir et drainer la collection par le cul-de-sac vaginal postérieur. La guérison ne fut achevée qu'au bout de trois mois.

La troisième malade est une femme de vingt-huit ans, atteinte également d'un volumineux polype utéro-vaginal datant de deux ans et demi, ayant occasionné déjà des hémorragies nombreuses et abondantes et déterminé une anémie profonde. Pour extraire la tumeur, on dut encore avoir recours au morcellement. L'ablation du polype terminée, on vit l'utérus inversé. La paroi utérine se trouvait réduite à l'état d'une membrane molle, peu épaisse, sans résistance aucune; le col ramolli était largement dilaté.

La remise en place de l'utérus inversé fut facile, mais la réduction ne pouvait être maintenue que grâce à un tamponnement soigneusement appliqué.

Dans l'après-midi, survint une hémorragie, le tamponnement dut être refait; l'inversion toutefois ne s'était pas reproduite, mais quinze jours plus tard, on constata une récidive. A deux reprises des tentatives de réduction furent faites; elles restèrent infructueuses.

La malade demanda à rentrer chez elle pour quelques jours; on le lui accorda; alors d'abondantes hémorragies la forcèrent à garder le lit pendant près de trois mois; malgré les conseils donnés, elle ne revint à la clinique qu'en juillet. Le doigt introduit dans le vagin à cette époque retrouve la tumeur formée par l'inversion utérine; il est frappé toutefois de sa consistance assez ferme, qui fait soupçonner la complication de quelque nouveau fibrome.

Le 22 juillet on pratiqua la laparotomie. Après quelques tentatives de réduction absolument infructueuses, on fit l'hystérectomie abdominale totale, avec suture complémentaire du vagin et drainage abdominal.

L'examen de la pièce extirpée montra, dans le fond de l'utérus inversé, la présence d'un fibrome du volume d'une orange.

De même que chez la précédente malade, une suppuration se déclara, mais s'évacua sans difficulté par le drain, et six semaines plus tard, la guérison fut complète.

L'inversion utérine, comme complication dans les cas de polypes fibreux de la matrice, est un accident peu fréquent, mais bien connu.

De ces observations on peut conclure :

1° Dans l'inversion utérine simple irréductible par les moyens ordinaires, la laparotomie avec manœuvres de réinversion, vaginale et abdominale combinées, la dilatation du col faite par l'abdomen avec taxis et refoulement des parties inversées par le vagin paraissent constituer un mode de traitement trop sévèrement jugé par Pozzi et récemment par Oui. Avec Bouilly, M. Gross pense qu'il a ses indications et son observation I montre qu'il peut avoir un bon résultat.

2° Dans l'inversion utérine polypeuse, la conservation de l'utérus s'impose généralement moins que dans l'inversion puerpérale; l'hystérectomie, soit vaginale, soit abdominale, sera souvent le seul traitement à appliquer. L'opération présentera toujours un certain degré de gravité, en raison de l'état d'infection de la muqueuse utérine et de ses annexes, et il sera sage de la faire suivre d'un drainage du pelvis.

M. Legueu (Paris). — *Hystérectomie abdominale et prolapsus utérin.*

Dans ces prolapsus graves, complexes, incoercibles, les seuls que M. Legueu ait en vue, les opérations de réparation périnéale sont toujours insuffisantes. Il est nécessaire de leur adjoindre une opération complémentaire. Les uns préfèrent l'hystéropexie, les autres pratiquent l'hystérectomie vaginale et il a eu recours à l'une et à l'autre de ces opérations avec avantage.

Cependant à l'hystérectomie vaginale, qui ne sert à rien par elle-même qu'à supprimer l'utérus, M. Legueu préfère l'hystérectomie abdominale. Il enlève l'utérus par la voie haute, il coupe au-dessus des insertions vaginales

du col et il fixe le moignon cervical à l'angle inférieur de la paroi abdominale. Il joint donc à l'hystérectomie une *pexie cervicale* et il fait ensuite et dans la même séance la colpopérinéorraphie sur un prolapsus déjà réduit et fixé.

Trois fois, dans ces derniers temps, il a fait cette opération dans des cas où l'utérus était fibromateux, ou encore pour des prolapsus récidivés, complexes et incoercibles; et, dans les trois cas, le résultat immédiat et éloigné a été très favorable. Il croit donc que cette opération est capable de rendre des services chez les femmes âgées sans être trop vieilles, et surtout lorsque l'utérus est le siège d'une altération qui nécessite sa suppression.

M. Houzel (Boulogne-sur-Mer). — *Accidents causés par un utérus bilobé unicervical, tombé dans le cul-de-sac et pris pour une tumeur annexielle.*

Bien que les anomalies utérines soient parfaitement étudiées, il est rare qu'on les reconnaisse sur le vivant, sauf quand elles occasionnent la rétention du sang menstruel ou des accidents au moment de l'accouchement.

M. Houzel a eu dernièrement à opérer une femme souffrant d'une tumeur du cul-de-sac latéral gauche qui en avait imposé pour une tumeur annexielle et n'était qu'un utérus bilobé unicervical replié sur lui-même.

Il s'agissait d'une dame de trente-quatre ans, matelotte solide, n'ayant aucune malformation apparente, qui lui était adressée pour des douleurs de ventre la forçant de garder le lit depuis deux mois.

Il y a deux ans, sans cause connue, après une grossesse douloureuse, elle avait fait une fausse couche de six mois. Depuis elle n'avait cessé de souffrir du côté gauche du ventre et dans les deux derniers mois les douleurs l'avaient forcée de s'aliter.

Par le palper abdominal on ne sentait rien d'anormal, le ventre était indolore, sauf dans la fosse iliaque gauche.

Par le toucher bi-manuel on trouvait un col un peu gros et un utérus en antéflexion légère et en latéro-position droite exagérée. Dans le cul-de-sac latéral et postérieur gauche, on sentait une tumeur accolée au col utérin et d'une sensibilité extrême.

Le toucher rectal confirmait les sensations perçues par le toucher vaginal.

Croyant avoir affaire à une tumeur annexielle, on lui fit une laparotomie le 20 juin 1901.

La malade fut mise sur le plan incliné. Le ventre ouvert, le plus gros des intestins refoulé par une large compresse stérilisée, on aperçut, à droite, un utérus plutôt petit, couché presque en travers de la moitié droite du bassin, et pourvu en dehors d'un ovaire scléro-kystique, d'une trompe saine, d'un ligament large assez étroit.

En attirant cet utérus, on faisait saillir une bride descendant de la vessie pour venir se fixer sur la partie antérieure du rectum qui occupait le milieu de l'excavation. Cette bride vésico-rectale passait sur le côté gauche du col, sans lui adhérer. Large d'environ 2 centimètres, légèrement orientée de gauche à droite, elle divisait l'excavation en deux. En insinuant le doigt

sous le péritoine voisin, on passait en dessous d'elle et on se rendait compte que c'était bien une bride et non un simple repli du péritoine.

Dans toute la moitié gauche de l'excavation on ne voyait que des intestins. Les ayant refoulés, en introduisant la main profondément, on trouvait une tumeur située sur le côté gauche du rectum. C'était un second utérus fusiforme, replié sur lui-même et pourvu d'un ovaire, d'une trompe, d'un ligament rond et d'un ligament large très lâche.

Pour éviter une hystérectomie et pour empêcher que cet utérus ne causât de nouveaux accidents en retombant dans le cul-de-sac, on réséqua la trompe, l'ovaire et la plus grande partie du ligament large qui fut suturé en bourse puis enfoui sous le péritoine. Par ce moyen, ce petit utérus accolé au bassin ne pouvait plus se déplacer et ne pouvait plus devenir le siège d'une grossesse possible.

L'ovaire droit, parsemé de kystes, fut traité par l'ignipuncture, le ventre fut refermé et recouvert d'un pansement stérilisé.

L'opération terminée, la malade fut mise dans la position obstétricale et passée au spéculum. Comme le montrèrent deux hystéromètres introduits simultanément, l'orifice interne de l'utérus droit était la continuation de l'orifice du col, tandis que l'utérus gauche s'abouchait latéralement dans le col à moins d'un centimètre de son orifice externe.

Les suites opératoires furent bénignes, jamais la température ne dépassa 37°,5 et, le 6 juillet, elle quittait la clinique entièrement guérie.

Depuis elle a eu ses règles plusieurs fois sans douleurs et sa santé est parfaite.

M. Pichevin (Paris). — *De la cervicite chronique.*

Dans les inflammations glandulaires chroniques du col de l'utérus, M. Pichevin à exécuté avec succès et recommande l'opération qui consiste à exciser la muqueuse et à réparer la perte de substance par la suture de la muqueuse du corps à la lèvre externe du col.

M. Sorel (le Havre). — *Des indications de l'hystérectomie abdominale dans le traitement des suppurations pelviennes.*

M. Sorel établit, au sujet du traitement des suppurations pelviennes, les conclusions suivantes :

L'hystérectomie abdominale totale complémentaire est indiquée :

1° Lorsqu'il existe des lésions utérines, suppurations, sclérose, fibrome, etc.

2° Lorsqu'il y a nécessité d'assurer un drainage à la partie déclive du petit bassin, après rupture de poche suppurée, dans le cas de fausses membranes tapissant le petit bassin.

3° Lorsque les surfaces cruentées sont étendues, pour les recouvrir de péritoine (autoplastie de Séguireff), le grand lambeau utéro-vésical que donne l'hystérectomie permettant facilement cette autoplastie.

M. Cerné (Rouen). — *Des opérations conservatrices dans les salpingo-ovarites même suppurées.*

M. Cerné présente une statistique intégrale d'opérations pratiquées

depuis trois ans sur les annexes enflammées. Sur 44 opérations, il a seulement enlevé les deux trompes dans un quart des cas; 33 fois, dont 8 cas de pyosalpnix, il a conservé une ou les deux trompes.

Un seul décès a été occasionné par une infection péritonéale. Les résultats thérapeutiques paraissent au moins aussi parfaits qu'après ablation. Un seul cas de grossesse est venu à sa connaissance, mais il est intéressant parce qu'il prouve que les fonctions de la trompe ne sont pas abolies par l'incision suivie de suture et la cautérisation au chlorure de zinc employée pour amener la désinfection.

M. Cerné pose en terminant un certain nombre de contre-indications dont la plus fréquente (5 fois sur 11 cas) est donnée par l'oblitération de la trompe.

M. Delaunay (Paris). — *De l'ablation totale de l'utérus et des annexes dans les cas de tumeurs malignes de l'ovaire.*

La malignité des kystes de l'ovaire et en particulier des kystes mucoïdes n'a pas seulement été démontrée par l'histologie, mais encore par la clinique.

Depuis la communication de Panas à la Société de Chirurgie de 1874, nombreux sont les cas où les récidives ont été constatées non seulement dans la zone opératoire mais encore dans des organes plus ou moins éloignés.

M. Delaunay a eu l'occasion d'observer deux cas qui ont démontré de la façon la plus nette l'exactitude de ces faits.

Dans le premier il a pratiqué l'hystérectomie vaginale, après avoir porté le diagnostic de fibrome, chez une malade à laquelle il avait enlevé, un an auparavant, un volumiueux kyste dermoïde droit.

L'examen histologique a montré que la corne utérine correspondante était en pleine dégénérescence épithéliale.

Dans le second cas, où on se trouvait en présence d'un kyste mucoïde de l'ovaire gauche et d'un kyste dermoïde de l'ovaire droit, on n'a pas hésité à enlever l'utérus bien qu'il parût sain.

L'examen histologique a montré que la corne utérine gauche était en pleine dégénérescence.

En présence de ces cas M. Delaunay croit que la règle opératoire doit être la castration utéro-annexielle.

Chez les femmes en période d'activité sexuelle, il ne pratiquerait cette castration que dans les cas de kystes mucoïdes ou végétants, c'est-à-dire manifestement malins.

Chez les femmes à la ménopause ou l'ayant passée il appliquerait cette règle à tous les kystes ovariens quels qu'ils soient : il n'enlève en effet qu'un organe nuisible et susceptible de devenir dangereux.

On ne saurait admettre en effet comme objection sérieuse la prolongation de l'opération ou l'aggravation du pronostic opératoire; car l'hystérectomie abdominale n'augmentera la durée de l'acte opératoire que d'un temps insignifiant : quant à ces dangers il croit que dans ces cas on peut les considérer comme réduits à leur minimum, pour ne pas dire nuls.

M. Paul Delbet (Paris). — *Abouchement anormal du rectum à la vulve, transplantation périnéale de l'anus vulvaire.*

M. P. Delbet a observé une malade, actuellement agée de trente ans, qui, atteinte d'abouchement vulvaire de l'anus, opéré dans l'enfance, a dû subir récemment une opération complémentaire.

La malade, née avec cette malformation, s'éleva relativement bien pendant six mois. A ce moment, il fallut intervenir par de l'obstruction chronique et on fit un anus périnéal. Cet anus, à peu près continent au début, se dilata ultérieurement, ne retint plus les matières et fut le siège d'un prolapsus. Après avoir discuté les avantages et inconvénients du rétrécissement simple de l'orifice, d'une rectopexie, de l'opération de Delorme, il se décida pour la transplantation de l'orifice vulvaire après fermeture de l'anus périnéal. L'orifice transplanté fonctionne bien, et est en grande partie continent, grâce à la contraction et à la tonicité du releveur dont les fibres prérectales sont conservées.

Membres.

M. Bilhaut (Paris) communique une observation *de fracture consécutive de l'avant-bras avec cal vicieux, traitée par l'intervention sanglante.* La radiographie, dans ce cas, lui a été d'un grand secours.

M. Larger (Maisons-Laffitte) présente un cas de *doigt à ressort lié à une trophonévrose*

Le fait qu'il a observé n'a pas d'analogue parmi ceux qui ont été publiés tant en France qu'en Allemagne. Ce qui ajoute à l'intérêt du cas, c'est qu'il a pu être observé dès le début par le chirurgien, dans lequel se résument à la fois le malade et l'observateur.

Chute de bicyclette sur le coude gauche. Aucune lésion autre qu'une petite érosion cutanée au niveau de l'article phalango-phalangien du petit doigt du même côté et sur le trajet du nerf collatéral dorsal externe; mais violente douleur le long des branches terminales du nerf cubital à l'avant-bras et à la main.

L'érosion ne tarde pas à se creuser et à prendre l'aspect d'un petit trou à l'emporte-pièce caractéristique d'une trophonévrose, d'un mal perforant, en un mot. Au même moment apparait le phénomène classique du « *doigt à ressort* ».

Au bout de six mois, le mal porforant se cicatrise en même temps que disparait le phénomène du doigt à ressort. Le parallélisme entre l'évolution de ce dernier et celle de la trophonévrose a donc été parfaite.

M. Guermonprez (Lille) donne les résultats de quelques *opérations après les traumatismes de la main.* Il est amené à conclure qu'il faut :

1° Supprimer les doigts ou portions qui entraveraient la fonction des doigts subsistants, soit en flexion, soit en extension.

2° Substituer l'autoplastie à toute autre intervention.

3° Supprimer hâtivement les pansements de la main; ne négliger ni la gymnastique, ni la mécanothérapie, ni l'utilisation de la main.

4° Pratiquer sur la main des opérations utiles, même si c'est au détriment de la beauté de la main.

M. Berthomier (Moulins) croit utile de faire la *ligature de l'iliaque primitive avant de procéder à la désarticulation de la cuisse.*

Dans ce but, il commence par faire l'incision de Roux pour l'appendicectomie, puis décolle avec le doigt le péritoine jusqu'à ce qu'il sente le bord externe du psoas; de cette façon il met à nu l'artère qu'il n'a plus ensuite qu'à lier.

Il a appliqué ce procédé chez un malade atteint d'un ostéo-sarcome de l'ischion, avec envahissement de l'articulation coxo-fémorale. Après la ligature de l'iliaque primitive, la désarticulation se fit très facilement; elle fut suivie de la résection d'une partie du pubis et de l'ischion.

M. J. L.-Championnière (Paris) trouve que ce procédé n'a rien d'original. C'est en somme l'incision classique de la ligature de l'iliaque primitive. Il ne voit pas bien, quant à lui, l'utilité de cette ligature préalable de l'artère avant toute intervention.

M. Delorme (Paris) est de l'avis de M. J. L.-Championnière : dans trois cas de désarticulation de la hanche, l'hémostase a été obtenue très facilement, sans qu'il ait été nécessaire de lier préalablement l'iliaque primitive.

M. Pollosson (Lyon) lit un mémoire *sur la désarticulation de la hanche par extirpation de l'extrémité supérieure du fémur après amputation circulaire de la cuisse au tiers supérieur.* Il démontre la valeur de ce procédé.

M. Calot (Berck-sur-Mer) *décrit un appareil pour immobiliser la hanche dans la coxalgie.* L'auteur repousse les appareils amovibles ordinaires. Il recommande surtout l'appareil plâtré, modelé sur la hanche d'une part, d'autre part sur les condyles fémoraux.

Il faut coiffer les 2 crêtes iliaques de 2 gouttières exactes et profondes limitant les crêtes iliaques. De cette façon il empêche le déplacement de l'os iliaque en avant et en arrière.

Il traite avec le même appareil les fractures du fémur.

M. Gangolphe (Lyon) trouve que, dans les cas de coxalgie, il faut immobiliser complètement le membre inférieur et le tronc et, pour plus de sécurité, partir du pied, remonter au-dessus de la ligne des mamelons et modeler l'appareil sur le corps sans interposition d'ouate.

M. Guermonprez (Lille) donne le nom de *coxopathie par ostéite sèche douloureuse du col fémoral des jeunes campagnards* à la *coxa vara essentielle de croissance.* L'affection présente au début une phase douloureuse, à laquelle fait suite une période d'attitudes vicieuses constituant une infir-

mité déplorable; à cette seconde période, les douleurs disparaissent. L'auteur a combattu cette affection en mettant d'abord le malade dans le relâchement en décubitus dorsal; il lui fait ensuite des frictions et il obtient la réduction, non sans de vives souffrances, après une forte extension avec contre-extension, en plaçant le membre dans une assez forte abduction, combinée à un certain degré de circumduction. Ce traitement supprime l'enchevêtrement des genoux.

M. Redard (Paris) fait part des résultats éloignés de la cure des *luxations congénitales de la hanche par la méthode non sanglante*. Il présente un malade.

Sur 50 cas, 43 luxations unilatérales, 7 bilatérales. Sur les 43, une véritable réduction a été obtenue 14 fois, témoignée par la radiographie stéréoscopique.

La réduction s'obtient même dans les luxations unilatérales et chez les enfants en bas âge, surtout au-dessous de sept ans.

Au-dessus de sept ans, les opérations sont laborieuses et donnent peu de résultats.

On peut obtenir de véritables réductions anatomiques parfaites.

Le nombre des transpositions dans les 43 cas est de 26.

Luxation bilatérale : 7 cas ont donné 2 cas de réduction véritable chez des sujets de quatre ans et dix ans.

Résultats fonctionnels très bons dans 8 cas. Sur 28 cas, pas de claudication mais raideur dans 2 cas : fatigue après marche prolongée.

Technique de la réduction : l'auteur est partisan des tractions qui facilitent la réduction.

La contention ne doit pas être prolongée; dans certains cas il se contente de l'immobilisation pendant un à deux mois.

Au point de vue fonctionnel, il doit ajouter que la transposition de la tête fémorale lui a souvent donné des résultats presque aussi satisfaisants que la réduction vraie.

Ducroquet (Paris) communique les résultats de son expérience sur le *traitement de la luxation congénitale de la hanche dans les cas difficiles*. La réduction congénitale peut se faire à un âge quelquefois très avancé; ce qui importe le plus est de savoir à quelle forme de luxation on a affaire; s'il y a luxation antérieure, la réduction est souvent facile, alors que dans la luxation postérieure la réduction est parfois impossible. Les causes d'échecs sont nombreuses; elles tiennent, dans le premier appareil, soit à la réduction dans une fausse cavité, soit à la reluxation pendant la contraction de l'appareil. Aussi est-il de la plus haute importance de faire chaque fois le contrôle radiographique à travers l'appareil. Le deuxième appareil doit se faire dans un temps aussi rapproché que possible, au bout d'un mois dans beaucoup de cas. La tête fémorale reste dans la cavité grâce à la tension du fascia lata qui se rétracte très vite et qui tient la tête solidement dans le cotyle. L'étude des phénomènes de coxite réactionnelle

qui suivent l'application du premier appareil sont de la plus haute importance et donnent une indication pour la durée du traitement. Le deuxième temps doit se faire en rotation interne.

L'auteur montre un appareil qu'il a fabriqué, permettant de placer le membre dans le degré d'abduction et de rotation que l'on veut.

La durée du traitement est des plus variables, et elle est d'autant plus courte en général que le malade est plus âgé. Dans plusieurs cas, la durée du traitement a été de deux mois seulement.

Lorsqu'il persiste des raideurs articulaires, l'auteur se sert d'un appareil immobilisateur du bassin qu'il présente. Le bassin est fixé d'une façon mathématique et l'on peut imprimer à la cuisse tous les mouvements que l'on veut.

Il conclut en disant que la radiographie et l'appareil sont les facteurs les plus importants de tout le traitement. Mais si l'on sait se rendre compte de ce que l'on fait, on peut, d'une façon certaine, arriver, chaque fois que la réduction a été obtenue, à une guérison complète, anatomique et fonctionnelle.

M. Redard (Paris) croit que les luxations de la hanche sont plus faciles à réduire chez les enfants de trois et quatre ans que chez ceux de neuf et douze ans.

M. Ducroquet ne partage pas cette opinion; tout dépend de la variété de luxation à laquelle on a affaire. Il y en a qui, à l'âge de douze à treize ans, sont faciles à réduire et à maintenir réduites; d'autres, au contraire, sont difficiles à réduire et à maintenir chez les enfants en bas âge. Tout dépend de la variété anatomique de la luxation.

M. Gangolphe (Lyon) communique les résultats éloignés d'une opération qu'il a pratiquée il y a trois ans et demi. Il s'agit d'un cas de *pseudarthrose du col du fémur* qu'il traita d'abord, sans aucune amélioration, par une longue immobilisation. Il eut alors l'idée de recourir à la greffe osseuse et d'emprunter au grand trochanter le fragment osseux nécessaire à la greffe. Il lui fut malheureusement impossible de réaliser ce projet avec un fragment trochantérien.

Il se décida alors à faire avec ce fragment osseux un point d'appui agissant dans la pseudarthrose comme une sorte de sourcil cotyloïdien, transformant la pseudarthrose en néarthrose; c'est à cette intervention qu'il a donné le nom de *trochantéroplastie*. Au bout de quelques mois le résultat fonctionnel fut parfait.

Aujourd'hui le malade fait de longues marches et n'est nullement gêné pour porter en marchant de lourds fardeaux.

M. Sorel (le Havre) a eu l'occasion de publier dans les *Archives provinciales de Chirurgie* du mois de mai dernier une étude *sur le traitement ambulatoire des fractures de jambe et des fractures de cuisse.*

Dans le premier cas, il fait la réduction de la fracture, puis applique des bandes plâtrées s'étendant depuis la tubérosité antérieure du tibia jusqu'au niveau des malléoles. Il fait ensuite marcher les malades.

Dans le second cas, il place une sorte de support de la jambe qu'il présente et qui, tout en métal nickelé, se termine inférieurement, au niveau de la plante du pied, par un disque de caoutchouc.

Cette sorte de support pouvant monter jusqu'aux ischions, se place au-dessus d'un appareil compressif ouaté s'étendant du pied aux genoux.

De cette façon l'extension de la jambe est faisable dès les premiers jours; un appareil plâtré consolide le tout. Le malade peut ainsi marcher de suite sur ses ischions. Il a ainsi traité 30 cas de fractures de jambe qui vont excessivement bien. Il a appliqué le même appareil pour une résection du genou et n'a eu qu'à s'en louer. Il conclut en disant qu'il n'y a aucun intérêt à laisser les malades 30 ou 40 jours au lit, quand il est si facile, en les mobilisant, d'éviter l'atrophie musculaire.

M. Gangolphe (Lyon) pense que l'on peut observer des phlébites et des accidents mortels chez les fracturés non immobilisés. On peut tout de même les faire sortir, mais sans les faire marcher.

M. Thierry (Paris) est d'avis que toute fracture accompagnée de déplacement ne peut être mathématiquement réduite par les tractions manuelles. Le cal avec persistance de chevauchement est de règle après l'application d'appareils ambulatoires ou autres.

Seule, la suture permet la réduction mathématique de la fracture.

La suture osseuse démontre que la fracture doit guérir par cicatrice osseuse; le cal ne doit pas exister, le cal est une véritable chéloïde de la cicatrice osseuse.

Après la suture, plus de gonflement, la fonction est reprise d'emblée.

Il faut serrer suffisamment pour assurer la contention, mais modérément, pour éviter l'ischémie. L'auteur emploie pour ses sutures le fil de cuivre et n'a eu qu'à s'en féliciter.

M. Phocas (Lille) trouve que les fractures de jambe sont très difficiles à réduire; on ne doit pas, dit-il, pour cette raison, faire marcher les gens atteints de fractures du membre inférieur.

M. J. Lucas-Championnière trouve que la méthode ambulatoire ne mérite pas la faveur qu'on lui a attribuée, sauf dans quelques cas cependant.

D'après lui, pour empêcher les phlébites de se développer, il faut de la mobilité.

Quant à la suture osseuse, l'auteur y est totalement opposé; la consolidation est plus longue avec la suture qu'avec la juxtaposition des fragments dans les fractures; les résultats de M. Thierry observés dans le service de M. J. Lucas-Championnière, sont déplorables au point de vue de la fracture.

Il y a eu chaque fois raccourcissement. De plus, les malades de M. Thierry

ont été suturés pour leur fracture il y a plus de sept mois, et ils ne sont pas actuellement consolidés. Il y a donc mauvaise grâce de sa part à prôner cette méthode.

M. Cazin (Paris) parle du *traitement des gangrènes diabétiques.*

Contrairement à l'ancien principe classique de l'abstention chirurgicale chez les diabétiques, on s'accorde actuellement, dit-il, à ne plus refuser les bénéfices d'une intervention active aux malades atteints de gangrène diabétique. On sait, en effet, que le terrain diabétique est particulièrement favorable aux cultures microbiennes, mais que le diabète ne suffit pas à créer la gangrène, et que, en dehors de tout ensemencement microbien, la cicatrisation d'une plaie aseptique doit, chez un diabétique, se faire comme chez un individu sain.

En ce qui concerne le niveau où l'on doit faire l'amputation, dans le cas de gangrène diabétique avec athérome, la règle admise, pour les partisans de l'intervention chirurgicale, c'est qu'il ne faut pas amputer au-dessous du point où l'on cesse de percevoir des battements artériels; or, il semble que ce critérium n'est pas absolu, si l'on en juge d'après les résultats excellents d'amputations dans lesquels les lambeaux n'ont pas donné une goutte de sang, comme on en a rapporté un certain nombre d'observations. M. Cazin a eu lui-même, cette année, l'occasion de faire une *désarticulation de Lisfranc* chez un homme de soixante-trois ans, athéromateux et diabétique, pour une gangrène des orteils, avec envahissement de la face dorsale de la région métatarsienne, sur une étendue d'un travers de doigt environ, sans battements de la tibiale postérieure, ceux de la poplitée étant perceptibles. Pendant l'opération, le lambeau plantaire ne donna aucun jet artériel. Le malade, opéré le 3 avril dernier, marche très bien sur son demi-pied et ne présente aucune trace de récidive.

Malgré l'athérome, on est donc quelquefois en droit, dans des cas de gangrène limitée du membre inférieur, de faire courir au malade la chance de continuer à marcher sur la moitié de son pied, plutôt que le condamner d'emblée à marcher sur un pilon.

M. Tédenat (Montpellier) a fait l'opération de Syme modifiée dans un cas de gangrène sénile où une amputation haute n'était pas acceptée. Le résultat en a été très bon. Il a pratiqué également plusieurs amputations de jambe au lieu d'élection, pour des gangrènes du pied, avec ou sans diabète, sans que le lambeau externe ait donné la moindre goutte de sang; malgré cela la réunion immédiate à été parfaite.

M. Guinard (Paris) n'a pas grande confiance dans la vitalité d'un lambeau qui ne saigne pas. Aussi use-t-il avec avantage, en pareil cas, du procédé décrit par Montaz, de Grenoble, sous le nom de cathétérisme des artères. Avec une longue pince il enlève les caillots obstruant l'artère. Dans un cas, il a appliqué ce procédé à une artère fémorale, et il a eu la satisfaction de voir celle-ci donner un jet après l'avoir débarrassée des gros caillots fibrineux qui l'obstruaient. M. Rochard a fait lui-même ce

cathétérisme des artères pour un cas analogue, et le résultat a été très bon.

M. Calot (Berck-sur-Mer) met en relief le *rôle du chirurgien qui, dans la paralysie infantile*, corrige les raccourcissements du membre inférieur, fixe par l'arthrodèse les articulations ballantes, combat l'atrophie musculaire avec les anastomoses tendineuses; mais il ne veut pas diminuer pour cela le mérite de l'orthopédiste. Il montre un appareil de son invention ayant l'avantage de maintenir le redressement du pied en bonne position au moyen de liens élastiques.

M. L. Mencière (de Reims) apporte la relation de *deux cas rares de chirurgie orthopédique* :

1° Pied bot varus équin chez un homme de quarante ans. Opération. Guérison;

2° Ankylose du genou en position vicieuse, consécutive au développement d'un ostéo-chondrome intra-articulaire. Opération. Guérison avec retour des mouvements de flexion et d'extension du genou.

Par sa fréquence, la tarsectomie pour pied bot est aujourd'hui presque d'ordre banal; mais ce qui n'est pas banal, c'est l'âge du malade, quarante ans. Tout l'intérêt du cas pour lequel les photographies présentées permettent de constater l'excellent résultat obtenu, réside dans l'âge du sujet. Le Dr Louis Mencière, comme son collègue Ziembicki (de Lemberg), au Congrès de 1900, estime qu'il est utile de constater par des observations ce que donnent, chez des sujets âgés, des interventions dont nous connaissons toute la valeur chez l'enfant. — La seconde observation de l'auteur est relative à un cas d'ostéo-chondrome, qui, par son développement, a déterminé une variété d'ankylose du genou dont il n'a pas trouvé trace dans la littérature médicale. Des photographies et radiographies, un examen microscopique, sont joints à l'observation. Le résultat esthétique et fonctionnel est excellent. L'auteur conclut : il faut retenir de cette observation : 1° le fait lui-même; ostéo-chondrome intra-articulaire, déterminant une ankylose du genou en position vicieuse, cas très rare et dont l'auteur ne connait pas d'exemple; 2° technique opératoire simple, permettant l'ablation de la tumeur en ménageant toutes les parties de l'articulation sans nuire au fonctionnement du quadriceps fémoral; 3° diagnostic anatomique-radiographique précis, permettant de régler d'avance les différents temps de l'intervention, montrant une tumeur indépendante et n'ayant que des rapports relatifs avec les massifs osseux voisins; 4° l'ensemble de cette observation ajoute des notions nouvelles aux éléments déjà connus pour le diagnostic toujours délicat des tumeurs du genou et affirme l'utilité incontestable de la radiographie en pareil cas.

M. Bilhaut (Paris) présente *quelques considérations sur l'hallux-valgus*. — L'hallux-valgus est une déformation du gros orteil, constituée par la déviation en dedans, du premier métatarsien et le déjet, en dehors, des deux phalanges. Cette affection est ou congénitale ou acquise. Dans le

premier cas, elle est curable, grâce à la réduction et au maintien en bonne direction, au moyen d'appareils inamovibles (plâtre, gutta percha) et les résultats seront d'autant plus rapidement acquis que le traitement aura été établi de bonne heure. L'hallux-valgus acquis débute aux divers âges de la vie : chez l'adolescent, chez l'adulte, chez le vieillard. Chez le vieillard, il est souvent dû au rhumatisme déformant et, dans ce cas, les os présentent les lésions caractéristiques de cet état. Quand il débute chez l'adulte, il se rattache souvent au rhumatisme, à la goutte et l'état anatomique du premier métatarsien est modifié par l'apparition de tophus, plus ou moins volumineux, irrégulièrement disposés autour de l'articulation. Dans bon nombre de cas, la lésion n'est que la continuation avec aggravation d'un mal contracté pendant l'adolescence. Chez l'adolescent, on trouve non seulement une direction en dedans, de la partie antérieure du premier métatarsien, avec bourse séreuse accidentelle, donnant à la région l'apparence d'un oignon, mais encore *une exostose constante*, située sur le côté externe de la tête du premier métatarsien. Chez les jeunes adultes, cette lésion osseuse, qui m'ont fait découvrir de nombreux examens aux rayons X, est comparable aux exostoses de croissance; elle existe seule, à l'exclusion de toute autre modification de l'articulation. Elle est placée entre les deux premiers métatarsiens. On s'explique qu'elle pousse mécaniquement en dedans celui qui supporte le gros orteil. On a ainsi la clef de la déformation due au glissement qui s'opère dans l'articulation du premier cunéiforme avec le premier métatarsien. On comprend de même la déviation des phalanges du gros orteil, en dehors. Enfin, on trouve dans la constatation de cet état, une précieuse indication thérapeutique. Il faut supprimer cette exostose pour obtenir un succès complet. Dans les cas peu anciens, cette seule thérapeutique suffit. Chez l'adulte, le traitement chirurgical de l'hallux-valgus grave, douloureux, empêchant la marche et, en outre, disgracieux au point de vue esthétique, ne doit pas consister seulement dans l'incision, la dissection de la bourse séreuse accidentelle et dans la résection cunéiforme de la tête du premier métatarsien. Le résultat définitif excellent ne peut être acquis si on ne complète l'intervention par la résection de l'exostose qui existe constamment sur le côté externe de la tête du premier métatarsien. Enfin, pour les déviations très accentuées, je propose de compléter l'intervention par l'incision, à ciel ouvert, de la portion interne de la capsule qui unit le premier cunéiforme au premier métatarsien. On corrigera ainsi, sans effort, la direction vicieuse.

M. J. L.-Championnière, examinant ces radiographies, a le regret de lui faire remarquer qu'il ne s'agit pas d'une exostose, mais d'un simple os sésamoïde normal.

Th. Reblaub et M. Péraire.

COMPTE RENDU

DU XXXe CONGRÈS DE LA SOCIÉTÉ ALLEMANDE DE CHIRURGIE

TENU A BERLIN DU 9 AU 13 AVRIL 1901 [1].

I. — CHIRURGIE GÉNÉRALE.

REINBACH (de Breslau). — *Histologie des bourgeons charnus.*

L'auteur s'occupe spécialement des granulations qui se forment autour des séquestres. Elles se caractérisent par la prédominance de l'exsudat inflammatoire liquide sur les éléments cellulaires de nouvelle formation, puis par l'absence de toute production conjonctive, qui fait toujours défaut. Cette texture si spéciale est éminemment propre à favoriser l'élimination des séquestres. Dès que ceux-ci sont expulsés, la structure des bourgeons change de caractère et le tissu conjonctif y fait son apparition.

HÄGLER (de Bâle). — *Des suppurations dues aux fils à ligatures.*

Ces suppurations sont de deux ordres : tantôt elles se produisent rapidement, s'accompagnant de fièvre et d'infection de la plaie opératoire ; tantôt elles se font sans réaction inflammatoire, et c'est après des mois ou des années que se forme une fistule, par laquelle la plupart des fils sont éliminés. Mais, au point de vue pathologique, les fils sont, dans les deux cas, imprégnés de microbes ; il n'y a qu'une différence de degré.

Les fils de soie stérilisés à la vapeur exposent davantage à ces accidents que ceux qui sont imprégnés d'une substance antiseptique. Les expériences démontrent que le catgut se laisse bien plus difficilement envahir par les germes ; ils n'y pénètrent qu'aux points où celui-ci a été tordu, entamé. On doit conclure qu'actuellement nous ne possédons encore aucun fil à ligature réellement stérile.

PETERSEN (de Heidelberg). — *Structure, accroissement et histogénèse des carcinomes cutanés.*

Il existe deux espèces de cancers de la peau : 1° la forme unicentrale : la prolifération épithéliale débute sur un seul point et gagne progressivement, en les détruisant, les parties ambiantes ;

2° La forme multicentrale : celle-ci naît simultanément par plusieurs noyaux, qui se fusionnent. Les masses épithéliales partant d'un centre

1. Résumé d'après le *Centralbl. f. Chir.*, 1901, n° 29 (Supplément).

constituent un tronc, qui pousse de toutes parts des ramifications et traverse parfois, sans le modifier, le tissu conjonctif.

SJÖBRING (de Lund). — *Parasites du cancer.*

L'auteur montre des préparations d'une culture vieille de trois semaines, provenant d'un carcinome récidivant de la mamelle. On y voit des micro-organismes ressemblant à des spores d'amibes, qui seraient des parasites du cancer.

ISRAEL et JÜRGENS prétendent qu'on ne voit, sur les préparations de Sjöbring, rien qui ressemble à des amibes.

EHRHARDT (de Königsberg). — *Destruction de débris néoplasiques dans les plaies par l'eau chaude.*

On ne peut pas toujours enlever largement et d'un seul coup les néoplasmes. Parfois il faut les morceler, et le danger d'une greffe cancéreuse est alors imminent. Pour l'éviter, Ehrhardt recommande l'eau bouillante, dont on verse environ 25 centimètres cubes dans la plaie opératoire. On la laisse au contact des tissus pendant une minute. Elle détermine, sans s'opposer à la réunion par première intention, une nécrose légère de la surface de la plaie et détruit les germes néoplasiques. Il va sans dire que cette méthode n'a que des indications limitées; elle suppose qu'on a opéré radicalement, car l'eau ne peut détruire des fragments de tumeur de quelque volume.

URSTEIN (de Varsovie) voudrait qu'aux points de vue diagnostique et thérapeutique, on essayât contre les cancers la photothérapie de Finsen. Il la croit également utile dans la tuberculose testiculaire des petits enfants. Mais ce n'est qu'une hypothèse, car Urstein n'a à cet égard aucune expérience personnelle.

GOLDMANN. — *Pathogénie et traitement des chéloïdes.*

Les chéloïdes, hyperplasies conjonctives du derme cutané, ont comme lésion primitive une altération de la charpente élastique de la peau; altération qui est d'origine traumatique, chimique (brûlures, etc.), ou infectieuse (acné, furoncle, variole, syphilis, lèpre, etc.). Ces facteurs étiologiques s'opposent à la régénération du tissu élastique dans les points qu'ils frappent. Sur les chéloïdes, ce tissu fait défaut dans la zone réticulaire; sur les cicatrices hypertrophiques, il manque dans la zone papillaire de la peau. Dans les premières, les poils et les glandes cutanées sont absents; ils persistent au contraire sur les secondes.

La chéloïde doit être traitée par l'excision et les greffes de Thiersch.

LAUENSTEIN (de Hambourg) a vu, chez un matelot, une chéloïde étendue, suite de brûlure. Il a fait 6 à 8 incisions de débridement, pénétrant à une profondeur variable. Il a remarqué que toutes les sections n'intéressant que l'épiderme et le derme guérirent sans que la chéloïde récidivât; celle-ci reparut, au contraire, sur toutes les incisions allant jusqu'au pannicule adipeux sous-cutané.

Levy-Dorn (de Berlin) présente plusieurs appareils qu'il emploie pour se protéger contre l'action nuisible des rayons X.

Fraenkel (de Vienne). — *Traitement des plaies qui résultent d'opérations faites pour des tuberculoses locales.*

L'auteur préconise, à la place de l'iodoforme, le charbon d'os pur et stérilisé, employé sous forme de poudre à la surface des plaies ou d'émulsion dans la glycérine pour injection dans les abcès froids.

Bruns (de Tubingue). — *De l'emploi de l'acide phénique pur dans le traitement des plaies septiques et des processus suppuratifs.*

On tend de plus en plus, en raison des accidents d'intoxication auxquels elle donne lieu, à renoncer à la désinfection chimique des plaies. C'est sans doute une exagération. Phelps a insisté sur les beaux résultats qu'il obtient en traitant les pyarthroses des tuberculeux par l'acide phénique. Il ouvre largement la jointure, pratique l'arthrectomie ou la résection, remplit la cavité d'acide phénique pur concentré, qu'on enlève au bout d'une minute par un lavage à l'alcool absolu.

Se basant sur des expériences de Honsell (voy. plus loin), Bruns a employé ce procédé dans 80 cas de plaies infectées, phlegmons, suppurations articulaires, etc. Après incision, curettage, excision des parois de l'abcès, la peau voisine est protégée contre l'action de l'acide phénique par un lavage à l'alcool; puis la plaie est fortement et complètement nettoyée par un tampon de gaze trempée dans de l'acide phénique pur; immédiatement après, on y pratique une large irrigation avec de l'alcool absolu. Bruns, quelle que soit l'étendue de la plaie, n'emploie jamais plus de 6 grammes d'acide phénique.

La douleur consécutive est très faible. Mais ce qui est frappant, c'est la minime sécrétion de la plaie, de sorte qu'on peut laisser le premier pansement de deux à six jours; la température reste sensiblement normale. Jamais Bruns n'a observé de phénomènes d'intoxication, même pas d'urines phéniquées.

Honsell. — *De la désinfection des plaies septiques.*

Les expériences instituées par Honsell montrent qu'en traitant les plaies comme le fait Bruns, on n'observe aucun accident, pourvu qu'on ne dépasse pas, chez l'adulte, une dose de 6 grammes d'acide phénique et qu'on ne le laisse pas plus d'une minute en contact avec la plaie. Cet acide en solution concentrée est relativement moins toxique qu'à l'état de dilution; il ne pénètre qu'à une faible profondeur, et son action bactéricide est, dans les milieux albuminoïdes, bien supérieure à celle du sublimé. Le procédé de Phelps n'est toutefois qu'un adjuvant de la désinfection mécanique; enfin il n'est indiqué que dans les suppurations septiques graves, contre lesquelles on emploie ordinairement le chlorure de zinc ou le fer rouge.

Küster est surtout partisan du traitement igné; il faut se servir non du thermocautère, mais des vieux cautères.

König insiste sur l'importance du traitement des plaies septiques par les larges incisions et le pansement à ciel ouvert. Il faut tout mettre et laisser au jour; car les bactéries aiment l'obscurité. En cas de tuberculose, il convient d'extirper tous les tissus malades, os, abcès, etc., comme une tumeur; l'iodoforme n'a qu'un rôle secondaire.

V. Mikulicz (de Breslau). — *Les différentes méthodes d'anesthésie et leurs indications.*

L'auteur établit un parallèle entre toutes les méthodes d'anesthésie générale et locale et admet que l'anesthésie par infiltration de Schleich peut seule remplacer la narcose dans des interventions de quelque importance.

Mikulicz divise les opérations en trois groupes :

1° Celles qui doivent toujours être pratiquées avec anesthésie locale : extirpation de petites tumeurs, trachéotomie, gastrostomie, etc.

2° Celles qui nécessitent toujours l'anesthésie générale : grandes interventions sur la tête, laparotomies, opérations pelviennes, cancer du sein, etc.

3° Celles où on peut choisir entre l'anesthésie locale et générale : certaines opérations gastro-intestinales, thyroïdectomie, kélotomie, etc.

Mikulicz est partisan de l'anesthésie locale, à laquelle il reconnaît les avantages suivants : *a.* elle n'a pas les dangers de la narcose ; *b.* elle n'a pas, comme le chloroforme, d'action fâcheuse sur le cœur, le foie, les reins. Toutefois les pneumonies post-opératoires ne sont pas imputables à l'anesthésie par inhalation; elles surviennent aussi souvent après l'emploi de la méthode de Schleich et dépendent surtout de la nature de l'affection et du genre d'opération.

Quoi qu'il en soit, l'anesthésie générale reste actuellement encore indiquée pour la plupart des interventions. C'est à l'éther qu'on doit accorder la préférence. Mais il faut toujours peser attentivement les contre-indications (lésions du cœur, états septiques, etc.).

Wohlgemuth (de Berlin). — *Sur une méthode d'anesthésie par l'oxygène et le chloroforme.*

Wohlgemuth présente un appareil qui permet de réaliser le mélange d'oxygène avec les vapeurs de chloroforme. Cette méthode d'anesthésie offrirait de grands avantages, supprimerait les dangers (asphyxie, syncope, cyanose, etc.). Elle ne nécessite que peu de chloroforme : 7 à 18 grammes pour une laparotomie ou une néphrectomie. Le pouls reste constamment à 60, même chez les artério-scléreux ou les cardiaques. Le réveil est très rapide. Les vomissements ne surviennent que dans 20 p. 100 des cas.

H. Braun (de Leipzig). — *Des narcoses mixtes.*

L'auteur rappelle les avantages de l'anesthésie combinée par le chloroforme et l'éther et décrit un appareil qui en permet la réalisation facile.

Krönlein. — *De la résection totale du maxillaire supérieur pour tumeurs malignes et de l'anesthésie par inhalation.*

Actuellement encore, la résection totale du maxillaire supérieur a une mortalité immédiate très élevée, qu'il faut incontestablement mettre sur le compte de la narcose. Celle-ci doit être totalement abandonnée ou employée uniquement pour les premières incisions cutanées. Seuls les opérateurs qui, tels que König, Küster, rejettent l'anesthésie, ont de bons résultats. Ainsi Krönlein, sur 35 résections du maxillaire par sarcomes et carcinomes, n'a eu qu'une mort. Celle-ci est survenue par méningite suppurée de la base chez un sujet dont la tumeur avait perforé le crâne.

Rydygier (de Lemberg) dit que Ried, son maître, avait des résultats excellents après la résection des maxillaires; il opérait toujours ses malades dans le demi ou le « quart de sommeil ». Il ne faut jamais pratiquer la trachéotomie préventive. C'est aussi l'avis de Riedel (d'Iéna).

Kohlhardt (de Halle). — *Cocaïne rendue inoffensive dans le corps humain.*

A la racine du membre antérieur d'un lapin, l'auteur applique un lien de caoutchouc pour s'opposer à l'écoulement du sang. Il injecte ensuite dans ce membre des doses mortelles de cocaïne. Si on supprime la constriction un quart d'heure après, l'animal succombe; il survit au contraire et n'offre que des accidents d'intoxication légers, si on enlève le lien au bout d'une heure. Kohlhardt ne donne de ce phénomène aucune explication satisfaisante.

Bier. — *Recherches sur l'anesthésie médullaire.*

Si l'injection de cocaïne lombaire supprime les différents modes de sensibilité, en revanche elle n'est pas exempte de dangers. On observe très fréquemment des céphalalgies intenses et persistantes, des vomissements, des vertiges, de l'insomnie, de l'anorexie, des frissons, de la fièvre. Pendant l'opération elle-même, peuvent survenir du collapsus, de l'incontinence des matières, etc. On a observé des cas de mort. Aussi cette méthode d'anesthésie n'est-elle, actuellement, pas mûre pour la pratique journalière; elle est au moins aussi dangereuse, sinon plus, que la narcose générale. Il convient de la perfectionner et de faire des recherches à plusieurs points de vue.

1° Bier s'est efforcé de remplacer la cocaïne par des substances moins toxiques, mais n'est arrivé à cet égard à aucun résultat satisfaisant.

2° Il s'est ingénié à empêcher la cocaïne de remonter vers les centres nerveux supérieurs, en provoquant une hyperémie cérébrale et en refoulant ainsi hors du crâne le liquide céphalo-rachidien. On y réussit, dans une certaine mesure, en appliquant autour du cou un lien élastique modérément serré. On le laisse en place deux heures après l'injection. On diminue ainsi dans une certaine mesure les inconvénients de l'anesthésie médullaire.

3° Bier a enfin employé des solutions très diluées de cocaïne; mais il n'a pas réussi à supprimer les accidents ultérieurs.

Il conclut, en définitive, que l'anesthésie médullaire est loin d'être inoffensive et qu'elle ne mérite pas encore, telle qu'elle est, d'entrer dans la pratique courante.

Schwarz (d'Agram) insiste sur les avantages de la tropacocaïne. Celle-ci, employée à la dose de 4 à 5 centigrammes, détermine, au bout d'un quart d'heure, une anesthésie complète des membres inférieurs. Consécutivement, il n'a jamais vu de nausées, 2 fois seulement des vomissements sur 44 sujets, 4 fois des maux de tête. Il estime donc que le tropacocaïne n'a aucun des effets toxiques de la cocaïne.

Kader (de Cracovie) emploie tantôt l'une tantôt l'autre. Il se déclare très satisfait de cette méthode d'anesthésie.

Schjerning (de Berlin). — *Des blessures produites par les armes à feu modernes.*

Le shrapnell agit surtout par les 300 à 500 balles de plomb qu'il renferme; celles-ci, au moment de l'explosion du projectile, sont toutes lancées en avant, divergent et décrivent un mouvement rotatoire. Les plaies ainsi produites ressemblent à celles qu'on observait avec les anciens projectiles à plomb, employés par l'infanterie : grands orifices d'entrée et de sortie, notables délabrements des parties molles, pénétration de corps étrangers, fractures comminutives, etc. Les plaies par shrapnell du poumon et du cerveau s'accompagnent très souvent de suppurations.

Les obus, agissant par leurs éclats, donnent lieu à des traumatismes très variables, atypiques, impossibles à décrire d'ensemble; tout dépend du volume des fragments de l'obus et de la distance à laquelle il éclate.

Quant aux fusils actuels, on prétend à tort que c'est une arme moins meurtrière que les anciens. La guerre sud-africaine démontre précisément le contraire. Les statistiques que Schjerning a pu faire prouvent qu'au point de vue des plaies de l'abdomen par balles de fusil, on doit jusqu'à la quatorzième heure tenter la laparotomie.

Krönlein (de Zurich). — *Balles « jumelles ».*

Krönlein montre des projectiles formés de deux balles de plomb soudées en croix. Il se demande à quel moment elles se sont rencontrées et réunies.

Ringel (de Hambourg). — *Plaies par armes à feu pendant la guerre sud-africaine.*

Ringel, attaché à une ambulance dans l'Afrique du Sud, s'est surtout occupé des effets des armes de petit calibre.

Dans les plaies des parties molles, les orifices d'entrée et de sortie sont petits, l'hémorragie insignifiante ; la guérison est rapide. S'il y a suppuration, c'est presque toujours par suite d'un mauvais traitement (sondages, tamponnements) ou d'une infection par les vêtements ou les mains des blessés.

Les os plats, les épiphyses des os longs sont, en général, simplement perforés. Les fractures des diaphyses sont presque toujours comminutives, mais évoluent comme des fractures fermées.

Le pronostic est d'une surprenante bénignité pour les plaies des poumons non compliquées de lésions des gros vaisseaux. L'hémoptysie et l'hémothorax sont la règle, mais disparaissent rapidement. Aucun des 17 malades

observés par Ringel n'a succombé; quelques-uns même ont repris leur service au bout de huit jours.

Les perforations intestinales peuvent guérir spontanément, et la chose n'est pas rare, quand les conditions anatomiques sont favorables. Mac Cormac et Trèves prétendent même que les plaies de l'abdomen traitées par l'extirpation guérissaient seules, tandis que les sujets laparotomisés mouraient. Ce qui est certain, c'est qu'on ne peut établir aucune règle générale, qu'il faut apprécier individuellement chaque cas et qu'il existe une grande différence avec les plaies qu'on observe dans la pratique civile.

L'impression que Ringel rapporte de la guerre sud-africaine, c'est que les plaies actuelles sont bien moins graves que jadis, qu'abstraction faite des sujets qui meurent sur les champs de bataille, les autres guérissent presque toujours, sans conserver aucune infirmité.

Tilmann (de Greifswald) a étudié à Washington les pièces du *Army med. Museum*. Il a pu constater que les amputations secondaires sont rendues nécessaires, non par suite des lésions du squelette, mais en raison des délabrements des parties molles.

Peters (de Heidelberg) tient à insister sur ce fait que si, en chirurgie de guerre, l'expectation donne de bons résultats dans les plaies de l'abdomen par armes à feu, en revanche, dans la pratique civile, la laparotomie immédiate s'impose dans la généralité des cas.

Ziemssen (de Wiesbaden). — *Traitement des invalides et des éclopés aux stations balnéaires.*

Quand on prescrit à un militaire, à un invalide, à un blessé quelconque le séjour à une station balnéaire, le chirurgien doit savoir que les bains en eux-mêmes n'ont aucun effet immédiat. Il faut y joindre toujours un traitement local, spécialement par le massage et les douches chaudes, dont on peut varier la pression de 1 à 7 atmosphères.

II. — CRANE ET FACE.

Reger (de Dantzig). — *Des fractures du crâne par armes à feu dites fractures de Krönlein.*

Dans ces fractures, produites par des coups de feu tirés à bout portant ou à très petite distance, on observe des effets variables.

1° Tantôt il s'agit de fractures vulgaires, avec éclatement de crâne, issue de matière encéphalique.

2° Tantôt la lésion cérébrale est minime, les sujets survivent. Dans ces cas, il s'agit de coups de feu tangentiels, diminuant les effets d'éclatement. Cette action est favorisée par l'abaissement de la pression intra-crânienne, telle qu'on l'observe au moment de l'inspiration.

3° Dans une dernière catégorie de faits, il existe une véritable éventration du cerveau. Celui-ci, presque intact, est lancé hors de la boîte crânienne.

Pour qu'un tel traumatisme se produise, il faut que le corps vulnérant frappe la base du crâne, région riche en éléments liquides (sang des gros vaisseaux et des sinus dure-mériens, liquide céphalo-rachidien). Dans ce milieu liquide, il se produit une forte pression hydraulique. Celle-ci soulève le cerveau et le projette hors du crâne, détruit sur sa face convexe.

TILMANN (de Greifswald). — *De la compression cérébrale.*

Tilmann a recherché expérimentalement quelle réduction doit subir la boîte crânienne pour que se produisent les premiers symptômes de compression cérébrale. L'attitude de la tête a, selon lui, une certaine importance. Quand la voûte crânienne regarde en bas, les effets se manifestent en introduisant 4 cc. d'un liquide quelconque dans un ballon insinué entre la dure-mère et le cerveau. Si la voûte crânienne est dirigée en haut, il faut des quantités variables suivant la nature du liquide introduit : 4 cc. en employant l'eau et la benzine, 2,5 cc. avec la glycérine et le chloroforme.

MERKENS (de Berlin). — *Encéphalite du lobe temporal et autres complications cérébrales des otites.*

Merkens discute le diagnostic différentiel de la méningite suppurée et de l'abcès temporal. En faveur de la première plaident la température élevée, l'accélération du pouls, des phénomènes d'irritation, une marche aiguë, avec modifications rapides, brusques, des symptômes. On doit supposer, au contraire, un abcès, quand il n'y a guère de fièvre, que le pouls est ralenti, qu'il existe des phénomènes de paralysie, enfin, quand la marche est traînante.

Quant à l'encéphalite du lobe temporal, elle peut simuler un abcès. Merkens cite un cas de ce genre. En opérant, on ne trouva qu'un petit abcès extra-dural. Le malade guérit.

L'auteur rapporte enfin une observation d'abcès du lobe frontal consécutif à une fracture, traité et guéri par la trépanation. Mais, au bout de quelques années, apparition de maux de tête, de crises épileptiformes extrêmement rapprochées. Sonnenberg enleva l'ancienne cicatrice et une rondelle osseuse de la dimension d'un thaler. Le centre de cette rondelle était formé par un tissu induré, qui adhérait à la dure-mère et à la surface du cerveau. Guérison.

BARTH (de Dantzig). — *Traitement opératoire de la méningite suppurée.*

Un jeune homme de vingt ans reçoit un coup de couteau près de la crête épinière, à la hauteur de l'angle de l'omoplate droite. La plaie est suturée. Après sept jours, fièvre vive, céphalalgie, vomissements, douleurs intenses, opisthotonos. On désunit la plaie. Les accidents continuent et, au 11e jour, on fait une ponction lombaire qui donne issue à un liquide louche, riche en staphylocoques. Immédiatement on pratique une laminectomie au niveau de la plaie et on découvre un abcès extra-dure-mérien. On reconnaît alors que l'instrument vulnérant avait pénétré entre les 8e et

9e arcs vertébraux et intéressé la dure-mère sur une étendue d'un demi-centimètre. La fente méningée, de laquelle s'écoule un liquide céphalo-rachidien trouble, est agrandie et tamponnée à la gaze iodoformée. Mais les accidents ne s'amendent pas. Comme il n'y avait pas de rétention au niveau de la plaie, Barth soupçonne une suppuration sous-durale, fait une seconde ponction lombaire qui donne une goutte de pus épais. Il résèque séance tenante les lames des 2e et 3e vertèbres lombaires. Après incision de la dure-mère, les nerfs de la queue de cheval font hernie; on pénètre entre eux et on tombe ainsi sur un abcès renfermant plusieurs cuillerées de pus. Drainage, etc.

Le malade put être sauvé et n'a conservé qu'une parésie de la jambe gauche et une anesthésie de la face postérieure de la jambe droite.

Heidenhain (de Worms). — *Quatre extirpations de tumeurs cérébrales.*

1er cas. Homme de trente ans. Tubercule solitaire occupant le lobule paracentral droit et se manifestant par des attaques d'épilepsie jacksonienne, puis par de la paralysie du membre inférieur gauche, des secousses cloniques du bras gauche. Ni céphalalgies, ni vertiges, ni ralentissement du pouls. Puis, troubles intellectuels, pertes de connaissance, etc. — Énucléation facile du néoplasme. Guérison. — Il ne reste que la paralysie du pied, qui cependant ne gêne pas pour la marche.

2e cas. Homme de cinquante-deux ans. Sarcome kystique occupant le centre moteur du bras droit. Céphalalgies, puis paresthésie et anesthésie de la main gauche; puis paralysie, perte du sens musculaire, etc.; paralysie faciale; neuro-rétinite double. Extirpation de la tumeur avec une mince couche de substance encéphalique ambiante. Guérison sans accident. Il ne reste qu'un peu de faiblesse du membre supérieur gauche. L'opération ne date que du mois d'août 1900.

3e cas. Jeune homme de dix-neuf ans. Tumeur cérébrale s'accompagnant d'accidents très graves de compression intra-crânienne. L'opération montre qu'il s'agissait d'une hydropisie de la corne sphénoïdale du ventricule latéral, consécutive à un carcinome mélanique de la toile choroïdienne et de l'épendyme de ce ventricule. Extirpation de tout le lobe temporal droit. Le sujet quitta l'hôpital en bon état, ne conservant qu'une hémiplégie incomplète. Mais il est mort brusquement trois mois plus tard; à l'autopsie, on trouva de nombreux noyaux mélaniques disséminés dans le cerveau.

4e cas. Il s'agissait d'un enfant aveugle, hydrocéphale, porteur d'un volumineux sarcome du lobe médian du cervelet, qui ne fut reconnu qu'à l'autopsie. Bien que Heidenhain eût localisé la tumeur dans cet organe, il ne put la découvrir au cours de l'opération.

Krönlein (de Zürich). — *Sarcome cérébral de la région motrice droite, diagnostiqué, cherché, mais non trouvé.*

L'ensemble symptomatique avait fait porter ce diagnostic. Cependant on ne put rien découvrir, malgré une très large résection ostéoplastique de toute la région pariéto-temporale droite du crâne, malgré l'ablation de la

dure-mère et la mise à nu du sillon de Rolando et des circonvolutions pré- et rétro-centrales. — La palpation attentive ne révéla rien d'anormal; l'excitation électrique de l'écorce ne donna qu'un résultat négatif.

Le malade guérit de l'intervention. Mais, bientôt, les crises épileptiques furent remplacées par de l'apathie, de la somnolence, du coma. Mort au bout d'un an et demi.

Le cerveau, exactement au niveau de la région trépanée, renfermait un sarcome dur, fuso-cellulaire, très étendu, occupant à la fois l'écorce et la couronne rayonnante. Il faut admettre que si la tumeur n'a pas été découverte au moment de l'opération, c'est qu'à ce moment elle siégeait encore entièrement dans la substance blanche.

Krönlein (de Zürich). — *Guérison d'un tubercule du cerveau.*

Ce qui fait l'intérêt de ce cas, c'est que le malade, qui a subi deux craniotomies pour un tubercule des circonvolutions rolandiques gauches, est totalement guéri depuis six ans. C'est la plus longue guérison enregistrée jusqu'à présent.

Krause (de Berlin). — *Résultats de 27 résections intracrâniennes du trijumeau.*

Krause opère toujours d'après la méthode qu'il a indiquée en 1892. Il lie, quand il le peut, le tronc de l'artère méningée moyenne; sinon il introduit dans le trou sphéno-épineux un petit crochet coudé à angle droit, qui reste en place pendant toute la durée de l'intervention. Si, à la fin de celle-ci, l'hémorragie n'est pas tout à fait arrêtée, il laisse un petit tampon de gaze stérilisée dans le trou sphéno-épineux. Krause opère, sauf contre-indications particulières, en une seule séance.

Il a pratiqué 25 extirpations typiques du ganglion de Gasser, 18 sur des femmes et 7 sur des hommes. 16 fois il a enlevé le ganglion du côté droit, 9 fois celui du côté gauche.

Trois malades sont morts, l'un de collapsus, le deuxième d'asystolie; chez le dernier, l'autopsie ne put fournir aucun renseignement. Jamais Krause n'a observé de complication septique. Il a vu parfois, à la suite de l'intervention, des troubles cérébraux plus ou moins sérieux, mais toujours passagers (agitation, apathie, somnolence, céphalalgies, aphasie).

Les résultats définitifs sont très encourageants. Jusqu'à présent, Krause n'a constaté aucune récidive, bien que certains malades soient opérés depuis huit ans. Mais, si l'extirpation du ganglion de Gasser donne des succès remarquables dans la névralgie typique de la 5e paire, en revanche elle échoue dans tous les cas de pseudo-névralgies hystériques ou neurasthéniques.

On note parfois, après l'opération, des troubles persistants, mais peu inquiétants, tels que : fourmillements ou tiraillements dans la face du côté opéré, sensations de brûlure ou de piqûre, hémianesthésie de la langue. Mais l'état général s'améliore rapidement, en raison de la cessation des douleurs et de la disparition de l'insomnie.

Küster. — *Rhinoplastie par la méthode italienne.*

Küster a opéré ses sujets par la méthode de Tagliacozzi; cinq fois le résultat a été très bon. La restauration des orifices des narines est difficile, en raison de la tendance au rétrécissement. Il faut, pendant plusieurs mois, y maintenir un court drain en caoutchouc.

Von Eiselsberg (de Vienne). — *Technique de l'uranoplastie.*

Quelques fissures larges du palais ne peuvent être guéries par les méthodes classiques. Pour les fermer, on peut, suivant les cas, emprunter un lambeau à l'avant-bras, à la muqueuse des intermaxillaires, au vomer (Lannelongue). Dans un cas, l'orateur a implanté le petit doigt pour redresser le nez et retrécir la perte de substance de la voûte palatine.

J. Wolff (de Berlin) estime que les procédés indiqués par Eiselsberg n'ont leur indication que si la suture directe a échoué et qu'une partie du palais a été détruite par gangrène. Chaque fois qu'on intervient pour la première fois, on trouve toujours, au palais même, suffisamment d'étoffe pour obturer les pertes de substance; mais il faut opérer en deux temps.

Hildebrand (de Bâle). — *Un cas de luxation ancienne et bilatérale de la mâchoire inférieure.*

Dans cette luxation, remontant à six mois, Hildebrand a pu réduire après résection temporaire des arcades zygomatiques, sans couper aucun ligament, aucun muscle, sans résection des condyles du maxillaire.

III. — RACHIS, COU ET POITRINE.

H. Braun (de Göttingue). — *La résection du nerf sympathique dans l'épilepsie.*

Cette intervention, indiquée par Alexander, a surtout été mise en pratique par Jonnesco, qui prétend avoir obtenu de bons résultats en réséquant, chez de nombreux épileptiques, le sympathique cervical et ses ganglions des deux côtés. Braun a répété cette opération sur 9 sujets, dont deux sont morts. Aucun malade n'est guéri et on ne saurait préconiser cette résection pour la cure de l'épilepsie.

Katzenstein (de Berlin). — *Spina bifida occulta.*

Présentation de deux cas de spina bifida occulta, siégeant à la région lombaire. Troubles paralytiques et trophiques, apparus seulement pendant l'adolescence. Chez l'un des sujets existait en outre de l'incontinence des matières et des urines. Katzenstein attribue ces manifestations secondaires et tardives à la traction exercée par un cordon fibreux tendu entre la moelle et la peau. En extirpant ce cordon, en le séparant de la dure-mère, il a pu supprimer l'incontinence des urines.

Kocher (de Berne). — *Une deuxième série de mille thyroïdectomies.*

Sont justiciables de la thyroïdectomie non seulement les goitres malins

et ceux qui se compliquent d'accidents respiratoires, mais aussi un grand nombre de goitres colloïdes qu'on traite sans profit par la médication iodée.

L'intervention, consistant en une excision unilatérale, est peu dangereuse, même dans les cas très difficiles. Si, sur 27 goitres malins, on note 6 décès, ceux-ci sont imputables aux opérations concomitantes (résection de la trachée, de l'œsophage, etc.). Sur 929 goitres bénins, on ne compte que 4 morts. Kocher attache une grande importance à l'emploi de l'asepsie pure, sans aucun liquide désinfectant, et à l'anesthésie locale à la cocaïne.

Les goitres intra-thoraciques offrent les plus grosses difficultés opératoires. Mais encore faut-il distinguer. Kocher nomme goitres profonds tous ceux qui plongent dans le thorax, et ils sont partiels ou totaux, suivant qu'ils peuvent encore ou non être palpés à la région cervicale. Dans ce dernier cas, le goitre est latent, caché, et il peut, durant des années, être impossible à diagnostiquer. Souvent les sujets qui en sont porteurs sont traités comme asthmatiques, d'autant qu'ils présentent très fréquemment des crises dyspnéiques, séparées par des périodes d'accalmie complète. Le goitre peut même donner lieu à de la bronchite, à de l'emphysème du poumon, à des troubles du cœur droit. — A côté de ces formes pulmonaires et cardiaques, il existe une forme médiastinale du goitre, qui se caractérise par des phénomènes de stase dans le système veineux, s'accompagne parfois d'exophtalmie et peut simuler une maladie de Basedow. Enfin, il existe une variété plus aisée à diagnostiquer, c'est la variété trachéale.

Les goitres intra-thoraciques méritent encore d'être différenciés en fixes et mobiles. Les premiers ne peuvent être reconnus que par la percussion et la radiographie. La percussion décèle une matité sous la clavicule et derrière la poignée du sternum; la radiographie donne une ombre, dont on peut voir le bord se déplacer pendant les deux temps de la respiration. D'autres signes diagnostiques de première valeur sont enfin l'intensité de la dyspnée, les notables déviations latérales de la trachée, les phénomènes de paralysie sympathique et récurrentielle.

Kocher a fait étudier par ses assistants l'action du phosphore sur les goitres. Les expériences de Trechewsky ont en effet montré qu'il existe une relation entre le contenu de la glande thyroïde en iode et en phosphore. Quand le premier augmente, le second diminue et inversement. D'autre part, il est remarquable de voir l'ingestion du phosphore accroître la proportion de l'iode dans le corps thyroïde; le fait est surtout frappant pendant la grossesse et dans la maladie de Basedow. Dans ces cas, on provoque une diminution de volume du goitre et une suractivité fonctionnelle du tissu thyroïdien. Il est permis de penser que le phosphore, administré en tablettes, peut exercer une heureuse influence sur toutes les variétés de goitres; mais des recherches ultérieures sont nécessaires pour fixer ce point.

Kraske (de Fribourg-en-Brisgau). — *Thyroïdectomies.*

Kraske a exécuté plus de 400 ablations de goitres, qui lui donnent une mortalité de 1/2 p. 100. Il demande qu'on supprime définitivement la

médication thyroïdienne, car elle est dangereuse et peut donner lieu à des accidents mortels. Elle est impuissante à produire la régression d'un goitre; enfin, loin de rendre une opération ultérieure plus simple, elle crée des difficultés en provoquant des adhérences.

Goldmann (de Fribourg) communique l'observation d'un homme de soixante-quatre ans, qui portait à la hauteur du 2e espace intercostal droit, près du sternum, une fistule tuberculeuse. Après résection de la poignée du sternum, on mit à nu une grande cavité purulente, qui remontait sur le côté gauche du cou. Les parois de cette cavité étaient résistantes et calcifiées. On l'extirpa et on reconnut, à l'examen histologique, qu'il s'agissait d'une thyroïdite tuberculeuse intra-thoracique.

Riedel (d'Iéna) a opéré cinq cents goitres et insiste sur la fréquence des formes intra-thoraciques en Thuringe. Il préfère pratiquer une incision curviligne et attache une grande importance à l'hémostase des veines, spécialement de la veine thyroïdienne moyenne.

Werckmeister (de Zittau). — *De l'extirpation du larynx.*

L'auteur présente une femme de trente-cinq ans, qu'il a opérée, il y a deux ans, d'un épithéliome pavimenteux du larynx, ayant eu comme point de départ les cordes vocales. La malade est toujours bien portante. Arrivée à la clinique dans un état lamentable, il fallut lui faire d'abord la trachéotomie. Huit jours plus tard, laryngectomie typique avec suture de l'œsophage, fixation de la trachée dans l'angle supérieur de la plaie, etc. Deux autoplasties complémentaires durent être pratiquées. Werckmeister insiste, d'une part, sur l'importance de ne pas sectionner les tissus sains avec un bistouri qui a coupé le tissu cancéreux, d'autre part, sur l'utilité du décubitus incliné, en élevant les pieds du lit, pour éviter les médiastinites et la broncho-pneumonie.

L. Heidenhain (de Worms). — *Résection du poumon pour dilatation bronchique suppurée.*

Sujet de quarante-deux ans, porteur d'abcès bronchectasiques multiples : résection de la presque totalité du lobe inférieur gauche du poumon. Intervention difficile en raison de l'hémorragie, qui nécessita l'emploi de pinces à demeure. La grande cavité est revêtue par la muqueuse bronchique, dont l'épithélium s'est transformé en épithélium pavimenteux. Une large fistule pulmonaire sécrète abondamment du pus et des mucosités, qui proviennent en majeure partie des bronches ouvertes. Amélioration notable de l'état général (le malade est mort au bout de cinq mois).

Goepel (de Leipzig) a vu également une plaie étendue du poumon se recouvrir d'épithélium bronchique chez une dame, à qui il dut, pour un cancer du sein, faire une résection étendue de la paroi thoracique, de la plèvre et du poumon.

Sarfert (de Berlin). — *Traitement opératoire de la phtisie pulmonaire.*

L'auteur se demande si les cavernes tuberculeuses ne doivent pas, dans

certains cas, être attaquées par le chirurgien, car la désinfection, le drainage seuls ne donnent aucun résultat. On a bien tenté des résections, mais elles ont toutes échoué, parce qu'on provoquait un pyo-pneumothorax ou qu'on opérait trop haut. Sarfert, dans de nombreuses autopsies, a reconnu que, dans les tuberculoses chroniques du poumon, il existe toujours des adhérences depuis la pointe de cet organe jusqu'à la 3e côte. En conséquence, il veut qu'on résèque très largement la 2e côte depuis le sternum jusque dans l'aisselle et que, par cette brèche, on énuclée tout le sommet du poumon, en faisant pour ainsi dire une opération extra-pleurale. Chez une femme traitée ainsi pour une caverne du poumon droit, la fièvre et les hémoptysies disparurent. La malade est morte au bout de six mois d'une pneumonie lobaire gauche.

Gottstein (de Breslau). — *De l'excision exploratrice dans les affections de l'œsophage.*

A la clinique de Breslau, on s'est servi 47 fois de cette excision, qui est facile et n'offre guère de dangers. On la pratique à l'aide d'une pince et de l'œsophagoscope. On peut ainsi établir le diagnostic précis de la lésion (cancer, ulcère peptique, actinomycose). Jusqu'à présent, cette petite intervention a été limitée aux cas où le néoplasme était ulcéré.

V. Hacker. — *Traitement opératoire des phlegmons périœsophagiens et médiastinaux.*

V. Hacker traite cette question en s'appuyant sur deux observations personnelles. L'une d'entre elles est relative à un phlegmon périœsophagien, consécutif à une ulcération superficielle de l'œsophage sans perforation. Ce phlegmon s'était propagé du cou à la partie supérieure du médiastin. Malgré de profondes incisions et un drainage soigné, le processus septique ne put être enrayé. — Le second cas est plus intéressant. Il prouve que, dans certaines conditions, un phlegmon gangréneux du médiastin, survenu après perforation de l'œsophage, peut être guéri par l'incision large et le drainage, en maintenant le malade dans la position de Trendelenburg. Il s'agit d'une femme à laquelle on avait pratiqué une gastrostomie pour rétrécissement cicatriciel infranchissable de l'œsophage et chez laquelle on avait, mal à propos, tenté le cathétérisme et la dilatation à l'aide de bougies. Le conduit fut perforé; d'où phlegmon très grave avec tuméfaction étendue, septicémie, emphysème, etc.

Incision sur le bord interne du sterno-mastoïdien droit. On pénètre dans la profondeur vers la colonne vertébrale, entre le corps thyroïde et les gros vaisseaux, en se laissant guider par un œdème très net du tissu cellulaire. On arrive dans une cavité d'où sortent des gaz fétides et un quart de litre de sérosité sanieuse. Lavage, drainage, etc. Guérison.

Dans ce cas, on put nettement démontrer l'existence de la perforation de l'œsophage, en introduisant dans la cavité une mèche de gaze imprégnée d'une solution de ferrocyanure de potassium à 2 p. 100 et en faisant avaler au malade un peu de citrate de fer en solution à 2 p. 100. Par la radio-

graphie et en s'aidant d'un cathéter métallique plongé dans la cavité purulente, Von Hacker put également reconnaître la situation précise de l'abcès, qui s'étendait du sternum au rachis et descendait jusqu'à la 5e côte gauche.

Les phlegmons du médiastin peuvent être attaqués par la médiastinotomie cervicale ou la médiastinotomie dorsale. La première se pratique facilement en pénétrant le long du bord antérieur de sterno-mastoïdien en dedans des gros vaisseaux; il est inutile de compliquer le manuel opératoire comme le fait Heidenhain. Dans la médiastinotomie dorsale, il convient, non de réséquer une apophyse transverse, mais d'enlever des fragments de 2 ou 3 côtes, en dehors des articulations transverso-tubérositaires. Ziembicki prétend que, dans tout phlegmon du médiastin, il faut pratiquer par l'incision cervicale une contre-ouverture dorsale. Von Hacker n'est pas de cet avis; il pense que l'ouverture large au niveau de l'orifice supérieur du thorax, combinée avec le drainage et associée au décubitus dans la position de Trendelenburg, suffit dans la plupart des cas. L'incision dorsale doit être réservée aux cas où il ne se produit aucune amélioration.

IV. — ABDOMEN

Henle (de Breslau). *Laparotomie et pneumonie.*

Les pneumonies, consécutives à toutes les opérations dans lesquelles on ouvre la cavité péritonéale (hernies comprises), sont le plus souvent lobulaires, siégeant de préférence dans le lobe inférieur, un peu plus souvent à droite qu'à gauche. La plupart éclatent le deuxième jour. Leur fréquence augmente avec l'âge. Elles sont un peu plus communes chez les hommes (alcoolisme). Au nombre des causes prédisposantes il faut nommer les troubles circulatoires, l'artério-sclérose, les hémorragies. La nature de l'opération elle-même entre en ligne de compte. Ainsi la gastro-entérostomie pour carcinome s'accompagne dans 14 p. 100 des cas de pneumonie avec une mortalité de 9 p. 100; la même intervention faite pour rétrécissements non organiques est suivie 9 fois p. 100 de pneumonie; pas de mort. Les opérations pour cure radicale de hernie, pour appendicite à froid, sont très rarement suivies de pneumonies; celles-ci sont bien plus fréquentes après la kélotomie ou l'incision d'un abcès périlyphlique. L'anesthésie par la méthode de Schleich paraît, d'après la statistique, prédisposer à cette complication plus que la narcose générale.

Mais le facteur le plus important c'est le refroidissement, ainsi que le prouvent d'ailleurs aussi des recherches expérimentales, faites de divers côtés. Depuis qu'à la clinique de Breslau on emploie des tables d'opérations chauffées et qu'on lave le champ opératoire à la teinture de savon (et non plus à l'eau), le nombre des pneumonies a notablement diminué. Il faut, parmi les causes prédisposantes, citer aussi la sensibilité de l'abdomen, qui gêne la respiration et l'expectoration.

Mais, pour que la pneumonie puisse se produire, il faut une infection.

Les microbes arrivent au poumon par le sang et surtout par l'air (pneumonies par aspiration, etc.).

Le traitement des pneumonies survenant après une laparotomie est surtout préventif. Il faut veiller à ce que les malades respirent et expectorent bien, leur faire comprendre qu'ils peuvent impunément tousser. On évitera surtout le refroidissement.

Krönlein n'a observé qu'une pneumonie sur 300 laparotomies. Il n'emploie que la narcose par l'éther seul ou associé à la morphine. Il ne prend pas de précautions spéciales contre le refroidissement.

Kümmell, sur 1070 laparotomies, a vu 40 pneumonies, dont 29 mortelles, chez des sujets cachectiques et opérés ordinairement pour quelque affection cancéreuse.

Stolper considère que l'embolie graisseuse prédispose aux pneumonies. Celle-ci ne s'observe pas seulement après les fractures, mais peut survenir après toute attrition du tissu adipeux. Une telle attrition n'est pas rare au cours des laparotomies.

Samter (de Königsberg). — *Utilité du tamponnement péritonéal de Mikulicz.*

Samter vante la méthode de Mikulicz comme tamponnement préliminaire dans les suppurations intra-péritonéales de quelque étendue (péritonite par perforation, abcès stercoraux). Elle établit des adhérences, qui circonscrivent le foyer infecté, et crée des conditions favorables aux interventions chirurgicales ultérieures (suture de l'intestin, etc.).

Rehn. — *Traitement chirurgical de l'appendicite aiguë.*

Rehn défend chaudement l'intervention précoce, immédiate, dans l'appendicite aiguë, qu'on doit traiter comme tout phlegmon. Les insuccès qu'on note ne sont pas imputables à l'opération elle-même, mais à une infection déjà trop profonde de l'organisme au moment de l'intervention. Rehn agit, dans l'appendicite aiguë, de la façon suivante :

Il ouvre rapidement le péritoine, lave largement à l'eau salée, détruit les adhérences pour découvrir et enlever l'appendice. Il examine tout le foyer purulent, les anses intestinales, et met un drain, par lequel il fait pénétrer dans la cavité abdominale une solution chaude de sérum.

A en croire Rehn, qui préconise l'intervention dans tous les cas sans exception, l'opération faite au début de l'attaque d'appendicite serait aussi facile que dans les périodes d'accalmie.

Rotter (de Berlin). — *Traitement de la périty phlite aiguë.*

Dans sa communication, Rotter vise les suppurations qui, au cours de l'appendicite, se font dans la cavité de Douglas. Il en a rencontré 70 exemples. Il convient de les ouvrir par le périnée, le rectum ou le vagin. Ces abcès compliquent surtout les périty phlites diffuses.

Mühsam. — *Du diagnostic anatomique de la périty phlite.*

Mühsam fait, au nom de Sonnenberg, une communication dont voici brièvement les conclusions :

1° L'opération immédiate n'est indiquée que dans les appendicites gangréneuses. Celles-ci sont caractérisées par ce fait que les adhérences, s'il en existe, n'empêchent nullement l'extension du processus phlegmasique et l'infection du péritoine. L'exsudat n'est, en général, que très imparfaitement encapsulé, contrairement à ce qu'on observe dans les formes simples et perforantes.

2° Les formes d'appendicites gangréneuses, qui réclament une intervention dans les vingt-quatre premières heures, se traduisent cliniquement par des troubles graves de l'état général, une accélération notable du pouls, une douleur exquise dans la région iléo-cæcale et le manque de toute résistance profonde à ce niveau.

3° On trouve alors, au bout de vingt-quatre à quarante-huit heures déjà, un appendice gangréné sur une grande étendue, entouré d'un exsudat sanieux et purulent non encapsulé; souvent la cavité du péritoine contient de la sérosité louche.

4° L'appendicite perforante ne se manifeste qu'assez rarement par les symptômes graves d'une infection généralisée. Il se forme d'habitude un empâtement local, un exsudat encapsulé, dont l'évolution ultérieure peut créer, au bout de jours ou de semaines, une indication opératoire.

5° Dans l'appendicite simple, il n'y a lieu d'intervenir que si l'on soupçonne un empyème de l'appendice, auquel on pensera lorsqu'il existe une vive douleur locale sans élévation concomitante de la température.

Sprengel (de Brunswick). — *Opération précoce dans l'appendicite aiguë.*

Après avoir été partisan de l'expectation, Sprengel est devenu interventionniste. En se basant sur certains faits qu'il a observés, il croit maintenant qu'il faut opérer, même sans que l'un des trois symptômes cardinaux (douleur, température, pouls) subisse une aggravation manifeste.

Actuellement, il est d'avis que toute appendicite aiguë doit être opérée dès que le diagnostic est posé; si l'on trouve du pus, l'intervention était nécessaire; si on n'en trouve pas, elle est inoffensive. Sprengel estime qu'on devrait dresser des statistiques pour apprécier la valeur exacte, les résultats, la mortalité des opérations faites dans les quarante-huit premières heures. Les interventions pratiquées dans l'intervalle des crises ne comportent un pronostic bénin que si l'on est en présence de cas non compliqués; dans des cas complexes, elles comptent au nombre des laparotomies les plus graves. Mieux vaut alors attendre une nouvelle crise et opérer dans les quarante-huit premières heures.

Riese (de Britz-Berlin). — *Traitement de l'appendicite aiguë.*

Riese estime que, dans l'appendicite aiguë, l'opération radicale et précoce s'impose, dès qu'on a affaire à une forme gangréneuse ou perforante. L'intervention est relativement facile. Elle est également indiquée en cas de grossesse.

Baumgartner (de Baden-Baden) conseille, chez les femmes, de pratiquer,

dès le début des accidents, un examen gynécologique, pour ne pas confondre, comme la chose est fréquente, une appendicite et une salpingo-ovarite.

Hirschberg (de Francfort), Kuemmell (de Hambourg) sont partisans de l'expectation et réservent l'opération immédiate pour des cas spéciaux.

Noll (de Hanau) préconise, au contraire, l'intervention précoce, d'autant que beaucoup de sujets sont emportés, au bout de huit à quinze jours, non par une péritonite septique foudroyante généralisée, mais par une pyohémie consécutive à l'érosion d'une veine du méso-appendice.

Riedel (d'Iéna) partage les idées de Sprengel.

Kelling (de Dresde). — *Mécanisme de la dilatation aiguë de l'estomac.*

Kelling a fait des expériences sur le cadavre, dans le but de déterminer la cause de la dilatation gastrique post-opératoire. Il a vu que, chez quelques individus, il existe une occlusion valvulaire passive au cardia et au duodénum. Il en résulte qu'une surdistension de l'estomac avec impossibilité d'une évacuation spontanée de son contenu peut se produire d'une part par réplétion brusque du viscère, d'autre part par arrêt de l'expulsion. C'est par ce dernier mécanisme qu'agissent l'anesthésie générale (diminution de la motilité), les calculs biliaires (péritonite localisée au niveau de la partie supérieure du duodénum), et des bandages fortement compressifs (corsets plâtrés, etc.). La gastroptose est une cause prédisposante. La dilatation stomacale aiguë peut encore se produire par obstacle dans le duodénum inférieur ou le jéjunum supérieur, lors d'occlusion en soupape du cardia.

Au point de vue thérapeutique, toutes ces ectasies gastriques ne sont nullement justiciables de la gastro-entérostomie.

Borchard (de Posen). — *Contributions à la gastrostomie.*

Sur 11 gastrostomisés, Borchard en a vu deux succomber à une dilatation aiguë de l'estomac. La musculature du viscère, longtemps inactive, n'était plus capable de faire progresser les aliments. En outre, il s'était fait une sécrétion très abondante, de sorte que le sac stomacal, mince comme une feuille de papier en ses points les plus déclives, descendait au-dessous de l'ombilic et fermait complètement le pylore. En soulevant l'estomac, le passage devenait libre vers le duodénum. Cette complication, après la gastrostomie, se traduit par une sensation de pesanteur, de compression dans l'abdomen. Pour l'éviter autant que possible, il faut placer l'ouverture gastrique loin du pylore, car le sac stomacal, s'il survient une dilatation aiguë, ne peut jamais alors acquérir de notables proportions.

Schmidt (de Cuxhaven). — *Des vomissements des nourrissons (hyperemesis lactentium), de leurs rapports avec la sténose congénitale hypertrophique et le spasme du pylore et de leur traitement chirurgical par la dilatation pylorique.*

La caractéristique de cette affection des nourrissons consiste en des vomissements qui persistent, ininterrompus, pendant des semaines, et en une suppression des évacuations alvines. C'est un véritable iléus stomacal, supra-duodénal, contre lequel on a essayé 1 fois la pyloroplastie (mort)

et 8 fois la gastro-entérostomie (4 guérisons, 4 morts). Anatomiquement, il s'agirait d'une hypertrophie sténosante du pylore; mais ce fait n'est nullement démontré et Pfaundler en particulier, dont Neubauer, Schmidt et Nicoll partagent l'opinion, admet qu'on est en présence d'un spasme, d'une contracture du pylore et de l'antre pylorique. Ce qui vient à l'appui de cette manière de voir, ce sont les résultats thérapeutiques excellents qu'on obtient par la dilatation forcée du pylore. Celle-ci, et non la gastro-entérostomie, constitue dans les cas de ce genre l'opération de choix.

Loebker (de Bochum) admet que, si le spasme existe d'une façon certaine, on ne doit pas nier la sténose hypertrophique avec épaississement tubulaire de la musculature du pylore. Il en a observé et examiné des cas incontestables.

Kelling (de Dresde). — *Un cas physiologiquement remarquable de résection stomacale.*

Chez une femme de quarante-huit ans, Kelling a réséqué, pour un cancer, une grande partie de l'estomac et enlevé plusieurs calculs biliaires. Il ferma estomac et duodénum et établit, avec le bouton de Murphy, une anastomose gastro-intestinale, à 30 centimètres du duodénum. Par suite du tamponnement de la plaie, la suture duodénale lâcha et, à chaque prise d'aliments, on vit ceux-ci refluer vers la fistule. Il en résulte que, dans une gastro-entérostomie, l'intestin se remplit, par voie rétrograde, sur une longueur de 60 centimètres au moins.

Ahrens (de Bonn). — *Un cas d'inclusion fœtale dans le mésocôlon ascendant.*

Il s'agit d'une jeune fille de dix-sept ans, présentant dans l'hypochondre droit une grosse tumeur kystique assez mobile, prise pour une pyonéphrose ouverte d'un rein congénitalement déplacé. L'opération fit reconnaître une masse renfermant 4 litres d'un liquide épais, sanguinolent, et contenue entre les feuillets du mésocôlon ascendant. Cette masse ressemblait à un estomac dilaté avec un diverticule intestinal long de 26 centimètres. D'après l'examen histologique, Ahrens interprète ce cas comme une seconde ébauche d'estomac et d'intestin, encore incomplètement différenciée, car la paroi de la tumeur, constituée en certains points par une muqueuse gastrique adulte, renfermait ailleurs des épithéliums pavimenteux, cubiques ou vibratiles. En outre, cette paroi offrait çà et là de véritables ulcères peptiques sur les points tapissés par un épithélium plat ou cilié.

Franke (de Brunswick). — *De l'extirpation du cancer du pancréas.*

Franke a enlevé 4 cancers, dont 2 atteignaient le corps et la queue, deux autres la tête du pancréas. Le premier malade mourut au bout de 15 jours d'hémorragie secondaire; le second après 17 jours d'abcès sous-phrénique. Chez le troisième, tout se borna à une laparotomie exploratrice, car la tumeur adhérait solidement au foie. Le quatrième malade enfin, une dame de soixante-huit ans, avait subi, un an et demi auparavant, une résection de l'estomac pour sténose cicatricielle du pylore. Franke lui fit l'extirpation

totale du pancréas cancéreux; l'opérée se remit, mais mourut, au bout de 3 mois, d'un cancer des ganglions mésentériques. — L'auteur croit que ce dernier cas démontre la possibilité de l'ablation complète du pancréas à travers le petit épiploon.

Deux symptômes doivent toujours, d'après Franke, faire penser à un cancer de cet organe : d'une part des douleurs violentes paraissant dans la profondeur de l'épigastre, d'autre part un amaigrissement rapide.

V. — ORGANES GÉNITO-URINAIRES.

Bessel-Hagen (de Charlottenbourg). — *Opérations plastiques pour pertes de substance complètes du pénis et du scrotum.*

Il est facile, en général, de réparer les pertes de substance du pénis aux dépens du scrotum. Mais, quand celui-ci est aussi détruit, la difficulté est plus grande. Dans un cas de ce genre, l'auteur a obtenu un bon résultat en pratiquant, immédiatement au-dessus de la symphyse pubienne, deux incisions transversales, en libérant la face profonde du lambeau cutané, sous lequel il fit passer la verge relevée comme sous un pont. Il plaça une sonde à demeure. Au bout de 10 jours, section des deux extrémités du lambeau qu'on rabat sur la face dorsale du pénis. On termina par deux petites autoplasties complémentaires, destinées à parer à la rétraction cicatricielle au niveau de la base de la verge.

Goldmann (de Fribourg-en-Brisgau). — *Du traitement de l'hypertrophie prostatique.*

Si l'on réussit facilement à pratiquer le cathétérisme postérieur par une fistule sus-pubienne, c'est que la cystopexie exerce une traction sur la paroi antérieure de la vessie et qu'on produit ainsi un déplissement, une dilatation du méat interne. Celui-ci prend la forme qu'on lui décrit dans les vessies sus-distendues. Dans l'hypertrophie prostatique, on observe une augmentation de volume des fibres musculaires médianes antérieures de la vessie et ces faisceaux permettent ainsi de tirer efficacement sur le réservoir urinaire, de le soulever et de dilater l'orifice interne du col. Dans l'hypertrophie de la prostate, qui n'est pas encore compliquée de dégénérescence de la tunique musculaire, il est indiqué de réaliser une pareille disposition et Goldmann préconise à cet effet la cystopexie, la fixation de la paroi antérieure de la vessie à la paroi abdominale. Une telle opération favorise l'évacuation de l'urine, dilate le méat interne et s'oppose à la formation de diverticules sur la paroi vésicale postérieure.

Rydygier (de Lemberg) dit que la plupart des malades refusent la cystopexie, déjà proposée par Krynski en 1896, car ils se sentent suffisamment soulagés par le repos, le régime, les cathétérismes et les lavages de la vessie. Dans quelques cas, l'opération de Bottini donne d'excellents résultats. Dans d'autres, on pourra pratiquer l'évidement intra-capsulaire de la prostate, bien supérieur aux extirpations et aux résections de cet organe.

Loewenhardt (de Breslau). — *Traitement des tumeurs de la vessie.*

L'auteur se déclare partisan des opérations endo-vésicales pour l'ablation des petites tumeurs du réservoir urinaire. Il les préfère à la cystotomie hypogastrique dans la plupart des cas. Elles mettent aussi bien que celle-ci à l'abri d'une récidive. Il ne faut cependant pas se dissimuler qu'elles ne sont pas toujours applicables et qu'elles peuvent être suivies de fièvre urineuse, de cystite, d'hémorragies sérieuses. Loewenhardt a imaginé un appareil spécial pour atteindre les papillomes voisins de l'embouchure des uretères. Dans les papillomes récidivants, il croit que la méthode de Herring et Thompson (nitrate d'argent et tannin) peut donner de bons résultats.

P. Küster (de Marbourg). — *La chirurgie du rein au XIXe siècle.*

C'est en étudiant la néphrectomie qu'on peut le mieux suivre les progrès de la chirurgie rénale. Cette opération, exécutée d'abord d'une façon rationnelle par Simon en 1869, fut très meurtrière à ses débuts. Les résultats actuels sont bien plus satisfaisants, en raison non seulement des perfectionnements techniques, mais aussi de nos connaissances plus précises en clinique et en diagnostic. A cet égard, il faut insister surtout sur l'examen des altérations qualitatives et quantitatives de l'urine, sur la cystoscopie, sur le cathétérisme des uretères, sur la cryoscopie et l'épreuve par la phloridzine. Il est néanmoins des cas où nous restons dans l'incertitude; alors l'incision exploratrice et la palpation des deux reins viennent encore à notre secours. — Grâce à ces méthodes de diagnostic, la chirurgie du rein est devenue plus conservatrice.

Ainsi le rein mobile, exclusivement imputable à des traumatismes qui, agissant d'une façon aiguë et chronique, provoquent des mouvements d'adduction des côtes inférieures, n'est plus guère traité que par la néphropexie. Dans les déchirures sous-cutanées du rein, la suture des solutions de continuité, le tamponnement du bassinet ont le pas sur la néphrectomie, dont les indications se restreignent de plus en plus.

Les variétés de suppuration doivent être définies avec soin. Küster nomme abcès du rein les suppurations rénales de la pyélo-néphrite, et empyème les collections secondaires retenues dans le bassinet. Les cystonéphroses sont des tumeurs encapsulées dues à une stase primitive; les unes renferment d'abord un contenu amicrobien (hydronéphrose), qui peut ultérieurement s'infecter (pyonéphrose). Quand ces affections compliquent d'autres processus morbides, ainsi la lithiase ou la tuberculose, on les nomme cystonéphrose calculeuse, pyélo-néphrite tuberculeuse, etc.

Parmi les suppurations du rein, la tuberculose est de beaucoup la plus importante. Bien qu'elle ne soit jamais primitive au sens anatomo-pathologique du mot, elle peut cependant fort bien guérir, même quand le second rein n'est plus tout à fait sain. Aussi est-il indiqué, dans bien des cas, d'accorder la préférence à la néphrectomie partielle, à l'incision et au grattage des abcès tuberculeux. Cette intervention si simple suffit souvent à déterminer une notable amélioration, sans qu'il soit nécessaire d'enlever d'emblée l'uretère ou une partie de la vessie, atteints par le processus tuberculeux.

Les calculs urinaires réclament, suivant leur siège, un traitement différent. Tantôt la néphrotomie est suffisante; tantôt il faut décoller le péritoine ou pratiquer une laparotomie; tantôt il faut faire au préalable une résection ostéoplastique du sacrum.

Au point de vue des cystonéphroses, on devient de plus en plus conservateur. Les méthodes thérapeutiques diffèrent suivant les cas; mais il faut insister sur ce fait qu'une néphropexie peut guérir l'affection à ses débuts.

L'extirpation totale du rein dans les néoplasmes a également perdu du terrain, depuis qu'on connaît mieux leur étiologie et qu'on sait qu'un bon tiers d'entre eux est congénital. Ces tumeurs embryonnaires ne sont pas toutes malignes; il en est qui se développent d'une façon très lente et qu'on peut, à leurs débuts, traiter et guérir par une exérèse partielle.

Casper (de Berlin). — *Examen fonctionnel du rein.*

Lorsque le chirurgien doit intervenir, il ne faut pas seulement savoir si l'autre rein est sain. On doit surtout se demander si l'autre rein est capable de travailler d'une façon suffisante et de remplir seul le rôle nécessaire au point de vue vital. Or, l'aptitude fonctionnelle du rein est donnée par la quantité d'urée excrétée, par le point de congélation de l'urine et par la quantité de sucre éliminée; ces trois facteurs ont toujours une valeur moindre, quand le rein est malade. Quand le tissu rénal est détruit en majeure partie, il n'y a plus aucune formation de sucre.

Casper insiste sur l'importance de ces recherches pour déterminer la nécessité et l'opportunité d'une intervention chirurgicale. Dans deux cas, les résultats de ces recherches contre-indiquèrent toute opération et l'autopsie démontra l'exactitude du diagnostic.

Kümmell (de Hambourg). — *Diagnostic et traitement des affections rénales.*

Le point physiologique de congélation du sang de l'homme oscille entre 0°,55 à 0°,57. Tout abaissement à 0°,58-0°,60 indique que les deux reins fonctionnent d'une façon défectueuse, qu'il existe une insuffisance rénale. Il ne faut tenter aucune intervention chirurgicale aussi longtemps que le point de congélation n'a pas atteint 0°,56 (à moins qu'il ne s'agisse d'une tumeur bénigne ou maligne du rein, d'un néoplasme abdominal ou de lésions cardio-valvulaires non compensées). Ces notions seront toujours complétées par la détermination des autres points de congélation, de la quantité d'urée éliminée, par la recherche du sucre après injection de phloridzine, en analysant l'urine de chaque rein obtenue par le cathétérisme des uretères.

Dans 26 cas où Kümmell a dû intervenir et où il a eu recours à ces méthodes diagnostiques, il s'agissait 17 fois d'hydro- ou de pyonéphroses, 7 fois de tuberculose rénale, 1 fois d'anurie calculeuse, 1 fois de double rein polykystique. Les 24 premiers cas furent traités par la néphrotomie : 22 guérisons et 2 morts. Le cas d'anurie calculeuse avec point de congélation à 0°,65 fut guéri par l'ablation des pierres; le sujet atteint de double kyste rénal avec point de congélation à 0°,69 mourut d'urémie.

En général, avant de tenter une opération sérieuse sur le rein, il convient

donc de rechercher, pendant plusieurs jours de suite, le point de congélation de l'urine et du sang, ainsi que le taux de l'urée. Quand on obtient des chiffres normaux, on est en droit de conclure que l'un des reins tout au moins fonctionne d'une façon parfaite. Mais on comprend qu'il faille pousser plus loin et toujours pratiquer le cathétérisme des uretères, afin de recueillir et d'analyser le produit de chaque rein. Kümmell entre à cet égard dans de longs détails. Il suffit de savoir que la fonte du parenchyme sécréteur est en raison directe de l'abaissement du point de congélation de l'urine et de la diminution du chiffre de l'urée.

Il est important de savoir que le point de congélation du sang s'abaisse dans les tumeurs bénignes ou malignes, solides ou kystiques du rein, de même que dans les tumeurs abdominales ; on ne peut donc pas conclure de cette donnée à une insuffisance fonctionnelle du rein. Dans des cas de ce genre, on devra toujours pratiquer des examens complémentaires (urée, point de congélation de l'urine, sucre et phloridzine).

Albers-Schönberg (de Hambourg). — *Radiographie et calculs du rein.*

Les calculs phosphatiques, malgré leurs poids spécifique et atomique, échappent facilement à la radiographie, en raison de la diffusion des rayons X. Aussi faut-il se servir d'un diaphragme très étroit et prendre plusieurs épreuves, pour examiner la totalité du rein.

Braatz (de Königsberg). — *Opérations sur le rein.*

L'auteur donne quelques conseils sur les sutures du tissu rénal qu'il faut serrer d'une façon modérée, sauf lorsqu'il s'agit d'arrêter une hémorragie sérieuse. L'atrophie du rein, qu'on peut observer après quelques néphrotomies suivies de sutures, n'est pas imputable à ces dernières; elle dépend du siège de l'incision et de la distribution des vaisseaux rénaux.

Steiner (de Berlin) présente un malade qui portait à droite deux reins, dont l'un était le siège d'une hydronéphrose. Résection partielle du rein. Guérison.

Baumgarten (de Tübingue). — *De la tuberculose génito-urinaire expérimentale.*

Toutes les expériences faites chez le lapin par Baumgarten pour infecter le testicule par l'urètre sont restées négatives, bien qu'il se produisît toujours une tuberculose ultérieure de l'urètre postérieur et souvent aussi de la prostate et du bas-fond vésical. Même après deux ans, la glande génitale, le canal déférent, les reins étaient restés intacts.

Au contraire, on provoque d'une façon constante une tuberculose d'un canal déférent et de la prostate en injectant des cultures du bacille de Koch par l'épididyme; mais jamais le processus ne gagne le canal déférent du côté opposé.

Ces expériences prouvent donc que le processus tuberculeux ne peut s'étendre de la vessie, de l'urètre et de la prostate vers le testicule en suivant le canal déférent, pas plus que, de ces points, il ne gagne le rein par

l'uretère. Ces résultats concordent avec ce fait que les bacilles de Koch ne remontent jamais les courants lymphatiques et sanguins, ni les courants des liquides sécrétés par les glandes. Et cela se comprend : en effet, les bacilles de la tuberculose ne jouissent pas d'une mobilité propre; ce ne sont pas des parasites, qui se multiplient dans les produits de sécrétion.

V. Bruns (de Tübingue). — *Résultats définitifs de la castration dans la tuberculose testiculaire.*

Les arguments des adversaires de la castration sont les suivants :

1° L'ablation de toute la glande génitale est superflue, puisque presque toujours l'épididyme est d'abord seul pris au début. Il suffit de détruire le foyer tuberculeux et de réséquer l'épididyme.

2° La suppression de tout le testicule est insuffisante, puisque d'autres parties de l'appareil génito-urinaire sont simultanément atteintes.

Cette idée s'appuie sur la notion que la tuberculose du testicule est presque toujours descendante. Bruns soutient au contraire que très souvent cette localisation est primitive.

3° L'ablation des deux testicules doit être rejetée, en raison des troubles qu'elle provoque du côté du système nerveux et de l'état général.

Bruns est au contraire partisan de la castration. Il a étudié, pour se faire une opinion ferme, 111 cas, dont quelques-uns remontent à trente-quatre ans; il agissait 78 fois de castrations unilatérales, 33 fois de castrations doubles, exécutées toutes d'une façon typique avec résection haute du canal déférent sans qu'on eût touché aux vésicules séminales ou à la prostate. Cette statistique a donné à Bruns plusieurs résultats intéressants.

Le testicule proprement dit est pris d'autant plus souvent que la tuberculose de l'épididyme est plus ancienne. Ainsi, il est atteint dans 24 p. 100 des cas dès le troisième mois, dans 40 p. 100 des cas au quatrième mois; plus tard, on le trouve envahi dans 60 p. 100 des cas. On comprend ainsi que la résection limitée à l'épididyme est insuffisante.

Un second point très important concerne la tuberculose du deuxième testicule chez les sujets ayant subi la castration unilatérale; elle existe dans 26 p. 100 des cas. S'il est vrai qu'une bonne moitié des tuberculoses testiculaires devient bilatérale, on doit reconnaître que l'intervention précoce diminue notablement cette proportion.

Quel est l'avenir des opérés? A cet égard, il faut distinguer les castrations uni- ou bilatérales. Après les premières, on trouve 46 p. 100 de guérisons, datant de trois à trente-quatre ans; après les secondes, ce chiffre est de 56 p. 100; les autres sujets meurent de tuberculose urinaire ou pulmonaire.

V. Büngner (de Hanau). — *Traitement de la tuberculose génitale chez l'homme.*

L'auteur insiste sur l'importance de la castration haute, en attirant lentement le canal déférent, jusqu'à ce qu'il se déchire. Schede s'est élevé contre cette manière de faire; il craint que la rupture du canal n'entraîne celle du péritoine ou ne se fasse au niveau d'un foyer tuberculeux.

Ces craintes sont aussi chimériques que celles d'une hémorragie. Dans certains cas, pour faire une opération complète, on doit joindre à la castration haute l'ablation de la vésicule séminale et la prostatectomie par voie sacrée ou périnéale. Mais ce sont là des interventions sérieuses, que ne sauraient toujours supporter des sujets affaiblis. Dans ces cas, Büngner préconise les injections de glycérine iodoformée dans les deux bouts du canal déférent. Cette masse, bien préparée, arrive à remplir la totalité du tractus génital. Sur deux malades, cette pratique inoffensive a donné de bons résultats. Elle peut être combinée avec la castration.

Payr (de Gratz). — *Opérations conservatrices sur le testicule et l'épididyme.*

Dans un cas d'orchite urétrale droite suraiguë avec douleurs vives, fièvre, frissons, augmentation considérable de volume du testicule seul (l'épididyme étant intact), chez un sujet n'ayant plus de testicule à gauche, Payr a mis cet organe à nu et placé sur l'albuginée huit sutures de Lembert au catgut, puis a fendu le testicule, donnant ainsi issue à une notable quantité d'un liquide louche, séreux, semblable à du pus. Lavage au sublimé et à l'eau salée. On noue ensuite les fils de catgut placés sur l'albuginée, on draine la vaginale et on ferme. Cette opération a eu pour effet une suppression immédiate des douleurs, une chute immédiate de la température. Le malade était complètement guéri au bout de douze jours. L'intervention remonte à deux ans. Les fonctions sexuelles sont normales et le sperme renferme des spermatozoïdes vivants.

Payr opère de semblable façon les noyaux d'épididymite blennorragique. Il les fend par une section postérieure, y a plusieurs fois trouvé de petits abcès et a obtenu de très bons résultats.

O. Simon (de Heidelberg). — *De la tuberculose testiculaire.*

Simon est, comme Bruns, partisan convaincu de la castration. Il base son opinion sur l'étude de 107 cas opérés dans ces vingt-sept dernières années à la clinique de Heidelberg ; 61 d'entre eux sont restés guéris. Il insiste sur ce fait qu'à la suite de l'intervention, on observe parfois une régression d'autres localisations tuberculeuses (poumon, etc.).

F. König (d'Altona). — *Présentations de pièces de tuberculose génitale.*

König présente deux pièces de tuberculose épididymo-testiculaire, l'une avec deux noyaux caséeux sur le trajet intra-inguinal du canal déférent, l'autre où le processus s'est propagé sans interruption le long du spermiducte jusqu'à la vésicule séminale et à la prostate.

Il estime que, dans le traitement des tuberculoses génitales de l'homme, la plus grande importance revient à la prostate. Quand l'épididyme et le testicule paraissent seuls pris, on doit néanmoins toujours enlever le canal déférent sur une très grande longueur, en opérant dans la position de Trendelenburg et après distension de la vessie, pour éviter d'ouvrir le péritoine. Plus souvent, il faut pratiquer en même temps l'exérèse vésiculo-prostatique : la voie d'accès la plus sûre et la plus large consiste dans

la résection ostéoplastique du sacrum, en laissant dans le lambeau les dernières pièces de cet os et le coccyx

König (de Berlin) critique les idées de Bruns et les expériences de Baumgarten; il est peu partisan de la castration à outrance.

Gussenbauer (de Vienne) estime qu'on doit instituer un traitement général énergique, quand les noyaux tuberculeux ne sont pas ramollis. A la période de caséification et de destruction, il opère, et alors d'une façon large et plus complète encore que Büngner.

Krämer (de Canstatt) défend au contraire la castration.

Henle (de Breslau) donne la préférence au traitement conservateur, mais déclare les injections iodoformées très douloureuses.

Enfin Bier (de Greifswald) insiste sur l'utilité de l'hydrothérapie et des bains de mer de courte durée.

Jordan (de Heidelberg). — *Traitement chirurgical des carcinomes utérins.*

Plaidoyer en faveur de l'hystérectomie vaginale, qui, à tous les points de vue, est supérieure à la voie abdominale. Le carcinome utérin, contrairement à celui de beaucoup d'autres organes, n'a que peu de tendance à envahir les ganglions, quand il est limité à la matrice même. L'extirpation des ganglions est longue et met directement la vie en danger. Jordan estime que :

1° Le procédé de choix pour tous les cancers encore limités à l'utérus est la voie vaginale;

2° On doit chercher à élargir les indications de cette méthode, en raison des dangers de l'hystérectomie abdominale;

3° Cette dernière ne doit être considérée que comme un pis aller; on n'y aura recours que s'il est impossible d'opérer par le vagin, s'il existe en même temps des myomes, des kystes ovariques, etc.

On fera bien, dans tous les cas d'hystérectomie vaginale, de pratiquer de parti pris l'incision para-vaginale de Schuchardt.

Schuchardt (de Stettin). — *La méthode para-vaginale dans l'extirpation de l'utérus cancéreux et ses résultats.*

Avec cette méthode, la mortalité est de 9 p. 100 dans les opérations purement para-vaginales, de 33 p. 100 dans les extirpations recto-vaginales. Elle s'élève à 50 p. 100 quand, à l'incision para-vaginale, on combine l'extirpation de l'utérus par l'hypogastre.

Les résultats définitifs sont les suivants : 88 p. 100 de guérisons dans les cas faciles, 37 p. 100 dans les interventions compliquées, 14 p. 100 dans les opérations très laborieuses. Schuchardt compte 24 p. 100 de malades restées guéries après cinq ans.

Döderlein (de Tübingue). — *Nouveau procédé d'hystérectomie vaginale.*

Ce procédé consiste à fendre l'utérus tout entier dans le sens sagittal avec

les culs-de-sac antérieur et postérieur, sans hémostase préventive. L'incision commence dans le cul-de-sac de Douglas, remonte sur la paroi postérieure de la matrice, qu'on attire progressivement à la vulve en la renversant. On fend alors la paroi antérieure jusqu'au cul-de-sac antérieur; le décollement de la vessie s'opère pour ainsi dire tout seul.

Dührssen (de Berlin). — *Comparaison des laparotomies vaginale et abdominale, basée sur l'étude de 87 cas.*

Dührssen attache une très haute importance à la colpo-cœliotomie antérieure, dont la mortalité n'est que de 2 p. 100 et qui permet l'extirpation d'un grand nombre de tumeurs abdominales, même des gros kystes ovariques. Ce procédé peut, dans les rétro-flexions, être combiné à la vagino-fixation.

Par la colpo-cœliotomie antérieure, Dührssen a extirpé plus de 300 annexites et tumeurs des trompes et des ovaires. Dans 200 cas, il a pu ainsi pratiquer des opérations conservatrices (ignipuncture, ligature des trompes, etc., énucléation de myomes utérins). Dans certains cas, il convient d'associer à l'incision médiane une colpo-cœliotomie antérieure et latérale, c'est-à-dire la division du ligament large.

Olshausen (de Berlin) est d'accord avec Jordan. Il donne également la préférence à l'hystérectomie vaginale; il a un peu, depuis trois ans, élargi les indications de l'extirpation de l'utérus cancéreux, mais considère qu'on ne peut escompter une cure radicale que si le néoplasme n'a pas encore dépassé l'utérus et la paroi du vagin. Il est opposé à toute ablation de ganglions. Exceptionnellement, on peut noter des récidives après cinq ans révolus. L'incision libératrice de Schuchardt n'est nécessaire que dans 4 p. 100 des cas. Le procédé de Döderlein est précieux dans certains cas; mais, pour Olshausen, il n'est indiqué qu'en présence de carcinomes du col à leur début. En effet, si le néoplasme a déjà plus d'extension, on peut aisément blesser la vessie; d'autre part, cette division de l'utérus expose notablement à l'infection.

Martin (de Greifswald) se déclare aussi partisan des opérations par le vagin, d'autant que les ganglions sont rarement pris. Il considère le procédé de Döderlein comme dangereux; il estime que, suivant les circonstances, on doit pratiquer la colpotomie antérieure ou postérieure.

Wertheim (de Vienne) défend au contraire énergiquement la voie abdominale dans le traitement du cancer utérin; il enlève tout ce qu'il peut de ganglions et de tissu paramétrique. Jusqu'à présent, il n'a observé aucune récidive (!). La mortalité opératoire est de 15 p. 100.

Brenner (de Linz) en tient pour l'extirpation par la voie sacrée, qu'il a employée dans 76 cas de cancer utérin. 8 malades sont mortes de l'opération. 18 étaient encore vivantes au bout de trois ans.

VI. — MEMBRES

WILMS (de Leipzig). — *Développement des épiphyses du membre supérieur étudié par les rayons Röntgen.*

L'auteur a étudié par la radiographie le moment d'apparition des points épiphysaires des os du membre supérieur. Cette apparition ne se fait pas toujours simultanément des deux côtés du corps; le nombre des points osseux peut également varier d'un côté à l'autre, en particulier dans la région carpienne. Néanmoins de grands différences ne s'observent qu'à l'état pathologique. La tuberculose, en particulier, est capable de provoquer l'ossification et d'en accélérer la marche.

SUDECK (de Hambourg). — *Ossification prématurée des épiphyses, consécutive à l'atrophie des os dans la tuberculose des grandes articulations.*

Sur trois adolescents, on notait, dans le segment squelettique situé au delà de l'article malade, une ossification des lignes épiphysaires qui, du côté sain, étaient encore cartilagineuses.

F. KAYSER (de Berlin). — *Élévation de l'omoplate et absence congénitale des muscles du cou.*

Présentation d'un homme de dix-neuf ans, dont le scapulum gauche est notablement plus élevé et plus long que le droit. La différence de hauteur dépend exclusivement de la partie de l'os située au-dessus de l'épine. L'angle supéro-interne de l'os, placé à trois travers de doigt au-dessus de la clavicule, peut être palpé par la face antérieure. Le sterno-cléido-mastoïdien droit est peu développé; celui du côté gauche manque complètement. Pas de torticolis. En revanche, les muscles omo-hyoïdien et trapèze gauche sont d'une puissance anormale. Il existe une côte cervicale, reconnue par la radiographie.

HOFMEISTER (de Tubingue). — *Une nouvelle méthode de réduction des luxations de l'épaule.*

Cette méthode simple n'offre aucun danger et n'exige pas l'emploi du chloroforme. Le malade est couché sur le côté sain. Sur le bras luxé qu'on suspend verticalement, on applique un appareil à extension, en tirant d'abord avec 5 kilogr. et en montant progressivement jusqu'à 20. On attend alors, et généralement la réduction s'opère toute seule au bout de dix ou quinze minutes.

HILDEBRAND (de Bâle). — *Luxations habituelles de l'épaule et de la rotule.*

L'auteur relate deux cas de luxation de l'épaule compliqués de fracture du bord interne de la cavité glénoïde. Il les a opérés tous deux avec un excellent résultat, en créant, avec la curette de Hoffa, un rebord saillant et en remplissant de gaze la dilatation sacciforme de la partie interne de la capsule fibreuse.

Il a traité aussi avec succès deux luxations habituelles de la rotule, l'une

par l'ostéotomie du fémur, l'autre par déplacement de la tubérosité antérieure du tibia.

Rotter (de Berlin). — *Résection totale de l'humérus pour ostéo-fibrome avec conservation de l'avant-bras.*

Après avoir enlevé la totalité de l'humérus et réséqué 20 centimètres du nerf radial, en ménageant avec soin toutes les autres parties molles, Rotter a suturé l'olécrâne au pôle inférieur de la cavité glénoïde de l'omoplate. La peau et les vaisseaux se disposèrent en grands plis. Les extrémités du radial coupé furent suturées. Réunion par première intention.

Le résultat fonctionnel fut le suivant : au bout de 9 mois, la paralysie radiale avait disparu. La malade, une femme de quarante-sept ans, peut exécuter tous les mouvements des doigts et du poignet. Pas de douleurs, pas de stase vasculaire. L'opérée peut, en maintenant l'avant-bras avec une ceinture contre le thorax, coudre et tricoter assez facilement.

Sudeck. — *Luxation de l'avant-bras.*

Sudeck montre les radiographies de quatre luxations du coude en arrière avec ossification du muscle brachial antérieur. Ces dépôts osseux, suivant leur développement, gênent plus ou moins le fonctionnement du membre; ils peuvent même donner lieu à une véritable ankylose, que Rotter a en vain essayé de guérir, dans un cas, par l'ablation large de tous les ostéophytes.

J. Wolff (de Berlin). — *Résection du coude chez l'enfant.*

Kummer et Oschmann soutiennent que, si dans les arthrites tuberculeuses du coude chez l'adulte, on doit pratiquer la résection, il convient, au contraire, chez l'enfant, d'accorder la préférence à l'arthrectomie. Wolff n'est pas de cet avis et il rapporte l'observation d'une femme de trente et un ans, qu'il présente au Congrès et qu'il a opérée, lorsqu'elle avait deux ans et demi, par la résection typique et totale du coude. Le résultat fonctionnel est remarquable; l'extension et la flexion se font d'une façon parfaite.

J. Wolff. — *De l'arthrolyse dans l'ankylose du coude.*

L'arthrolyse est une opération qui consiste à couper, à détruire toutes les brides fibreuses, tous les ponts osseux qui s'opposent aux mouvements, sans pratiquer la moindre résection des extrémités articulaires qu'on met totalement à découvert. Cette intervention donne de bons résultats. Le dernier cas opéré par Wolff concerne une actrice qui, au bout de six mois, put reparaître en scène, exécutant très librement et avec force tous les mouvements. La flexion seule est restée un peu limitée.

Joachimsthal (de Berlin). — *Sur la luxation congénitale de la hanche.*

L'auteur présente des pièces sur lesquelles on peut étudier les lésions des luxations congénitales de la hanche, telles qu'elles se produisent dans la seconde enfance. Le cotyle existe toujours, mais est plus petit et plus aplati qu'à l'état normal; il prend une forme triangulaire avec rebord postéro-supérieur très saillant. L'extrémité supérieure du fémur est très atrophiée, la face postéro-interne de la tête est très aplatie.

Après la réduction non sanglante, on voit peu à peu se produire certaines transformations. La tête du fémur s'élargit, mais le col reste court et se place en légère antéversion. Le cotyle augmente en profondeur.

Payr (de Gratz). — *Notes ultérieures sur la réduction sanglante des luxations invétérées de la hanche chez l'adulte.*

L'auteur insiste sur les points suivants : incision de Kocher, ménagement des attaches musculaires; asepsie parfaite. Dans la plupart des cas, il faut tamponner la plaie pendant les premiers jours avec un tampon de Mikulicz. Payr préfère l'immobilisation dans la gouttière de Bonnet. — Le massage, les bains, sont d'une grande importance et le traitement cinésique doit être poursuivi pendant longtemps.

L'opération est grave et les résultats sont loin d'être toujours satisfaisants. Au point de vue pronostique, les cas les plus mauvais de luxations anciennes, traumatiques ou spontanées, sont ceux dans lesquels le cartilage d'encroûtement a disparu sur le cotyle et la tête du fémur.

Schede (de Bonn) cite un cas de luxation spontanée double de la hanche, consécutive à une arthrite typhoïdique; d'un côté, le déplacement était iliaque, de l'autre ischiatique. Il fit en deux séances la réduction sanglante, appliqua un appareil plâtré et fit de l'extension. Le résultat fut bon.

Drehmann (de Breslau) recommande la section temporaire du grand trochanter. On peut toujours, la réduction faite, réunir à nouveau cette apophyse au fémur.

Reichard (de Cracau, près Magdebourg). — *De la coxa valga.*

L'auteur s'appuie, pour admettre une coxa valga chez une jeune fille de treize ans, atteinte en bas âge de paralysie infantile, sur l'aplatissement de la région trochantérienne, sur l'abaissement du trochanter, sur l'augmentation notable, constatée par la radiographie, de l'angle du col fémoral.

Hoffa (de Würzbourg) examine la jeune fille que Reichard présente et affirme qu'il n'y a pas du tout de coxa valga. Il s'agit simplement d'une paralysie infantile, avec forte lordose lombaire.

Mangoldt (de Dresde). — *Les affections de la hanche et, en particulier, la coxite tuberculeuse.*

Mangoldt présente 40 radiographies des affections les plus variées de la hanche. Il estime qu'à l'aide des rayons X, on peut, à première vue, distinguer les caractères et la nature des déformations et des maladies articulaires. Ils permettent surtout de poser le diagnostic de la coxalgie tuberculeuse à ses débuts, en raison des caractères suivants : arrêt dans l'accroissement du noyau osseux de la tête fémorale, épaississement et raccourcissement ou allongement anormal du col, dilatation du canal de la diaphyse, amincissement de l'écorce compacte, enfin, contours irréguliers de la cavité cotyloïde.

L'auteur ne nous apprend rien d'intéressant sur le traitement de la

coxalgie. A remarquer toutefois qu'il insiste sur la nécessité d'une immobilité très prolongée dans un excellent appareil fixateur.

Wilms (de Leipzig). — *Hygroma à grains hordéiformes de la bourse trochantérienne.*

Énorme hygroma de cette bourse chez un homme de trente ans, remarquable par ce fait qu'il ne renfermait pas de liquide, mais seulement des blocs hyalins et des grains. Ceux-ci se forment aux dépens de grosses cellules à vacuoles.

Schuchardt (de Stettin). — *Réduction sanglante d'un décollement traumatique de l'épiphyse inférieure du fémur.*

Présentation d'un garçon de onze ans, chez lequel la réduction sous l'anesthésie fut impossible. Pour remettre les fragments en place, il fallut ouvrir l'articulation du genou et faire une grande incision allant jusque sur le fragment supérieur. — Enchevillement à l'aide d'un clou métallique, qui fut enlevé au bout de huit jours. Guérison complète. Le malade peut plier le genou à angle droit.

J. Wolff (de Berlin). — *Traitement des fractures anciennes de la rotule.*

Wolff préconise, à cet effet, une méthode ostéoplastique. Il détache de chaque fragment un petit lambeau ostéo-periostéo-cutané, rapproche les principaux fragments avec une petite griffe de Malgaigne et recouvre le trait de fracture avec les petits morceaux d'os détachés. Il a obtenu ainsi, sur un malade, un cal osseux et un bon résultat fonctionnel. Toutefois la flexion ne dépasse pas l'angle droit; cela est dû à un écartement secondaire des fragments sous le pont osseux néoformé (!)

La méthode ostéoplastique se recommande dans les fractures anciennes de la rotule, compliquées d'une déchirure étendue de l'appareil ligamenteux, d'un écartement des fragments et d'absence de tout cal fibreux intermédiaire.

Cramer (de Wiesbaden). — *Ankylose osseuse de la rotule.*

Lorsque la rotule est soudée, Cramer la détache avec le ciseau et interpose ensuite entre elle et le fémur un lambeau musculaire emprunté au vaste interne (procédé d'Helferich).

Heusner (de Barmen). — *Traitement des contractures du genou.*

Dans les ankyloses fibreuses très rebelles, Heusner recommande la transplantation d'un ou de plusieurs muscles fléchisseurs sur la face antérieure de l'articulation du genou. Il présente une femme, chez laquelle il a ainsi pu mettre le membre dans la rectitude. Chez un garçon chez lequel il n'avait transplanté que le biceps, il s'est produit ultérieurement un genu varum. Aussi faut-il toujours transporter en avant le demi-tendineux et le droit interne.

Bunge (de Kœnigsberg). — *Les moignons d'amputation diaphysaires.*

L'auteur présente un garçon de 16 ans chez lequel, sans opération ostéo-

plastique, il a pu obtenir à la jambe un moignon diaphysaire supportant facilement les pressions et sur lequel le sujet peut appuyer dans la marche. Ce sont trois facteurs qui, en général, empêchent d'obtenir un pareil résultat et qui, en dehors des névromes, expliquent la sensibilité des moignons : d'abord les adhérences de la cicatrice des parties molles à l'os; puis le canal médullaire, qui sort du canal de la moelle et appuie sur la peau; enfin, les végétations périostiques. Il suffit, pour obvier à ces inconvénients, d'exécuter une amputation à lambeau, de ne point faire de manchette périostique, mais, au contraire, de sectionner le périoste plus haut que l'os; enfin, on doit évider sur une certaine étendue le canal médullaire.

Tout en reconnaissant l'intérêt des faits de Hirsch et de Bunge, divers chirurgiens (Bier, Czerny, Heidenhain) déclarent qu'ils resteront fidèles à la méthode ostéoplastique.

Küster (de Marbourg). — *Désarticulation ostéoplastique de la racine du pied.*

Küster présente un garçon de 14 ans, atteint de tuberculose du tarse et du métatarse, qui n'avait épargné que le calcanéum. Il l'a opéré par sa méthode, qui donne un moignon plus long que celle de Le Fort. Résultat très bon.

H. Rieffel.

CONGRÈS PÉRIODIQUE DE GYNÉCOLOGIE

D'OBSTÉTRIQUE ET DE PÉDIATRIE

(IIIe SESSION, TENUE A NANTES, DU 23 AU 29 SEPTEMBRE 1901.)

M. E. BAUDRON (Paris) fait un rapport sur l'*antéflexion congénitale dans ses rapports avec la stérilité et sur son traitement.*

Pour le rapporteur, l'antéflexion congénitale considérée par Schultze comme une persistance d'un état infantile de l'utérus, est une cause fréquente de stérilité. Le rétrécissement plus ou moins étendu qui résulte de la flexion de l'utérus est un obstacle suffisant à la pénétration des spermatozoïdes et à l'écoulement du sang menstruel, d'où les deux symptômes capitaux, *la stérilité* et la *dysménorrhée.*

L'efficacité d'une dilatation méthodique et prolongée de l'utérus prouve qu'il n'est pas nécessaire d'invoquer l'inflammation pour expliquer les troubles observés dans l'antéflexion. La périmétrite est bien plus la conséquence que la cause d'une antéflexion qui provoque, tous les mois, l'effusion de quelques gouttes de sang dans le cul-de-sac de Douglas à travers les trompes, produisant ainsi une hématocèle minuscule et périodique.

Les *symptômes cliniques* de l'antéflexion congénitale s'accusent en raison directe de l'étendue et de l'étroitesse du rétrécissement qu'elle détermine.

Chez quelques femmes, la *dysménorrhée* est nulle ou insignifiante et la fécondation est possible. Dans ces cas, la grossesse évolue presque toujours d'une façon normale, mais la grossesse peut aussi être douloureuse pendant les cinq premiers mois et même se terminer par un avortement. A cette dysménorrhée viennent s'ajouter bientôt des *troubles de menstruation* qui se caractérisent surtout par de l'irrégularité et des retards, de la diminution dans la quantité et la durée de l'écoulement sanguin. Plus rarement on a signalé des ménorrhagies et des métrorrhagies.

La *douleur*, chez certaines névropathes, peut revêtir une acuité particulière à la moindre fatigue, au moindre effort. Chez quelques femmes même, les rapports sexuels sont tellement douloureux, qu'elles en ont une véritable terreur. Enfin, la femme atteinte d'antéflexion congénitale avec dysménorrhée est exposée aux *métrites*, *annexites* et *périmétro-salpingites.*

Les *présentations vicieuses* observées, dans les utérus antéfléchis, ne sont que des coïncidences. Quand la grossesse survient dans un utérus antéfléchi, elle constitue une thérapeutique définitive, en portant au maximum

le redressement et la dilatation de l'utérus; mais, pour qu'elle donne tous ses effets, il faut qu'elle soit complétée par l'allaitement qui seul permet une involution physiologique de l'organe gestateur.

La *thérapeutique* de l'antéflexion congénitale doit donc tendre à faciliter la grossesse et à en permettre l'*évolution* et *la terminaison physiologiques*. Les *méthodes sanglantes* ne sauraient prétendre à ce double but, d'abord parce qu'elles ne s'adressent exclusivement qu'à l'un des deux agents de l'imperméabilité du canal utérin, sténose ou flexion, ensuite parce qu'elles ne respectent ni l'intégrité du muscle, ni celles de ses orifices.

Les unes visent la sténose de l'orifice interne (*hystérotomie* de Defontaine ou d'Alexandrev), les autres la sténose de l'orifice externe (*stomatoplasties* de Küster ou de Pozzi); d'autres enfin, par la *résection* plus ou moins étendue de la paroi postérieure ou par *fixation de l'utérus* à la paroi abdominale, ont pour but unique le redressement de l'utérus.

Les *hystérotomies* doivent être proscrites parce qu'elles substituent un rétrécissement cicatriciel à une sténose en tissus sains.

Les *résections de la paroi postérieure*, en mutilant plus ou moins l'utérus, créent presque fatalement des causes de dystocie. Les *stomatoplasties* enfin ne modifient que la forme de l'orifice externe et ne peuvent être que des opérations complémentaires d'une bonne dilatation dans des cas exceptionnels.

Le procédé le plus simple est d'attirer l'utérus en haut et de le fixer à la paroi abdominale par une *hystéropexie*. A côté de ces traitements chirurgicaux, le rapporteur place la dilatation lente, méthodique et prolongée avec les tiges de laminaire, qu'il considère comme le véritable traitement de l'antéflexion congénitale; car, en respectant l'intégrité de l'utérus et en modifiant à la fois la sténose et la flexion, elle est le traitement le plus efficace, le plus complet et le plus inoffensif. Cette dilatation sera progressivement obtenue avec des tiges de plus en plus grosses. On la maintiendra soit avec la tige à demeure de Lefour, soit par le cathétérisme dilatateur répété avec les bougies d'Hégar.

Toutes les malades dysménorrhéiques et stériles qui se soumettent à ce traitement complet guérissent de leur dysménorrhée. Sur 23, 5 sont devenues enceintes. Aucun incident ne s'est produit au cours du traitement.

La thérapeutique sanglante doit être abandonnée. Elle n'a que des indications exceptionnelles, même après échec de la dilatation répétée.

Si l'antéflexion se complique d'inflammation utérine ou annexielle, l'antéflexion passe au second plan et la thérapeutique devient celle de la complication.

Le rapporteur a pu retrouver et suivre 23 malades auxquelles la dilatation progressive a été appliquée; ces cas se décomposent ainsi : 15 malades avaient pour symptômes la *dysménorrhée* et la *stérilité*. 13 guérirent complètement de leur dysménorrhée; 2 chez lesquelles le traitement se borna à la dilatation par les laminaires, eurent une guérison temporaire; 4 devinrent enceintes.

Une, au bout de deux mois de traitement, a fait un avortement de six semaines à la suite d'une chute grave. Une, au bout de deux mois, est actuellement enceinte. Une, au bout de neuf mois, accoucha à terme. Une, au bout de douze mois, accoucha aussi à terme.

Huit malades avaient pour seul symptôme la *stérilité*.

Une devint enceinte deux mois après la fin du traitement et accoucha à terme.

Le rapporteur considère le *massage* comme un précieux adjuvant de la dilatation, si l'utérus demeure congestionné et douloureux. Il résume les points essentiels de ce travail dans les conclusions suivantes :

1° L'antéflexion congénitale est une des causes les plus ordinaires de la stérilité.

2° La sténose du canal utérin et en particulier de l'orifice interne, au niveau de l'angle de flexion, est l'obstacle à la fécondation et la cause de la dysménorrhée.

3° La grossesse complétée par l'allaitement qui favorise la bonne involution de l'utérus, est la véritable thérapeutique de l'antéflexion congénitale; tout traitement doit donc tendre à faciliter la grossesse.

4° La dilatation lente, méthodique et prolongée, est le traitement le plus complet, le plus efficace et le plus innoffensif de l'antéflexion congénitale.

5° Les opérations sanglantes, même après échec absolu de la dilatation conduite avec la plus grande persévérance, ont des indications exceptionnelles.

6° Quand l'antéflexion se complique de métrite ou d'annexite, la thérapeutique devient celle de la complication inflammatoire.

M. S. Pozzi (Paris) fait remarquer que ce qui était considéré jadis comme une entité morbide, antéflexion ou rétro-déviation, n'est plus actuellement qu'un épiphénomène.

Dans l'antéflexion, il faut se rappeler que la cavité du corps n'est pas en rapport avec celle du col : elles sont toutes les deux superposées en sablier présentant un étranglement au niveau de la flexion; si l'on se souvient de la sténose de l'orifice externe, on conçoit que la cavité cervicale devienne non pas une cavité close, mais une cavité séquestrée qui a une action considérable sur la dysménorrhée; cette cavité s'enflamme facilement et peut aussi très facilement s'infecter, à cause du très mauvais drainage des liquides sécrétés.

Lorsqu'on examine une femme atteinte d'antéflexion, on constate toujours, venant sourdre entre les deux valves du spéculum qui presse le col, une larme semblable à du verre fondu, et formant un bouchon muqueux qui s'oppose d'une part, à la menstruation facile, d'autre part, gêne considérablement la fécondation. Ainsi donc le phénomène le plus considérable est l'*engouement muqueux du col* : c'est ce qu'il faut combattre.

Les indications sont par conséquent d'assurer un bon drainage du col, tout en supprimant la flexion utérine. Les opérations, comme celles de

Thiriar, sont inutiles, puisqu'elles ne s'adressent pas à la cause productrice de la stérilité. Grâce à la *stomatoplastie* décrite par M. E. Baudron, on fait à la femme un col large, tout en agissant sur la coudure, qui se maintient définitivement redressée, et tout en assurant la disparition du bouchon hyalin.

Cette opération, appelée aussi *évidement commissural du col*, est facile, sans danger aucun, puisque la plaie est *réparée* par la suture dès qu'elle est faite; elle est *efficace* et *définitive*. De plus, elle permet un nettoyage parfait de la cavité cervicale qui présente parfois de petits polypes douloureux. Enfin, elle est une thérapeutique rapide, puisqu'elle permet en très peu de temps de guérir les femmes.

M. Pinard (Paris) défend les idées émises par le rapporteur; le rôle d'un orifice interne, dans la stérilité par antéflexion, est considérable, seule la dilatation progressive assure la dilatation sans fracas. En très peu de temps, en quinze jours, dans la majorité des cas, la dilatation définitive est assurée; par cette méthode la dysménorrhée est vaincue, la stérilité est combattue et l'antéflexion est corrigée.

Il y a des cas où le col revient sur lui-même, où l'on ne peut obtenir la guérison par la laminaire. Ces cas seuls seront justiciables de l'opération de Pozzi, mais il faudra toujours commencer par le traitement sur lequel M. Baudron a insisté.

L'opération de Pozzi n'est pas à la portée de tout le monde; il faut être habile opérateur pour la mener à bien; de plus, les accoucheurs la redoutent parce qu'elle est un traumatisme de l'utérus; elle produit une plaie dont la conséquence est une apparition plus ou moins rapide de tissu de cicatrice, et on sait maintenant les dangers que cela peut créer au moment de l'accouchement : dystocie par non-dilatation, obligation de l'anesthésie et application de forceps avec toutes ses conséquences.

M. Potherat (Paris) donne son opinion *sur la valeur de l'opération d'Alquié-Alexander*.

D'après lui, les premières opérations se montrèrent peu favorables. Plus tard, elles donnèrent des résultats un peu meilleurs, mais encore discutables.

Depuis, elle a été vantée par les uns, rejetée par d'autres. C'est qu'il existe des variétés parmi les rétrodéviations : les unes sont adhérentes, les autres non.

L'Alquié-Alexander est le traitement de choix pour les rétrodéviations non adhérentes.

Il est facile à exécuter, maintient bien l'utérus et est supérieur aux diverses hystéropexies vaginales ou abdominales, parce qu'il donne à l'utérus sa position normale et n'amène pas d'adhérences entre le feuillet péritonéal viscéral et le feuillet pariétal; il est donc à préférer pour les cas de grossesses consécutives.

M. P. Segond considère, lui aussi, l'Alquié-Alexander comme une opéra-

tion excellente, parce qu'elle est suffisante pour maintenir l'utérus, facile à exécuter, sans danger, et parce qu'elle conserve à l'utérus une certaine facilité de glissement, une certaine mobilité.

Les procédés de correction des déviations utérines, qui laissent l'utérus exempt d'adhérences avec la paroi abdominale ou les organes avoisinants, sont en général préférables aux autres.

M. Boursier (Bordeaux) fait un rapport sur *les interventions chirurgicales dans les cas de dystocie pour fibromes.*

Cette dystocie, ou obstacle au travail de l'accouchement, pourra venir de la mauvaise accommodation du fœtus avec présentation vicieuse : *dystocie d'origine fœtale.*

Les fibromes gêneront les contractions utérines : *dystocie utérine.*

Les fibromes gêneront, par leur siège, l'expulsion du produit, et par leur présence, produiront un obstacle : *dystocie fibreuse.* Cette dernière est particulièrement susceptible d'un traitement chirurgical, les deux autres étant plus justiciables d'un traitement obstétrical.

Les fibromes dystociques seront surtout ceux qui, développés sur le segment inférieur ou sur le col, apporteront un obstacle mécanique inévitable, puisque cette région utérine ne subit pas de mouvement d'élévation ou d'abaissement. Les tumeurs développées sur le fond de l'utérus ou les fibromes sous-péritonéaux ne sont, en général, d'aucune gêne à l'acte obstétrical.

Il semblerait possible de diagnostiquer à l'avance les tumeurs déterminant la dystocie : cela est impossible à cause des modifications que leur impriment la grossesse et l'accouchement.

Ces modifications sont au nombre de trois :

Augmentation presque générale du volume de la tumeur.

Ramollissement qui permet quelquefois à ces fibromes prœvia de se laminer et causer par étalement l'expulsion de l'enfant.

Ascension de la tumeur et déviations utérines.

Ce n'est donc qu'au moment du terme et qu'au moment du travail que l'on peut préjuger de la dystocie possible; aussi, en présence d'une fibromateuse enceinte, sauf accidents graves, il faut laisser évoluer la grossesse jusqu'à la fin de la parturition. Du reste, l'intervention n'est presque jamais nécessitée, l'accouchement se terminant généralement par des actes obstétricaux.

A quel moment doit-on opérer quand il y a dystocie? Les uns veulent attendre jusqu'au terme, mais pas au delà; les autres attendent le début du travail et la rupture de l'œuf, mais jamais davantage, pour ne pas nuire à l'enfant et souvent à la mère.

Les opérations chirurgicales pour le traitement des fibromes dystociques varieront avec le siège des tumeurs; dans les cas de tumeur à évolution vaginale, soit qu'il s'agisse d'un polype ou d'une tumeur plus large avec implantation étendue, il faut intervenir par le vagin, mais bien se garder des incisions de Duhrsen, capables de tous les méfaits.

Plus nombreuses sont les opérations proposées pour les fibromes à évolution abdominale ;

La *myomectomie*, qui a été employée avec profit, n'est applicable qu'aux fibromes pédiculés.

La *symphyséotomie* doit être rejetée : il est irrationnel de recourir à la symphyséotomie dans la dystocie causée par une tumeur des parties molles.

L'*opération césarienne conservatrice* reste une opération hasardeuse, quand on la fait pour un cas de dystocie fibreuse. Elle ne s'adresse pas du reste à la cause.

L'*opération césarienne avec résection ovarienne* est aléatoire et infidèle comme action sur les fibromes.

L'*opération césarienne avec myomectomie* ne peut être érigée en ligne de conduite; elle est et restera une opération pour des cas exceptionnels, auxquels cas elle constituera une ressource précieuse.

L'*opération de Porro* est supérieure, au point de vue statistique, à l'opération césarienne; elle est simple, rapide et à la portée de tout praticien. Cependant, la difficulté est quelquefois très grande de pratiquer un pédicule au niveau d'un fibrome siégeant sur le col ou le segment inférieur. Il faut laisser alors de la tumeur en place; de plus, la nécessité d'extérioriser le moignon expose à des complications et, en tout cas, à une cicatrisation lente et à une cicatrice défectueuse. Cette opération doit être réservée aux cas où il faut se hâter; il sera préférable, dans la majorité des cas, d'employer l'*hystérectomie abdominale totale*. Cette opération radicale et vraiment curative constitue la méthode de choix et devra être employée toutes les fois que la chose sera possible, que l'enfant soit vivant ou mort.

M. A. Martin (Rouen) lit un travail sur l'*énucléation des tumeurs fibreuses utérines* (*myomectomie conservatrice*).

Il commence par dire qu'on ne saurait trop insister sur cet important chapitre de la gynécologie, chapitre qui se trouve être tout d'actualité.

Il divise son travail de la façon suivante :

1° *Femmes non enceintes*. Pour les malades de cette dernière catégorie, il sera bref. Les communications au dernier Congrès de Chirurgie, de MM. Témoin (Bourges), Monprofit (Angers) et Tuffier (Paris), sont assez probantes à cet égard. L'énucléation des tumeurs fibreuses, ou pour mieux dire la *myomectomie conservatrice*, doit être chez ces femmes le traitement de choix. C'est celui auquel il a eu recours dans ces derniers temps chez six de ses malades qui, toutes, ont parfaitement guéri, quatre ayant été opérées par la voie abdominale et les deux autres par le vagin.

Avec les premières (Obs. 1, 2, 3 et 4), il a usé de la technique maintenant classique, qui consiste à inciser franchement et directement au-dessus du fibrome et de haut en bas, ou inversement, mais toujours dans le sens vertical. Cela fait, le fibrome mis à nu est saisi avec une pince à griffes tenue de la main gauche, tandis que le bout de l'index droit ou la pointe des ciseaux mousses décolle la tumeur et l'extrait de sa coque.

L'hémostase, qu'il ne fait pas préventivement, car le sang ne s'écoule jamais qu'en petite quantité et en nappe, est assurée ensuite par un surjet au catgut sur plusieurs plans, de façon à ce que les parois de la coque bien accolées ne laissent pas au-dessous d'elles une cavité où pourrait se former quelque hématome. Il a toujours eu de cette façon une réunion parfaite. Il pense qu'on peut l'obtenir aussi, même lorsqu'il y a eu ouverture de la cavité utérine au cours de l'opération. Il faudra pour cela s'assurer de la désinfection de la muqueuse, et surtout d'un excellent drainage par le col. Chez une de ses malades, où l'ouverture de la cavité utérine était presque imperceptible, il s'est même contenté d'introduire par le vagin et le col préalablement dilaté, un gros drain en caoutchouc rouge. La guérison fut parfaite.

Avec les malades pour lesquelles il avait choisi la voie vaginale, il a dû morceler le fibrome après large dilatation, voire même débridement du col, suivant la méthode préconisée par Segond.

En résumé, chez les porteuses de fibrome non enceintes, chez celles qui ont un fibrome sous-muqueux, faire une large dilatation ou débridement du col, et l'énucléation du fibrome par morcellement; chez celles qui sont atteintes, au contraire, de fibromes sous-péritonéaux, multiples ou non, pratiquer la laparotomie, et faire l'énucléation de la tumeur en masse, ou en deux moitiés, puis réparer la brèche faite au tissu utérin, suivant la technique qu'il rappelait brièvement tout à l'heure.

Enfin, c'est seulement chez les malades présentant des fibromes interstitiels multiples ou très volumineux qu'il faut recourir à l'hystérectomie abdominale totale ou subtotale, et dans le cas de doute sur le siège et les connexions exactes de ces tumeurs, toujours essayer de ne pratiquer d'abord que la myomectomie par la voie abdominale, la seule voie qui permette réellement de bien voir et de bien juger.

2° *Femmes enceintes.* Chez les femmes enceintes, il faut être beaucoup plus circonspect, et ne recourir à l'intervention chirurgicale qu'après examen approfondi et mûre réflexion. Tout de suite il veut donc se mettre en garde contre l'accusation d'interventionniste quand même, car dans l'immense majorité des cas, il n'y a rien à faire; la grossesse évolue normalement et l'accouchement se fait sans trop de difficultés.

Mais les choses se passent-elles toujours aussi simplement et ne faut-il jamais intervenir? M. Boursier a répondu à cette question et a fixé des règles à ce sujet. Pour être plus clair, M. A. Martin prend un exemple.

Voici une femme enceinte de deux mois. Elle se plaint déjà de phénomènes de compression causés par un fibrome que l'examen révèle volumineux. Il a déjà, en effet, le volume de deux poings, et la femme n'est encore qu'au début de sa grossesse. En présence de ces accidents, et sachant qu'il est de règle pour les tumeurs fibreuses d'augmenter rapidement au cours de l'état gravidique, que penser de l'avenir d'une telle grossesse, et quelles craintes justifiées ne peut-on avoir? Sans doute, pour un fibrome inséré sur le fond de l'utérus et ne donnant lieu à aucun accident, l'idée d'intervenir ne viendra à personne. Mais la question est tout autre s'il s'agit de

la même tumeur faisant saillie dans le cul-de-sac de Douglas, comprimant déjà l'utérus et les autres organes pelviens, et menaçant encore d'amener par la suite une compression plus intense et des accidents plus graves. Alors, quoi qu'en disent certains accoucheurs, il faut intervenir. C'est ce qu'il a fait dans un cas qui n'est autre que l'exemple qu'il prenait tout à l'heure, et voici quelle a été sa conduite.

Chez cette femme, primipare de trente-trois ans, enceinte de deux mois, il a donc pu enlever par la laparotomie un fibrome déjà volumineux et sous-péritonéal, qui tendait à tomber dans le cul-de-sac de Douglas. L'énucléation s'est faite facilement; la cavité utérine, cela va sans dire, n'a pas été ouverte; l'hémostase a été assurée par un surjet de catgut sur la plaie utérine et par une compression directe durant quelques minutes. Le ventre a été refermé sans drainage. Pendant les cinq ou six jours qui ont suivi l'opération, lavements laudanisés et piqûre de morphine pour arrêter toute contraction utérine. La malade s'est complètement rétablie, tous les accidents qui étaient dus à la compression ont rapidement disparu. La grossesse a continué sans encombre et s'est terminée à terme par la naissance d'un enfant vivant, pesant 3500 grammes. Le Dr Engelbach (Le Havre), qui assistait alors la malade, dut seulement faire une application de forceps à la vulve pour vaincre, chez cette primipare déjà âgée, la résistance trop longue du périnée, après huit heures et demie de travail. Les suites de couches furent normales. Tout s'était par conséquent passé pour le mieux. Dans ce cas, l'intervention a au moins sauvé un fœtus, tout en guérissant radicalement la mère.

Les observations de myomectomie conservatrice au cours de la grossesse sont encore rares. Il n'en existe qu'un très petit nombre, et parmi elles deux ou trois de MM. Témoin (Bourges) et Monprofit (Angers). Mais, fussent-elles beaucoup plus nombreuses, il n'en conclurait quand même pas qu'il faut intervenir au cours de la grossesse chez une femme atteinte de fibrome utérin. Il ne tomberait certes pas dans cette exagération dangereuse; il dira seulement que la myomectomie conservatrice qui, dans ces derniers temps, a donné de si beaux résultats, peut trouver son indication chez une femme enceinte. Malgré les risques qu'elle lui fait courir, elle peut, dans certaines circonstances, permettre à la grossesse de continuer son cours, et elle devient alors le traitement préventif de certains accidents graves du travail. En d'autres termes, quand la question d'intervention a été résolue dans le sens de l'affirmative, c'est d'abord et avant tout à la myomectomie conservatrice qu'il faut songer. Il sera toujours temps au cours de l'opération de se montrer plus radical, s'il y a nécessité de l'être, et d'en venir, séance tenante, à une hystérectomie totale.

3° *Femmes en travail.* Chez les femmes qui sont en travail et ne peuvent accoucher parce qu'un gros fibrome utérin remplit leur excavation pelvienne, il y a nécessité d'opérer. Néanmoins beaucoup de chirurgiens pèchent par excès de radicalisme et il faut poser les indications suivantes :

Faire l'hystérectomie abdominale totale s'il y a infection ou s'il s'agit d'un énorme fibrome ou bien de très nombreux fibromes déformant l'utérus ;

ne pas la faire s'il y a possibilité d'énucléer la ou les tumeurs greffées sur la matrice. En d'autres termes, ici encore, il faut songer un peu plus à conserver la matrice. Peut-être le peut-on plus souvent qu'on ne pense. Que la première pensée du chirurgien, dès que le ventre de sa malade est ouvert, soit donc une pensée de conservation pour cet organe et non pas une idée de sacrifice.

L'exemple suivant en est une preuve.

Il s'agit d'une jeune femme de vingt-cinq ans, primipare à terme et en travail depuis deux jours. Elle ne peut accoucher parce qu'un gros fibrome remplit l'excavation pelvienne. La tête fœtale est repoussée en avant et au-dessus du pubis. Le col utérin, très dévié en avant, est lui-même au-dessus de cet os et ne permet ni basiotripsie, ni embryotomie. La poche des eaux n'est pas rompue. L'enfant est mort depuis plus de vingt-quatre heures.

M. Martin se décide à laparotomiser la malade. Une opération césarienne suivant la technique habituelle lui permet d'abord d'extraire l'enfant. La matrice est ensuite refermée, puis fortement attirée et basculée en avant; elle repose ainsi sur les cuisses de la malade. Il peut voir alors que la tumeur qui avait mis obstacle à l'accouchement en s'enclavant dans le bassin et en y prenant pour ainsi dire la place de la tête fœtale, n'était autre qu'un volumineux fibrome utérin qui s'insérait d'une façon sessile sur la face postérieure du segment inférieur de l'utérus. Ce fibrome était sous-péritonéal. Il l'énuclée sans pénétrer dans la cavité utérine, puis il suture la plaie par un surjet de catgut. L'utérus étant ensuite remis en place, le ventre est refermé par trois plans de suture.

L'intervention (opération césarienne conservatrice et myomectomie) avait duré au total de cinquante à cinquante-cinq minutes. La malade ne présenta aucun accident sérieux, se leva au bout de trois semaines et reprit très vite ses occupations ordinaires.

L'orateur n'a pas besoin d'insister longuement sur les grands avantages de cette conduite. Il lui suffira de dire que cette jeune femme conserve tous les attributs de son sexe, qu'elle peut redevenir enceinte et qu'elle n'a plus à redouter une dystocie de même genre, puisqu'elle n'a plus de fibrome.

Il n'y a en France que 2 observations d'intervention de ce genre (opération césarienne et myomectomie conservatrice), ce sont celles :

1° De Monprofit (Angers);

2° Celle qu'il vient de citer.

Et, pour conclure, M. Martin dit qu'en cas de dystocie par fibrome utérin, c'est *l'opération césarienne*, suivie de *myomectomie conservatrice*, qui est l'opération de choix, l'hystérectomie abdominale totale ou subtotale ne venant qu'au second plan, comme opération de nécessité.

M. H. Delagénière (Le Mans) donne *les indications opératoires dans les cas de fibromes de l'utérus compliqués de grossesse.*

Ces fibromes pouvant amener des complications dans l'accouchement, sont très variables au point de vue de leur nombre, de leur volume, de

leur siège, et aussi au point de vue des modifications qu'une grossesse peut leur imprimer.

On doit tenir compte, en outre, de la situation de l'œuf par rapport au fibrome, du siège d'implantation du placenta, de la présentation de l'enfant, et surtout de sa viabilité ou non viabilité.

Puisque la grossesse, dans un utérus fibromateux, doit être considérée comme une complication, la première idée qui se présente est de pratiquer l'avortement ou de pratiquer l'accouchement. Or, les statistiques ont démontré que la mortalité pour la mère et l'enfant était beaucoup plus élevée dans ce genre d'interventions que dans aucune opération abdominale pratiquée dans n'importe quel cas.

Il faut donc renoncer absolument aussi bien à l'avortement provoqué qu'à l'accouchement provoqué.

Quand on est appelé auprès d'une malade atteinte de fibrome et devenue enceinte, la première question est d'établir si on doit laisser aller la grossesse jusqu'à terme. On sait, en effet, que l'accouchement peut se faire d'une façon normale dans certains cas; il est donc logique d'attendre une complication servant d'indication opératoire. Parmi ces complications, on doit signaler les douleurs, l'incarcération de la matrice, exerçant une pression aiguë, la compression des uretères, du rectum, lorsque la tumeur est située dans le segment inférieur; de même, les accidents qui peuvent arriver au fœtus et en amener la mort. Quand l'intervention est décidée, il faut alors s'occuper de savoir si l'enfant est viable ou non viable. S'il est viable, les opérations conservatrices doivent être préférées : l'énucléation vaginale pour les fibromes du col; l'énucléation abdominale pour les fibromes pédiculés du fond ou des faces de l'utérus, et pour les fibromes des ligaments larges. Enfin, quand l'enfant est à terme, la section césarienne suivie de l'énucléation.

Lorsque l'enfant n'est pas viable, on doit recourir aux méthodes conservatrices sus-mentionnées, quand il n'y aura pas d'infection de l'utérus; si cette infection existe, l'hystérectomie totale ou sus-vaginale devient alors l'opération de choix, l'opération de Porro ne devant être considérée que comme une opération d'exception.

Ces conclusions sont tirées de sept observations personnelles.

M. Monprofit (Angers) expose sa pratique dans le traitement des fibromes déterminant des accidents de dystocie à terme. Il rappelle le fait publié par lui en 1895, dans les *Archives provinciales de Chirurgie*; dans cette observation importante, il reconnut pendant la grossesse un fibrome enclavé dans l'excavation, mais en l'absence d'accidents, laissa la grossesse aller jusqu'à terme; au moment du travail, la cause de dystocie ne s'étant pas modifiée, il a fait une *césarienne conservatrice*, puis en même temps, une *myomectomie* du fibrome enclavé, pédiculé; l'enfant fut extrait vivant, et la mère guérit. En 1900, nouvelle grossesse et *accouchement spontané à terme* d'un gros enfant vivant.

M. Monprofit préconise donc l'abstention de toute intervention pendant

la grossesse, s'il ne survient pas d'accidents; à terme, il recommande la *césarienne conservatrice*, suivie de *myomectomie* si elle est possible; dans le cas contraire, l'hystérectomie abdominale totale ou l'amputation utéro-ovarienne de Porro. Dans aucun cas, on ne devra laisser le travail se prolonger s'il y a un obstacle manifeste, car, par l'expectation, on n'obtient le plus souvent que la mort du fœtus et de la mère.

M. Pinard (Paris), tout en reconnaissant la grande valeur des observations précédentes, s'élève énergiquement contre toute intervention pendant la grossesse, sauf dans les cas d'accidents graves qui forcent la main de l'opérateur. L'accord est aujourd'hui parfait entre accoucheurs et chirurgiens, à savoir qu'il ne faut pas, de propos délibéré, intervenir pour fibromes chez une femme enceinte; car il est exceptionnel qu'une femme grosse, avec un utérus fibromateux, présente, au moment du travail, des accidents graves. A la Clinique Baudelocque, sur 25 000 accouchements, il y a eu 85 cas diagnostiqués de fibromes coïncidant avec la parturition. Il n'a fallu en opérer que 12, et encore presque toutes allèrent à terme.

Il y a un abîme entre le traitement chirurgical du fibrome dans un utérus vide et celui du fibrome coïncidant avec l'évolution d'une grossesse. Mais ce qu'il faut bien savoir et qu'il faut condamner absolument, c'est l'expectation prolongée pendant le travail; il n'y a pas de dystocie grave ou moyenne; on ne peut pronostiquer ce qui se passera au moment du travail et prédire la pratique que l'on emploiera; ce qu'il faut éviter par-dessus tout, c'est la production de traumatismes sur l'enfant.

Si d'un côté, on n'a pas le droit de troubler l'incubation d'une grossesse par une opération avant terme, parce qu'on ne peut pas savoir la date certaine de ce terme, et parce qu'on ne possède pas des éléments de certitude de cette époque, on n'a pas le droit, lorsque la dilatation est terminée et que la présentation (tête ou siège) n'est pas engagée, d'employer des procédés opératoires qui traumatiseront le fœtus. Fera-t-on une application de forceps dans ces cas? C'est un déchet social que l'on encourt avec certitude, soit que l'enfant meure de l'acte opératoire, soit que vivant il soit estropié ou atteint définitivement dans son organisme.

Quand la poche des eaux est rompue, s'il y a fibrome et s'il y a un trouble dans le travail, il faut être plus chirurgien qu'accoucheur, il faut intervenir par la voie haute, il faut pratiquer une *tomie* immédiate pour sauver l'enfant, il faut la faire suivre d'une *ectomie* pour garantir la mère: *ectomie partielle* ou opération de Porro, *ectomie totale* ou hystérectomie abdominale.

La myomectomie restera une opération d'exception parce que les cas comme ceux d'Albert Martin et Monprofit sont l'exception. Il faut bien dire que l'opération de Porro sera certainement celle qui sera le plus employée en clientèle, parce qu'elle est beaucoup plus facile, plus rapide et à la portée de tout praticien soucieux de son art et de sa responsabilité.

Comme *conclusion*, il est du devoir d'un vieil accoucheur de faire remarquer que les 85 femmes opérées à Baudelocque étaient toutes des primi-

pares ayant dépassé trente ans ou des secondipares dont la première grossesse remontait à douze ou quinze ans; cette longue inactivité utérine est la seule cause productrice du fibrome, et la nature se venge ainsi sur celles qui n'ont pas pu ou n'ont pas voulu remplir les fonctions pour lesquelles elles sont créées. La peur du fibrome chez les femmes qui ne sont pas mères et chez celles qui redoutent les nombreuses grossesses, sera la prophylaxie de cette néoplasie qu'un jour peut-être les chirurgiens n'auront plus à traiter.

M. P. Segond (Paris) s'associe pleinement à l'opinion de M. Pinard, et fait remarquer que, si le praticien n'est pas très bien outillé, s'il n'est pas bien aidé, s'il n'est pas dans un milieu aseptique, il devra de préférence pratiquer le Porro; mais s'il est dans de bonnes conditions d'outillage et d'entourage, c'est à l'hystérectomie totale qu'il devra recourir, et il emploiera le procédé qui lui conviendra, en se souvenant de la nécessité d'assurer une hémostase parfaite.

M. Monprofit (Angers) recommande, dans les cas *de cancer utérin*, d'intervenir le plus tôt qu'il sera possible et de pratiquer une intervention très hâtive; c'est là plutôt que dans des opérations très compliquées et très graves, qu'on pourra trouver quelques guérisons définitives. Il pratique ainsi l'opération :

Dans un premier *temps vaginal*, il libère le col de ses attaches vaginales et, le sectionnant transversalement, l'enlève complètement avec les parties bourgeonnantes. Il fait le tamponnement du vagin avec la gaze stérilisée. Dans un deuxième temps, pratiqué dans la même séance, il ouvre l'abdomen dans la position renversée, et avec la valve abdomino-vaginale, enlève l'utérus et les ligaments larges avec la plus grande facilité. — Lorsqu'il s'agit d'un cancer du corps, il se contente de libérer le col par le vagin, sans en pratiquer l'ablation, et en le fermant quelquefois avec une suture pour éviter tout écoulement de liquides infectants.

Avec cette pratique, la mortalité opératoire, sur trente interventions, a été d'*une seule mort*.

M. S. Pozzi (Paris) partage l'opinion de M. Monprofit. Le plus souvent l'opération ne peut donner de guérison durable; plus la lésion est étendue, plus il faut être réservé dans son ablation. Le danger qu'on fait courir aux malades dans les cas avancés est hors de proportion avec le résultat qu'on obtient.

Il y a deux parties différentes dans la pratique de Monprofit :

1° Désinfection préalable du champ opératoire avant l'hystérectomie pour cancer.

2° Libération, par le vagin, du col cancéreux avant l'hystérectomie abdominale. La seconde de ces pratiques paraît à M. Pozzi d'une utilité exceptionnelle, et il n'y a recours que dans des cas rares et spéciaux. Il n'en est pas de même de la première. Il croit seulement qu'au lieu d'amputer le col au bistouri il vaut mieux l'évider à la curette tranchante, puis cau-

tériser au fer rouge pour détruire au loin les tissus infectés et bien aseptiser la cavité en même temps qu'on en assure l'hémostase. Il fait cette petite opération préliminaire la veille de l'hystérectomie. Elle est indolore, et les malades croient à un simple pansement. Il procède ainsi, qu'il s'agisse d'opérer ensuite par le vagin ou l'abdomen. Quant au choix de l'une ou l'autre de ces voies, il se guide sur la facilité plus ou moins grande de l'intervention selon le cas.

M. Potherat (Paris) fait la désinfection par l'ablation des tissus cancéreux et friables huit jours avant l'ablation de l'utérus lui-même, pour être plus sûr d'opérer l'ablation de l'utérus d'une façon aseptique et de ne pas infecter le péritoine avec les doigts ou avec l'utérus lui-même pendant son ablation. La désinfection du vagin peut être faite de cette manière, d'une façon plus complète aussi, avant l'ablation de l'utérus.

M. P. Segond (Paris) préfère désinfecter et opérer le jour même. Il ne voit pas l'utilité de faire le nettoyage de l'utérus huit jours à l'avance. Pendant ce temps le vagin peut se réinfecter. Il est également de l'avis de Pozzi et de Monprofit en ce qui concerne l'étendue de l'ablation à faire. Sauf des cas exceptionnels où on a la chance d'opérer à une date proche du début du cancer, il ne faut pas espérer faire une opération radicale, et il est inutile de chercher à faire de grands délabrements sous prétexte d'éviter plus sûrement la récidive. Les opérations simples procurent déjà de grands avantages aux malades.

M. Verdelet (Bordeaux) présente *quelques considérations sur l'hystérectomie supra-vaginale* et sur les moyens d'en éviter une partie.

Passant rapidement sur les accidents causés par le reliquat de col utérin (néoplasie cancéreuse ou fibromateuse), il étudie surtout et décrit les divers degrés de deux complications assez fréquentes : les cellulites pelviennes et les phlébites. Dus le plus souvent à un hématome facilement infectable, ces deux accidents doivent être pris en considération sérieuse par le retard qu'ils apportent à la guérison.

Le meilleur moyen d'y parer est de pratiquer une hémostase rigoureuse, que l'on peut obtenir en ayant soin de lier les artères utérines aussi bas que possible au-dessous de la tranche de section, qui sera alors absolument exsangue.

Ce travail, basé sur deux séries d'observations, dont une dans les dernières conditions, met donc en relief un point intéressant de technique opératoire.

M. A. Martin s'efforce de démontrer l'importance et l'utilité du drainage à travers l'orifice du col, dans les hystérectomies sub-totales ou mieux intra ou supra-cervicales.

M. Bélin (Paris) présente *un cas de péritonite tuberculeuse guérie par l'hystérectomie vaginale*. L'opération date seulement du mois d'avril dernier. La malade présentait une péritonite tuberculeuse, avec collection enkystée;

une incision vaginale évacua plus d'un litre de pus grumeleux; la malade s'améliora, mais, deux mois après, les symptômes reparurent plus violents (fièvre, constipation opiniâtre, douleurs). En présence de ces symptômes alarmants, et dans la crainte d'atteindre les poches à travers un intestin agglutiné qui eût pu se rompre, il pratiqua l'hystérectomie vaginale et enleva les annexes enflammées. La guérison fut définitive, du moins jusqu'à présent.

M. P. Mauclaire (Paris) fait une communication sur les *kystes ovariens et kystes du ligament large à contenu purulent et aseptique.* Comme pour les suppurations salpingiennes et périsalpingiennes, dit-il, le contenu des kystes suppurés de l'ovaire est parfois aseptique, comme le démontrent, à l'étranger, des cas de Cumston, Mangold, Werth, Engelmann, Lebesgue, etc., et, en France, les observations de A. Guérin, Bouilly, Lannelongue, Commandeur, Michel, Schwartz, etc., et les deux nôtres. La cause de la suppuration, c'est tantôt une infection sanguine au cours d'une fièvre éruptive, tantôt une infection par adhérences avec le tube digestif, l'appendice iléo-cæcal surtout, la vessie, la trompe, etc. Parfois la cause de la suppuration échappe complètement et il faut peut-être faire intervenir les produits chimiques solubles. Dans les kystes tubo-ovariens, l'infection est souvent d'origine utérine. L'évolution clinique de ces kystes suppurés amicrobiens est tantôt aiguë, tantôt insidieuse et chronique. Le pronostic est variable; la rupture spontanée est une complication fréquente, d'où la nécessité d'une intervention précoce, suivie de drainage malgré l'asepsie possible du contenu.

M. Crimail (Nantes) présente une pièce anatomique d'*utérus bifide gravide,* enlevé à une femme qui, à terme, avait une rigidité du col considérable, ne se laissant vaincre par aucun instrument. Dans ce cas, l'anomalie fut méconnue pendant le travail et avant l'accouchement. L'accouchement dura longtemps, les membranes se rompirent de bonne heure. La dilatation ne parvint pas à être complète malgré l'emploi de ballons et dilatateurs. Malgré cela, une application de forceps fut tentée le troisième jour, sans résultat. On recourut à une césarienne, et ce ne fut qu'après incision du ventre et de l'utérus, et l'extraction de l'enfant, que l'on vit nettement la malformation utérine. Il s'agissait d'un utérus double, et dans ce cas, l'utérus gauche, un peu prolabé, agissait absolument à la façon d'un fibrome compliquant la grossesse.

M. Pinard (Paris) rappelle que M. Fochier a observé un cas tout à fait analogue comme longueur du travail, rigidité du col et tétanisation utérine. Dans ces cas, la moitié d'utérus inhabité joue en effet le même rôle que certains fibromes pour gêner la contraction utérine et les progrès du travail de dilatation.

M. Diet (Saint-Nazaire) rapporte trois cas de *cloisonnement du vagin* qu'il a observés. L'un était un cas de vagin borgne unilatéral de Pozzi, qu'il

a opéré; le second, un cas de cloisonnement transversal presque complet, qu'il constata au moment d'un accouchement. L'accouchement se fit spontanément, le diaphragme transversal s'étant laissé dilater peu à peu.

Dans le troisième cas, il existait une bride épaisse antéro-postérieure, laissant un orifice de chaque côté d'elle, mais les orifices étaient assez étroits et la femme ne pouvait avoir de rapports complets avec son mari. Le cloisonnement remontait assez haut dans le vagin. La bride a été enlevée chirurgicalement. Les rapports complets deviennent ensuite possibles et, actuellement, la femme en question est enceinte.

M. Pinard (Paris) fait remarquer, d'après ces faits, qu'au point de vue de la grossesse et de l'accouchement, il faut faire une distinction dans les cas *de cloisonnement du vagin et de l'utérus.*

Quand la cloison s'étend sur toute la hauteur du vagin et de l'utérus, il n'y a guère de dystocie; les femmes accouchent normalement ou prématurément. Les cloisonnements partiels, portant sur une portion seulement du canal vagino-utérin, ont plus d'importance au point de vue dystocie.

Les cloisonnements et les diaphragmes du vagin peuvent nécessiter des interventions au moment de l'accouchement, quand ils ont permis la fécondation, bien que dans certains cas l'accouchement puisse être spontané, surtout dans les cloisonnements transversaux incomplets.

Quant aux cloisonnements ne portant que sur une étendue de la cavité utérine, ils provoquent beaucoup plus souvent la dystocie, soit en favorisant des attitudes vicieuses, soit que l'une des portions de l'utérus (celle qui est inhabitée par le fœtus) amène à la manière de certains fibromes, un trouble dans la contraction de la portion habitée et un trouble dans la dilatation de l'orifice cervical de cette portion habitée (tétanisme utérin, contractions inefficaces, rigidité spasmodique de l'orifice central par où doit passer le produit de conception).

M. Hirigoyen (Bordeaux) fait l'histoire sommaire de deux malades accouchées dans son service, et qui présentaient *deux cavités utérines et vaginales, c'est-à-dire un utérus et un vagin qui étaient restés cloisonnés par la persistance de la cloison primitive.* Dans un cas, l'enfant à terme se chargea de rompre la membrane médio-vaginale; dans un autre, on fut obligé d'intervenir par une opération très simple. Il est bon de faire remarquer à ce propos que, dans ces utérus et vagins cloisonnés, l'accouchement se fait normalement, avec la nécessité de rompre la membrane vaginale, mais sans qu'il y ait de ce fait, comme l'a montré M. Pinard, une possibilité de dystocie. La dystocie se produira dans les cas analogues à ceux de M. Crimail, où le second utérus devient une gêne dans l'accommodation et dans les phénomènes du travail.

M. Sedan (Marseille) apporte une série d'observations sur l'emploi de l'*aniodol en obstétrique.* Elles viennent confirmer celles apportées au Congrès de 1900. Ces observations, prises dans la clientèle des docteurs Coche et Platon (Marseille), recueillies à la Maternité de la même ville, démon-

trent la puissance infertilisante de l'aniodol, la constance de ses effets, son innocuité absolue, son pouvoir désodorisant, la facilité de son emploi.

M. Pinard (Paris) confirme ces conclusions. En effet, il emploie l'aniodol dans son service *largâ manu* et n'a eu qu'à s'en louer.

Pour laver les yeux des nouveau-nés, son usage est parfait; et grâce à l'anodiol, il n'a plus vu que rarement se produire des conjonctivites purulentes.

M. Guyot (Bordeaux) présente un cas *de sarcome du vagin* observé chez une fillette de vingt-cinq mois.

Cette tumeur amena divers accidents (pertes purulentes et hémorragiques, puis des phénomènes de dysurie nécessitant des cathétérismes vésicaux après hernies successives de portions de la tumeur à travers la vulve). Lors d'une des issues partielles de la tumeur à la vulve, il y eut sphacèle et élimination de la portion herniée.

L'enfant succomba à des accidents infectieux dus à des suppurations vaginales et péritonéales provoquées par la tumeur.

La tumeur développée sur la paroi postérieure du vagin (cloison recto-vaginale), était *un sarcome à cellules embryonnaires.*

M. A. Malherbe (Nantes) a recueilli deux observations d'*hydronéphroses coïncidant avec des kystes de l'ovaire.*

Dans la première, il s'agissait d'une énorme tumeur abdominale dont le diagnostic ne put être fait complètement avant l'intervention. Après laparotomie, on la trouva constituée par une hydronéphrose énorme et un kyste de l'ovaire accolés ensemble. La femme mourut de septicémie, les précautions antiseptiques ayant été imparfaites, parce qu'on dut opérer à domicile, dans des circonstances défectueuses.

Dans la seconde, on diagnostiqua une hydronéphrose intermittente, compliquée de phénomènes de péritonisme. A l'opération, on trouva une hydronéphrose accompagnée d'un kyste de l'ovaire à pédicule tordu. La malade guérit après l'intervention.

M. H. Varnier (Paris) fait un rapport sur *le traitement des ruptures de l'utérus.*

Le rapporteur n'a pas l'intention de présenter une nouvelle revue générale sur les différents modes de traitement mis en œuvre ici et là contre la rupture de l'utérus.

Il se propose de parler de ce qu'il a vu sur ce sujet depuis seize ans, soit comme assistant de M. Pinard, soit au cours de ses fonctions hospitalières, de faire part des réflexions que lui a suggérées l'observation attentive de 23 femmes atteintes de ce redoutable accident, de tenter de faire partager sa conviction, qu'à pareil traumatisme il faut un *traitement chirurgical.*

Les 23 observations sur lesquelles il appuie ses conclusions doivent être divisées en 2 groupes.

Le premier groupe (de 1885 à septembre 1897) comprend 11 cas, dont 5 de Lariboisière et 6 de la Clinique Baudelocque. Ils ont tous été traités par la voie basse (traitement dit médical, extraction par les voies naturelles du fœtus et des annexes, tamponnement, etc.).

Il a recueilli à l'amphithéâtre et il conserve en bocaux, au musée de la Clinique Baudelocque, 10 de ces 11 utérus rompus.

Et l'on ne s'étonnera point qu'après avoir vu sur la table d'autopsie toutes les ruptures (*sauf une*) cliniquement reconnues en douze ans, *les spontanées* et *les traumatiques* — *les grandes* et *les petites*, *les incomplètes* et *les complètes*, il ait acquis la conviction que *la laparotomie exploratrice et réparatrice appliquée de parti pris à toute rupture diagnostiquée, ne pourrait que donner des résultats meilleurs.*

C'est en septembre 1897, à l'Hôtel-Dieu annexe, que s'est offerte à lui la première occasion de passer de la théorie à la pratique. Depuis lors M. Pinard et lui (ou leurs élèves) ont pu soumettre à la laparotomie exploratrice et réparatrice cinq autres femmes atteintes de rupture utérine.

Le résultat de cette petite série est encourageant. En effet, les onze observations traitées par la voie basse, de 1885 à septembre 1897, ne leur avaient donné qu'un succès; les six dont il parle en ce moment se soldent par trois guérisons. Il n'a en vue en effet, dans cette 2e série, que des ruptures qu'ils ont pu traiter chirurgicalement. Or, outre ces 6 cas qui, dans la période septembre 1897 à septembre 1901 ont pu être présentés au bistouri, il en est 6 autres où la mort est survenue au cours des préparatifs de l'intervention.

Même avec cette réserve, le résultat reste très encourageant. Car c'est encore trois guérisons sur douze ruptures (1 sur 4) à opposer à l'unique guérison sur 11 de la série médicale.

La grande proportion (6 sur 12) des cas qui n'ont pu être chirurgicalement traités s'explique en partie : 1° par les conditions d'observation où ils se trouvaient placés (services d'accouchements non appropriés à la laparotomie d'urgence); 2° par le désir qu'ils avaient de faire établir par des laparotomistes de métier, le meilleur mode de traitement chirurgical des différentes variétés de rupture.

Néanmoins il ne faut pas toujours espérer pouvoir, même dans les conditions d'observation les plus favorables, intervenir à temps. Quelque diligence que l'on fasse, il est des ruptures qui semblent devoir échapper à tout traitement. Il possède l'observation, des photographies prises à l'autopsie et les pièces d'une femme qui, au mois de septembre 1899, alors qu'il suppléait M. Pinard, rompit son utérus non pas au dehors, mais à la salle de travail; elle mourut, avant l'arrivée du chef de clinique qu'on était allé prévenir, moins de quinze minutes après le premier symptôme de rupture.

Mais c'est là une forme exceptionnelle qui s'explique par l'empiétement de la rupture sur la zone d'insertion du placenta incomplètement décollé. Pour les cinq autres observations, il s'est écoulé assez de temps entre le diagnostic et la mort, pour que plus de rapidité apportée à la préparation

de la laparotomie ait pu les faire rentrer dans la catégorie des cas opérables.

Il est donc à prévoir de ce chef, pour l'avenir, quelques guérisons de plus, en dehors même des progrès que la pratique apportera à la technique.

Le rapporteur, après avoir montré qu'il est difficile, en cas *de rupture utérine*, de savoir, sans ouverture du ventre, même avec l'exploration manuelle, si la rupture est petite ou grande, complète ou incomplète, conclut que, dans tous les cas où il y a rupture utérine, il vaut mieux intervenir par la voie haute (laparotomie).

Une fois le ventre ouvert, comment traiter l'utérus? Le traitement conservateur est à rejeter. Outre que la dilacération des tissus rend la restauration difficile, le traitement conservateur expose la femme à une nouvelle rupture lors d'une nouvelle grossesse, car la cicatrice ne saurait avoir la même solidité qu'une cicatrice consécutive à une section nette, comme dans les cas de césarienne conservatrice, par exemple.

Partisan du traitement radical, le rapporteur ne conseille pas de recourir en pareil cas à l'*hystérectomie totale*. Quiconque a vu de près l'état de dilacération et d'infiltration sanguine du petit bassin, comprendra qu'au point de vue de la rapidité d'exécution, — si importante en ces états de shock, — la meilleure opération sera l'*hystérectomie sub-totale*, c'est-à-dire : l'ablation par une section transversale (qui souvent ne sera que le complément d'une rupture transversale greffée sur la longitudinale) de la portion d'utérus déjà partiellement détachée du col habituellement intact.

Après quoi on pourra quelquefois, lorsque les lésions ne sont pas étendues au loin, qu'il n'y a pas de sécheresse et de décollement du péritoine à distance, extérioriser le pédicule à la façon de Porro.

Le plus souvent, vu les délabrements sous-péritonéo-pelviens, il sera sage de se comporter de la façon suivante :

1° Après restauration éventuelle et toilette du moignon cervico-utérin, suture à la soie de ses deux lèvres suivant une ligne transversale.

2° Suture en surjet des déchirures péritonéales s'étendant plus ou moins loin vers les parois du pelvis et de l'abdomen, afin de fermer entièrement, du côté de la cavité séreuse, le foyer traumatique constitué par les parties déchirées et contuses.

3° Ne pas suturer l'une à l'autre les lèvres péritonéales du moignon, mais, amenant le moignon au contact de la face profonde de la paroi abdominale, le fixer dans l'angle inférieur de la plaie en marsupialisant en quelque sorte le foyer de rupture. Pour cela il suffit de fermer le péritoine au-dessus du moignon avec un gros catgut qui réunit la lèvre droite et la lèvre gauche, en chargeant au passage la face postérieure du moignon.

La surface cruentée se trouve, ainsi que le décollement sous-péritonéal, isolée de la grande cavité péritonéale et mise en communication avec l'extérieur par un tamponnement à la gaze.

Le reste de la plaie est ensuite réuni, au-dessus, par deux étages de suture.

La mèche peut être enlevée du quatrième au cinquième jour.

M. Pinard (Paris) insiste sur la gravité de *la rupture utérine*, quelles que soient la thérapeutique et l'outillage employés, et dit qu'on doit surtout chercher à faire le plus possible une prophylaxie de la rupture.

Il cite des cas où la symptomatologie est peu accentuée, se traduisant seulement par un peu d'agitation de la femme et la rapidité du pouls.

Il peut y avoir absence d'hémorragie, persistance des contractions et expulsion spontanée du fœtus et de l'arrière-faix, même après rupture utérine.

Les cas en apparence les plus bénins au premier abord peuvent se terminer par la mort, quand on se borne à l'expectation ou au traitement *par la voie basse*.

Il faut donc recourir sans hésitation au traitement *par la voie haute*.

Dès qu'on a le moindre doute sur l'existence d'une rupture utérine, on doit faire *la laparotomie*, après avoir au besoin fait une exploration manuelle pour reconnaître la lésion.

M. Oui (Lille) fait un rapport *sur le traitement de l'inversion utérine*.

Les méthodes de traitement doivent être divisées en trois grands chapitres :

1. Traitement de l'inversion récente d'origine puerpérale.
2. Traitement de l'inversion ancienne d'origine puerpérale.
3. Traitement de l'inversion polypeuse.

Inversion récente étant un terme s'appliquant aux inversions observées avant le retour de couches, inversion ancienne désignant les cas persistant après la réapparition des règles.

I. Traitement de l'inversion récente d'origine puerpérale. — L'indication urgente est de réduire l'utérus.

A. *Intervention pratiquée dans les premières heures qui suivent la production de l'inversion.* — Lorsque le placenta est adhérent à l'utérus inversé, l'auteur est d'avis de supprimer cet obstacle à la réduction, à moins que cette suppression n'entraîne de sérieux inconvénients. Il ne faut pas être retenu par la crainte des hémorragies et, du reste, cette délivrance à ciel ouvert est facile et sans danger.

Si l'on opère tout de suite après l'accouchement, on devra le faire sans anesthésie, de peur d'augmenter le shock déjà particulièrement inquiétant; du reste, dans ces cas, le taxis est facile, et s'il était impossible de se passer d'anesthésie, il serait préférable de recourir à l'éthérisation.

La réduction doit se faire uniquement par manœuvres manuelles, par *taxis*. Il existe trois procédés :

1. Taxis central, ou méthode de Viardel.
2. Taxis périphérique, ou méthode d'Astruc.
3. Taxis latéral, ou méthode de Deleurye.

On emploiera l'une de ces trois méthodes selon les conditions du moment, en se souvenant de celles indiquées déjà par M. Pinard. En face d'une inversion récente, il faudra successivement :

a. Décoller le placenta et désinfecter la muqueuse utérine;

b. Réduire l'utérus dans le vagin;

c. Retourner l'utérus de bas en haut en introduisant la main dans le vagin et en opérant des pressions à l'aide des doigts dans l'intervalle des contractions.

Il faudra surveiller de très près la femme et assurer le retour du pouls par l'éther ou la caféine.

B. *Traitement pendant la période d'involution.* — L'anesthésie est ici de toute nécessité. Le taxis central ne donnera pas de résultat, il serait préférable de faire appel au taxis périphérique et au taxis latéral.

Il faut rejeter sans hésitation tout redresseur rigide capable de perforations utérines et employer si l'on veut le ballon de Champetier ou le tamponnement à la gaze iodoformée qui, tout en permettant d'atteindre l'involution complète, met à l'abri de l'hémorragie et de l'infection.

Dans les cas de sphacèle de la muqueuse et d'infection utérine, on ne pourra songer au taxis capable de produire une péritonite suraiguë. Ces cas sont susceptibles de la seule hystérectomie vaginale, typique, comme l'a faite M. Queirel (Marseille), ou extra-vaginale par le procédé Pinard-Segond.

II. Traitement de l'inversion ancienne d'origine puerpérale. — Les observations permettent de conclure que, si prolongée qu'ait été l'inversion, l'utérus reste très longtemps capable de récupérer son intégrité fonctionnelle et que, par conséquent, toutes les tentatives faites pour réduire l'utérus en le conservant sont légitimes, quel que soit l'âge de l'inversion. Elles doivent prendre le pas sur l'hystérectomie, ressource ultime réservée aux cas où la réduction est impossible.

Les conclusions du rapporteur, quant au traitement de l'inversion ancienne d'origine puerpérale, seront donc :

Tenter d'abord, sous le chloroforme, la réinversion par un taxis prudent et modéré. Avoir recours, en cas d'échec, aux méthodes dites de douceur, pessaire à air, colpeurynter, tamponnement vaginal, mais sans les prolonger outre mesure. Si ces méthodes échouent, s'attaquer à l'inversion par la colpo-hystérotomie et, de préférence, par la colpo-hystérotomie antérieure. Ne pratiquer l'hystérectomie qu'après échec de la colpo-hystérotomie.

L'hystérectomie vaginale est indiquée d'emblée dans les cas d'infection ou de sphacèle. Elle doit être pratiquée également dans le cas d'inversion récidivante où l'hystéropexie n'aurait pas donné de résultats.

III. Traitement de l'inversion polypeuse. — Le premier acte nécessaire du traitement est l'ablation du polype. Certes, cette ablation peut offrir parfois des difficultés lorsque la limite entre le polype et l'utérus est insuffisamment nette, et les cas ne sont pas rares dans lesquels, voulant enlever seulement le fibrome, les opérateurs ont, en même temps, enlevé une partie de l'utérus.

Après l'ablation du polype, on voit, dans un certain nombre de cas, la

réduction s'effectuer spontanément. Dans d'autres cas, au contraire, l'utérus reste inversé.

Le taxis sera alors pratiqué avec douceur, en prenant la précaution de rentrer l'utérus dans le vagin avant de faire les tentatives de taxis. Au cas où le taxis ne réussirait pas, on pourrait tenter la réduction à l'aide de la pression élastique continue.

Dans l'inversion polypeuse, on pourrait également avoir recours, au moment même de l'ablation du polype, à la colpo-hystérotomie, ce qui aurait l'avantage de se débarrasser de la tumeur et de l'inversion en une seule séance.

Il est incontestable que, dans l'inversion polypeuse, la conservation de l'utérus s'impose généralement moins que dans l'inversion puerpérale. C'est que l'inversion polypeuse se produit très souvent dans l'âge mûr, alors que les femmes approchent du terme de l'existence génitale active, et la conservation de l'utérus est alors d'un intérêt secondaire. Dans l'inversion puerpérale, au contraire, la femme est habituellement en pleine activité génitale et tout doit être tenté pour conserver l'utérus.

Aussi, beaucoup d'opérateurs n'ont-ils pas même tenté, dans l'inversion polypeuse, la conservation de l'utérus et ont-ils immédiatement procédé à l'amputation.

M. Lapeyre (Tours) estime qu'entre les deux groupes opposés d'inversion puerpérale : inversion aiguë et compliquée, inversion ancienne et chronique, il y a tout un groupe intermédiaire dans lesquels les indications opératoires, hystérectomie vaginale d'une part, colpohystérotomie de l'autre, restent incertaines.

M. Pinard (Paris) est d'avis que dans le traitement, il faut tenir compte non seulement de l'ancienneté de l'inversion, mais encore de l'infection et de la gangrène ou sphacèle.

M. P. Segond (Paris) trouve qu'à côté de la colpohystérotomie antérieure, on pourrait faire une place pour la colpohystérotomie latérale. Il pratique parfois, pour l'extraction de fibromes, l'incision unilatérale de l'utérus, suivie d'une inversion voulue, puis après extraction du fibrome, il réduit cette inversion voulue, et il ne fait aucune suture de l'utérus qui se répare très bien.

Dans l'inversion polypeuse, s'il y a gangrène ou putridité, il faut dans une première séance nettoyer ce qui est gangrené et faire un tamponnement, puis plus tard, dans une deuxième séance, seulement faire l'hystérectomie vaginale ou abdominale suivant les indications de l'une ou de l'autre.

M. Gourdet (Nantes) se demande quel est l'avenir des femmes ayant eu des colpohystérotomies, au point de vue obstétrical.

M. Oui (Lille) connaît deux observations de grossesse survenue chez des femmes ayant eu une colpohystérotomie : l'une a eu une grossesse et un

accouchement normaux; l'autre a avorté, mais elle avait en même temps une rétroflexion qui a pu ne pas être étrangère à cet avortement.

M. Pinard (Paris) pense qu'il y a lieu d'être toujours inquiet quand on voit une grossesse survenir dans un utérus qui a été incisé précédemment, bien que les cicatrices d'incisions chirurgicales soient moins redoutables que celles dues à des ruptures guéries.

M. Vignard (Nantes) lit un travail qu'il intitule : *Contribution à l'étude de l'étiologie de la grossesse extra-utérine, basée sur douze observations.*

D'après l'auteur, l'anomalie tubaire, cause de la grossesse ectopique, paraît presque toujours acquise. L'infection puerpérale atténuée est le grand facteur étiologique; l'infection blennorragique semble jouer, au contraire, un rôle effacé. Il est difficile de dire si la lésion tubaire, qui prédispose à l'ectopie, est double ou bien unilatérale. L'unilatéralité des lésions est notée quatre fois : deux fois avec preuve physiologique (grossesse utérine normale consécutive), deux fois avec preuve anatomique (constatation au cours de l'opération). Dans deux cas seulement, la bilatéralité des lésions est notée, prouvée cliniquement dans l'un, anatomiquement dans l'autre.

L'inflammation causée par une première grossesse ectopique, semble prendre une part importante dans l'étiologie et la récidive, ce qui affaiblit l'hypothèse d'une double salpingite antérieure, prédisposant à l'ectopie bilatérale.

M. A. Martin (Rouen) rapporte plusieurs observations de grossesse tubaire qui montrent la valeur considérable, au point de vue du diagnostic, des *crises paroxystiques douloureuses* et du *suintement sanguinolent continu*. Ces observations viennent confirmer les travaux récents sur ce sujet de M. Doléris (Paris) et de M. Muret (Lausanne).

Elles sont une nouvelle contribution à l'étude de l'*avortement tubaire*.

M. Pinard (Paris) rejette l'expression d'*avortement tubaire*, parce que l'avortement tubaire n'existe pas; du moins, il n'en connaît pas d'observation. Pour qu'il y ait avortement tubaire, il faut que l'œuf ectopique sorte de la trompe par le pavillon. Or, il s'agit, dans les cas cités jusqu'à présent, de rupture de la trompe quand l'œuf sort de la trompe gravide. Quant à diagnostiquer dans quelle portion interne ou externe de la trompe se développe une grossesse tubaire, il est impossible de le faire actuellement. Aussi, quand on diagnostique une grossesse extra-utérine, il n'y a pas lieu de se demander dans quelle partie de la trompe elle se développe, pour savoir si la rupture de la trompe est à redouter plus ou moins vite; il faut opérer dès que l'on a diagnostiqué une grossesse extra-utérine.

M. Larger (Maisons-Laffite) pense que la grossesse ectopique est une manifestation de dégénérescence et qu'elle est héréditaire.

M. Verdelet (Bordeaux) est d'avis que les lésions sont souvent bilatérales dans la grossesse extra-utérine.

M. Delagénière (Le Mans) a vu, lui aussi, des récidives de grossesse ectopique; il cite des cas où la prédisposition semblait héréditaire.

M. Pinard (Paris) estime que malgré le nombre des cas signalés par M. Vignard, il est difficile de fixer une théorie sur les causes de la grossesse ectopique.

Si l'infection antérieure était en cause, pourquoi verrait-on plus fréquemment des grossesses ectopiques de nos jours, où il y a moins d'infection puerpérale? D'ailleurs, si l'infection était en cause, on devrait trouver une muqueuse utérine malade dans les cas de grossesse ectopique; or, les examens qu'on a faits montrent que cette muqueuse est saine. Il ne croit pas plus qu'il s'agisse d'une manifestation héréditaire de dégénérescence.

M. Gourdet (Nantes) se demande s'il n'y aurait pas lieu, dans certains cas, de pratiquer sur les annexes du côté opposé la salpingostomie, quand la trompe est seulement oblitérée au niveau du pavillon et atteinte d'hydrosalpinx?

M. Segond (Paris) croit qu'il est impossible de faire le diagnostic de l'endroit approximatif où se développe l'œuf en cas de grossesse ectopique.

M. Courtin (Bordeaux) lit un mémoire sur le *traitement chirurgical du prolapsus de la muqueuse du rectum chez l'enfant.*

Il expose le manuel opératoire auquel il a eu recours dans 6 cas, avec un résultat excellent.

Il passe un fil de catgut dans l'épaisseur des angles inférieurs de la muqueuse prolabée. Cela fait, il trace un lambeau triangulaire qui remonte vers le coccyx à cinq ou six centimètres au-dessus de la marge de l'anus. La pointe du triangle part du coccyx et sa base s'étend jusqu'au niveau des pôles latéraux de l'anus. Ce triangle est rapidement disséqué, il ne comprend que la peau et quelques plans du tissu conjonctif sous-cutané; au niveau de l'anus, veiller à ne pas sectionner les fibres du sphincter. Le lambeau cutané étant complètement détaché, on assure l'hémostase. Ensuite un aide saisit les deux fils de catgut placés aux deux angles du prolapsus et tend la muqueuse sur laquelle va se produire l'acte opératoire.

Avec une aiguille de Reverdin, assez longue et légèrement courbe, il passe transversalement dans la muqueuse un fil de catgut n° 2. Un doigt placé dans l'ouverture du prolapsus guide cette aiguille afin que le fil ne saisisse que la muqueuse extérieure. Ceci fait, il reprend à gauche et à droite ce même fil de catgut avec la même aiguille, et il le fait passer progressivement au travers de la plicature de la muqueuse, ayant toujours le doigt dans l'intérieur du rectum pour éviter de saisir la muqueuse interne du prolapsus. Il fait alors surgir le fil sous la peau qui borde l'angle supérieur coccygien du triangle cutané. Il abandonne ces deux fils,

et il en place un autre de la même façon sur la partie moyenne du prolapsus, puis un dernier sur la muqueuse de la région juxta-anale. Ces deux fils ressortent sur les parties latérales du triangle cruenté, l'un au-dessous de l'autre. Il attire alors ces trois fils de catgut en haut, le prolapsus se réduit; il fait trois sutures qui oblitèrent la plus grande partie du triangle cruenté. Il assure par quelques points au crin de Florence la réunion des lambeaux cutanés, et il applique un pansement avec vaseline aseptique, gaze, ouate, assurant une légère compression.

Le procédé personnel sur lequel il attire l'attention, et qui consiste dans l'application des trois fils de catgut et leur fixation sur les parois latérales du triangle cruenté coccygien, lui paraît être la formule chirurgicale la plus simple à employer dans les prolapsus de la muqueuse du rectum. Le traumatisme est sans importance, et il n'y a dans la suite aucune atrésie rectale.

M. Saquet (Nantes) fait un rapport sur le *traitement de la scoliose essentielle des adolescents par la kinésithérapie.* Ses conclusions sont les suivantes :

La kinésithérapie est l'art de traiter les maladies par le mouvement.

Pour le traitement de la scoliose, on devra employer la gymnastique orthopédique suédoise, méthode scientifique qui a fait ses preuves.

La gymnastique française ou allemande est plutôt déformante; les appareils de chambre : haltères, appareils de caoutchouc, etc., sont insuffisants et souvent nuisibles.

Dans la scoliose, le meilleur des corsets ne vaut rien : c'est le résultat de l'observation des orthopédistes depuis une centaine d'années. Malgaigne a démontré jadis que le corset n'a jamais guéri la scoliose, mais amendé de mauvaises attitudes.

La scoliose abandonnée à elle-même ne guérit pas : c'est l'avis unanime des orthopédistes; il y a des cas légers et d'autres graves. La maladie s'aggrave surtout au moment de la puberté.

Soignée avant la période des déformations de compensation, l'affection peut guérir si le traitement est bien dirigé; plus tard on l'empêche de s'aggraver; on peut forcer le sujet à croître droit.

La gymnastique pédagogique suédoise a une grande utilité prophylactique et il est à désirer qu'elle se généralise.

M. Mauclaire lit une observation de *pseudarthrose du fémur post-traumatique chez un enfant de quatorze ans. Emboîtement du bout inférieur dans le canal médullaire du bout supérieur et suture métallique. Guérison.*

Malgré l'activité de l'ostéogenèse chez l'enfant, les pseudarthroses ne sont pas rares. Dans son cas, il faudrait incriminer la suppuration du foyer de fracture et le chevauchement très marqué des fragments sans interposition de muscles. — Chez l'enfant, il faut aussi parfois, comme cause, incriminer une infection légère, une sorte d'ostéomyélite larvée, même quand la fracture est restée sous-cutanée. L'atrophie si particulière des extrémités osseuses fait aussi penser à la possibilité d'une myélopathie dans quelques

cas. Le procédé qu'il a employé a été recommandé par Roux et par Delorme; il était préférable à la résection qui aurait été suivie d'un très grand raccourcissement. La consolidation se fit avec une légère incurvation à concavité interne du tiers supérieur de la diaphyse fémorale. Le résultat fonctionnel fut très bon.

M. Kirmisson (Paris) lit un travail sur l'*importance de la radiographie dans l'étude clinique du mal de Pott.*

L'auteur trouve que nulle part peut-être la radiographie ne fournit des résultats plus nets et d'une plus haute portée au point de vue du diagnostic et du pronostic de la lésion, quand il n'y a pas encore de gibbosité, ou quand la déviation vertébrale n'est pas angulaire et médiane. C'est surtout à la région dorsale que la radiographie peut fournir des renseignements précieux. A la région lombaire, chez des enfants dociles, la palpation profonde de l'abdomen permet de constater sans trop de difficultés, soit l'existence de masses caséeuses au-devant de la colonne vertébrale, soit de petits abcès encore éloignés de la paroi abdominale antérieure. A la région dorsale, ni la palpation ni la percussion attentive ne peuvent permettre d'affirmer l'existence d'un abcès. L'ombre cardiaque gêne un peu, mais on arrive à reconnaître cette dernière à sa forme particulière; et d'autre part, alors même que l'ombre cardiaque et l'ombre pottique sont superposées, celle qui est due aux lésions vertébrales tranche en général par une coloration plus foncée.

Cette étude du mal de Pott dorsal par la radiographie permet en outre de constater, en dehors de la fusion des corps vertébraux, par disparition des intervalles clairs répondant aux disques intervertébraux et des déformations d'une ou plusieurs vertèbres, que très souvent la région dorsale est engainée par une masse plus ou moins arrondie ou fusiforme, qui déborde de chaque côté des corps vertébraux. Ce fait est en rapport avec ce qu'apprend l'anatomie pathologique, à savoir que si, en clinique, il est bon nombre de malades qui restent indemnes d'abcès, lorsqu'au contraire, on peut faire l'étude anatomo-pathologique des lésions, on est frappé de voir qu'en réalité, la plupart des cas de maux de Pott s'accompagnent de suppuration.

Cette disposition révélée par la radiographie rend compte également de l'antagonisme établi par la clinique entre la présence d'abcès et la paraplégie. A la région lombaire, où les abcès par congestion sont fréquents, la paraplégie est plus rare qu'à la région dorsale où les abcès par congestion sont tout à fait exceptionnels. L'abcès par congestion amène en effet moins facilement la compression de la moelle et des racines rachidiennes, que par la gangue plus ou moins épaisse, masse caséeuse, véritable tuberculome, qu'on trouve autour de la colonne vertébrale, plus souvent dans la région dorsale.

La radiographie permet de constater s'il y a ou non compression de la moelle ou des racines rachidiennes, et aussi de se rendre compte si le foyer morbide rétrograde ou tend à l'envahissement.

MM. Marcel Labbé et Bertin fils (Nantes) ont étudié les *réactions ganglionnaires chez les enfants.* — Pour bien mettre en relief la cause, la nature, l'importance et le résultat de ces réactions, ils passent en revue successivement l'anatomie, la physiologie des ganglions et les différentes réactions qu'ils présentent dans les diverses maladies aiguës et chroniques de l'enfant. Dans l'étude des maladies aiguës, ils montrent l'importance de ces réactions, qui masquent souvent l'infection primitive et font croire à tort à une fièvre ganglionnaire.

Il est deux autres méthodes essentiellement médicales, qui ont l'avantage d'éviter la douleur et l'hémorragie, et sont excellentes chez les enfants, mais qui conviennent surtout aux lésions superficielles : c'est l'emploi des hautes fréquences et de la photothérapie. Si les hautes fréquences ont une action curative dans le lupus érythémateux, la photothérapie semble la méthode de choix pour le lupus tuberculeux.

M. Hallopeau (Paris) est d'avis qu'à côté de la photothérapie, quand le lupus est trop étendu pour être enlevé chirurgicalement, il faut réserver une place au traitement par les applications d'une solution de permanganate de potasse au 1/50e ou au 1/100e dans le cas d'intolérance. Des scarifications légères favorisent l'action du médicament. Ce traitement n'est pas douloureux, il est facile à faire partout, n'exige pas d'appareils spéciaux, et donne d'excellents résultats.

M. Morin (Nantes) dit que le Dr Leduc (Nantes) a imaginé un appareil destiné à ne produire que des rayons ultra-violets, les seuls utiles dans la photothérapie. L'énergie dépensée est ainsi moindre que celle qui est nécessaire pour produire en même temps des rayons calorifiques qu'il faut absorber, et des rayons lumineux qui sont inutiles. Il ne peut y avoir, comme dans les autres appareils, aucune sensation de chaleur, ni effroi causé par la lumière chez les enfants. Des expériences ont été faites au point de vue théorique; des résultats photographiques ont été obtenus.

M. Guyot (Bordeaux) lit un travail destiné à faire connaître la *technique de l'anastomose tendineuse, d'après le procédé d'accolement tendineux latéral, préconisé par M. Piéchaud dans la paralysie infantile.*

Après incision de la gaine des tendons, avivement latéral de chaque tendon sur une étendue de 2 centimètres, suture à la soie très fine des deux tendons avec deux plans de suture en surjet réunissant très exactement, par petits points, d'abord la lèvre postérieure de la surface de contact de chaque tendon, puis la lèvre antérieure; suture en surjet, au catgut très fin, des deux volets synoviaux antérieurs, de manière à faire une seule gaine synoviale, unique pour les deux tendons accolés.

L'asepsie doit être rigoureuse; il faut bien éviter de meurtrir et de déchiqueter chaque tendon. L'emploi d'antiseptiques doit être banni sur les tendons. La reconstitution méthodique de la gaine tendineuse est pour une grande part dans le succès.

Ce procédé lui paraît simple, rapide, possible sur des tendons même

atrophiés et donne une surface de contact étendue et régulière. Il fait la critique des autres procédés de suture tendineuse.

MM. Vignard et Bureau (Nantes) présentent *un cul-de-jatte qu'ils ont redressé* par une *quadruple arthrodèse.*

M. Morin (Nantes) présente des *radiographies montrant les progrès de l'ossification dans l'enfance.*

Ces radiographies ont été prises de six mois en six mois sur le même enfant. Il présente ensuite des *radiographies de luxations congénitales de la hanche.* Ces radiographies montrent qu'il y a retard dans le processus d'ossification du côté luxé. Sur l'une, on voit nettement la cavité cotyloïde très incomplète, limitée en haut seulement par un plan incliné incapable de fournir à la tête fémorale un point d'appui quelconque. Cette disposition se rencontre à des degrés différents sur d'autres radiographies.

Ces radiographies viennent en partie au moins à l'appui des affirmations de Frœlich et Guilloz qui sont les suivantes :

1° Le côté luxé est toujours notamment plus grêle que le côté non luxé, et, dans son ensemble, un enfant ayant une luxation simple ou double, a le bassin et les fémurs moins développés qu'un enfant normal du même âge.

2° La cavité cotyloïde est moins profonde du côté luxé et ses bords sont plus fuyants. La différence est surtout remarquable chez l'enfant de moins de deux ans et chez celui de trois ans. Le toit de ces cavités du côté luxé est presque toujours en pente douce, c'est-à-dire se rapprochant de la verticale, tandis que chez l'enfant sain, cette direction se rapproche de l'horizontale.

3° L'ossification du fémur est plus précoce du côté sain et chez le sujet normal. L'angle d'inclinaison du cal avec la diaphyse est plus ouvert chez le tout jeune enfant luxé, et il semble que le cal et le corps sont dans le prolongement l'un de l'autre. Cette différence semble disparaître à trois ans, mais vers cinq ans, les rapports deviennent inverses, c'est-à-dire que le cal luxé fait un angle plus fermé avec la diaphyse que chez un enfant normal du même âge. L'angle d'inclinaison du cal luxé se rapproche alors de l'angle droit. Enfin, le cal semble plus court que normalement et la tête plus évasée.

4° Le bassin est toujours plus grêle du côté luxé que chez le sujet normal; dans la luxation simple ou double, le bassin paraît le plus souvent asymétrique.

M. Kirmisson (Paris) trouve que les rapports entre l'angle d'inclinaison sont un peu théoriques et qu'il y a de très grandes exceptions dans les règles énoncées par M. Morin.

M. Gastou fait une communication ayant trait au *traitement des tuberculoses locales.*

Chez l'enfant nouveau-né, chez tout malade à mauvais état général, il faut éviter l'hémorragie et la douleur.

Dans les cas de ganglions tuberculeux suppurés, il est une méthode médico-chirurgicale utile, employée par M. Besnier, où au curettage est jointe la cautérisation au crayon de nitrate d'argent mitigé ou au sulfate de zinc. Cette méthode, bonne au point de vue hémorragie, a l'inconvénient d'être douloureuse.

M. Poisson (Nantes) fait un rapport sur *les méthodes conservatrices dans le traitement des tuberculoses locales chez l'enfant.*

Son opinion est que les résultats immédiats des opérations pratiquées sur les tuberculoses locales, malgré les progrès de l'antisepsie, ne sont pas très séduisants et que les résultats éloignés valent moins encore.

Le traitement non sanglant des tuberculoses locales comprend :

1° Le traitement général ;

2° L'immobilisation et l'extension continue ;

3° La compression ;

4° Les topiques ;

5° Les injections modificatrices ;

6° L'ignipuncture.

Le rapporteur passe en revue ces différents modes de traitement.

Il insiste surtout sur le traitement général, qui a une importance considérable. D'après lui, tous les moyens locaux échouent si on ne vient pas au secours de l'économie, si on ne sort pas l'enfant de la misère sociale ou physiologique dans laquelle il végète.

Quand la tuberculose ne fait qu'effleurer l'enfant, elle guérit par le seul traitement général au bord de la mer.

Quand la tuberculose, plus grave, nécessite un traitement local, ce traitement local a pour adjuvant indispensable le séjour au bord de la mer.

Quand enfin une intervention a été nécessaire, l'air marin constitue le meilleur traitement pré- et post-opératoire.

Tuberculeux ou suspects, les enfants doivent donc être envoyés le plus tôt possible au bord de la mer. On y doit prévoir pour eux, même après guérison, un séjour prolongé.

La balnéation chaude ou froide, dans tous les cas où elle sera compatible avec la localisation bacillaire, sera très utile. Dans les tuberculoses ouvertes, avec plaies et fistules, dans les adénopathies notamment, les bains d'eaux mères rendent d'éminents services. Les toniques généraux et l'huile de foie de morue l'hiver ne devront pas être négligés.

Il conclut en disant que la *chirurgie sanglante* doit se réduire au minimum quand il s'agit de tuberculose infantile.

L'état de fièvre et l'état général septicémique sont les seules indications des interventions dans les tumeurs blanches chez l'enfant.

Dans la coxalgie, donner alors un libre écoulement au pus, quand sa stagnation aggrave l'état général.

Dans le mal de Pott, n'intervenir que quand il y a de la paraplégie par compression et des douleurs violentes, ou des troubles respiratoires menaçant l'existence.

Dans la tuberculose isolée et très limitée d'un os superficiel, il y a lieu d'intervenir quand on peut le faire d'une façon radicale. Dans les adénopathies cervicales, quand il y a des fistules, on peut intervenir pour avoir une cicatrice moins laide.

M. P. Coudray (Paris) adhère d'une façon générale aux conclusions de M. Poisson. Il est sobre d'interventions en pareil cas et préfère de beaucoup les topiques, les injections modificatrices, et les pulvérisations iodoformées, pratiquées à l'aide du siphon au chlorure d'éthyle (ipsileuse). L'extension continue paraît être le traitement de choix de la coxalgie dans les premiers mois; elle calme les douleurs et fait cesser la contracture. Lorsqu'on l'applique à une époque rapprochée du début de la maladie, elle conduit souvent à une guérison intégrale. La thèse de Rillet (Paris, 1894) ne renferme pas moins de dix observations de ce genre, et cependant, dans trois cas, le début du mal remontait à un an et dix-huit mois. Lorsqu'au bout de quatre à cinq mois, les mouvements restent très limités, il renonce à l'extension continue et il a recours à l'immobilisation qui favorise l'ankylose. On aura ainsi moins à craindre les attitudes vicieuses.

Le traitement ambulatoire, qui a été fort vanté par certains chirurgiens américains, ne lui paraît pas une pratique heureuse; il expose trop aux attitudes vicieuses s'il est pratiqué sans immobilisation et il ne prévient nullement l'ankylose.

En ce qui concerne les topiques dans le traitement du spina ventosa, il a toujours utilisé l'emplâtre de Vigo en bandelettes, avec les meilleurs résultats; ce topique lui a paru avoir une action indéniable.

M. Comby (Paris) croit que la mer a une influence des plus heureuses dans la cure des tuberculoses locales, y compris la forme péritonéale et même pleuro-péritonéale. Il a vu dernièrement guérir complètement, dans ces conditions, un enfant qu'un chirurgien considérait comme justiciable de la laparotomie.

M. Tachard (armée) a été amené à pratiquer, chez un petit tuberculeux, après chloroformisation, une injection d'éther iodoformé. Peu après, et bien que la narcose fut interrompue depuis un certain temps, le petit malade présenta tous les symptômes de l'intoxication par les anesthésiques et, pendant plus d'une demi-heure, on dut faire la respiration artificielle. Depuis il ne fait plus d'injection d'éther iodoformé après chloroformisation.

M. Guyot (Bordeaux) trouve que l'immobilisation constitue la méthode idéale dans les tuberculoses encore à la période active, qui se traduisent surtout par la douleur. Seule elle calme la douleur, relève l'état général et agit localement d'une façon heureuse, qu'on l'emploie isolée ou associée aux procédés de compression, d'extension, etc.

L'appareil plâtré est incontestablement l'appareil le plus utile pour tout ce qui n'est pas coxalgie ou mal de Pott. Mais, pour ces deux affections, la

gouttière de Bonnet n'est pas l'appareil le meilleur. L'appareil de M. Piéchaud vaut mieux; il permet plus facilement les soins de propreté, immobilise très bien, est simple et transportable, et à la portée des bourses modestes.

M. Kirmisson (Paris) adopte les conclusions de M. Poisson pour la méthode conservatrice dans ses lignes générales, mais il se sépare de lui dans ce qui concerne les adénites. M. Poisson croit ne devoir intervenir que quand elles suppurent depuis longtemps, sont nombreuses et forment un foyer étendu, ayant déjà des connexions intimes avec les vaisseaux avoisinants. Ce sont précisément les cas dans lesquels M. Kirmisson conseille l'abstention, à cause des connexions dangereuses, rendant difficile l'extirpation totale. Lorsqu'il trouve, au contraire, un ganglion solitaire ou même une masse bien isolée, manifestement suppurée, ayant développé autour d'elle une très faible réaction inflammatoire, peu de péri-adénite, il estime qu'il vaut mieux recourir à l'extirpation définitive, qui donne rapidement une cure radicale qu'on pourrait attendre longtemps autrement.

A M. Guyot il répondra que pour l'immobilisation de la hanche, c'est l'appareil plâtré qui est l'appareil idéal, et qu'il le préfère à l'appareil de M. Piéchaud.

Quant aux inconvénients des injections d'éther iodoformé dont a parlé M. Tachard, le manuel opératoire est important pour les éviter (solution titrée au 1/10, dont on injecte une dose strictement déterminée : 5, 10, 15 grammes; maintenir la canule du trocart en place quelque temps pour permettre la sortie des vapeurs d'éther, quand la poche est trop tendue, cesser la chloroformisation avant de faire l'injection d'éther, si on a recours à l'anesthésie).

M. Brin (Angers) lit un travail sur les *greffes uretéro-cutanées et uretéro-vésicales successivement pratiquées sur la même femme.*

Les opérations qu'il a faites lui ont permis d'établir un parallèle entre les différentes variétés d'anastomose de l'uretère, dans les cas où ce canal a été ouvert chirurgicalement ou accidentellement.

L'anastomose uretéro-cutanée peut rendre des services quand on a besoin d'opérer rapidement sur un sujet affaibli, mais elle constitue une infirmité. Ce ne peut être qu'un procédé de nécessité.

L'anastomose intestinale est une bonne opération, quand la longueur d'uretère dont on dispose ne permet pas de faire l'anastomose à la vessie. L'infection ascendante n'est pas à redouter.

L'anastomose vésicale est préférable, quand le bout d'uretère dont on dispose est assez long. Elle est préférable à la néphrectomie, mais elle est d'une exécution difficile.

Dans deux cas, il a pu faire cette anastomose en dédoublant la paroi vésicale, suturant l'extrémité sectionnée de l'uretère à la muqueuse vésicale, puis après avoir introduit dans la cavité vésicale ce premier plan de suture, faire ensuite un second plan réunissant à la paroi uretérale la couche externe de la vessie dédoublée.

Il n'y a pas eu de rétrécissement cicatriciel au niveau de cette greffe, pas de rétention uretérale ou rénale.

M. Segond (Paris) estime que la néphrectomie, dans les cas de plaie ou section uretérale, ne doit pas être rayée des méthodes de traitement; car comme l'a dit M. Brin, l'uretéro-cysto-néostomie est d'une exécution difficile, et il y a des cas où elle est impossible.

La néphrectomie est aussi avantageuse que l'abouchement de l'uretère dans l'intestin, et elle ne laisse pas d'infirmité comme l'abouchement à la peau. L'abouchement à la peau paraît préférable à l'abouchement dans l'intestin. Il est peu compliqué, demande peu de temps, et est précieux dans les cas où l'opération doit être vite faite.

M. Pozzi (Paris) déclare que pour ne pas avoir de rétention uretérale ou rénale, il faut non seulement éviter le rétrécissement au niveau du point d'abouchement, mais il faut encore éviter le tiraillement de l'uretère.

M. Boursier (Bordeaux), dans un cas où l'uretère était ainsi tiraillé et tendu, a vu se produire une occlusion intestinale par coudure de l'intestin sur l'uretère trop tendu.

M. Boulay (Paris) présente une étude *sur l'occlusion osseuse congénitale de l'orifice postérieur des fosses nasales.*

Parmi les causes rares d'obstruction nasale chez l'enfant, dit-il, l'oblitération osseuse de l'orifice postérieur des fosses nasales est des moins connues : il n'en existe guère qu'une soixantaine d'observations dans la littérature médicale.

Ayant eu l'occasion d'en étudier et d'en opérer deux cas, il a été frappé par quelques particularités cliniques que présente cette malformation.

1° En premier lieu, il est surprenant de voir combien cette oblitération, même bilatérale et complète, peut être relativement bien supportée. *A priori*, il semble qu'un nouveau-né atteint d'imperforation des deux fosses nasales soit condamné à mourir rapidement d'asphyxie ou d'inanition, et, de fait, il est fort probable qu'un certain nombre d'enfants atteints de ce vice de conformation succombent de cette façon; mais alors la raison de cette mort rapide paraît échapper le plus souvent, car il n'a rencontré dans la littérature qu'un seul fait, celui de Donaldson, où, dans des circonstances semblables, le diagnostic ait été porté, et d'ailleurs *post mortem* et sur la table d'autopsie.

Par contre, il est des enfants qui, non seulement survivent, mais qui, après quelques mois d'existence plus ou moins pénible, prennent le dessus, s'accommodent à leur respiration défectueuse, et atteignent l'âge de l'adolescence avec un développement presque normal et un état de santé qui peut être excellent. Ils supportent si bien leur infirmité que ce n'est souvent qu'à quinze, dix-huit, vingt ans ou même plus tard, qu'ils se présentent au rhinologiste.

2° Les erreurs de diagnostic faites à propos de cette malformation sont fréquentes. Cela tient, d'une part, à ce qu'elle n'a pas de symptomatologie

propre, de l'autre, à ce que, siégeant dans une région peu accessible à l'exploration, elle demande à être recherchée.

Les symptômes fonctionnels de l'occlusion osseuse congénitale sont ceux de toute obstruction nasale chronique. Or, comme les végétations adénoïdes sont la cause la plus fréquente de l'obstruction nasale dans l'enfance, c'est à elle que l'on pense tout d'abord en présence d'un enfant atteint d'occlusion osseuse congénitale : on curette le pharynx nasal, on cautérise les cornets, on enlève une épine de la cloison, sans d'ailleurs aucun résultat.

3° Le diagnostic est cependant assez aisé à faire, pour peu qu'on pense à la possibilité de la malformation. L'imperméabilité absolue de l'une des fosses nasales ou des deux, le plus souvent remplies d'un mucus épais et demi-transparent, l'exploration avec le stylet arrêté par un plan résistant avant sa pénétration dans le pharynx nasal, les données de la rhinoscopie postérieure sont les principaux éléments de diagnostic.

4° Au point de vue du traitement, il faut savoir que le diaphragme obturateur est presque toujours osseux, neuf fois sur dix environ. Quant à son siège, il est un peu plus souvent unilatéral que bilatéral, et c'est alors de préférence à droite qu'on l'observe.

Le traitement est plus ou moins facile selon qu'on a affaire à un cas *simple* ou à un cas *complexe*. Les cas complexes sont ceux où l'occlusion est accompagnée d'autres malformations, telles que déviation prononcée de la cloison, atrésie de toute la fosse nasale obstruée par arrêt de développement, cloisonnement du pharynx nasal, comme c'était le cas chez l'une de ses deux malades.

La difficulté est d'obtenir un orifice large et qui ne se rétrécisse ou ne se comble pas dans la suite.

A. En cas d'occlusion simple, on peut opérer sous la cocaïne ou le bromure d'éthyle : la perforation avec une tréphine montée sur un tour électrique est alors le procédé le plus expéditif; on agrandit l'orifice à la curette, et l'on tamponne à la gaze, moins pour arrêter l'hémorragie que pour le maintenir ouvert.

B. En cas d'occlusion complexe, il vaut mieux opérer sous le chloroforme. Dans un premier temps, on se donne de l'espace en réséquant l'éperon de la cloison ou le cornet gênant; ensuite, on perfore le diaphragme osseux au tour électrique ou bien à l'aide du ciseau et du maillet. C'est surtout ici qu'il importe de faire un large orifice; à cet effet, il ne faut pas craindre de mordre sur le bord postérieur de la cloison du nez, qu'on peut sans inconvénient détruire sur une profondeur d'un demi-centimètre; on fait ainsi communiquer largement les deux cloisons, et l'on détruit la ligne d'insertion du diaphragme osseux sur la cloison; c'est le meilleur moyen de prévenir la récidive sous forme de brides ou de membranes fibreuses.

M. Œnitz lit une note *sur les relations qui existent entre les accidents appendiculaires des enfants et les vers intestinaux.*

L'auteur a examiné 21 enfants atteints d'appendicite. Sur ces 21 cas

d'appendicite, dans 3 cas seulement, l'examen répété des matières au microscope a dénoté l'absence complète des œufs de trichocéphales et d'ascarides; dans 18 cas, l'examen des selles a été positif. Cet examen a décelé une seule fois la présence des œufs de trichocéphales.

A titre de comparaison, il a voulu se rendre compte de la fréquence des trichocéphales chez les enfants non atteints d'appendicite; les examens ont été faits chez des enfants atteints de fièvre typhoïde. Dans 12 observations recueillies, il n'a jamais été trouvé d'œufs d'ascarides.

Quant aux œufs de trichocéphales, la proportion des examens positifs était presque inverse de ce qu'elle était pour les cas d'appendicite.

Neuf fois l'examen a été négatif; trois fois seulement on a trouvé quelques œufs dans les préparations microscopiques.

Les enfants atteints d'appendicite, chez lesquels un traitement chirurgical à courte échéance n'était point indiqué, ont été soumis au traitement vermifuge avec le thymol (vermifuge spécifique contre le trichocéphale) à la dose de 1 à 2 grammes suivant l'âge, pendant trois jours. Une seule fois ils ont vu des troubles sérieux dus à ce médicament, avec une dose quotidienne de 2 grammes, chez un enfant de douze ans. Il y eut au second jour des vomissements incoercibles, ensuite un refroidissement général et une petitesse extrême du pouls. Ces accidents, momentanés d'ailleurs, se sont produits chez un sujet atteint d'une lésion cardiaque grave. Dans les autres cas, le thymol a provoqué parfois de la diarrhée, d'autres fois des douleurs abdominales ou une sensation de brûlure épigastrique; enfin, souvent le thymol n'a pas amené le moindre trouble.

L'effet immédiat du traitement vermifuge s'est manifesté, chez le malade qui présentait des œufs d'ascarides et de trichocéphales, en provoquant l'expulsion de quelques ascarides, et à la suite, par une diminution assez brusque des phénomènes douloureux.

A la suite du traitement, on a de nouveau examiné les matières; on a constaté une notable diminution des œufs de Nématodes; mais, pour leur disparition complète dans tous les cas, une seule période de traitement a été insuffisante.

Les malades seront revus, autant que possible soumis au traitement jusqu'à disparition complète des œufs de vers, et une longue observation seule pourra donner des résultats plus significatifs.

M. Rappin (Nantes) a trouvé un cas soupçonné d'appendicite dans l'examen négatif au point de vue des ascarides et trichocéphales, mais il y a trouvé des bacilles de Koch. On pourrait dans tous les cas rechercher ce bacille.

M. Treille, depuis trente-deux ans qu'il exerce en Algérie, a remarqué la fréquence des vers intestinaux chez les Arabes. Sur des milliers de détenus du service des prisons d'Alger, il n'en a vu qu'un seul atteint d'appendicite.

M. L. d'Astros (Marseille) lit un travail sur l'*ostéomyélite chez le nouveau-né, au-dessous de trois mois, et sur ses conséquences.*

Dans ces dernières années, il a pu observer onze cas d'ostéomyélite chez

des bébés de moins de trois mois. Le fémur a été de beaucoup l'os le plus fréquemment atteint, puis viennent l'humérus, le radius, les os du carpe, les phalanges, le sacrum. Dans trois cas, plusieurs os étaient atteints simultanément. Dans deux faits d'ostéomyélite de la tête du fémur, l'articulation de la hanche était envahie.

Il a observé un fait où, comme dans celui de Senn, l'affection, existant dès la naissance, doit être attribuée à une infection intra-utérine.

Les principales voies d'entrée de l'infection, dans les cas d'ostéomyélites au-dessous de trois mois, sont : 1° les affections de l'ombilic et les lésions de la peau ; 2° les voies digestives, dans quelques cas d'infection gastro-intestinale ; 3° la muqueuse des voies respiratoires. L'ostéomyélite peut venir compliquer par infection secondaire l'hérédo-syphilis.

Les apparences cliniques varient beaucoup d'un cas à l'autre. Dans certains cas, l'ostéomyélite apparaît comme manifestation infectieuse en apparence isolée. Dans une seconde catégorie de faits, l'ostéomyélite n'est qu'un élément d'une septicémie générale. Les symptômes d'infection générale peuvent précéder l'ostéomyélite, qui apparaît alors comme une complication tardive ; ils peuvent être contemporains ; ils peuvent se développer consécutivement aux lésions osseuses : telles les broncho-pneumonies et les méningites secondaires à l'ostéomyélite.

A côté des formes aiguës et suraiguës très graves, les mieux connues, il y a des formes atténuées d'ostéomyélite chez l'enfant, dans lesquelles l'ostéomyélite reste localisée avec gonflement osseux circonscrit, et surtout a une tendance spontanée à la régression. Il a vu quatre fois la guérison spontanée se produire sans suppuration. Dans trois de ces faits il y avait des ostéo-myélites multiples ; deux d'entre eux sont particulièrement intéressants en ce que, dans tous deux, les lésions eurent une évolution différente, arrivant à résolution sur un os, à suppuration sur l'autre.

Des formes chroniques, des formes prolongées, il a observé deux cas.

Dans le premier, l'ostéomyélite portait d'abord sur le fémur droit. Elle évolua pendant plus de deux mois sans suppuration, pour arriver à résolution. Puis l'humérus se prit, l'affection persista à avoir une allure chronique, mais finit cependant par aboutir à la suppuration, et l'on fut obligé d'intervenir chirurgicalement.

Dans le second fait, un enfant d'un mois présenta une ostéomyélite du fémur gauche, aboutissant à un foyer de suppuration que l'on incisa, qui se reforma, pour donner lieu à une fistule persistante, celle-ci ne se fermant qu'après trépanation et curettage de la cavité médullaire, au bout de trois mois.

Chez ces deux enfants, nourris au sein, réglés dans leur alimentation, n'ayant pas présenté de troubles digestifs sérieux ou tenaces, on vit se développer, chez le premier, des signes de rachitisme grave (thorax rachitique, fontanelle largement ouverte, cyphose, etc.) ; chez le second, des symptômes de spasme de la glotte (sans rachitisme), dont les accès revinrent pendant quatre mois, au nombre de cinq à dix par vingt-quatre heures, jusqu'à la mort de l'enfant, emporté par une broncho-pneumonie.

L'importance physiologique de la moelle osseuse ne permet pas de douter qu'une lésion prolongée, même limitée à un seul os, puisse adultérer le milieu sanguin et troubler profondément un organisme en voie de développement. Et les faits qu'il a observés démontrent que l'un et l'autre, *rachitisme* et *spasme de la glotte*, peuvent apparaître comme complications et effets d'une *ostéomyélite prolongée*, développée dans le premier âge.

M. L. D'ASTROS fait ensuite une communication sur l'*épistaxis des nouveau-nés*.

L'épistaxis, manifestation banale dans la seconde enfance, est relativement rare chez le nouveau-né, au dessous de six mois; mais elle constitue chez lui un symptôme d'une signification très importante. Elle est très rarement abondante, ordinairement minime, constituée parfois seulement par l'écoulement de quelques gouttes de sang.

Les conditions dans lesquelles elle se produit sont de trois ordres :

1° Elle peut être secondaire à une infection nasale, *à un coryza*; c'est surtout au cours des coryzas syphilitiques qu'elle apparaît.

2° Elle peut être secondaire à *un état général grave*, infectieux ou toxi-infectieux, sans localisation nasale préalable. L'*hérédo-syphilis* peut déterminer des épistaxis en dehors des cas de coryza. Il en est de même de certaines *infections septiques*. Elle est souvent alors associée à d'autres hémorragies, du côté de la peau, de l'intestin, etc.

3° Dans quelques faits, l'épistaxis apparaît comme une manifestation primitive et isolée chez un nouveau-né jusque-là en apparence bien portant. Ce sont les cas les plus intéressants en clinique. Tout d'abord l'épistaxis peut être la première manifestion extérieure d'une hérédo-syphilis.

En dehors de la syphilis, l'épistaxis se montre parfois comme le premier symptôme d'une infection qui paraît se faire par les cavités nasales, peut rester cantonnée quelque temps dans les premières voies respiratoires et gagne souvent par la trompe d'Eustache l'oreille moyenne. La propagation aux voies respiratoires inférieures est fréquente et l'on voit se développer des infections bronchiques et des broncho-pneumonies. Enfin, la généralisation peut se faire sous forme de septicémie à tout l'organisme avec ses conséquences possibles (ostéomyélites, convulsions, etc.).

M. CHESNEAU (Nantes) donne le compte rendu des excellents résultats obtenus par lui au moyen *du sérum de Roux en injections hypodermiques, dans les conjonctivites diphtériques à forme grave, interstitielle, avec intoxication*.

S'il s'agit de formes bénignes, avec fausses membranes très superficielles et sans altération de l'état général, on peut employer avec succès les instillations fréquentes du même sérum entre les paupières. De plus, frictionner deux fois par jour la conjonctive palpébrale avec un tampon imprégné de sérum, après avoir retourné les paupières.

M. PÉRAIRE.

BIBLIOGRAPHIE

Le Professeur Ollier, par le Dr **Vincent** (Institut de Bibliographie, 1901).

M. le docteur Vincent, ancien chirurgien major de la Charité de Lyon, vient de publier dans une importante brochure, presque un volume, l'analyse et le résumé des travaux scientifiques, communications aux sociétés savantes et discours académiques faits par le professeur Ollier au cours de sa belle et féconde carrière.

Aucune personnalité chirurgicale n'était plus à même que le docteur Vincent de mener à bien une tâche semblable. Ancien interne et chef de clinique du professeur Ollier, plus tard son ami et souvent son collaborateur, M. Vincent a suivi, jour par jour pour ainsi dire, l'œuvre prodigieuse du Maître. Il était donc tout naturellement désigné pour rendre au monde scientifique l'immense service de recueillir et de grouper tous les travaux de l'illustre chirurgien lyonnais.

La lecture de ces pages est instructive pour tous : le savant et le chercheur y trouveront les documents nécessaires à l'histoire de cette importante branche de la chirurgie contemporaine; le physiologiste y puisera l'indication de recherches nouvelles, destinées à élargir la voie si largement tracée; tous y admireront cette ténacité intelligente, cette puissance de travail affirmant après quarante-quatre ans d'études ininterrompues, que la méthode nouvelle n'était point une fantaisie imaginative, mais qu'elle répondait à l'une de ces lois naturelles dont la découverte force l'admiration et la reconnaissance. Cette poursuite du Vrai pendant près d'un demi-siècle, cet acharnement indomptable à surprendre les mystères de la physiologie pathologique n'offrent-ils point un merveilleux exemple de ce que peut donner l'union toujours féconde, mais toujours rare, du génie et de la volonté?

En collectionnant les publications et communications du professeur Ollier, en les groupant en un volume consacré à son œuvre, M. le docteur Vincent n'a pas seulement rendu un suprême hommage à la mémoire du regretté savant, mais il a permis aux chercheurs de trouver les indications bibliographiques complètes et l'analyse de ses travaux.

Il a aussi puissamment contribué à mieux faire connaître et apprécier cette belle figure d'Ollier, et à vulgariser ses découvertes qui ont été l'une des plus grandes et plus pures gloires scientifiques de la France au XIXe siècle.

БОЛЬНИЧНАЯ ГАЗЕТА
БОТКИНА.

Gazette des hôpitaux de Botkine.

Janvier 1901 à juillet (excl.).

N° **1.** — S.-I. Roudzki, *Cas d'angiocholite suppurée; guérison.*

Nos **2** et **3.** — D. Buch, *Sur les névralgies du grand sympathique et son irritation pathologique en général, particulièrement sur les sensations douloureuses dans les cavités abdominale et pelvienne.*

Nos **6, 7, 8, 9, 10, 11, 12, 13** et **14.** — B.-N. Kholtzoff, *Du traitement des rétrécissements de l'urèthre par l'électrolyse.*

Nos **9** et **10.** — V.-F. Petroff, *Cas d'abcès de la rate dans la fièvre typhoïde.*

Nos **10** et **11.** — V.-A. Nemtchenkoff, *Traitement des inflammations de l'oreille et de leurs complications.*

N° **12.** — Gr. Epiphanoff, *Cas d'hémorragie de l'artère carotide primitive gauche causée par son érosion due à une ulcération cancéreuse de l'œsophage.*

Nos **13** et **14.** — B.-P. Routchinski et Th. I. Tchistovitch, *Cas de combinaison de l'ulcère peptique du duodénum avec le cancer primitif de la queue du pancréas.*

N° **17.** — G.-A. Iastréboff, *Cas d'anurie aiguë complète compliquée d'une fausse route par faute de cathétérisme.*

N° **18.** — A.-P. Makarytcheff, *Cas d'abcès du foie.*

N° **21.** — A.-B. Arapoff, *Cas de pleurésie ossifiante.* — D.-K. Finkelstein, *Des ruptures et des traumatismes du conduit thoracique.*

N° **22.** — Fin de l'article de Finkelstein.

N° **25.** — F.-K. Weber, *Contribution à la symptomatologie et au traitement de la péritonite par perforation d'ulcère rond de l'estomac.*

NÉCROLOGIE

M. le Prof. Karl-August SCHUCHARDT (de Sttetin).

L'éminent chirurgien en chef de l'hôpital de Stettin qui vient de mourir, était lui-même le fils d'un médecin distingué de Gotha. Né à Göttingen le 12 janvier 1856, il y avait terminé ses études médicales, qu'il poursuivit également à Iéna et à Strasbourg, en se faisant recevoir docteur en médecine, en 1878, à cette Faculté où il fut attaché à l'Institut pharmacologique. Assistant à l'Institut pathologique de Breslau de 1880 à 1883, puis à la clinique chirurgicale de Halle, il avait pris successivement les grades de privat-docent, puis de professeur.

Opérateur de grand mérite, il a donné son nom à un procédé d'hystérectomie vagino-périnéale, et a, l'un des premiers, pratiqué la résection totale de l'estomac.

Le nombre de ses travaux est considérable. Citons comme publications chirurgicales.

Zur pathologischen Anatomie der Discisionen des Kristallinse. — Inaug.-Dissert., Göttingen, F. Kaestner, 1878, in-8, 30 p., 1 l., 1 pl. — *Ueber functionelle Anpassung Krankeitserregender Pilze. Bresl. Aerztl. Ztschr.*, 1880, II, 280-283. — *Hydronephrosenbildung bei geringen Verengerungen der unteren Harnwege. Deutsche Ztschr. f. Chir.*, Leipz., 1881, XV, 611-617. — *Brustorgane eines mit äusserst merkwürdiger Lungenanomalie behafteten Menschen. Breslau Zerztl. Ztschr.*, 1881, III, 163. — *Zwei Prapärate von Eierstocksgeschwülsten. Breslau aerztl. Ztschr.*, 1881, III, 101. — *Sarcom des Oberkiefers mit multiplen Metastasen in fast sämmtlichen Organen (allgemeine Sarcomatose). Breslau aerztl. Ztschr.*, 1882, IV, 169-172. — *Zur Lehre von den hämatocystischen Uterusmyomen. Arch. f. Gynaek.*, Berl., 1882, XIX, 277-293 (avec Fraenkel). — *Ein Fall von Acardius amorphus (Amorphus Foerster). Arch. f. path. Anat.*, etc., Berl., 1882, XC, 443-445 (avec Kroner). — *Ueber intraligamentäre Tubenschwangerschaft. Arch. f. path. Anat.*, etc., Berl., 1882, LXXXIX, 133-147, 1 pl. — *Die Impftuberculose des Auges und ihr Zusammenhang mit der allgemeinen Impftuberculose. Arch. f. path. Anat.*, Berl., 1882, LXXXVIII, 28-49. — *Ueber das Vorkommen der Tuberkelbacillen bei fungösen und scrofulösen Entzundungen. Fortschr. der Med.*, 1883, n° 9 (avec Krause). — *Angeborenes Lipom der Steissbeingegend. Centralbl. f. Chir.*, Leipz., 1883, n° 51, 829. — *Grosses Aneurysma der Aorta ascendens und des Arcus aortae mit Usur der vord. Brustwand und Bildung eines mächtigen extrathoracischen Sackes. Tod durch Verblutung aus letzterem. Bresl. aerztl. Ztschr.*, 1883. — *Mittheilung eines Falles von Carcinom beider Nebennieren und der Childdruse mit krebsiger Thrombose des Ductus thoracicus und schwerer Chylusretention. Bresl. aerztl. Ztschr.*, 1883, V, 181. — *Ein behaarter Rachenpolyp (parasitäre Doppelmissbildung). Centralbl. f. Chir.*, Leipz., 1884, XI, 673-675. — *Beitrage zur Entstehung der Carcinome aus chronisch. entzuendlichen zuständen der Schleimhäute und Hautdecken.* Habilitationsschrift. Leipz., Breitkopf u.

Hartel, 1885, in-8, 48 p. — *Hochgradige Atrophie (inveterirte Atelectase) der linken Lunge mit compensatorischer Hypertrophie der rechten. Arch. f. path. Anat.*, etc., Berl., 1885, CI, 71-91. — *Der äussere Kehlkofschmit und seine Bedeutung, bei der Behandlung der Kehlkopfgeschwülste. Samml. klin. Vortr.*, Leipz., 1887, n° 302 (clin. n° 94), 2801-2832. — *Ueber die Tuberculöse Mastdarmfistel. Samml. klin. Vortr.*, Leipz., 1887, n° 296 (clin., n° 92), 2753-2776. — *Ueber die Reiskörperbildungen in Sehnenscheiden und Gelenken. Arch. f. path. Anat.*, etc., Berl., 1888, 186-201, 1 pl. — *Ueber das Wesen der Ozaena nebst einigen Bemerkungen über Epithelmetaplasie. Samml. klin. Vortr.*, Leipz., 1880, n° 340. — *Tuberculösen Geschwür der Oberlippe. Deutsche med. Wchnschr.*, 1889, n° 52, 1073. — *Ueber Mastdarmsyphilis. Deutsche med. Wchnschr.*, 1889, n° 52, 1074. — *Beitrag zur Pathologie und Therapie der Perityphlitis. Arch. f. klin. Chir.*, Berl., 1890, XL, 610-617. — *Ueber die Entstehung der subcutanen Hygrome. Arch. f. klin. Chir.*, Berl., 1890, XL, 606-609. — *Eine neue Methode der Gebärmutterexstirpation. Centralbl. f. Chir.*, Leipz., 1893, XX, 1121-1126. — *Tuberculose und Syphilis der Sehnenscheiden. Arch. f. path. Anat.* [etc.], Berl., 1894, CXXXV, 394-432, 1 pl. — *Totalexstirpation der myomatösen Gebärmütter von der Bauchhöhle aus. Monatschr. f. Geburtsh. u. Gynäk.*, Berl., 1895, I, 228-238. — *Die Behandlung der durch rundes Magengeschwur veranlassten Perforationsperitonitis. Arch. f. klin. Chir.*, Berl., 1895, L, 615-625. — *Weitere Erfahrungen über die paravaginale Operation. Arch. f. klin. Chir.*, Berl., 1896, LIII, 473-504. — *Spontane Heilung einer inoperablen bosärtigen Blasengeschwulst. Deutsche med. Wchnschr.*, Leipz. u. Berl., 1896, XXII, 133. — *Ueber gutartige und krebsige Zottengeschwülste der Harnblase nebst Bemerkungen über die operative Behandlung vorgeschrittener Blasenkrebse. Langenbeck's Arch.*, Berl., 1896, n° 52, H. 1. — *Erweiterungsbauten.* Wissensch. Ver. der Aerzte, Stettin, 1897, april 6. — *Lipom.* Wissensch. Ver. der Aerzte, Stettin, 1897, janv. 5. — *Fall von Tuberculose des Wurmfortsatzes.* Wissensch. Ver. der Aerzte, Stettin, 1897, sept. 7. — *Ein Uterus mit Carcinom der Portio* [Discussion]. Wissensch. Ver. der Aerzte, Stettin, 1897, nov. 2. — *Ueber die Regeneration des Magens nach fast totaler Magenexstirpation.* 27° Cong. d. Deut. Gesellsch. f. Chir., Berl., 1893, April 13-16. — *Schleimlupus des Mundes und Hautlupus der Lippen.* Wissensch. Ver. der Aerzte, Stettin, 1898, mai 3. — *Ueber die Exstirpation des krebsigen Mastdarms und der Flexura sigmoidea.* Greifswalder Med. Ver., 1899, Juli. — *Die Krankheiten der Knochen und Gelenke (ausschliesslich der Tuberkulose).* Stuttgart, Enke, 1899. — *Ein Beitrag zur Kenntniss der syphilitischer Mastdarmgeschwüre.* Festschr. f. Ponfick, Breslau, 1899. — *Ueber Gastroenterostomie.* Wiss. Ver. d. Aerzte, Stettin, 1899, März 7. — *Ueber die bei Carcinom Lues und Tuberculose eintretende Schrumpfung des Mastdarms und Colons und ihre Bedeutung für die Exstirpation pelviner Dickdarmabschnitte.* Verhandl. d. deutsch. Gesellsch. f. Chir., Berl., 1900, XIX, Th. 2, 54-60. — *Kopfklammer zur raschen und sicher sitzenden Einhüllung des Kopfes mit steriler Verbandgaze, bei aseptischen Operationen, bei der Krankenpflege und bei der Desinfektion von Wohnräumen. Centralbl. f. Chir.*, Leipz., 1900, XXVII, 402-407, 3 Fig. — *Ueber die Behandlung der subkutanen Knochenbrüche. Deutsche Aerzte-Ztg.*, Berl., 1900, I, 193-198. — *Osteom der oberen Orbitalwand mit Erhaltung des Bulbus entfernt. Deutsche Ztschr. f. Chir.*, Leipz., 1900, LIV, 371-375, 3 Fig. — *Ueber die paravaginale Methode der Exstirpatio uteri und ihre Enderfolge beim Uteruskrebs. Monatschr. f. Geburtsh. u. Gynæk.*, Berl., 1901, XIII, 744-796, 12 Fig. — *Blutige Reposition einer traumatischen Epiphysenlösung am unteren Ende des Femur.* Deutsche Gesellsch. f. Chir., XXX. Congress. *Centralbl. f. Chir.*, Leipz., 1901, n° 29 (Beilage), 128-129.

Le propriétaire-gérant : FÉLIX ALCAN.

Coulommiers. — Imp. PAUL BRODARD.

L'HYSTÉRECTOMIE ABDOMINALE
SUPRA-VAGINALE
DANS LE TRAITEMENT DES LÉSIONS ANNEXIELLES

Par F. TERRIER et J. C. F. DELAGE.

Mettant à profit notre expérience personnelle et la thèse inaugurale de l'un de nous [1], nous pensons qu'il est utile de jeter un coup d'œil rapide sur le *modus faciendi*, que nous avons adopté définitivement, dans la pratique de l'hystérectomie abdominale supra-vaginale, pour traiter les lésions des annexes.

Nous examinerons successivement et au point de vue pratique : A. les soins pré-opératoires, B. l'opération, C. les soins post-opératoires.

A. — Soins pré-opératoires.

Toute malade atteinte d'affection inflammatoire des annexes ne doit être opérée qu'après avoir été examinée avec soin et suivie un certain temps permettant de bien apprécier la nécessité d'une intervention, qui peut être rendue inutile par le traitement dit médical et surtout par le séjour au lit. Les résultats excellents obtenus avec le repos absolu, les injections et les lavements d'eau chaude pris matin et soir sont tels, que l'on devra toujours les utiliser. Il ne faut pas cependant tomber dans l'exagération, et, s'il ne convient d'opérer les femmes qu'après avoir fait tout ce qui dépend de nous pour éviter le traitement sanglant, il importe de ne pas les laisser garder le lit plus que de raison.

S'il n'y a pas d'arrêt dans la marche douloureuse des lésions, si même elles ne rétrocèdent point, il y a lieu d'intervenir, et cela dans l'intérêt même de la santé générale; ajoutons que l'opération s'impose d'autant plus vite que la malade appartient à une classe sociale ne pouvant trop attendre pour se guérir et reprendre la vie ordinaire.

Il est nécessaire de ne pas se contenter des données de l'état

1. J. C. F. Delage. Thèse de doctorat, Paris, 1901.

local, et une fois que l'on en a tiré les éléments du diagnostic opératoire, il faut encore se rendre un compte exact de l'état général de la malade. Dans le fonctionnement du cœur, des poumons, des reins, de l'estomac même, on trouvera parfois une contre-indication des plus nettes à toute intervention; et il sera sage de ne pas exposer aux risques d'une opération délicate et de l'anesthésie une femme atteinte de lésions tuberculeuses, de néphrite chronique, d'une affection cardiaque plus ou moins avancée, ayant déjà pu causer des troubles cardio-pulmonaires. Ces maladies seraient susceptibles de recevoir un véritable coup de fouet du fait de l'opération, et si la mort en était la conséquence, on pourrait l'attribuer à l'intervention.

Enfin, l'étude attentive des symptômes des lésions inflammatoires des annexes de l'utérus nous apprenant qu'elles peuvent conduire un sujet à un degré d'épuisement et de faiblesse extrême, il faut, dans certains cas, modifier cet état, remonter la malade; et pour ce faire, nous avons dans les injections massives et répétées de sérum artificiel un moyen réellement merveilleux.

Pour s'assurer que les urines ne contiennent ni sucre, ni albumine, dont la présence doit tout au moins faire différer l'opération, on devra pratiquer, dans les jours qui précèdent l'intervention, deux ou trois analyses des urines des vingt-quatre heures.

Une remarque doit être faite à cet égard, c'est qu'il peut être indiqué de recueillir directement dans la vessie le liquide soumis à l'analyse pour affirmer qu'il ne contient absolument aucune trace d'albumine.

La préparation de la malade commence deux ou trois jours avant le matin de l'opération. Le premier jour, la femme ira au bain et se savonnera tout le corps, en prenant bien soin de ne pas prendre froid; elle se nourrira de choses légères. Elle gardera, la veille ou mieux vingt-quatre heures avant l'opération, la diète presque absolue et sera purgée; le choix du purgatif importe peu pourvu qu'il soit doux; le sulfate de soude, le citrate de magnésie sont excellents. C'est également la veille au soir qu'il est bon de raser les poils du pubis et ces poils follets que l'on trouve sur l'abdomen au-dessus et au-dessous de l'ombilic. La peau du ventre est soigneusement savonnée, puis recouverte de compresses stérilisées, humides ou mieux sèches, maintenues en place par un bandage de corps. Il n'est pas indispensable de laisser sur l'abdomen un pansement humide, auquel certains chirurgiens trouvent le très grand inconvénient de ramollir l'épiderme, d'en enlever la couche superficielle, et même de produire un excès de sécrétion des glandes de la peau.

Rappelons que depuis que la malade est en observation, on lui a

donné de grandes injections vaginales avec de l'eau bouillie ou du sérum artificiel.

Tous ces soins sont pris de façon que le matin de l'intervention l'on n'ait point à examiner la malade qui, deux ou trois heures avant l'opération, est simplement transportée dans une pièce claire du pavillon des laparotomies, chambre où elle sera placée sur un lit de repos et où l'on viendra l'endormir.

En ne touchant pas à la malade le matin même de l'opération, on évite ainsi tout excès d'émotion ou de crainte; elle garde un calme et une confiance qu'il est bon de respecter.

C'est donc dans une pièce isolée que la malade sera endormie. L'anesthésie sera faite au chloroforme, et toujours, autant que possible, par la même personne. Cette question de l'anesthésie n'est pas sans importance, pour le chirurgien et la malade; il faut, en effet, que l'anesthésie soit bien conduite, avec une sécurité qu'une longue pratique permet seule d'obtenir. En confiant le soin d'endormir sa malade toujours au même aide, le chirurgien se libère du souci de surveiller la chloroformisation et n'a pas à distraire son esprit d'une opération pour laquelle toute son attention n'est souvent pas de trop.

Au point de vue de la malade, mieux vaut pour elle être endormie par un aide expérimenté, qui évite ces luttes que l'on voit parfois, au début de l'anesthésie, entre la patiente qui prend trop ou trop peu de chloroforme, et celui qui le donne maladroitement.

L'examen de 1200 anesthésies chloroformiques, dont 372 faites pour des opérations abdominales, a permis au docteur Boureau[1] qui endort toutes les opérées du service de la clinique chirurgicale de la Pitié, d'intéressantes conclusions. Toutes ces anesthésies ont été faites avec le chloroforme anglais de Duncan, qui est tiré de l'alcool, possède une odeur assez agréable et est presque parfaitement pur, ou avec du chloroforme préparé par l'interne en pharmacie du service[2].

On obtient d'ordinaire l'anesthésie complète en huit ou dix minutes, avec 8 à 10 centimètres cubes de chloroforme dont la quantité totale employée est en moyenne de 35 à 40 centimètres cubes pour la première heure, et de 25 à 30 pour la deuxième. En endormant les malades très lentement et avec prudence, l'innocuité du chloroforme est assurée, même chez les cardiaques pour lesquels on

1. Boureau. *Observations sur 1200 anesthésies chloroformiques* (*Revue de Chirurgie*, Paris 1901, p. 664).

2. Terrier et Latham. *Du laboratoire d'asepsie et d'antisepsie nécessaire aux services de chirurgie* (*Revue de Chirurgie*, Paris, 1896, p. 43).

le redoute; pour notre part, nous n'avons jamais vu la moindre alerte au cours d'opérations abdominales longues et pénibles; la position même de la malade sur le plan incliné n'a pas d'influence fâcheuse; nous n'avons jamais vu de phénomènes mécaniques gêner la respiration, et le docteur Boureau, dans son article de la *Revue de Chirurgie*, rappelle que, comme l'a montré Bolognési (du Mans), « les phénomènes congestifs qui apparaissent du côté de la tête, du cou et de la partie supérieure de la poitrine, sont un moyen préventif pour éviter la syncope cardiaque ».

Si nous ajoutons à tout ce que nous venons de dire, que mieux une malade a été endormie, moins elle a de vomissements après son réveil, on comprendra l'importance que nous attachons à cette question de l'anesthésie, dont un aide spécial devrait toujours s'occuper dans l'intérêt de tous. Tel est du reste le mode de faire que l'un de nous a vu utiliser soit en Angleterre, soit aux États-Unis.

Une fois que le chloroformisateur déclare l'anesthésie obtenue, et seulement alors, on place la malade sur une planche munie de poignées et on la transporte sur la table d'opération. Laissant la malade sur cette planche sur laquelle elle est étendue, on attire le siège vers l'extrémité de la planche, puis on replie les jambes et les cuisses sur l'abdomen en les écartant; alors un aide, avec la main garnie d'une compresse de toile stérilisée, savonne fortement les organes génitaux externes, le pubis, le périnée et la partie interne des cuisses; ceci fait, avec une compresse stérilisée il essuie ces différentes parties. Déprimant alors la fourchette avec un doigt de la main gauche, il introduit dans le vagin l'index et le médius de la main droite, protégée par une compresse fortement imbibée de savon liquide, et il frotte et savonne énergiquement les parois des culs-de-sac du vagin et le col de l'utérus. Une fois ce nettoyage accompli, on donne une grande injection d'eau bouillie pour rincer le vagin, on lave encore les régions externes voisines de la vulve, surtout en dessous d'elle, pour entraîner l'excès de savon qui peut les souiller; enfin, on recouvre les parties génitales externes d'une compresse stérilisée. La malade est alors remontée sur la planche où elle a été placée pour son transport. Puis cette planche est retirée par glissement latéral, et la malade repose enfin sur la table d'opération.

Cette table d'opération est une simple table en bois peint, sur laquelle est placé un plan incliné portatif du docteur M. Péraire [1],

1. M. Péraire. *Plan incliné portatif pour les opérations abdominales* (*Revue de Chirurgie*, Paris, 1893, p. 678).

recouvert d'un très mince coussin de moleskine. Pour que la malade ne risque pas de glisser, quand on la mettra en position déclive, on lui assujettit les bras et les jambes sur les bords du cadre du plan incliné, au moyen de compresses ou de serviettes pliées. Il est bon de serrer ces compresses suffisamment pour bien fixer la malade, mais pas d'une façon exagérée, afin d'éviter des arrêts de la circulation, voire même des paralysies passagères.

Pendant que, dans la pièce voisine, l'on procède à l'anesthésie, le chirurgien et ses aides se préparent. Pour la désinfection des mains, fidèles aux principes de l'asepsie la plus rigoureuse, le professeur Terrier et ses aides se contentent de se brosser longuement et énergiquement les mains avec la brosse dure, en se servant d'eau chaude stérilisée et de savon liquide[1]; sans employer d'alcool pour procéder à un second nettoyage, comme le font bon nombre de chirurgiens, ils se nettoient simplement les mains dans une solution de sublimé au millième. C'est là une pratique très suffisante, à condition que ceux qui porteront leurs mains dans le champ opératoire, ne les aient pas souillées en touchant auparavant quoi que ce soit de septique.

Il faut s'imposer comme une règle rigoureuse de ne faire ni pansements septiques, ni médecine opératoire, ni autopsie, ni opération nécessitant le contact des mains avec du pus.

L'opérateur et les trois aides, toujours les mêmes autant que possible, qui l'assistent, gardent donc scrupuleusement leurs mains de tout contact septique, et s'ils n'ont pu faire autrement que de se contaminer, ils restent deux jours pleins sans prendre part aux opérations.

L'opérateur peut ne pas se servir de solution de sublimé et se laver les mains avant et au cours de l'opération, avec du sérum artificiel stérilisé.

La malade étant placée sur la table, on enlève le pansement qui

1. Tout le savon que l'on emploie dans le service, pour les soins à donner aux malades et les lavages, est le même. C'est du savon liquide préparé par M. Baillard, interne en pharmacie, qui a bien voulu nous autoriser à donner ici sa formule et sa manière de le préparer, ce que demandent nombre de visiteurs du service, frappés de son utilité et de ses avantages.

Savon blanc	1 kilog.
Savon noir	1 »
Huile	1 »
Eau	50 litres.
Naphtol	25 grammes.
Essence de citron	Q. S. pour parfumer.

Faire dissoudre le savon dans l'eau et l'huile pendant 48 heures au moins, puis ajouter directement le naphtol et filtrer.

recouvre la paroi antérieure de l'abdomen, et un aide procède au nettoyage de cette paroi.

L'ombilic, saisi dans sa profondeur avec une pince de Kocher, est attiré en haut et nettoyé d'abord à sec avec un tampon de gaze stérilisée, puis savonné isolément, car souvent certains ombilics profonds sont encore souillés malgré les bains et le lavage fait la veille. Une fois l'ombilic désinfecté, on enlève la pince qui le soulevait, et l'on savonne tout le champ opératoire avec un gros tampon de paille de bois, bouilli et stérilisé, en frottant vigoureusement et lessivant l'abdomen d'abord sur la ligne médiane, les régions sous- et sus-ombilicales, puis les hypocondres, les flancs, enfin, les aines et le pubis, c'est-à-dire en allant des parties centrales vers la périphérie. On évite ainsi de repasser sur une partie déjà nettoyée pour aller laver celles qui ne le sont pas encore, ce qui se fait trop souvent par inattention ou négligence. Le tampon de paille de bois (dont on se sert après que l'un de nous en a apprécié la commodité dans les hôpitaux russes où il est employé exclusivement) a sur la brosse dure le gros avantage de nettoyer à la fois une plus grande surface cutanée et ne pas léser la peau, pour peu qu'elle soit fine, et sur laquelle on voit survenir rapidement un petit piqueté hémorragique quand on la frotte trop énergiquement avec la brosse. Heureux encore quand on n'enlève pas des parties d'épiderme, ce qui est trop fréquent.

Une fois l'abdomen bien savonné, la mousse qui le recouvre est enlevée avec des compresses stérilisées, puis, avec une compresse de toile trempée dans une solution de sublimé à 1 pour 2000, on rince la peau que l'on essuie ensuite avec soin avant de garnir le champ opératoire avec des compresses de toile stérilisées. Dans nombre de cas, on se contente de laver avec une solution salée à 7 pour 1000 grammes d'eau (sérum artificiel stérilisé à l'autoclave).

On recouvre les jambes, les cuisses et la poitrine de la malade de grandes compresses de toile stérilisées; le champ opératoire lui-même, c'est-à-dire la portion de l'abdomen limitée en haut par une ligne passant à quatre travers de doigt au-dessus de l'ombilic, en bas, par le pubis et sur les côtés, par une ligne située à six travers de doigt de la ligne blanche, est bordé par quatre grandes compresses.

Ces diverses compresses en toile sont maintenues réunies les unes aux autres par des pinces à pression ordinaire, ce qui permet de les changer facilement si elles sont souillées de sang ou contaminées par des liquides plus ou moins septiques ou suspects.

Les assistants venus pour voir l'opération iront se placer du côté de la tête de la malade, derrière le chloroformisateur, après avoir revêtu une blouse et laissé au vestiaire cannes, manteaux et chapeaux. On devra exiger d'eux le plus profond silence et l'immobilité. Certains assistants ont souvent tendance à rôder autour des plateaux d'instruments, à se pencher au-dessus d'eux pour regarder plus commodément, au risque de les contaminer; d'autres changent leur place pour mieux voir, et généralement pour n'en pas trouver une meilleure. Enfin, il convient de ne pas adresser, au cours de l'intervention, la parole à l'opérateur pour lui demander un renseignement qu'il fournira une fois l'opération terminée, ou lui donner un conseil dont il n'a que faire le plus souvent. Ne rien dire sur la façon dont s'exécute l'opération est d'ailleurs une règle élémentaire de simple politesse. Il semble peut-être puéril de répéter ces quelques conseils, et cependant on ne saurait trop y insister.

Pour opérer, le chirurgien se place à droite; près de lui est un aide dont le rôle principal sera de tenir les écarteurs. Derrière lui, sur une table, il a à sa disposition des tampons de gaze montés sur des pinces longues, des compresses de gaze et de toile stérilisées et dans deux plateaux couverts de compresses stérilisées : dans l'un, deux aiguilles de Reverdin grandes et petites, des pinces à disséquer et à griffes, une curette, des bistouris, une sonde cannelée, et dans l'autre, des pinces de Péan, de Kocher, Terrier et américaines. En face de l'opérateur se tient son premier assistant qui l'aidera directement; un deuxième aide à qui on confiera un écarteur, des pinces et qui secondera l'aide principal. Ces deux aides trouvent sur une table, derrière eux, de la gaze, des tampons, des compresses, des fils de soie pour les ligatures et les sutures, des pinces de différents modèles, de G. Richelot, de Museux, de Péan, des pinces à kystes, les écarteurs de Farabeuf et de H. Hartmann.

A portée des quatre personnes prenant part à l'opération, sur des trépieds métalliques, sont placées, pour se nettoyer les mains, des cuvettes remplies d'une solution de sublimé ou mieux, de sérum artificiel, changée dès qu'elle a servi.

B. — Technique.

Premier temps. — *Ouverture de la cavité abdominale.* — Une incision de 10 à 12 centimètres, commençant un peu au-dessous de l'ombilic et se terminant au pubis, divise la peau et le tissu cellulaire sous-cutané jusqu'à l'aponévrose. Deux ou trois pinces à forcipressure placées sur chaque bord de l'incision suffisent à

assurer une hémostase parfaite. Il arrive cependant que l'hémostase de l'incision cutanée soit plus longue et nécessite l'emploi de plusieurs pinces. On a remarqué que dans tous les cas où il en était ainsi, l'on était certain de trouver de nombreuses adhérences péritonéales (F. Terrier).

Après avoir placé sur chaque lèvre de la plaie une compresse de toile stérilisée qui recouvre les pinces, on incise la gaine des droits d'un bout à l'autre de l'incision, et l'on écarte les deux muscles. L'opérateur arrive ainsi sur le feuillet postérieur de la gaine, qu'il ouvre sur une longueur de 4 à 5 centimètres; par cette incision vient faire saillie la graisse sous-péritonéale. Pour ouvrir le péritoine, l'opérateur, avec une pince à griffes, et l'aide, avec une pince américaine, soulèvent le péritoine de façon à former un pli transversal excessivement mince, sur lequel on incise délicatement au bistouri. La séreuse se trouve ainsi sectionnée sur une toute petite étendue et ses bords sont immédiatement repérés de chaque côté avec une pince à pression américaine. L'aide et l'opérateur introduisent alors chacun leur index gauche par cette fente dans l'abdomen, pour soulever la paroi, et l'on coupe aux ciseaux d'abord vers l'angle supérieur, ensuite vers l'angle inférieur de l'incision, l'aponévrose et le péritoine, qui sur ses bords et aux extrémités de l'incision, est repéré avec des pinces américaines recouvertes de compresses stérilisées les maintenant et bordant la plaie.

On pourrait, en incisant la paroi, ouvrir la gaine des droits de chaque côté de la ligne blanche et réséquer aux ciseaux, suivant la pratique constante de Charles Monod, la cloison aponévrotique qui sépare les deux muscles, mais nous ne pensons pas qu'il soit indispensable d'agir ainsi, surtout quand on a une bonne paroi abdominale.

Dès que l'abdomen est ouvert, on recouvre l'ouverture d'une compresse, puis l'on place la malade en position déclive de Trendelenburg. Cette mise en position déclive, dont H. Delagénière (du Mans) et H. Hartmann préconisèrent l'emploi les premiers en France, est indispensable. Grâce à elle la masse intestinale retombe vers le diaphragme et tout le petit bassin apparaît avec les seuls organes qu'il renferme. Toutefois, ceux-ci ayant souvent contracté des adhérences avec l'épiploon, la paroi et surtout l'intestin, le résultat du renversement n'est pas aussi immédiat.

On place de chaque côté de la plaie les écarteurs de H. Hartmann, et dans l'angle de l'incision, la grande valve de Doyen. Alors on examine, et par la vue seulement, l'état des organes du petit bassin *sans y porter la main*, car on agira différemment suivant que

les lésions des annexes sont libres ou qu'elles ont contracté des adhérences avec les anses de l'intestin grêle et l'épiploon.

S'il n'y a pas d'adhérences, il faut de suite garnir le champ opératoire; on prend une grande compresse de toile et on la pousse jusqu'au niveau du petit bassin, recouvrant les anses grêles retombées du côté du diaphragme. Deux autres grandes compresses seront poussées jusqu'aux parois pelviennes, à droite et à gauche, avec la plus grande facilité, si les aides soulèvent avec les écarteurs latéraux les lèvres de l'incision. Avec ces trois grandes compresses dont un chef reste en dehors et est rabattu du côté du thorax, on protège toute la masse intestinale, l'on forme ainsi une barrière qui ne devra plus être enlevée sous aucun prétexte jusqu'au complet achèvement de l'opération, durant laquelle la grande cavité abdominale restera toujours séparée du petit bassin où l'on manœuvre. Sur ces grandes compresses on en dispose une ou deux plus petites, ou de préférence, des compresses de gaze qui, elles, pourront être changées à volonté dès qu'elles seront souillées.

S'il existe des adhérences de l'épiploon et des anses grêles aux tumeurs annexielles, on commence par garnir comme précédemment avec trois compresses, une médiane et deux latérales, puis, avec les doigts ou les ciseaux, l'on détache l'épiploon, l'on pince les points saignants de sa surface, puis on le rabat sur les compresses déjà placées et on le recouvre d'une autre compresse. Avec un instrument mousse, ou mieux les doigts, on détache les adhérences intestinales, dont on assurera immédiatement l'hémostase s'il y a lieu, puis quand les anses seront libérées et que la masse intestinale sera retombée sur le diaphragme, comme dans les cas où elle est libre dès le début, on placera, comme nous l'avons déjà dit, une barrière de compresses entre le petit bassin et la grande cavité.

On a alors sous les yeux le petit bassin bien isolé et dans lequel on a toute liberté pour agir sans crainte; et même si, au cours de l'opération, l'ouverture d'une poche annexielle renfermant du pus ou des liquides septiques venait à se faire, l'infection des anses intestinales et de la grande cavité est impossible.

DEUXIÈME TEMPS. — *Libération des adhérences.* 1° *Cas faciles.* — Ce sont les cas où l'épiploon n'adhère pas ou peu aux masses annexielles, où l'intestin retombe tout de suite et de lui-même sur le diaphragme. Les adhérences que peuvent avoir contractées les trompes sont alors rares, peu nombreuses et presque toujours faciles à détacher. On saisit le fond de l'utérus entre les mors d'une pince à hystérectomie de Péan, et on l'attire en bas vers l'angle

ombilical de l'incision. On place ainsi en extension l'utérus, ses annexes et leurs adhérences. La main va tout d'abord explorer le cul-de-sac postérieur de Douglas, où souvent les annexes sont prolabées et d'où on les retire, les détachant, avec les doigts recourbés, de la face postérieure de l'utérus à laquelle elles sont parfois très solidement fixées. Une fois le cul-de-sac postérieur libre, on le bourre de gaze stérilisée qui protège le rectum. Les adhérences des annexes, quand elles sont peu denses, rubaniformes, celluleuses, pareilles souvent à un voile très mince, sont faciles à rompre avec les doigts et ne donnent lieu à aucun suintement sanguin. On libère ainsi rapidement les annexes à gauche et à droite.

2° *Cas difficiles.* — Dans d'autres cas, et ce sont les plus fréquents, quand les lésions sont anciennes et qu'il y a des poches annexielles volumineuses, dès l'ouverture de la cavité abdominale, on voit l'épiploon adhérent à la masse formée par les annexes et l'utérus, comblant le petit bassin.

Nous avons dit déjà comment il faut libérer cet épiploon en détachant avec les doigts ou même aux ciseaux son extrémité adhérente, et après hémostase provisoire, le rabattre protégé par une compresse. Cela fait, l'on se trouve encore en présence d'adhérences de l'intestin grêle. Sont-elles rubaniformes, il faut les sectionner entre deux pinces de Kocher et les lier immédiatement pour n'avoir plus à y revenir. Si elles sont épaisses et denses, il faut les détacher avec le bistouri, en ayant grand soin de couper le plus loin possible de la surface de l'intestin, de peur de l'ouvrir. Malgré les précautions les plus minutieuses, cet accident peut se produire; il sera facile d'y remédier en obturant immédiatement la petite plaie par une suture de Lembert, à la soie. La tunique séreuse de l'anse peut être seule intéressée; elle sera immédiatement réparée par quelques points séparés, ou mieux un surjet.

Nous avons très souvent noté que ces adhérences intestinales grêles étaient multiples et qu'en général, *trois* anses d'intestin grêle adhéraient aux annexes et dans le cul-de-sac recto-vagino-utérin.

Les adhérences sont souvent si denses, si généralisées, que l'on peut avoir à envisager plusieurs cas : l'utérus peut être recouvert par des adhérences du rectum à la vessie; ces cas sont rares, mais encore faut-il savoir qu'ils peuvent se présenter et qu'il est possible de séparer ces deux organes pour mettre à jour l'utérus et les annexes en refoulant, avec un tampon de gaze ou les doigts, le rectum en arrière et la vessie en avant. Kelly, de Baltimore, s'étant trouvé en présence d'un cas analogue, où la séparation ne pouvait s'obtenir que par le sacrifice d'une portion d'un de ces

deux organes, conseille de réséquer une partie de la vessie qui sera suturée immédiatement.

Ces cas sont heureusement fort rares; les adhérences sont même exceptionnelles entre la paroi abdominale antérieure et l'utérus; le cul-de-sac vésico-utérin est d'ordinaire libre. Plus fréquentes sont les adhérences entre le rectum et l'utérus, entre l'utérus et les annexes. On voit une masse unique, le plus souvent les trompes, dans le cul-de-sac postérieur, recouvertes par un dôme d'adhérences d'aspect séreux, qui unissent le rectum à l'utérus.

Il faut séparer d'abord ces deux organes; si le doigt n'y parvient pas, on cherchera à créer avec le bistouri, au point adhérent le plus élevé, *un plan de clivage* et, s'il le faut, on coupera au bistouri toutes les portions adhérentes, en se tenant constamment du côté de l'utérus, de façon à laisser une petite partie de l'utérus adhérente au rectum plutôt que d'ouvrir l'intestin en essayant de couper exactement entre les deux. Plus bas, les adhérences sont souvent moins épaisses; elles peuvent être détachées ou écartées, et l'on tombe sur l'utérus englobé sur ses flancs et en arrière par les masses annexielles, situation que l'on trouve de prime abord dans la majorité des cas. Il faut alors chercher le point de moindre résistance de ces adhérences, pour pouvoir y pénétrer et les rompre, ou les sectionner au bistouri en les tenant soulevées sur le doigt. On trouvera d'ordinaire à pénétrer d'une façon relativement facile, au point où les trompes plongeant dans le cul-de-sac postérieur se perdent dans les adhérences. Lorsque la face postérieure de l'utérus aura été libérée, il ne sera pas nécessaire de pousser plus avant la décortication des annexes, qui sera laissée pour plus tard, l'ablation de l'utérus étant alors un temps préparatoire à l'enlèvement des tumeurs latérales, et tout de suite, après avoir tassé quelques compresses de gaze entre l'utérus et le rectum, on extirpera l'utérus.

TROISIÈME TEMPS. — *Section des ligaments larges sur les bords de l'utérus. Taille du lambeau péritonéal pré-utérin. Recherche et hémostase des utérines. Section supra-vaginale de l'utérus. Traitement du moignon au thermo-cautère.* — Tenant l'utérus bien attiré en bas par la pince fixée sur son fond, on place sur l'étage supérieur du ligament large droit, tout contre le bord latéral de l'utérus, une longue pince de Kocher qui le tient dans toute sa longueur; on en place une seconde un peu en dehors d'elle, et entre les deux on sectionne le ligament large (fig. 1).

On procède de la même façon sur le bord gauche de l'utérus dont tout le corps se trouve ainsi isolé des masses annexielles demeurées

sur les flancs de la paroi pelvienne. Sur la face antérieure de l'utérus, en partant du point où se trouve l'extrémité de la pince fixée au bord gauche de l'utérus, on taille au bistouri, en allant de gauche à droite, un lambeau péritonéal pré-utérin à convexité supé-

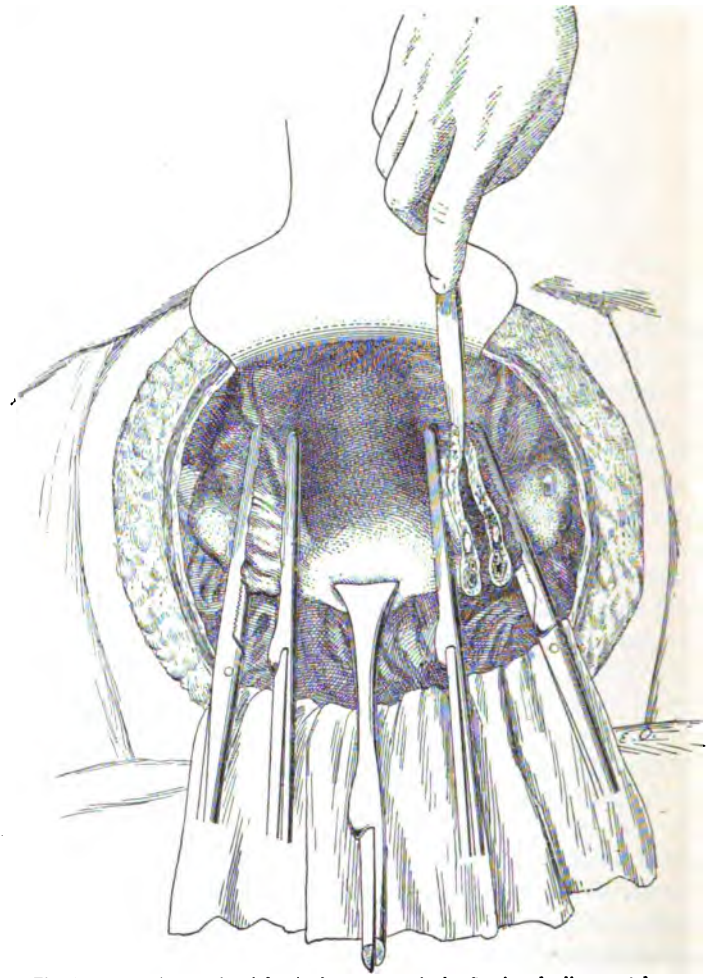

Fig. 1. — Hystérectomie abdominale supra-vaginale. Section du ligament large (Thèse de Delage).

rieure, l'incision venant s'arrêter au niveau de la pince qui se trouve sur le côté droit. Une fois le bord de ce lambeau tracé au bistouri, on le décolle du côté du cul-de-sac vésico-utérin soit avec le doigt, soit avec un instrument mousse, le bec des ciseaux mousses par exemple, et on le refoule en bas à l'aide d'une com-

presse de gaze stérilisée. Il n'y a aucun danger d'ouvrir la vessie en taillant ce lambeau, qui est pris sur le péritoine de la face antérieure de l'utérus au delà du point où le péritoine se réfléchit de la vessie sur l'utérus. Cette ligne de réflexion est facile à mettre en évidence et apparaît nettement marquée, demi-lunaire, blan-

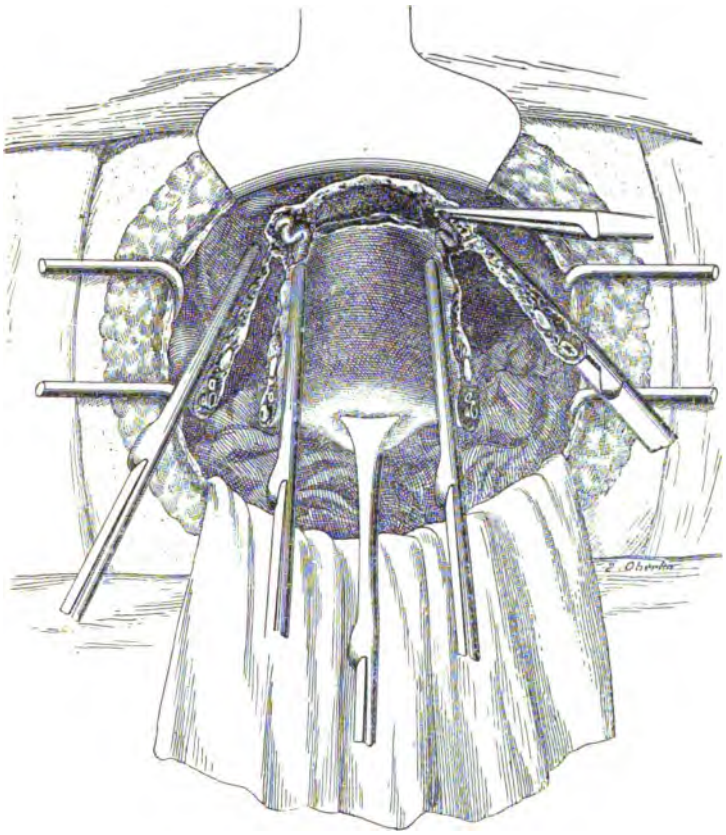

Fig. 2. — Hystérectomie abdominale supra-vaginale. Hémostase des utérines par deux pinces de Kocher (Thèse de Delage).

châtre et fixe, quand on attire l'utérus. Le lambeau convexe ainsi obtenu est repéré avec deux pinces de Kocher qu'un aide maintient en haut. En exerçant alors une légère traction sur l'utérus, on voit sur ses bords, au-dessous du point où s'arrêtent les pinces, les artères utérines qui, après avoir formé leur crosse, montent le long de la portion sus-vaginale du col utérin. Elles sont dans le tissu péri-utérin où on les voit par transparence et quelquefois même complètement à nu.

On place alors à droite et à gauche, sur les artères utérines, une pince de Kocher serrée à fond tout contre le col (fig. 2). Puis, tenant dans sa main gauche la pince placée sur le fond de l'utérus et les deux pinces fixées sur ses bords en l'attirant par elles fortement en

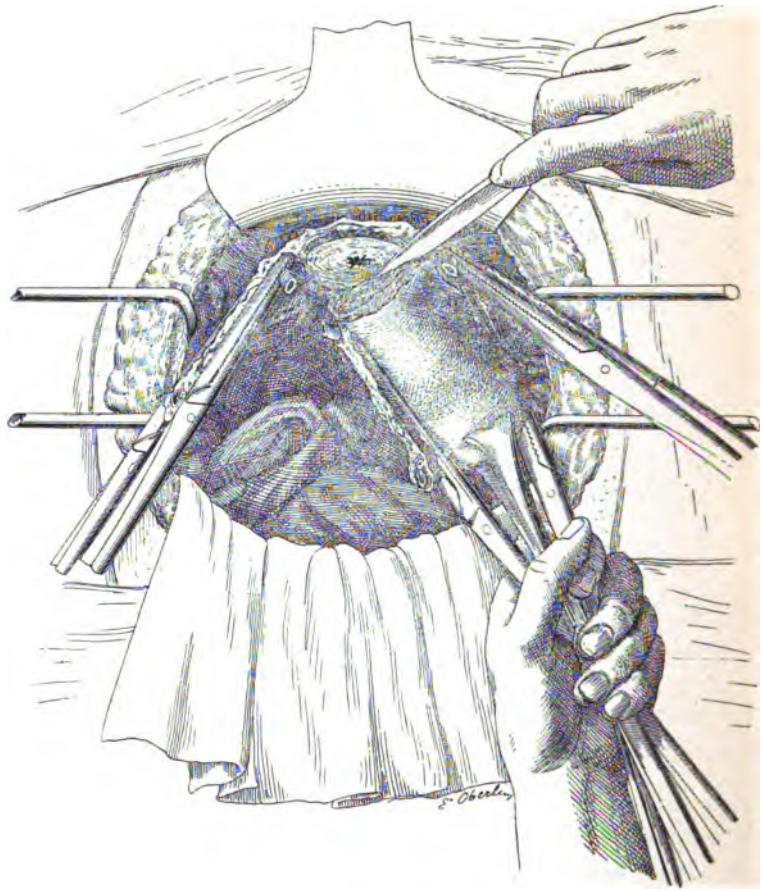

Fig. 3. — Hystérectomie abdominale supra-vaginale. Section supra-vaginale du col utérin (Thèse de Delage).

bas et en imprimant un très léger mouvement de torsion de gauche à droite, l'opérateur sectionne dans ce sens et au-dessus du vagin le col utérin (fig. 3).

Grâce aux grandes pinces de Kocher qui sont sur le bord du ligament large, aux pinces qui assurent l'hémostase des deux artères utérines, l'utérus se trouve enlevé sans l'écoulement d'une

goutte de sang et laisse entre les deux masses annexielles une large place où la main pourra évoluer à son aise.

Reste alors le moignon utérin ayant les deux utérines pincées sur ses flancs; il est excessivement rare que l'on voie saigner sa surface. Mais si sur ces tranches une ou deux artérioles saignaient, on les prendrait avec une pince de Kocher. On saisit alors la lèvre supérieure de ce moignon avec une pince de G. Richelot; un aide le maintient soulevé et, après avoir glissé sous sa lèvre postérieure une compresse de gaze, on introduit dans sa cavité le gros couteau du thermo-cautère porté au rouge. On est sûr de détruire ainsi les germes infectieux de la cavité cervicale et d'éviter par eux l'infection du champ opératoire. C'est même une bonne pratique que de toucher légèrement au thermo-cautère la surface de section du moignon qui sera suturée et enfouie dans un temps ultérieur.

Dans le but d'éviter toute contamination lors de la section sus-vaginale du col, on peut, quand celui-ci est à moitié sectionné, placer déjà la pince de G. Richelot sur la lèvre antérieure de la section et la faire maintenir par un aide avant de terminer la section de la partie postérieure du col utérin. On essuie de suite avec la gaze la cavité du col ouverte et on cautérise au thermo-cautère cette cavité béante et souvent remplie de mucus.

QUATRIÈME TEMPS. — *Ablation des annexes et des poches annexielles* (fig. 4). — Il s'agit de procéder maintenant à l'ablation des poches annexielles. L'utérus est enlevé, on les voit demeurées dans les ligaments larges ou en arrière d'eux sur les parois pelviennes. Elles peuvent, si cela n'a déjà été fait, être ponctionnées; la ponction diminue leur volume et les rend plus maniables; la place laissée libre par l'utérus enlevé permet à la main de venir les décoller de bas en haut le long de la paroi pelvienne, et elles ne tardent pas à ne plus rester adhérentes que par le ligament infundibulo-pelvien et par le ligament rond, qui peut se trouver englobé par elles. Une pince sur chacun de ces ligaments assure l'hémostase de l'artère funiculaire et de l'artère utéro-ovarienne, et par quelques coups de ciseaux le long de la paroi pelvienne, on détache les annexes malades. Le petit bassin se trouve alors entièrement vidé de ses néoformations inflammatoires et l'opération a été faite rapidement toujours sans que l'on ait à craindre l'hémorragie.

CINQUIÈME TEMPS. — *Hémostase.* — Dans le petit bassin ainsi nettoyé, il ne reste plus qu'à assurer l'hémostase d'une façon définitive et des plus simples, puisque de chaque côté les trois pédi-

cules vasculaires sont pincés. Avec un fil de soie de grosseur moyenne, on lie successivement l'artère utérine, l'artère funiculaire, l'artère ovarienne. Dans le service du professeur Terrier, on se sert uniquement et toujours de soie : c'est une ligature excellente, à condition qu'elle soit bien stérilisée et de petit volume. Elle est

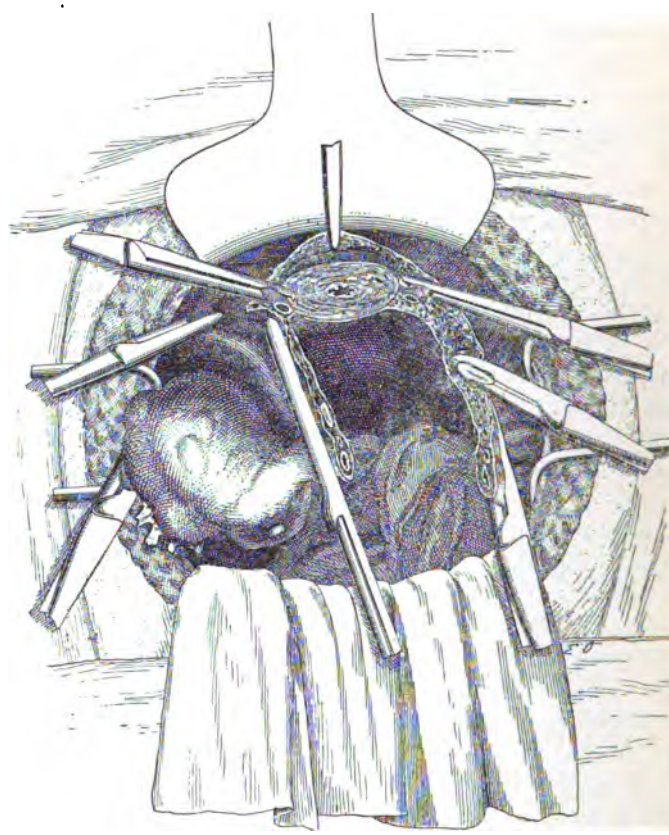

Fig. 4. — Hystérectomie abdominale supra-vaginale. Ablation des annexes et des parties annexielles (Thèse de Delage).

préférable au catgut qui peut glisser, donnant lieu à une hémorragie post-opératoire et dont la résorption peut être trop rapide. Une soie bien stérilisée ne détermine aucune complication, et seule une grosse soie pourrait donner une ligature insuffisamment serrée.

Il ne faut pas faire ces ligatures directement, mais les passer toutes à l'aide de l'aiguille de J. Reverdin autour de l'artère, de

façon à prendre dans le nœud une très petite partie du tissu périartériel; cette manière de faire, tout en permettant d'étreindre parfaitement le vaisseau, empêchera l'anse du fil de glisser. Si le nœud

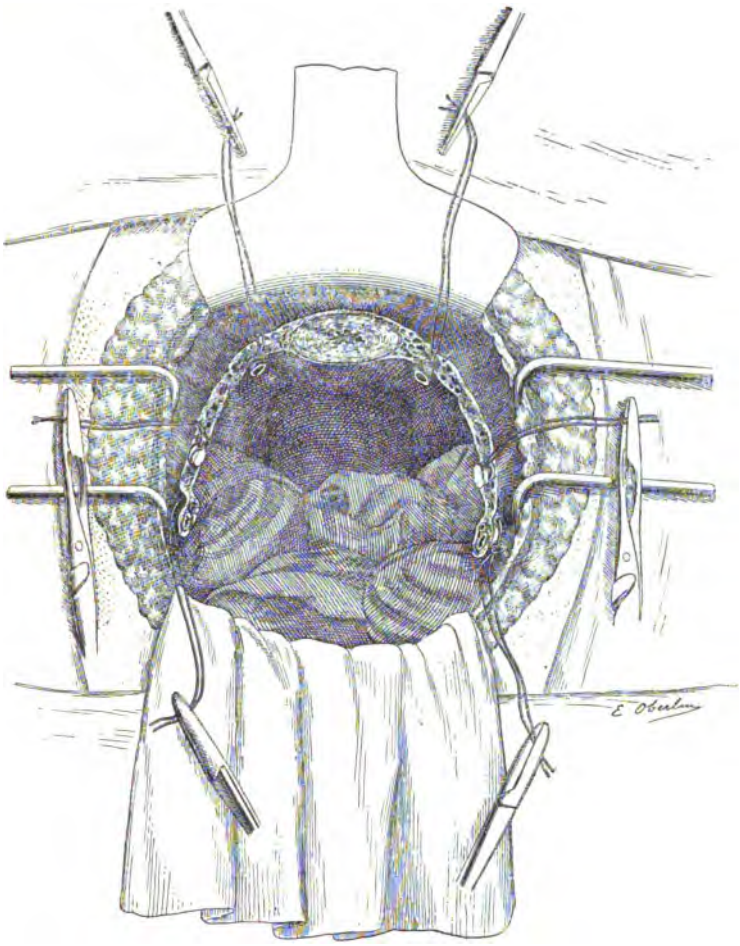

Fig. 5. — Hystérectomie abdominale supra-vaginale. Ligature des artères utérine, funiculaire et ovarienne (Thèse de Delage).

a été serré progressivement et avec une traction constante, il donnera toujours une ligature satisfaisante (fig. 5).

Sixième temps. — *Suture du moignon utérin.* — Reste dans le fond de l'excavation le moignon utérin, qui tout à l'heure disparaîtra sous la couverture séreuse du plancher péritonéal reconstitué.

Il convient de le suturer et de ne pas le laisser ouvert. Si le tissu utérin est très souple, si le moignon n'est pas trop volumineux, on peut simplement le suturer par un surjet à la soie en le laissant tel quel. Sinon mieux vaut excaver chacune de ses lèvres antérieure et postérieure, en enlevant au bistouri une petite tranche de leur tissu autour de la cavité cervicale. On a ainsi deux lèvres plus minces, s'adaptant mieux l'une à l'autre, et dont le contact au-dessus de la cavité cervicale sera parfaitement obtenu par quatre ou cinq points en surjet faits toujours à la soie. Suivant le conseil de Quénu, il ne faudrait pas pousser cet évidement trop loin vers la périphérie, si l'on veut éviter une petite hémorragie en fermant complètement le moignon utérin, hémorragie que, du reste, l'on n'observe pas en utilisant la soie qui permet de serrer fortement les points de suture. Cependant, comme ici il ne s'agit pas d'obtenir une sérieuse hémostase, mais le simple contact de deux surfaces pour amener leur réunion, il serait peut-être acceptable d'employer le catgut fort, plutôt que la soie. Celle-ci se résorbe mal, s'inocule dans le tissu utérin, et quelquefois il arrive que le fil s'élimine par la cavité cervicale. Dans quelques-unes de nos observations, le fil vint se montrer dans le vagin; il sortait par l'orifice du museau de tanche et il fut très facile de l'attirer complètement au dehors par une légère traction.

Ce petit fait a peu d'importance et ne cause aucun trouble; mais l'emploi du catgut supprimerait cet incident; aussi peut-on l'utiliser comme le font certains chirurgiens.

Septième temps. — *Reconstitution du plancher péritonéal. Procédé de Amann (de Munich), dans les cas où le péritoine a été détruit. Drainage.* — Il est absolument indispensable, après les ablations de tumeurs annexielles, de recouvrir complètement de péritoine les parties cruentées, de refaire au plancher pelvien une couverture séreuse. C'est dans ce but que l'on a isolé en avant du moignon utérin un lambeau péritonéal destiné à le recouvrir et que, dans certains cas, on trace même sur la face postérieure de l'utérus un lambeau postérieur. Ce lambeau postérieur est presque inutile, un bon lambeau antérieur suffisant largement, et d'ailleurs, s'il est possible de se le procurer dans les opérations pour fibrome, il est loin d'en être de même dans les hystérectomies pour tumeurs annexielles, où le péritoine de la face postérieure a été détruit par les adhérences contractées dans cette région du cul-de-sac postérieur.

Supposons un cas facile où l'on a enlevé l'utérus et des annexes sans grandes adhérences : rien n'est plus simple que de suturer

par un surjet d'abord le ligament large gauche, en enfouissant sous la ligne de suture le pédicule ovarien lié, et le ligament rond; tout le ligament large se trouve fermé. Plus bas, au niveau du moignon, on rabat par-dessus lui et les artères utérines liées, le lambeau antérieur dont le bord est suturé à la collerette que le péritoine postérieur présente contre la lèvre postérieure du moignon. En continuant le surjet, on ferme le ligament large gauche comme le droit et l'on arrête sa suture après avoir enfoui, grâce aux deux derniers points, le pédicule ovarien droit (fig. 6). Si l'on a pris soin d'arrêter son surjet, tous les quatre ou cinq points, l'on a une ligne de suture

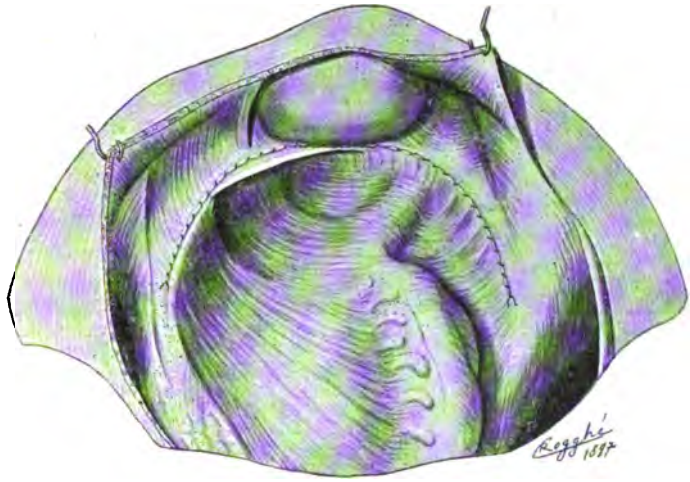

Fig. 6. — Hystérectomie abdominale supra-vaginale. Suture des ligaments larges avec enfouissement des pédicules ovariens (Jonnesco).

des plus nettes, nullement froncée, et un petit bassin complètement et nettement restauré, recouvert partout de péritoine.

Mais souvent l'on a dû opérer de ces salpingites anciennes, à poches multiples, ayant contracté des adhérences nombreuses et denses dont nous avons déjà parlé; après avoir enlevé l'utérus pour se donner du jour, on a dû vider en quelque sorte tout le petit bassin dont la paroi postérieure et les flancs présentent une surface cruentée, suintante, avec quelques rares lambeaux de péritoine, qui même peut ne plus exister du tout. Que faire? Les suites opératoires nous montrent que si l'on referme l'abdomen en laissant les choses en cet état, la guérison est moins assurée. Ces surfaces cruentées appellent l'infection, et les anses intestinales y contractent des adhérences qui peuvent être douloureuses et même devenir une cause d'occlusion intestinale. On a cherché à combattre ces

accidents par le drainage vaginal ou sus-pubien, mais trop souvent sans succès.

Dès 1895, Bardenhauer, frappé de cet état de choses, avait songé à y remédier, et après des hystérectomies abdominales totales, il recommandait de tamponner avec des mèches de gaze ressortant par le vagin, tout le plancher pelvien et de former au-dessus d'elles une sorte de dôme en utilisant les lambeaux de péritoine restant, en abaissant la séreuse par glissement, après l'avoir décollée au besoin sur une certaine étendue, au point où elle se réfléchit sur le côlon iliaque. Amann (de Munich), au Congrès International de 1900, est revenu sur cette pratique et en vante les bons résultats. Nous l'employons toutes les fois qu'on en trouve l'indication, et Quénu et Judet, dans un article de la *Revue de Chirurgie* de 1901 [1], ont montré le bénéfice qu'ils en retirent dans leur pratique.

On peut, suivant ces auteurs, mobiliser et transporter le péritoine voisin, ou dans les cas de grands délabrements, venir fixer au niveau des pertes de substance des organes recouverts de séreuse.

En général, on a assez de péritoine à la partie antérieure pour pouvoir le fixer par quelques points de suture à l'anse sigmoïde, qui s'abaisse facilement et que l'on peut attirer en bas sans produire de tiraillements douloureux.

Dans les cas où cette anse elle-même a subi de par son voisinage avec les lésions inflammatoires des altérations de ses tuniques, la rendant friable ou difficile à mobiliser, on peut se contenter de suturer au péritoine des franges épiploïques en les rapprochant le plus possible, ainsi que nous l'avons pratiqué à la Pitié (fig. 7). Cette suture, faite par les uns au catgut, par l'un de nous à la soie fine, donne un excellent résultat, et le plancher pelvien se trouve ainsi recouvert, autant que faire se peut.

Disons, en passant, que l'hystérectomie sus-vaginale se prête beaucoup mieux que l'hystérectomie totale à ce mode de restauration, car la surface à recouvrir se trouve bien moins profondément située et il reste toujours autour du moignon utérin, sur les côtés et surtout en avant, un petit lambeau de péritoine qui, réuni à l'anse sigmoïde, donne une couverture très suffisante. Il va sans dire que l'on ne peut indiquer ici que des règles générales.

Dans chaque cas et suivant les délabrements plus ou moins vastes que l'on désirera réparer, l'on utilisera les lambeaux et les organes que l'on pourra, en ayant bien soin de ne jamais immobiliser ceux

1. *De la péritonisation dans les laparotomies* (*Revue de Chirurgie*, Paris, 1901, t. I, p. 664).

pour lesquels cette fixation amènerait des tiraillements douloureux. Il faut savoir aussi que dans certains cas, la seule suture de deux ou trois franges épiploïques empêchant un contact direct suffit, en permettant au-dessous d'elles la cicatrisation d'une surface qui ne

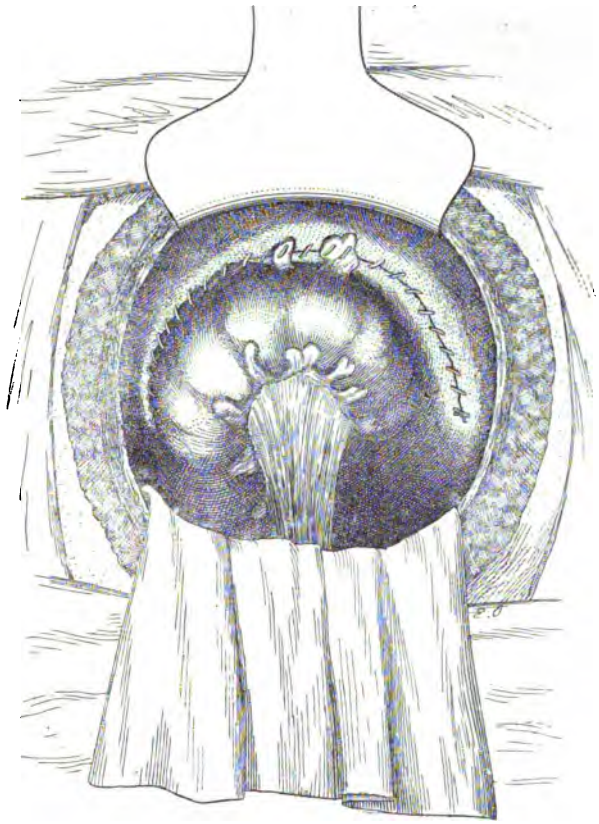

Fig. 7. — Hystérectomie abdominale supra-vaginale. Suture du péritoine à des franges épiploïques (Thèse de Delage).

pourra pas adhérer aux anses intestinales par les petits espaces qui les séparent.

Nous n'avons pas connaissance de cas où l'abaissement de l'anse sigmoïde et la suture vésico-sigmoïde aient entraîné de troubles de la défécation ou de la miction. Amann et Quénu n'en ont pas observé non plus.

Avant d'abaisser le plan incliné, on place un *drain* dans la cavité pelvienne, au point qui correspond au fond du cul-de-sac de Dou-

glas. Dans les cas où l'on n'aura pour couverture séreuse que l'anse sigmoïde attirée selon le procédé de Amann, il est bon de placer un tube qui vient drainer la région sous-jacente à la couverture séreuse et un second qui plonge dans l'étage supérieur. L'on ramène alors la malade dans la position horizontale; l'S iliaque et les anses grêles viennent reposer sur le fond du pelvis; on les recouvre avec l'épiploon ou ce qu'il en reste si l'on en a réséqué; enfin, l'on ferme la paroi.

Huitième temps. — *Suture de la paroi.* — Il faut apporter à cette suture un soin extrême, et l'on n'aura ainsi jamais à constater d'éventration. A la clinique chirurgicale de la Pitié, on emploie exclusivement la soie stérilisée par la vapeur entre 120° et 130°.

Un premier plan de points séparés et de points en U avec la plus fine soie ferme le péritoine; avec la soie moyenne, on fait un étage de points séparés, réunissant l'aponévrose antérieure de la gaine des droits. Enfin, on suture la peau par quatre ou cinq points profonds avec des crins de Florence forts et des points superficiels avec des crins plus fins.

Par cette suture à trois étages, on obtient une réunion absolument solide, et nous n'avons vu que très rarement d'éliminations des fils de soie ou d'abcès à leur niveau, à plus forte raison, jamais d'éventration.

C. — Soins post-opératoires.

La malade est reportée dans son lit, en la replaçant sur la planche à l'aide de laquelle on l'a amenée sur le lit d'opération. On lui met la tête un peu basse et on lui glisse un coussin sous les genoux. On la réchauffe à l'aide de linges chauds et de boules d'eau chaude.

Immédiatement et dans le tissu cellulaire sous-cutané des cuisses, on fait une injection de sérum artificiel stérilisé avec la solution de 7 grammes de chlorure de sodium pour 1000 grammes d'eau stérilisée ou bouillie, qui nous paraît la meilleure.

La technique de ces injections est des plus simples. A 1 m. 50 au-dessus du lit de la malade, sont accrochés deux flacons contenant chacun 500 grammes de sérum et pourvus d'un long tube de caoutchouc terminé par une aiguille creuse. L'on enfonce chacune de ces aiguilles dans chacune des cuisses de la malade et le sérum s'écoule lentement.

Quand le flacon est vide, l'aiguille est retirée et son point d'entrée

obturé avec un petit tampon d'ouate stérilisée imbibé de stérésol. On peut faire ainsi une injection de 1000 grammes de sérum et le soir en pratiquer une d'une égale quantité ou seulement de 500 grammes. Ces injections ne sont pas inutiles, comme on a cru devoir le dire. Certains chirurgiens ne les emploient pas, d'autres reprochent leur emploi constant et vont jusqu'à déconseiller ces « véritables inondations de sérum », le mot nous a été dit.

Or, nous sommes d'un avis tout à fait contraire; nous les avons vu pratiquer systématiquement dans le service de clinique chirurgicale de la Pitié, et il faut reconnaître qu'elles remontent puissamment les malades, qu'elles s'opposent avec efficacité au choc. Elles ont, de plus, l'avantage de donner à l'organisme un moyen de prévenir l'infection, dans les cas où par exemple, malgré de minutieuses précautions, une poche purulente s'est rompue au cours de l'intervention, souillant le fond de l'excavation pelvienne.

Si dans la journée la malade est très faible, si le pouls est lent, on pourra lui faire une injection de caféine ou d'éther. Les indications de la morphine sont si rares que nous considérons son emploi comme devant être assez exceptionnel et, en tout cas, à très petites doses (1/4 de centigramme).

Si la malade vomit, on ne lui fera même pas sucer de petits morceaux de glace, et de toute façon elle restera à la diète liquide absolue; ni grog, ni champagne.

Inutile de faire le lendemain un premier pansement, si l'on n'a pas drainé. Au contraire, le pansement renouvelé tous les jours est indispensable quand on a laissé un drain.

Voici comment on doit procéder à ce pansement : avec l'aspirateur Potain, auquel on adapte une sonde molle stérilisée que l'on introduit à l'aide de pinces dans l'ouverture du drain, on pratique l'aspiration du contenu de ce dernier. Le premier jour et quelquefois le second jour, on retire environ une petite cuillerée à café de sérosité sanguinolente, puis un peu de sérosité seulement.

En général, l'aspiration donne des résultats pendant deux ou trois jours; quand on ne retire plus rien, on peut enlever le drain, et cela environ de quarante-huit heures à quatre jours après l'opération.

Quand celle-ci a été très complexe, que l'on s'est trouvé en présence de poches multiples et suppurées, que le ligament large lui-même était infiltré, quand il y a eu rupture d'une poche purulente ou quand il existe un drain au contact de surfaces cruentées non recouvertes de péritoine, on retire par aspiration non seulement du sang, mais encore un liquide séro-sanguinolent ou même séro-purulent, dont il est facile de faire des cultures. Ce n'est que très

rarement que ce liquide a l'aspect du pus véritable, mais plutôt celui d'un liquide louche. Il convient alors de laisser le drain jusqu'à ce qu'il ne donne plus passage à de pareilles sécrétions, et quand celles-ci commencent à se tarir, il faut non pas retirer le drain tout d'un coup, mais le remplacer par un ou deux drains successifs de plus petit calibre. En général, on peut toujours dans ces cas supprimer le drain du huitième au dixième jour.

Enfin, dans des cas exceptionnels, le drain fournissant une certaine quantité de liquide séro-purulent odorant (*bacterium coli*), on sera autorisé à pratiquer dans son intérieur des injections soit avec l'eau oxygénée étendue, soit simplement avec le sérum artificiel stérilisé.

Si les deux ou trois premiers jours qui suivent l'opération, la malade est très faible ou tend à avoir de la température, il est bon de lui faire encore journellement une injection sous-cutanée de 500 grammes à 1000 grammes de sérum artificiel, tout comme le premier jour.

Il est rare que la malade urine seule le premier jour; on est généralement obligé de la sonder, bien entendu en prenant les précautions aseptiques les plus grandes; on ne saurait le trop répéter; mais le second jour, elle peut s'en passer. C'est également le second ou le troisième jour que la malade rend des gaz par l'anus. A partir de ce moment seulement on lui fait prendre du lait. Si la malade a de petites coliques et ne rend pas de gaz, qu'elle ait la sensation que ceux-ci s'arrêtent dans le rectum, on peut faciliter leur évacuation en plaçant une grosse sonde rectale à demeure. Il est rare que l'on soit obligé de lui donner un lavement (eau et glycérine) pour la soulager.

La malade ne va d'ordinaire à la selle que le quatrième jour, spontanément ou à la suite d'un lavement simple avec de l'eau stérilisée en petite quantité. On peut alors commencer à l'alimenter légèrement; dans les cas où l'intestin a subi au cours de l'opération une légère atteinte nécessitant une réparation totale ou partielle de ses tuniques, il faut l'immobiliser pendant au moins huit jours.

Les crins profonds de la suture de la paroi sont enlevés au huitième jour; les crins superficiels au dixième jour seulement.

En général, le drain est retiré du quatrième au huitième jour, sauf les cas exceptionnels déjà signalés, et qui, pour nous, résultent d'une sorte d'auto-inoculation du trajet du drain par les microbes du tube digestif à travers les parois malades de l'intestin.

La malade se lève vers le vingtième jour et sort peu après, soit d'ordinaire quatre semaines après avoir été opérée.

LE
REFLUX DANS LA GASTRO-ENTÉROSTOMIE

Par E. TAVEL,

Professeur à la Faculté de Médecine de Berne.

L'histoire du reflux après la gastro-entérostomie est aussi vieille que celle de cette opération elle-même.

Wölfler[1], en effet, dans l'article qui donne la description de sa méthode et du premier cas opéré par lui, rapporte l'observation de Billroth, qui perdit son premier opéré de gastro-entérostomie peu après l'opération, à la suite de vomissements bilieux incoercibles. L'autopsie avait montré qu'aucun accident péritonitique n'était survenu et que seul, le reflux du contenu de la branche afférente dans l'estomac avait été la cause des accidents mortels.

Dès lors, cet accident fut observé par la plupart des chirurgiens qui ont pratiqué la gastro-entérostomie et a inspiré un nombre considérable de méthodes opératoires, destinées à parer à un inconvénient grave d'une opération excellente en elle-même.

Les observations de reflux sont fort nombreuses. Il est dû à des causes très diverses, dont les constatations cliniques et l'étude expérimentale ont fait l'objet de nombreux travaux.

Il n'en subsiste pas moins de grandes divergences sur l'importance de cette complication, sur l'opportunité d'y parer par de nouvelles méthodes opératoires, et sur la physiologie même de ce phénomène.

Ayant eu la bonne fortune de faire sur un cas de ce genre une observation qui, par les nombreuses interventions opératoires nécessitées, et par le fait que le sujet était lui-même médecin et savait apprécier les symptômes, équivaut à une expérience physiologique, je crois utile de reprendre cette question, de la mettre au point et de tirer des recherches cliniques et expérimentales déjà publiées, accompagnées de mon observation, des conclusions qui aideront le chirurgien à apprécier l'importance du phénomène et à l'éviter.

1. *Centralblatt für Chirurgie*, Bd VIII, 1881, p. 705.

VARIÉTÉS DU REFLUX.

Donner une définition du reflux est chose difficile, puisque sous cette dénomination il faut faire rentrer quatre processus bien différents :

1° Le déversement des sucs duodénaux, suc pancréatique et bile, par le pylore dans l'estomac (*a* du schéma).

2° Le déversement du contenu par la branche afférente de l'anastomose dans l'estomac (*b*).

3° Le déversement de l'estomac dans la branche afférente de l'anastomose (*c*).

4° Le déversement de la branche efférente dans l'estomac (*d*).

Ces quatre modes de déversement peuvent, si l'on veut, se définir : *circulation défectueuse dans l'anastomose*; le terme de *circulus vitiosus* employé couramment en Allemagne pour désigner le phénomène, n'est donc point mauvais, bien que Pétersen[1] lui reproche, avec raison peut-être, de n'être point conforme à l'usage qu'on fait généralement de ce terme.

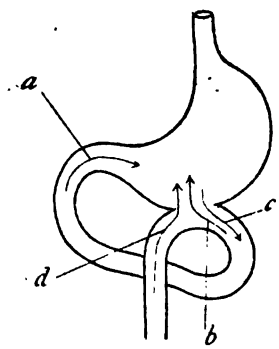

Fig. 1. — Schéma des quatre variétés de reflux (Les flèches indiquent la direction dans laquelle peut se produire le reflux).

On pourrait dire aussi que le reflux est le *renversement de la fonction normale*; mais, dans les quatre variétés de reflux indiquées dans notre schéma, il ne suffit pas toujours de renverser la flèche pour obtenir la bonne circulation, il faut la déplacer et, sous ce rapport, l'expression de *régurgitation*, la plus communément employée par les auteurs allemands, n'est pas non plus exempte de reproches; le terme français de *reflux* me paraît préférable (fig. 1).

La variété *a* : *Déversement des sucs duodénaux par le pylore dans l'estomac*, a été admise par quelques auteurs, et il n'est pas douteux qu'elle puisse se produire, puisqu'il arrive aussi que, sans gastro-entérostomie, on constate la présence de bile dans l'estomac; mais la question est de savoir si cet accident, l'entrée par voie rétrograde des sucs duodénaux dans l'estomac, comme l'a admise Doyen[2], peut amener le syndrome clinique que nous entendons désigner par le

1. *Beiträge zur klinischen Chirurgie*, Bd XXIX, p. 597.
2. Cit in Chlumskij, *Beiträge zur klin. Chirurgie*, Bd XX.

reflux. L'expérimentation et les observations cliniques déjà assez nombreuses, celles entre autres fort intéressantes de M. le Pr Terrier[1] et la nôtre, montrent que le déversement du duodénum, par le pylore, dans l'estomac est intermittent, se produit à la fin de la digestion et ne cause pas les accidents qui accompagnent le vrai phénomène du reflux.

La variété *b* : *Déversement des sucs duodénaux par la branche afférente de l'anastomose dans l'estomac*, est certainement l'accident le plus fréquent et le plus grave.

Dans la gastro-entérostomie ordinaire, aucune raison mécanique ne s'oppose à l'entrée du suc duodénal dans l'estomac; au contraire, il semble que l'accident doive nécessairement se produire, et que s'il ne se produit pas, il y a pour cela des raisons fonctionnelles, la péristaltique intestinale par exemple qui, nous le verrons dans notre observation, arrive à faire suivre aux sucs duodénaux le trajet intestinal normal sans s'inquiéter d'une jéjuno-jéjunostomie large et parfaitement bien placée.

La variété *c* : *Déversement de l'estomac dans la branche afférente de l'anastomose*, est un accident plus rare, mais dont la possibilité par compression de la branche efférente, ou par éperon obstruant cette branche, est démontrée par plusieurs faits cliniques soit par la biopsie, soit par la nécropsie; le duodénum est alors énormément dilaté, le contenu de l'estomac et du duodénum n'ayant aucune issue.

La variété *d* : *Déversement rétrograde de la branche efférente dans l'estomac*, a été observée par quelques auteurs.

Les vomissements, au lieu d'être bilieux comme dans la variété *b*, sont fécaloïdes. C'est à la suite d'un cas de ce genre que Kocher a imaginé son procédé valvulaire.

Causes du reflux.

Elles sont fort diverses. Chlumskij[2], dans son excellente étude sur la gastro-entérostomie, en a signalé les principales.

1° *Formation d'un éperon*. C'est la cause la plus fréquente. L'anastomose une fois faite, les deux branches sont suspendues par elles à l'estomac en un point qui reste fixe, et l'anse anastomosée, au lieu de rester anse avec courbe égale, se coude brusquement au point d'insertion; la paroi inférieure, par l'application des deux branches l'une contre l'autre, forme alors un éperon, qui, en s'inflé-

1. *Revue de Chirurgie*, 1896, p. 182.
2. *Beiträge zur klinischen Chirurgie*, Bd XX, p. 231 et 487.

chissant d'un côté ou de l'autre suivant les cas, bouche ou la branche afférente, ou la branche efférente, et provoque une des variétés du reflux (fig. 2).

C'est surtout à l'insertion de la branche afférente qu'on observe le coude, et cela s'explique facilement, puisqu'en général l'estomac est étalé horizontalement pendant l'opération, tandis que, comme l'a fait remarquer Doyen, son grand axe est presque vertical dans l'abdomen.

2° Le déplacement du jéjunum peut amener un coude au repli duodéno-jéjunal et provoquer de cette manière aussi un ileus du duodénum. Un cas de ce genre a été observé par Mikulicz et décrit par Chlumskij [1] : la malade mourut vingt-quatre heures après l'opération.

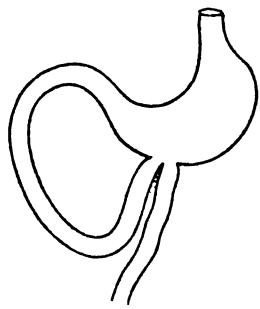

Fig. 2. — Mécanisme de la formation de l'éperon à la paroi inférieure de l'anse anastomosée.

3° Il arrive facilement aussi que l'ouverture intestinale soit plus grande que l'ouverture stomacale, cette dernière se rétractant et formant une couronne de petits replis qui obstruent la branche efférente. Chlumskij a observé deux cas de ce genre dans la clinique de Mikulicz : les deux malades moururent. A l'autopsie, il ne passait pas une goutte d'eau de l'estomac dans la branche efférente.

4° Si l'incision de l'estomac est parallèle à son grand axe, il peut arriver que la contraction des fibres longitudinales diminue tellement le calibre de la fistule que celle-ci devient imperméable.

5° Si la suture muco-muqueuse est insuffisante, on peut observer que les bords de celle-ci se réunissent immédiatement après l'opération ; alors plus rien ne passe dans l'anastomose.

6° Si l'anastomose n'est pas recouverte de muqueuse, on peut observer dans la suite une rétraction cicatricielle suivie de sténose complète ou de sténose partielle de l'une ou de l'autre des branches de l'anastomose, ce qui peut aussi amener les symptômes du reflux ou les exagérer.

7° Doyen a aussi signalé la compression de la branche efférente par le côlon transverse comme cause du reflux.

8° Brown [2] a signalé une cause rare. Dans un cas où, après l'opération, il se produisit des vomissements bilieux, on refit la laparo-

1. *Beiträge zur klinischen Chirurgie*, Bd XX, p. 235.
2. *Centralblatt für Chirurgie*, 1900, p. 938.

tomie et on trouva dans la lumière de l'anastomose une membrane qui fut enlevée; le malade guérit.

9° Steudel[1] rapporte l'histoire d'un cas opéré par Czerny, d'après la méthode de von Hacker. Gastro-entérostomie rétro-côlique postérieure. Quelques semaines après l'opération, vomissements bilieux, symptômes de reflux; le malade est relaparotomisé : on trouve dans le mésocôlon une bride cicatricielle qui étranglait la branche efférente et avait provoqué le reflux. Une opération plastique suffit à remettre tout en ordre.

Mais il n'y a pas que les obstacles mécaniques qui peuvent amener le reflux ou contribuer largement à sa production.

10° L'implantation anti-péristaltique de l'anse anastomosée avec l'estomac contribuera certainement à faciliter le reflux, et sous ce rapport l'ancienne opération de Wölfler laisse certainement à désirer; aussi, dès les premiers temps, a-t-on cherché à obtenir une implantation iso-péristaltique.

11° L'implantation antérieure est certainement aussi moins favorable que l'implantation postérieure dans laquelle le chyme stomacal tombe pour ainsi dire spontanément dans la branche efférente.

Importance clinique du reflux.

L'importance que les chirurgiens attachent à ce phénomène varie énormément.

Czerny[2], qui a eu peu de complications graves de ce fait, en employant la méthode de von Hacker, trouve qu'il est superflu de chercher à modifier la technique opératoire dans ce but.

Trognon[3], dans sa thèse faite sous les auspices de M. le Pr Terrier, trouve aussi qu'il n'y a pas lieu de compliquer l'opération en vue de parer à cette éventualité.

Reclus[4] considère la crainte d'un reflux de la bile dans l'estomac comme chimérique et n'accepte pas les modifications opératoires destinées à y obvier.

Rockwitz[5], Merkens[6] s'expriment d'une manière analogue.

Terrier[7] rappelle que l'introduction de la bile dans l'estomac

1. *Beiträge zur klinischen Chirurgie*, Bd XXIII.
2. Steudel. *Beiträge zur klinischen Chirurgie*, Bd XXIII, p. 1, etc.
3. *La gastro-entérostomie en France*, thèse. *Centralblatt für Chirurgie*, 1894, p. 576.
4. *Revue de Chirurgie*, 1892, p. 976.
5. *Deutsche Zeitschrift für Chirurgie*, Bd XXV, p. 504.
6. *Eod. loc.*, Bd LIV, p. 376.
7. *Revue de Chirurgie*, 1896, p. 178.

ne paraît pas entraver l'action du suc gastrique, fait déjà signalé depuis assez longtemps par A. Dastre (1880-1883).

Deux observations de cholécysto-gastrostomie, l'une de Terrier, l'autre de Wickhoff et Angelberger, prouvent, en effet, que la digestion stomacale est possible en présence de la bile.

Une seconde observation de Terrier et une observation de Ledderhose[1], dans lesquelles des tumeurs de la partie inférieure du duodénum rendaient le reflux nécessaire, prouvent aussi que la bile et le suc pancréatique peuvent se déverser dans l'estomac sans troubler sa fonction, et sembleraient à première vue prouver que le reflux est un phénomène dont on a exagéré l'importance, et donner tort aux nombreux chirurgiens qui ont cherché, par les méthodes les plus diverses et souvent les plus compliquées, à prévenir le phénomène.

Prenons pour point de départ de notre discussion la médecine expérimentale.

Nous avons déjà fait allusion aux expériences de Dastre; Oddi[2] les répéta et « pratiqua sur le chien une fistule cholécysto-stomacale, à la suite de laquelle la digestion stomacale n'a pas été troublée par l'apport de la bile ».

Ces expériences qui ont été mises en avant pour prouver que la digestion stomacale n'est pas troublée par le reflux dans la gastro-entérostomie, ne prouvent en fait rien du tout, puisque avec le mode d'anastomose employé on ne tient pas compte du suc pancréatique qui continue à s'écouler librement dans l'intestin. Chlumskij[3] a institué une série d'expériences sur le chien pour fixer ce point. Il coupe le jéjunum et insère le bout stomacal à la partie supérieure de l'estomac près du cardia, puis il insère le bout rectal dans la partie pylorique; ainsi, les sucs duodénaux se déversaient continuellement dans l'estomac pendant tout le temps de la digestion (fig. 3). Ses trois chiens moururent quelques jours après l'opération, sans aucune trace de péritonite, avec une soif intense, manque total d'appétit et amaigrissement, pas de vomissements.

Pour décider la question de savoir si c'était le suc pancréatique ou la bile, ou le mélange de ces deux liquides qui amenait les symptômes, Chlumskij répète d'abord l'expérience de Dastre et de Oddi, en sectionnant le cholédoque dont il ferme les deux bouts, et fait une cholécysto-gastrostomie; ses deux chiens vivent, l'un, un animal chétif, dix-huit jours, et l'autre reste parfaitement bien portant.

1. Ledderhose. *Revue de Chirurgie*, vol. XX, p. 483.
2. Oddi, in Terrier, *loc. cit.*, p. 178.
3. *Loc. cit.*, p. 520 et suivantes.

Puis, dans une expérience subséquente, il refait son anastomose (Voir fig. 3) en ajoutant une cholécystentérostomie dans la branche efférente du jéjunum implanté dans l'estomac. Le chien opéré ainsi meurt avec des symptômes analogues à ceux observés dans la première série : soif intense, manque d'appétit, mort d'inanition quatre jours après l'opération, sans péritonite.

Chlumskij démontrait donc par ses expériences que l'afflux du suc pancréatique et de la bile dans l'estomac était funeste, que la bile seule n'entravait pas la digestion et que le suc pancréatique seul

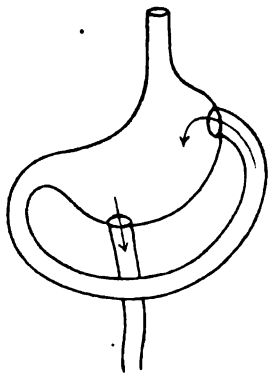

Fig. 3. — Schéma de l'expérience de Chlumskij.

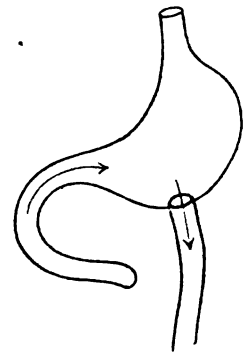

Fig. 4. — Schéma de l'expérience de Steudel.

n'amenait les mêmes symptômes que quand il est déversé simultanément avec la bile.

La question paraissait assez claire, lorsque parut le travail de Steudel[1] qui obtenait des résultats différents. Ses expériences avaient aussi pour but de rechercher l'influence du déversement des sucs duodénaux dans l'estomac, mais par une autre méthode plus simple en apparence. Au lieu d'implanter comme Chlumskij les deux bouts du jéjunum sectionné dans l'estomac, il ferme le bout stomacal et force ainsi les sucs duodénaux à refluer par le pylore dans l'estomac (fig. 4). Deux de ses chiens moururent avec les symptômes décrits par Chlumskij, le troisième vécut dix-huit jours, mangeait, et paraissait rétabli lorsqu'il mourut accidentellement.

L'observation de Ledderhose sur l'homme, qui réalise à peu près l'expérience de Steudel, paraissait aussi démontrer que Chlumskij avait tort; mais ce dernier, reprenant les expériences de Steudel, opéra trois chiens d'après la méthode de celui-ci : deux moururent et le troisième se remit.

1. *Loc. cit.*

Un chien auquel il fit la même opération avec, en plus, une cholécystentérostomie, après section du cholédoque, vécut aussi quatre semaines.

La différence entre les résultats obtenus avec le procédé de Chlumskij et celui de Steudel s'explique facilement selon Chlumskij.

Dans les premières expériences de ce dernier, le suc pancréatique s'écoulait d'une manière continue dans l'estomac et entravait ainsi la digestion; dans les expériences de Steudel, au contraire, le pylore ne s'ouvrait apparemment qu'une fois la digestion terminée, à un moment où le suc pancréatique, qui seul est funeste, ne pouvait plus entraver la digestion stomacale; la même explication peut être donnée pour le càs de Ledderhose sur l'homme et prouve que c'est l'afflux continuel et non discontinu du suc pancréatique qui amène chez le chien le syndrome de Chlumskij et chez l'homme les symptômes qui accompagnent le phénomène du reflux (variété *b*).

Masse [1] a répété les expériences de Oddi et a pratiqué la cholécysto-gastrostomie chez un grand nombre de chiens; il conclut à tort, avec Hartmann et Soupault, que les symptômes du reflux sont dus à la pénétration du contenu stomacal dans la branche afférente et ne tient nul compte du suc pancréatique et des expériences de Chlumskij. Les expériences de Steudel et la deuxième série de Chlumskij ont paru postérieurement au travail de Masse et de Hartmann et Soupault.

Reste une difficulté à expliquer.

Pourquoi le phénomène du reflux n'entraîne-t-il pas plus régulièrement les symptômes fâcheux observés; car il faut admettre que les sucs duodénaux pénètrent dans l'estomac non seulement dans les cas où des symptômes graves ou même la mort s'ensuit, mais aussi dans une série d'autres cas opérés d'après la même méthode et dans des conditions analogues.

Cette question a préoccupé plusieurs observateurs, et nous avons sur ce point des recherches cliniques importantes et exactes.

Kausch [2], en Allemagne, a analysé le contenu stomacal de onze gastro-entérostomies opérées dans la clinique de Mikulicz. Hartmann et Soupault [3], en France, ont fait la même étude sur vingt cas, et ces auteurs ont dans tous les cas, sauf dans un cas de Hartmann et Soupault, trouvé de la bile dans l'estomac. Kausch conclut de ses recherches qu'il n'est pas douteux que le suc pancréatique ne s'y

1. Masse, *in* Hartmann et Soupault, p. 155.
2. *Centralblatt für Chirurgie*, 1899, p. 1015.
3. *Revue de Chirurgie*, t. XIX, p. 137.

trouve aussi. Carle et Fantino [1] disent avoir aussi observé dans tous les cas de gastro-entérostomie le retour de la bile dans l'estomac, aussi bien dans la gastro-entérostomie antérieure que dans la postérieure. Sur ce point donc, tout le monde est d'accord.

Que le résultat de cette invasion de l'estomac par des liquides qui n'ont rien à y faire ne soit pas également funeste à tous les opérés, cela tient évidemment à des causes multiples; la sensibilité individuelle joue chez l'homme un rôle plus grand encore que chez le chien, où nous avons vu que ces animaux réagissent différemment; Hartmann et Soupault relèvent le fait que, à jeun, la bile manque souvent, et il est possible que la sécrétion de la bile et du suc pancréatique ait une intermittence variable chez les différents individus; la position de l'anastomose jouera aussi un grand rôle et on comprend aisément que l'anastomose postérieure, qui est inférieure dans la position horizontale, est bien moins favorable que l'antérieure à la production du reflux; enfin, il faut admettre, et notre observation donnera une preuve de ce fait, que les sacs duodénaux peuvent passer à côté d'une ouverture, même large, sans y entrer et suivre le cours de la péristaltique intestinale.

En résumé, nous pouvons conclure des recherches expérimentales et cliniques décrites, que si la pénétration de la bile est indifférente à la digestion stomacale, il n'en est pas toujours de même de la pénétration du suc pancréatique et que si les accidents graves, dus au reflux, variété *b*, ne sont pas plus fréquents dans la gastro-entérostomie, cela tient à des causes multiples dont nous en connaissons plusieurs, mais que cette rareté relative du reflux ne suffit pas pour permettre de nier le phénomène et son importance.

Quelques autopsies montrent que le reflux devait nécessairement se produire. Peham [2], qui a décrit les soixante-sept cas opérés jusqu'en 1897 dans la clinique d'Albert, dit que le reflux n'a été expliqué par l'autopsie que dans deux cas, mais que l'observation clinique force à admettre bien plus souvent le phénomène. Kappeler [3], sur ses vingt et un cas, a observé trois fois des symptômes de reflux, et cela dans les trois cas dans lesquels il n'avait pas fixé à l'estomac les branches afférentes et efférentes de l'anse au-delà de l'anastomose. Il fait de nombreuses expériences sur le cadavre pour rechercher la meilleure méthode de parer à la complication du reflux et ajoute que si les observations cliniques et expérimentales ont démontré l'innocuité de la bile dans l'estomac, il n'en est pas de même du suc pancréatique.

1. *In* Hartmann et Soupault; et *Centralblatt für Chirurgie*, 1898, p. 506.
2. *Deutsche Zeitschrift für Chirurgie*, Bd XLVIII, p. 484.
3. *Deutsche Zeitschrift für Chirurgie*, Bd XLIX, p. 113.

Sur soixante-cinq cas de la clinique de Czerny [1], un seul présenta des symptômes graves de reflux et guérit par une entéro-anastomose.

Mikulicz [2] perd sept de ses soixante-quatorze opérés à la suite de troubles de circulation, fait sept fois l'entéro-anastomose secondaire et en sauve ainsi quatre.

Petersen [3], qui donne postérieurement à Steudel les résultats de la clinique de Heidelberg, admet que le reflux a son importance et attribue surtout à l'éperon qui ferme la branche efférente la cause de la complication. Tandis que sur 215 gastro-entérostomies postérieures, d'après von Hacker, il n'y a pas eu un seul cas de reflux sérieux, sur 21 gastro-entérostomies antérieures, il a fallu faire trois fois l'entéro-anastomose secondaire, avec un décès.

Roux [4], pour éviter le reflux, a adopté la méthode en Y, sur laquelle nous reviendrons.

Courvoisier [5], von Hacker [6], Sonnenburg [7], Chaput [8], Doyen [9], Villard [10], Faure [11], etc., décrivent des méthodes opératoires spéciales pour parer à cet accident.

Il paraît donc justifié de prendre en considération le reflux après a gastro-entérostomie et de chercher à l'éviter.

Modifications opératoires de la gastro-entérostomie pour prévenir le reflux.

L'opération proposée en 1881, par Wölfler [12], a été exécutée par lui selon le schéma ci-contre, qu'il donne dans sa communication (fig. 5); mais déjà le deuxième malade opéré de cette manière par Billroth mourait de reflux. Wölfler dit expressément que dans ce cas, l'ouverture de la branche afférente dans l'estomac fut trouvée, à l'autopsie, plus grande que celle de l'estomac dans la branche efférente, que donc la bile et le suc pancréatique devaient se déverser dans l'estomac avant d'entrer dans la branche efférente, et bien que le

1. Steudel, *loc. cit.*
2. *In* Chlumskij, *loc. cit.*
3. *Beiträge zur klinische Chirurgie*, Bd XXIX, p. 597.
4. *Revue de Chirurgie*, 1898, p. 1110.
5. *Centralblatt für Chirurgie*, 1883, p. 794.
6. *Eod. loc.*, 1885, p. 60.
7. *Eod. loc.*, 1884, p. 916.
8. *E od. loc.*, 1894, p. 1070.
9. *Revue de Chirurgie*, 1897, p. 1030.
10. *Eod. loc.*, vol. XXII, p. 495.
11. *Centralblatt für Chirurgie*, 1898, p. 341.
12. *Centralblatt für Chirurgie*, 1881, p. 705.

malade eût eu des selles et que donc le passage se fît, il mourut dix jours après l'opération, à la suite de vomissements bilieux.

Cette observation est le point de départ des modifications apportées à la méthode de Wölfler soit par son auteur lui-même, soit par la grande majorité des chirurgiens qui ont fait des gastro-entérostomies.

On a voulu d'abord éviter toute traction sur l'anse duodéno-jéjunale en faisant l'anastomose de l'estomac avec une anse quelconque de l'intestin grêle, pourvu qu'elle se laissât facilement appliquer à l'estomac; dans son premier mémoire, Wölfler ne se prononce pas sur ce point, plus tard il recommande de prendre une anse à 40-50 centimètres du duodénum. Rockwitz qui, chose curieuse, estime que c'est très compliqué de trouver le pli duodéno-jéjunal, recommande pour éviter cette difficulté, de prendre une anse intestinale quelconque, mais plus tard quelques observations, spécialement celles d'Obalinski [1], d'Angerer, de Wassiljew [2] et de Lauenstein [3], où l'anastomose avait été faite tout près, à 20 et 40 centimètres de la valvule de Bauhin, prouvèrent, par leur issue fatale, due à des diarrhées incoercibles, qu'il fallait avoir soin de faire l'anastomose avec une anse jéjunale. Sous ce rapport, de nouveau, tout le monde est maintenant d'accord que la première chose à faire est de trouver le pli duodéno-jéjunal; on déterminera alors facilement soit l'anse à anastomoser, soit la direction de la péristaltique, sans recourir à l'expérience de Nothnagel qui n'est ni nécessaire, ni utile, puisqu'elle n'est pas décisive (Lauenstein).

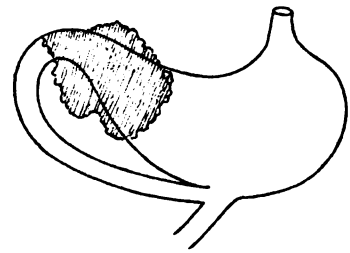

Fig. 5. — Gastro-entérostomie antécôlique antérieure (Schéma de Wölfler).

Ce point de principe est donc résolu.

On a voulu, par une insertion plus favorable dans l'estomac, éviter le déversement des sucs duodénaux dans cet organe.

Von Hacker [4] recommande de faire l'insertion non à la face antérieure, mais à la face postérieure de l'estomac; il relève en haut l'estomac avec le côlon transverse, incise dans un endroit peu vascularisé le méso-côlon et insère le commencement du jéjunum à la face pos-

1. *Centralblatt für Chirurgie*, 1891, p. 426.
2. *Eod. loc.*, 1895, p. 989.
3. *Eod. loc.*, 1888, p. 472.
4. *Eod. loc.*, 1885, p. 60. *Verhandlungen.*

térieure et inférieure de l'estomac ; cette *gastro-entérostomie rétro-côlique postérieure transmésocôlique* est bien supérieure à l'opération recommandée par Wölfler, la *gastro-entérostomie antécôlique antérieure*, qui expose à la compression du côlon et favorise le déversement des sucs duodénaux dans l'estomac; nous avons vu déjà par la statistique de Petersen, que sur 215 cas opérés d'après la méthode de von Hacker, pas un seul n'avait présenté des symptômes sérieux de reflux. D'autres chirurgiens s'expriment dans le même

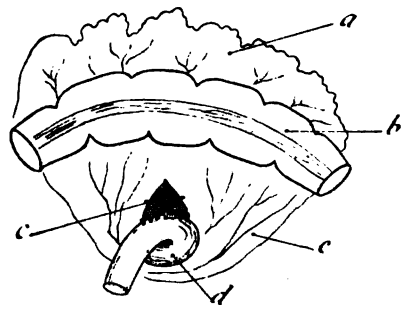

Fig. 6. — Gastro-entérostomie rétro-côlique postérieure (d'après von Hacker). *a*, épiploon; *b*, côlon transverse; *c*, paroi postérieure de l'estomac; *d*, commencement du jéjunum; *e*, méso-côlon.

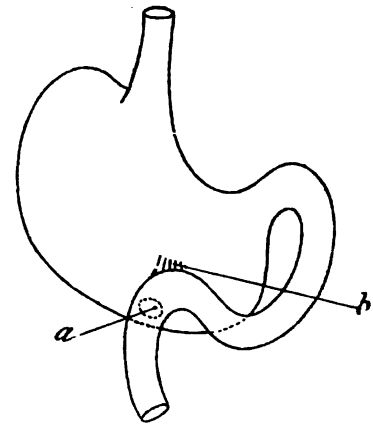

Fig. 7. — Gastro-entérostomie de von Hacker, vue par derrière (d'après Petersen). *a*, anastomose; *b*, plica duodeno-jejunalis.

sens, mais encore faut-il savoir qu'un rétrécissement cicatriciel du méso-côlon peut étrangler la branche afférente, et Steubel[1] recommande, pour éviter cet accident, de toujours fixer le méso-côlon à l'estomac. Petersen, qui donne une description topographique excellente de la région, recommande, pour éviter tout éperon, de ne pas insérer le jéjunum à 20-25 centimètres de son commencement, comme l'indiquait primitivement von Hacker, ni à 40-60, comme le veut Kappeler, à 50 centimètres comme Chlumskij, ou à 60-80 comme Kader, mais aussi près que possible de son point d'émergence dans le péritoine du reste, si l'on compare le schéma original de von Hacker et le schéma d'une gastro-entérostomie comme la veut Petersen, on voit que sur le papier, ces chirurgiens sont d'accord et que von Hacker a fait un lapsus en indiquant 20-35 centimètres, comme il en a convenu plus tard.

1. *Beiträge zur klinischen Chirurgie*, Bd XXIII, p. 391.

L'opération de von Hacker a été adoptée comme méthode de choix par beaucoup de chirurgiens et des plus distingués : je citerai Czerny, Mikulicz, Eiselsberg, Pantaloni, etc.

Courvoisier [1] avait proposé deux ans avant von Hacker (1883) une modification du procédé de Wölfler, destinée à éviter la compression du côlon par l'anse anastomosée, accident observé par Lauenstein. Courvoisier divise l'épiploon gastro-côlique, le méso-côlon, et attire par cette ouverture le commencement du jéjunum qu'il anastomose à la face postérieure de l'estomac ; cette *gastro-entérostomie rétro-côlique postérieure trans-épiploo-mésocôlique* n'a donné à son auteur que des insuccès; elle est difficile, expose à la gangrène du côlon et n'a pu s'introduire dans la pratique, mais a probablement contribué à faire découvrir à von Hacker son procédé qui en dérive.

Si l'opération de von Hacker a considérablement diminué les cas de reflux, elle n'abolit pas la possibilité de cette complication; en outre, elle expose aux dangers d'une constriction cicatricielle de l'anastomose par le méso-côlon; aussi a-t-on cherché d'autres modes d'implantation.

Kümmel [2] fit en 1895 une *gastro-duodénostomie* qui est restée un cas unique, dit Chlumskij, mais qui mériterait certainement un

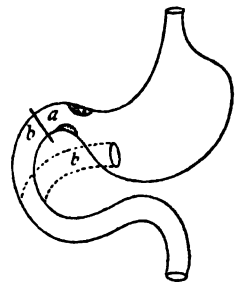

Fig. 8. — Gastro-duodénostomie de Kümmel. *a*, bout duodénal du pylore à suturer; *b*, bout pylorique du duodénum à insérer dans l'estomac.

meilleur sort. Kümmel coupe le duodénum au-dessus de l'ampoule de Vater, ferme le bout stomacal (*a*) et insère l'orifice duodénal (*b*) dans l'estomac.

Il va sans dire que cette opération ne peut remplacer la gastro-jéjunostomie que dans un nombre de cas très limité.

Jaboulay [3], en 1892, a aussi exécuté une *gastro-duodénostomie*

1. *Centralblatt für Chirurgie*, 1883, p. 794.
2. Chlumskij, *loc. cit.*, p. 509.
3. Terrier et Hartmann, p. 105.

d'après un type opératoire qui évidemment ne pourra pas servir souvent. Il incise le duodénum, replie l'estomac de manière à

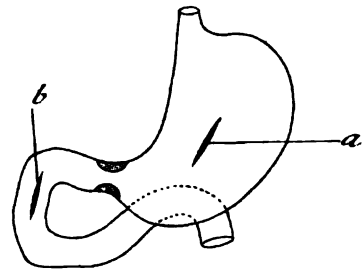

Fig. 9. — Gastro-duodénostomie de Jaboulay (Schéma de Terrier et Hartmann). *a*, incision gastrique de l'anastomose; *b*, incision duodénale de l'anastomose.

mettre sa face antérieure en contact avec l'incision duodénale, et établit l'anastomose.

Villard[1] décrit sous le nom de *gastro-duodénostomie sous-pylorique* un procédé analogue, mais au lieu de plisser l'estomac, il anastomose les parties les plus rapprochées du duodénum et de l'estomac. Comme les autres procédés de gastro-duodénostomie, cette opération n'est guère applicable aux cancers du pylore qui envahissent bientôt la nouvelle bouche. Au point de vue du reflux, la gastro-duodénostomie est bien supérieure à la gastro-jéjunostomie, mais elle ne peut devenir la gastro-entérostomie de choix; la rareté des cas dans lesquels elle est applicable s'y oppose, puis il n'est pas prouvé que dans une bouche sans sphincter, un reflux continu ne puisse pas se produire selon les circonstances.

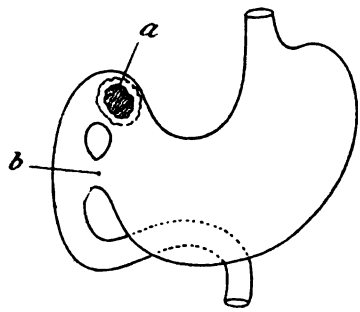

Fig. 10. — Coupe schématique de la gastro-duodénostomie sous-pylorique (d'après Villard). *a*, cancer; *b*, anastomose.

Dans un autre ordre d'idées, et sans vouloir modifier la place de l'embouchure stomacale proposée par Wölfler, on a cherché à obvier à l'inconvénient d'une longue anse intestinale passant par-dessus l'épiploon et le côlon et favorisant ainsi les phénomènes du reflux. Pour arriver par un plus court chemin à la paroi antérieure de l'estomac, il fallait passer par le méso-côlon et l'épiploon : c'est

1. *Revue de Chirurgie*, t. XX, p. 495.

le principe de l'opération de Billroth-Brenner[1]-Bramann[2]-Haasler[3], la *gastro-entérostomie rétrocôlique antérieure.*

Brenner cherche l'anse duodéno-jéjunale par-dessous le côlon, puis incise le méso-côlon et l'épiploon parallèlement aux vaisseaux, c'est-à-dire verticalement, tandis que Haasler incise méso-côlon et épiploon horizontalement, ce qui facilitera la gangrène du côlon; puis l'anse jéjunale est amenée à la paroi antérieure de l'estomac où on établit l'anastomose.

Ce procédé diffère de l'opération de Courvoisier en ce que la recherche de l'anse se fait par-dessous le côlon et non à travers l'épiploon et le méso-côlon et en ce que l'anastomose est établie non à la paroi postérieure, ce qui est alors difficile, mais à la paroi antérieure. Cette méthode ne paraît pas avoir trouvé beaucoup d'adeptes; les avantages n'en sont pas grands et l'exécution ne semble pas devoir être plus facile que celle de l'opération de von Hacker.

Si l'endroit où se fait l'implantation dans l'estomac est important, il ne faut pas négliger non plus le mode d'implantation.

Rockwitz (1887) a fait remarquer que dans l'opération de Wölfler la direction de la péristaltique dans l'anse est contraire à celle de

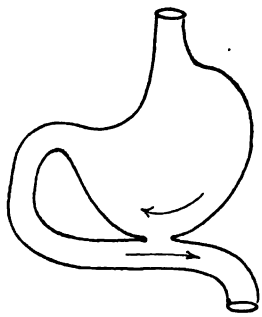

Fig. 11. — Fixation antipéristaltique de l'anse.

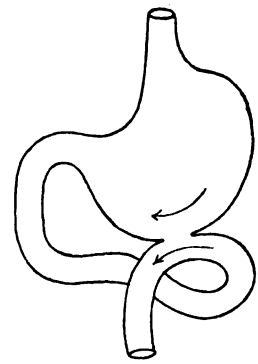

Fig. 12. — Fixation iso-péristaltique de l'anse.

l'estomac; elle est anti-péristaltique. Pour avoir une contraction iso-péristaltique de l'estomac et de l'anse anastomosée, Rockwitz conseille la torsion de l'anse de manière à avoir la branche afférente à

1. *In* Chlumskij, *loc. cit.*, p. 508.
2. *Archiv. f. klin. Chirurgie*, 1893.
3. *Eod. loc.*, t. XLV, p. 201.

gauche et la branche efférente à droite. Comme l'ont fait remarquer Penham[1], et plus tard Hartmann et Soupault[2], cette « soi-disant torsion de l'anse » existe spontanément, si bien que sans le savoir ou sans y faire attention, Lücke avait donné, dans plusieurs cas, à l'anse la position désirée par Rockwitz, ce qui fut constaté à l'autopsie.

Cette modification excellente en principe ne pouvait néanmoins suffire à assurer l'opéré contre le reflux et, dès 1883, Wölfler[3], après avoir fait quelques expériences sur des chiens, proposait une modification opératoire qu'il n'a pas exécutée sur l'homme, mais à laquelle Roux[4] a attaché son nom : *la gastro-entérostomie en* Y ou *gastro-entérostomie postérieure par implantation* (Terrier et Hartmann), opération que, du reste, Maydl avait aussi recommandée en 1892 comme pouvant être appliquée à la jéjunostomie en insérant l'embouchure stomacale à la peau.

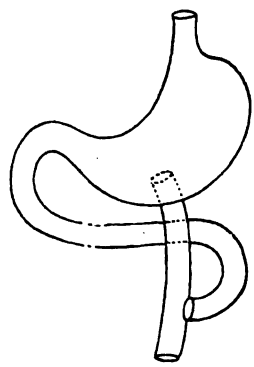

Fig. 13. — Gastro-entérostomie en Y postérieure, de Roux.

L'opération se pratique comme suit : on sectionne le jéjunum, on implante le bout duodénal à 10-20 centimètres au-dessous de l'orifice du bout périphérique qui, ensuite, est fixé à l'estomac; tandis que Wölfler faisait cette implantation à la face antérieure, Roux la fait, règle générale, à la face postérieure.

Cette méthode a donné à Roux un pourcentage de guérisons énorme, 80 p. 100; on lui reproche d'être longue et difficile : elle exige, c'est vrai, deux anastomoses, mais ne me paraît pas présenter de difficultés. Roux l'exécute en 40-60 minutes; dans deux cas où je l'ai exécutée, elle a duré cinq quarts d'heure, pansement compris.

Vallas[5] loue beaucoup cette opération et s'exprime ainsi à son sujet : « Le procédé en Y, de Roux, est de beaucoup le meilleur; il évite les accidents et rétablit dans une perfection vraiment idéale les circulations alimentaire, biliaire et pancréatique. Les autres gastro-entéro-anastomoses doivent être regardées comme des procédés de nécessité ».

1. *Deutsche Zeitschrift für Chirurgie*, Bd XLVIII, p. 484.
2. *Revue de Chirurgie*, 1899, p. 136.
3. *Centralblatt für Chirurgie*, 1883, p. 42.
4. *Revue de Chirurgie*, 1898, p. 1110, et *Centralblatt für Chirurgie*, 1898, p. 508.
5. *Eod. loc.*, 1899, p. 835.

Gangolphe [1], Goullioud [2], Pantaloni [3], considèrent aussi cette opération comme excellente. Je me range absolument à l'avis de Vallas et crois que Roux a rendu un grand service en mettant cette opération en vogue.

Dans le même ordre d'idées, c'est-à-dire dans le but de donner aux sucs duodénaux une issue directe dans l'intestin en évitant complètement le reflux, indiquons encore l'*entéro-anastomose*, c'est-à-dire l'abouchement de la branche afférente avec la branche efférente, soit dans la règle une jéjuno-jéjunostomie.

Lauenstein [4] avait déjà, en 1890, conseillé d'anastomoser la branche afférente avec une autre anse intestinale; cette méthode a cet inconvénient qu'une anse du bas de l'intestin grêle peut se trouver être

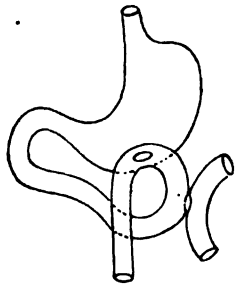

Fig. 14. — Gastro-entérostomie avec entéro-anastomose, d'après Lauenstein.

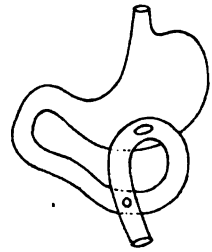

Fig. 15. — Gastro-entérostomie avec anastomose, d'après Braun-Jaboulay.

anastomosée avec le jéjunum. Braun [5] et Jaboulay [6] recommandèrent, en 1892, d'anastomoser la branche afférente avec la branche efférente.

Cette méthode semble, en principe, devoir être excellente pour obvier au reflux et de fait, elle a, comme *opération complémentaire* (Terrier et Hartmann), sauvé la vie de bien des gastro-entérostomisés. Kappeler [7], Czerny [8], Spähr [9], Ricard [10] et d'autres l'ont employée avec succès.

Comme *opération concomitante* de l'anastomose gastro-jéjunale,

1. *Revue de Chirurgie*, 1899, p. 435.
2. *Eod. loc.*
3. *Eod. loc.*, 1899, p. 576.
4. *Centralblatt für Chirurgie*, 1891, n° 40.
5. *Eod. loc.*, 1892, p. 102. *Verhandlungen.*
6. *Cit.* in Chlumskij, *loc. cit.*, p. 266.
7. *Deutsche Zeitschrift für Chirurgie*, Bd L, p. 319.
8. *Cit.* in Petersen, *loc. cit.*
9. *Centralblatt für Chirurgie*, 1899, p. 245.
10. *In* Reynier, *Revue de Chirurgie*, 1897, p. 152.

elle a été recommandée et exécutée par Lauenstein, von Büngner[1], Lindner[2] et Gallet[3].

Si l'entéro-anastomose complémentaire est indiquée comme le moyen le plus simple d'obvier aux accidents de reflux qui suivent une gastro-entérostomie ordinaire, je ne crois pas qu'elle ait un avenir quelconque comme opération concomitante ou d'emblée.

La gastro-entérostomie en Y lui est en tout cas préférable, parce qu'elle est plus simple et qu'elle prévient sûrement le reflux, ce qui n'est pas le cas de la gastro-entérostomie avec jéjuno-jéjunostomie, opération que Doyen[4] a voulu améliorer en réséquant la branche afférente entre les deux anastomoses.

L'opération de Doyen équivaut alors, en définitive, à une gastro-entérostomie en Y, mais son exécution est allongée de la résection de la branche afférente. Ce peut être un procédé de nécessité, je le démontrerai par mon cas, mais ce ne deviendra jamais un procédé de choix. A supposer même qu'un procédé anastomotique plus perfectionné fasse désirer l'anastomose latérale, il sera toujours plus simple de sectionner le jéjunum et d'anastomoser avant ou après suture de l'orifice que de réséquer ensuite; cependant Lucke[5] trouve que c'est la meilleure méthode de gastro-entérostomie.

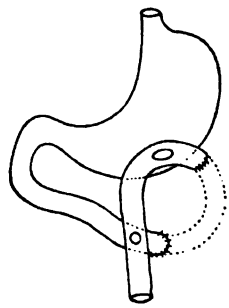

Fig. 16. — Gastro-entérostomie de Doyen.

Au lieu de réséquer la branche afférente comme le fait Doyen, on a voulu se contenter de rétrécir sa lumière. Wölfler[6] la serre un peu dans un fil, Chaput[7] l'entoure d'une lanière de gaze iodoformée, von Hacker[8] fait un plissement longitudinal multiple au moyen de sutures séro-séreuses.

On a objecté au procédé de Wölfler et à celui de Chaput leur danger; quant à celui de von Hacker, je montrerai par mon observation, qu'au bout de quelques semaines il ne reste plus trace d'un pareil plissement, qu'il est donc sans valeur.

1. *Centralblatt für Chirurgie*, 1896, p. 122.
2. *Eod. loc.*, 1899, p. 1112.
3. *Revue de Chirurgie*, 1898, p. 1110.
4. *Eod. loc.*, 1897, p. 1030.
5. *Centralblatt für Chirurgie*, 1899, p. 1016.
6. *Cit.* in Chlumskij, *loc. cit.*
7. *Cit.* in Terrier et Hartmann.
8. *Cit.* in Chlumskij, Terrier et Hartmann.

Le rétrécissement de la branche afférente a aussi été pratiqué dans la gastro-entérostomie ordinaire.

D'autres chirurgiens ont préféré faciliter l'entrée dans la branche efférente plutôt que de rétrécir la branche afférente et de rendre, de ce fait, le reflux difficile dans cette dernière.

Ce principe a été inspiré soit par les cas de reflux, soit par les cas comme celui de Jaboulay[1], où les bords de l'anastomose s'étaient complètement recollés, d'où ileus et mort sans péritonite aucune. Les méthodes opératoires qui ont été indiquées dans ce but sont celles de Faure, de Schröter, Sonnenburg et de Witzel.

L'opération de Faure[2], *gastro-entérostomie par invagination*, cherche par une suture assez compliquée, que Terrier et Hartmann décrivent en détail dans leur excellente chirurgie de l'estomac, à obtenir un cône de paroi stomacale invaginé dans l'anse anastomosée avec ouverture du côté de la branche efférente, ce qui rend un reflux de la branche afférente impossible ou difficile.

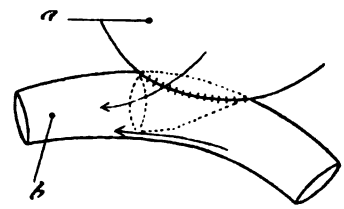

Fig. 17. — Schéma de l'opération de Faure (d'après Terrier et Hartmann). *a*, estomac; *b*, branche efférente du jéjunum.

Sonnenburg[3] a imaginé un mode d'invagination assez original que Schröter décrit.

Le bord de l'orifice jéjunal est affronté au moyen de sutures séro-musculo-muqueuses au catgut; on fait ensuite la même opération à l'orifice stomacal en laissant long l'un des chefs de chaque suture. Ce faisceau de fils est alors tiré à travers un orifice fait *ad hoc*, deux centimètres en aval de l'anastomose, et sert à invaginer l'estomac dans l'intestin et à le fixer dans cette position par une suture circulaire séro-séreuse; les fils sont ensuite coupés et l'orifice refermé.

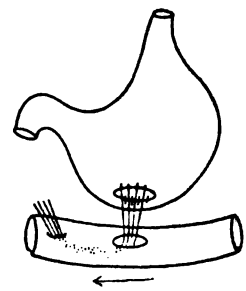
Fig. 18. — Opération de Sonnenburg.

Rutkowsky[4], Witzel[5] et Kader[6] ont voulu assurer l'écoulement

1. *Centralblatt für Chirurgie*, 1893, p. 209.
2. Hartmann et Terrier, p. 147.
3. *Eod. loc.*, et *in* Chlumskij, p. 495.
4. *Centralblatt für Chirurgie*, 1899, p. 1057.
5. *Eod. loc.*, 1899, p. 1193.
6. *In* Rutkowsky, *loc. cit.*

dans le bout efférent en invaginant non la paroi même de l'estomac, mais un drain qu'on laisse séjourner dans l'anastomose quelques

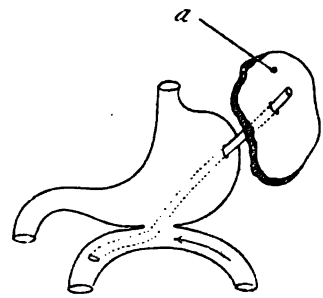

Fig. 19. — Procédé de Witzel et Rutkowsky. *a*, paroi abdominale à travers laquelle le drain a été tiré.

jours. Le drain est assez long pour pouvoir être tiré à travers l'estomac, une ouverture de celui-ci et la paroi abdominale.

Cette *gastro-entérostomie avec gastrostomie temporaire* ou *gastro-enterostomosis externa* (Witzel) ne fera, je pense, pas de nombreux adeptes; son principe est néanmoins à retenir pour quelques cas spéciaux.

Les *procédés valvulaires*, comme les désignent Terrier et Hartmann, ont aussi pour but de combattre le reflux et de faciliter le cours normal du contenu intestinal. Ils sont nombreux. En 1883 déjà, Wölfler[1] exécute sa valvule (anti-péristaltique) et la décrit en même temps qu'il propose la méthode en Y.

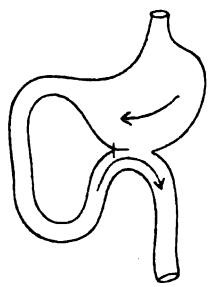

Fig. 20. — Procédé valvulaire de Wölfler.

Cette valvule est formée par la paroi même de l'estomac, l'ouverture jéjunale étant plus grande à droite que l'ouverture stomacale, de façon à ce que l'orifice effectif corresponde à la branche efférente et non à la branche afférente.

(C'est à tort que quelques auteurs ont dit que Wölfler recommandait de faire sa valvule iso-péristaltique. Dans son article original, Wölfler dit expressément que la branche afférente est à droite et l'efférente à gauche et que la valvule ferme la partie droite de l'anastomose.)

Le procédé de Kocher[2] est analogue, mais c'est la paroi intestinale

1. *Centralblatt für Chirurgie*, 1883, p. 42. *Verhandl.*
2. *Operationslehre*, Iena, 1897.

qui, par la forme en demi-lune de l'incision, sert de valvule et protège la branche afférente contre l'invasion du contenu stomacal. Quant au contenu duodénal, il est, du fait de cette valvule, sollicité à passer dans la branche efférente.

La méthode de Kocher semble certainement supérieure à celle de Wölfler; en outre, pour empêcher un coude brusque de l'intestin, il

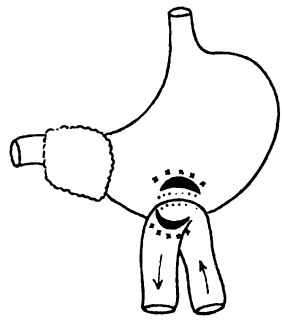

Fig. 21. — Procédé valvulaire de Kocher.

coud l'intestin d'arrière en avant, c'est-à-dire sagittalement. Doyen [1] a aussi recommandé une soupape d'une exécution assez difficile et que je ne décrirai pas, puisque son auteur l'a abandonnée lui-même.

Chaput [2] a indiqué une valvule en forme de double volet formé par la paroi stomacale incisée en H. Les volets doivent théoriquement s'ouvrir dans l'intestin.

Sykow [3], Poncel [4] ont indiqué encore d'autres valvules.

Je ne m'arrêterai pas davantage à ces procédés valvulaires; ils ont tous l'inconvénient qu'on ne peut pas établir des soupapes avec charnières à arrêt dans l'intestin et qu'elles fonctionnent nécessairement comme des volets à double charnière; de plus, la valvule doit finir par s'atrophier. On dépend donc trop de la bonne ou de la mauvaise volonté du contenu intestinal pour pouvoir s'y fier.

Nous avons déjà dit qu'un des principaux dangers de la gastro-entérostomie par les procédés ordinaires était la formation d'un éperon qui, suivant sa position, amène les variétés *b* ou *c* du reflux.

Hadra [5], le premier, en 1891, recommande de fixer les branches

1. *In* Chlumskij, p. 518.
2. Terrier et Hartmann, p. 142.
3. *In* Chlumskij, p. 285.
4. *Eod. loc.*, p. 287.
5. *Cit.* in Chlumskij et *Deutsche medic. Wochenschrift*, 1891, p. 1138.

afférentes et efférentes à l'estomac à une certaine distance en dehors de l'anastomose; de cette façon, il ne peut pas se former d'éperon à

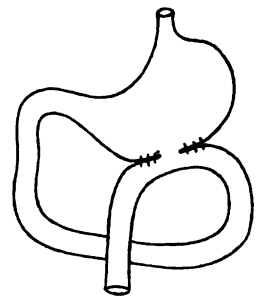

Fig. 22. — Suspension double de Hadra.

l'anastomose même, mais, comme le fait remarquer Chlumskij, au lieu d'un éperon on peut en avoir deux.

Lauenstein [1] néanmoins, qui indiquait en 1896 aussi la suspension de la branche afférente seule pour éviter l'éperon (sans du reste citer Hadra), obtient de bons résultats. Penham [2], en 1898, recommande la suspension comme la décrit Lauenstein (sans citer les auteurs précédents), et dans le volume suivant du même périodique allemand, nous voyons que Kappeler [3], après de fort intéressantes

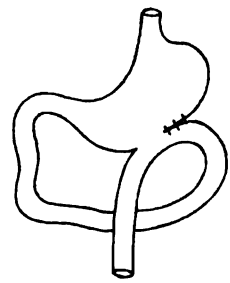

Fig. 23. — Suspension simple de Lauenstein.

et concluantes expériences sur des chiens, a adopté la double suspension indiquée par Hadra (il ne cite ni Hadra, ni Lauenstein).

Doyen a fait remarquer avec raison que la position de l'estomac dans l'abdomen n'était pas celle qu'on avait admise généralement. Le grand axe de l'estomac n'est pas horizontal, mais le plus souvent presque vertical. Il résulte de cette position qu'une suspension

1. *Deutsche Zeitschrift für Chirurgie*, Bd XLIV, p. 246.
2. *Eod. loc.*, Bd XLVIII, p. 498.
3. *Deutsche Zeitschrift für Chirurgie*, Bd XLIX. p. 113.

frontale de la branche afférente à l'estomac entraîne facilement un éperon au bout de la partie fixée.

Cette considération que le parallélisme de l'anse anastomosée avec l'axe de l'estomac peut amener un coude brusque de l'intestin, a fait adopter à Kocher la position déjà indiquée à propos de son procédé valvulaire.

Plettner [1] a suivi pour ses gastro-entérostomies les indications de Kocher pour la position de l'anse, sans toutefois faire la valvule, et se loue beaucoup de ce procédé qui lui a constamment donné de bons résultats. J'ai aussi employé le procédé de Kocher avec formation de la valvule et m'en suis très bien trouvé; mais je ne pense pas cependant qu'il mette suffisamment à l'abri des dangers de reflux, pas plus que les autres procédés valvulaires.

Le but du présent travail ne comporte pas la description des procédés anastomotiques au moyen de plaques ou de boutons tels qu'ils ont été indiqués et employés par Senn, Murphy, Chaput, Villard, Weir, v. Baracz, Crédé, Walker, etc. Ils constituent tout au plus une simplification de l'opération, l'abrègent peut-être et peuvent ainsi être mis en usage avec avantage dans les cas où il y a lieu de se presser. Ils n'influencent pas le reflux.

Je n'indiquerai pas non plus les procédés à deux temps destinés à assurer l'asepsie par une ouverture tardive des cavités à anastomoser. Ces procédés peuvent être précieux à l'occasion; ils font partie de la technique opératoire au même degré que les procédés de suture par exemple, mais ne modifient théoriquement en rien le mécanisme du cours des matières et le reflux après l'opération.

Si nous résumons notre étude, nous voyons qu'aucun des procédés simples de la gastro-jéjunostomie n'assure le malade contre le reflux (procédés de Wölfler, von Hacker, Courvoisier, Brenner), malgré les valvules, les invaginations et les suspensions dont on peut les compliquer.

L'entéro-anastomose concomitante donne une certaine garantie pour une bonne fonction, mais elle est relative : ce qui a inspiré à Doyen son procédé de la résection de l'anse, qui donne au point de vue du reflux une sécurité complète, de même que le procédé de Roux en Y, certainement préférable et qui « rétablit dans une perfection vraiment idéale les circulations alimentaire, biliaire et pancréatique » (Vallas).

Enfin, la gastro-duodénostomie, quand elle peut être exécutée, donnera aussi une garantie complète contre les phénomènes de

1. (*Verhandlungen*) *Centralblatt für Chirurgie*, 1895, p. 81.

reflux, si l'on admet comme faux le point de vue de Doyen, que la bile, et le suc pancréatique par conséquent, refluent quelquefois dans l'estomac par le pylore. Si, au contraire, ce reflux existait, il va sans dire que le reflux se fera plus facilement encore par une ouverture située plus bas et sans sphincter.

Observation.

Hyperchlorhydrie. — Gastro-entérostomie antécôlique antérieure iso-péristaltique. — Reflux. — Stomoplastie et entéro-anastomose. — Reflux. — Plissement de la branche afférente. — Reflux. — Section du pylore. — Reflux. — Résection de la branche afférente. — Guérison.

M. S..., médecin, né en 1863. Autrefois bonne santé habituelle, sauf quelques maladies d'enfant. En qualité de « Corpsstudent allemand » n'a pas ménagé son estomac dans les années 1882-1884.

Depuis il a été très sobre, mais a continué à beaucoup fumer.

Sa maladie d'estomac a commencé au printemps de 1890, à l'âge de vingt-sept ans, par des brûlures, douleurs passagères dans la région stomacale, pesanteur, forte soif, appétit variable.

Les farineux sont mal supportés; les liquides, quand ils sont pris en petite quantité, ne causent pas de troubles.

Amaigrissement de 20 livres depuis 1890 jusqu'à 1896. En automne 1896, il est traité par plusieurs sommités médicales d'Allemagne, Leube, Kussmaul, Fr. Müller, von Noorden.

L'examen a toujours révélé : atonie, légère dilatation, hyperacidité, 0,4 environ, plus tard hypersécrétion. A plusieurs reprises, on a supposé l'existence d'un ulcère, mais jamais il n'a été constaté de sang dans l'estomac; aucune des cures et des traitements n'eut un résultat quelconque, l'état ne fit qu'empirer.

Le professeur v. Noorden conseilla alors la gastro-entérostomie « parce que l'insuffisance motrice de l'estomac ne pouvait être influencée par aucun traitement ».

Cette insuffisance se manifestait par une évacuation retardée, mais complète de l'estomac. Le matin, il était toujours absolument vide.

Première opération, 22 nov. 1896?, faite par le Dr C. Sick, Hamburg.

Rien d'anormal à l'estomac, qui ne paraît pas agrandi. *Gastro-entérostomie antécôlique antérieure, d'après Kocher, avec siège de l'anastomose dans la partie pylorique de la grande courbure.* Guérison sans accident, mais dès lors un cortège de symptômes nouveaux : anorexie absolue, dégoût de la nourriture, goût fadasse épouvantable, éructations, etc. La viande n'est plus supportée, on la trouve toujours non digérée dans le contenu stomacal, où l'on constate toujours de la bile en quantité variable, quelquefois jusqu'à produire l'anachlorhydrie et l'apepsie du suc gastrique.

L'état est devenu absolument intolérable; il consulte encore différentes autorités et se décide à une nouvelle intervention qui doit, je pense, être le cas 59 de la statistique de Mikulicz, paru dans le travail de Chlumskij,

p. 246. C'est ce cas ou un cas absolument analogue qui fait l'objet de la remarque p. 524 du même travail.

Deuxième opération, le 16 janv. 1897, faite par le professeur Mikulicz, à Breslau.

On trouve l'estomac dilaté, l'anastomose réduite à une ouverture du diamètre d'un crayon.

Gastro-entérostomoplatie et entéro-anastomose (au point de croisement des deux branches de l'anastomose, d'après Braun-Jaboulay).

Cette opération n'eut pas le résultat qu'on en attendait : les symptômes restèrent les mêmes ; on continua à constater la présence de la bile dans le contenu stomacal, bien qu'en moindre quantité. Le poids continue à rester à 132 livres, soit 10 livres de moins qu'avant la première opération.

Notre malade continue à consulter et finit par se décider à une nouvelle intervention proposée par Kocher.

Troisième opération (juin? 1897), professeur Kocher, Berne.

La fistule stomacale a un calibre normal, l'anastomose intestinale de même; la branche afférente est un peu courte, s'abouche à angle aigu dans l'estomac; sa direction est trop verticale et son mésentère comprime le côlon transverse.

Plissement de la branche afférente d'après la méthode de von Hacker; élongation du mésentère de la branche afférente.

Pendant quinze jours le reflux biliaire (et pancréatique par conséquent) est très fortement diminué dans les deux examens faits pendant la période de repos de la digestion; le malade sent moins le goût amer et fadasse qui lui enlève tout appétit et recommence à se nourrir; il augmente de 8 livres et arrive à 134 livres.

Cette période d'euphorie stomacale ne fut pas de longue durée; peu à peu les symptômes provoqués par le reflux, dans l'estomac, des sucs pancréatiques réapparurent aussi forts qu'auparavant. Quant aux troubles primitifs qui avaient fourni l'indication de la première opération, ils avaient presque disparu, les liquides étaient supportés et l'estomac se vidait dans le délai normal. Les selles, autrefois normales, avaient fait place à une constipation opiniâtre depuis la première opération; les matières étaient dures et en petites boules (compression du côlon). La dernière opération eut, sous ce rapport, une heureuse influence; le malade a des selles régulières chaque jour et sans peine.

Le malade souffre, en outre, d'une diastase des recti qui s'est produite après la deuxième opération et donne lieu à une hernie de toute la région épigastrique.

La troisième opération ayant, à cause des adhérences multiples, duré très longtemps, il n'avait pas paru indiqué de la compliquer par une suture difficile des muscles diastasés.

C'est dans cet état que je vis le malade en juillet 1897. A ce moment, le professeur Kocher devant s'absenter pour un temps assez long, le Dr S... vint me trouver et me prier de l'opérer à nouveau, décidé à s'ôter la vie plutôt que de continuer à souffrir plus longtemps. Je l'engageai à attendre

le retour de Kocher qui, orienté sur la position de ses intestins, pouvait plus facilement et plus vite que moi faire le nécessaire; mais devant son refus absolu d'attendre et sa détermination à aller se faire opérer ailleurs si je m'y refusais, je me décidai à intervenir.

Le plissement fait par Kocher avait amené une amélioration passagère, il est vrai, mais bien positive et bien plus appréciable que l'anastomose jéjuno-jéjunale de Mikulicz; il était donc logique de conclure que c'était bien par la branche afférente que se faisait le reflux et que nous avions affaire à la variété *b*; d'autre part, il me paraissait inadmissible que les sucs duodénaux pussent passer devant la bouche entéro-anastomotique dont la suffisance avait été constatée, sans y entrer, et le plissement de Kocher ayant été fait à la soie, il paraissait inadmissible aussi que l'intes tin se fût si rapid mnet déplissé; j'inclinais donc, contre l'avis du Dr S..., du reste, à admettre la variété *a*, considérée comme assez fréquente par Doyen, et je m'expliquais ce reflux par un appel *ex vacuo* dans l'estomac à son évacuation, une sorte de siphonage à travers le pylore qui restait ouvert.

Je proposai donc à mon collègue de sectionner le pylore, puis de réséquer la branche afférente et de recoudre la diastase des recti; s'il n'était pas possible de faire le tout en une fois, de laisser la résection de la branche afférente pour une deuxième séance.

C'est à ce programme que nous nous arrêtâmes.

Quatrième opération, 13 août 1897, professeur Tavel, Berne, avec l'assistance du Dr Dumont.

Section sous-pylorique du duodénum. — Restauration de la paroi abdominale.

Narcose à l'éther. Excision de la cicatrice ou plutôt des deux cicatrices parallèles des opérations précédentes, longues de 25 centimètres. L'estomac est directement sous la peau, très adhérent, soit avec la peau, soit avec le foie et les intestins; ce n'est qu'avec beaucoup de difficulté que je finis par trouver et dégager le pylore. Le duodénum est sectionné à 2-3 centimètres en dessous du pylore et les deux bouts suturés. L'opération a duré déjà presque deux heures du fait des nombreuses adhérences, et il ne me parait pas prudent d'aller à la recherche de l'anse anastomosée pour réséquer la branche afférente; je préfère donc suturer la paroi abdominale diastasée, qui gêne énormément le malade, et voir l'effet de la section du pylore.

La suture de la paroi abdominale est très difficile; c'est à peine si avec de la très forte soie, j'arrive à réunir les recti qui formaient une diastase d'au moins 8 centimètres.

Pendant la suture de la peau, surviennent des vomissements, et tout d'un coup, toutes mes sutures de la paroi se rompent; on rouvre et refait la suture avec de la soie double très forte, à points séparés.

L'opération a duré deux heures et demie.

Les suites ont été des plus simples; la température n'a jamais dépassé 36°,8 le matin et 37°,4 le soir jusqu'à la fin d'août; le pouls a toujours varié entre 68 et 84. Les deux premiers jours, vomissements de bile et de contenu intestinal, puis rétablissement rapide.

Par compensation, mon malade m'affirma de suite, le jour même si je ne me trompe, que l'effet désiré n'était pas obtenu et que le goût des sucs duodénaux continuait à le persécuter; j'espérai en vain que c'était passager et envoyai le malade reprendre des forces à la campagne.

A la fin de septembre je le revis; il se plaint des mêmes symptômes qu'auparavant; le reflux n'était donc pas de la variété *a*, mais de la variété *b*. La résection de la branche afférente était indiquée.

Cinquième opération, 4 sept. 1897, professeur Tavel, Berne, avec l'assistance du Dr Dumont. Narcose à l'éther. Excision de la cicatrice cutanée.

Résection de la branche afférente de l'anastomose.

Ne sachant pas si l'anastomose primitive avait été exécutée dans une position iso ou anti-péristaltique de l'anse anastomosée, j'eus passablement de peine, au milieu des adhérences très étendues, à m'orienter sur ce point, bien qu'il ne m'eût pas été difficile de trouver l'anastomose elle-même qui siégeait, comme me l'avait indiqué le docteur S..., dans la partie pylorique de la grande courbure et avait un calibre plus que suffisant pour le passage des aliments (diamètre d'une pièce de 2 francs environ).

Quant à l'entéro-anastomose, sa découverte au milieu des adhérences avec le côlon et l'épiploon ne fut pas chose facile; son calibre était normal et absolument suffisant.

Après avoir déterminé quelle était la branche afférente et la branche efférente, je procédai à la résection de la première entre les deux anastomoses. L'élongation faite par Kocher, trois mois auparavant, avait produit son effet : le côlon n'était pas étranglé du tout; quant au plissement, je n'en retrouvai pas trace, il eût été impossible de dire où il avait été pratiqué. Suture à points séparés de la paroi abdominale, qui avait parfaitement tenu après la quatrième opération, et suture en surjet de la peau.

Marche post-opératoire absolument normale : la température n'a pas dépassé 36°,9 et le pouls 76.

De suite, le malade m'annonce que cette fois tout est en ordre et qu'il n'a plus dans la bouche l'horrible goût qui lui gâtait l'existence au point de la lui rendre insupportable.

Il quittait la clinique de Salem trois semaines après et me faisait part de son état le 31 décembre 1897; je traduis ici la partie de sa lettre qui a trait à son état de santé.

« Bien que je ne me sois pas aussi vite remonté que je l'espérais tout d'abord, les fonctions stomacales, au point de vue objectif, à part quelques troubles catarrhaux, ne laissent rien à désirer; l'estomac, par exemple, se vide complètement après cinq heures, même après de forts repas, et je suis à même de manger copieusement toutes les trois heures. Le reflux de bile a, naturellement, complètement disparu. Dans ces conditions, je me remonterais certainement très vite si mes nerfs ne laissaient pas encore à désirer. J'ai toujours des insomnies, des palpitations et me trouve dans un état qu'il est facile d'expliquer par les nombreuses interventions opératoires, les émotions et l'affaiblissement qui en résulte. »

J'ai appris depuis qu'il avait repris sa profession, qu'il était bien portant,

mais je n'ai plus eu directement de ses nouvelles et n'ayant malheureusement pas son adresse, je n'ai pu m'informer ultérieurement de son état.

Ce cas est fort intéressant. Constatons d'abord que le résultat final a été une opération de Doyen, accompagnée de section du pylore, ou plus exactement de section sous-pylorique du duodénum. Aucune des variétés du reflux n'était donc possible, la variété *d* ne pouvant se produire que quand il y a un obstacle à la circulation intestinale. Le schéma ci-joint démontre ce résultat final.

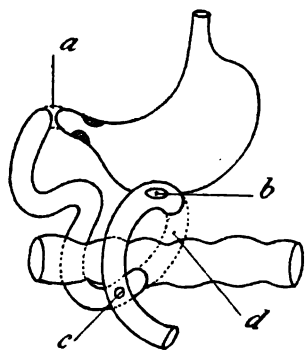

Fig. 24. — Schéma du résultat final de notre cas. *a*, section sous-pylorique; *b*, bouche stomacale; *c*, bouche intestinale; *d*, branche afferente plissée d'abord, réséquée ensuite.

Notre observation prouve qu'outre les cas de reflux aigu produisant des vomissemente incoercibles et la mort par inanition à bref délai, il y a un *reflux chronique* dont on trouve de nombreux exemples. Chlumskij attire l'attention sur ce point, p. 524, et pense qu'une anastomose trop large favorise ce reflux. Notre observation prouve que la grandeur de l'anastomose n'était pour rien dans le reflux; soit avant, soit après la stomoplastie de Mikulicz, le reflux s'est constamment produit. Chez notre malade, ce reflux a produit un état physique et moral très grave, et sans qu'il arrive souvent à ce degré, on voit dans une quantité d'observations de gastro-entérostomie, que l'opération est suivie de troubles dyspeptiques plus ou moins pénibles.

De la relation des expériences de Steudel, de Chlumskij, on peut conclure que ce n'est pas la bile, mais le suc pancréatique qui cause ces troubles, et les observations de notre malade et confrère sont précieuses à cet égard; il m'a affirmé à plusieurs reprises que ce n'était pas le goût de la bile, mais le goût fadasse et nauséabond du suc pancréatique qui lui rendait la vie si amère et lui donnait dans la bouche un « pappiger Geschmack » qui lui rendait insupportable la vue même de la nourriture.

Pourquoi les sucs duodénaux, dans notre cas, ont-ils constamment négligé de s'engager dans l'entéro-anastomose et pourquoi pénétraient-ils toujours dans la gastro-anastomose à l'encontre de ce qu'ils auraient dû faire, et de ce qu'on était en droit d'attendre?

La péristaltique évidemment les empêchait de suivre la voie qu'on

leur avait ouverte, et bien ouverte, puisque l'entéro-anastomose a parfaitement fonctionné après la cinquième opération; mais pourquoi cette même péristaltique ne les poussait-elle pas aussi au-delà de la bouche stomacale? Le fait est à noter, mais je dois avouer que je n'en puis trouver l'explication, sinon qu'il manquait, comme le dit Roux, de poteaux indicateurs du contenu intestinal.

Notre observation montre de plus, que le plissement est une méthode dont il faut se défier, puisque dans l'espace de quelques semaines, toute trace de cette opération peut avoir disparu.

Par la section du pylore faite avant la résection de la branche afférente, il a été prouvé que le reflux n'était pas dû à un déversement rétrograde des sucs duodénaux dans l'estomac par le pylore, mais que c'était bien par l'anastomose qu'ils y pénétraient. Il y a lieu de supposer qu'il en est de même dans la plupart des cas et que le reflux (variété Doyen) n'existe que rarement et ne se produit comme aussi à l'état normal, que dans des cas tout à fait spéciaux.

Le plissement de Kocher, qui a produit un effet positif, mais de courte durée, et la résection de la branche ascendante, prouvent par contre, d'une manière irréfutable, que les accidents dont se plaignait le malade étaient bien dus au reflux des sucs duodénaux.

Cette observation confirme la conclusion que de toutes les méthodes de gastro-jéjunostomie, il n'y en a que peu de sûres; que même les méthodes ordinaires les meilleures, celles de Kocher parmi les méthodes antérieures et de von Hacker parmi les postérieures, ne garantissent pas l'opéré contre le reflux; que même l'entéro-anastomose, si utile dans les cas aigus, peut ne pas suffire dans le reflux chronique, et que les méthodes de Doyen et de Roux, seules, mettent les opérés à l'abri de ce danger.

Si, dans une opération palliative, comme la gastro-entérostomie dans le cancer, il n'y a pas lieu de se faire des reproches si l'opéré a quelques troubles dyspeptiques dans la suite, comme conséquence d'une complication plutôt rare, comme le reflux chronique, il n'en est pas de même dans la gastro-entérostomie faite pour des maladies moins malignes, telles que : maladie de Reichmann, gastro-sucorrhée, dilatation, ulcères, etc. Ici, il y a lieu de ne choisir qu'une méthode qui n'expose jamais le malade à des accidents pires encore que ceux pour lesquels il se fait opérer, et, à mon avis, après l'étude presque expérimentale qu'on a pu faire à ce point de vue sur notre malade, *la méthode en* **Y**, *de Roux, est absolument la méthode de choix*; nous avons déjà dit qu'entre les mains de ce chirurgien elle avait donné des résultats excessivement favorables; aussi, son emploi tend-il de plus en plus à s'étendre.

J'ai pratiqué soit la gastro-entérostomie antécôlique d'après Kocher, soit la gastro-entérostomie en Y, et je ne crois pas qu'il y ait une différence de plus de quinze minutes dans l'exécution de ces deux méthodes. Si quinze minutes sont très importantes dans le cas d'un individu très affaibli, il n'en sera pas de même pour la grande majorité des cas, et une opération sûre, de une heure de durée, vaudra mieux qu'une opération à résultats incertains, de trois quarts d'heure.

RÉPARATION DE LA MOELLE DES OS

APRÈS DESTRUCTION DE CETTE SUBSTANCE CHEZ LE CHIEN. — MOELLE ISOLÉE DE L'OS. — GREFFE MÉDULLAIRE.

Opérations qui intéressent le canal médullaire chez l'homme à l'état pathologique.

Par MM. V. CORNIL et P. COUDRAY

(*Suite et fin* [1].)

DEUXIÈME PARTIE.

II. — OPÉRATIONS QUI PORTENT SUR LE CANAL MÉDULLAIRE CHEZ L'HOMME A L'ÉTAT PATHOLOGIQUE. — TUBERCULOSE DU CANAL MÉDULLAIRE. — ACTION DE L'OS CALCINÉ. — DRAINAGE DU CANAL MÉDULLAIRE.

La connaissance des faits qui ont été étudiés précédemment, l'extrême facilité et rapidité de la réparation de la moelle et du tissu osseux intéressent grandement la thérapeutique chirurgicale. Dans un bon nombre de cas d'ostéite, on est amené à pénétrer dans le canal médullaire pour donner issue aux foyers de pus, aux fongosités purulentes, aux séquestres qui y sont renfermés, et dans ces conditions, on ne redoute pas d'enlever la moelle altérée, de curetter le canal médullaire et de pratiquer les évidements osseux étendus même à toute la hauteur du canal médullaire. Là, comme ailleurs, l'antisepsie a changé complètement les résultats de la pratique, et nous sommes heureusement loin de l'époque où Ollier, faisant ses belles expériences sur les animaux, insistait d'une façon toute particulière sur la gravité et les dangers des dilacérations de la moelle osseuse. Il est à peine besoin de faire remarquer que dans nos expériences, nous n'avons jamais observé le moindre phénomène septicémique à la suite des ablations de la moelle chez les chiens, et nous ne rappelons le fait que parce qu'il peut servir d'argument en faveur de certaines interventions dans l'ostéomyélite aiguë.

1. Voir le numéro d'octobre 1901.

Il y a, sans doute, des différences à établir entre le processus physiologique de réparation de la moelle et de réfection des parois du canal médullaire, tel qu'il a été décrit précédemment, et ce qui se passe à la suite des opérations pour ostéites variées. Il y a l'infection, qui imprime à ces réparations un cachet particulier, les contrarie ou les empêche. Mais lorsque l'infection a pu être dominée, soit par la défense naturelle, soit par des interventions suffisantes, la réparation s'effectue parfois assez vite et d'une manière analogue à ce qui se passe à la suite des expériences. Nous verrons qu'à la suite de certaines résections, le canal médullaire a pu être curetté dans une grande étendue, avec de très bons résultats, et qu'à la suite des actions chirurgicales sur des foyers limités d'ostéomyélite chronique, les réparations se sont montrées parfois rapides. Dans bien d'autres circonstances, le canal médullaire doit être trépané ou évidé.

Nous étudierons ces diverses interventions dans l'ordre suivant : *résections*, *tuberculose diaphysaire*, *ostéomyélite aiguë*, *ostéomyélite chronique*. Enfin, nous dirons quelques mots de la trépanation dans *l'ostéite névralgique* et l'*ostéalgie syphilitique*.

A. — Résections.

Les opérations pratiquées sur la moelle diaphysaire au cours des résections ne sont pas nouvelles, comme nous allons le voir. La plupart du temps il est difficile de savoir, d'une manière certaine, si, dans ces opérations, les chirurgiens ont eu affaire à des lésions tuberculeuses ou à des altérations secondaires, d'une nature différente.

1° *Résection de la hanche.* — La plus intéressante peut-être des observations d'évidement du canal médullaire au cours d'une résection est celle relatée par Sédillot [1]; en effet, cette opération réalise une véritable expérience physiologique. Il s'agit d'un homme de trente et un ans, opéré par Sédillot en 1858, pour une coxalgie suppurée. Le fémur fut sectionné au niveau du petit trochanter; on évida le canal médullaire sur une hauteur de près de 10 centimètres. Les lésions présentaient l'aspect suivant : « Le canal médullaire était élargi, offrait moins de consistance qu'à l'état normal et était rempli de graisse, de végétations fongueuses et de pus ». Le malade mourut dix mois après, de suppuration pelvienne. L'autopsie montra des phénomènes de réparation au niveau de la partie évidée de la diaphyse, stalactites osseuses sous-périostiques.

1. *Loc. cit.*, 2e édit., p. 165.

A l'intérieur, le canal médullaire était rempli d'une moelle gélatiniforme et limité par une couche osseuse nouvelle très épaisse. Une magnifique planche coloriée fait ressortir ces détails.

E. Boeckel, dans son mémoire présenté en 1885 au Congrès Français de Chirurgie, cite un cas analogue (obs. XIV, p. 479) de résection de la hanche : « L'os est scié au niveau du petit trochanter, mais la moelle fémorale, fongueuse et purulente, est évidée jusqu'à 8 centimètres plus bas ». Le malade a guéri, malgré cet évidement.

Gant, cité par Good (thèse de Paris, 1869, obs. 79), dans une résection faite au-dessous du petit trochanter, trouva la moelle malade et évida le canal médullaire dans l'étendue d'un pouce. Le résultat n'a pas été suivi.

2° *Résection du genou.* — J. Boeckel (*Gazette médicale de Strasbourg*, 1889, obs. XLV, p. 126), après avoir enlevé 3 centimètres du tibia et 4 centimètres du fémur chez un garçon de dix-huit ans, est entraîné vers le canal médullaire par un tissu ramolli, diffluent, suppuré par places. « J'évide, dit-il, le cylindre osseux du fémur à l'aide de la cuiller tranchante sur une hauteur de 16 centimètres, et pratique sur la face externe du fémur une contre-ouverture à l'aide du trépan. La même opération est faite sur le tibia sur une hauteur de 12 centimètres et demi, avec trépanation à ce niveau, à titre d'incision de décharge. Un tube à drainage de 30 centimètres de long est introduit dans le tibia, traverse la plaie de la résection et ressort par l'ouverture pratiquée au fémur, cheminant ainsi à travers la cavité médullaire des deux os. » Une hémorragie formidable se produisit rapidement après le pansement, fait sans doute sous la bande d'Esmarch; au bout de quelques heures le pansement et les draps du lit étaient traversés; J. Boeckel fit la ligature de la fémorale sur le malade exsangue. Il y eut dans la suite une abondante suppuration, mais néanmoins la consolidation se fit.

J. Boeckel (*ibid.*, 1890, p. 2) cite une autre observation chez un petit garçon de dix ans. Dans un cas d'arthrite tuberculeuse suppurée du genou, avec ostéomyélite concomitante du fémur et du tibia, J. Boeckel avait réséqué 3 centimètres et demi du fémur et du tibia; puis l'observation mentionne un évidement du fémur et du tibia sans indication d'étendue, et « drainage osseux des deux os à travers le canal médullaire et contre-ouverture faite au trépan ». Au bout de dix-huit mois, il y avait encore des fistules et pas de consolidation. Il convient d'ajouter qu'il s'agissait d'un cas exceptionnellement grave pour lequel l'amputation avait été proposée.

A côté des observations précises que nous venons de signaler, nous pouvons citer des opinions et aussi quelques faits touchant

l'évidement médullaire à la suite des résections. Ces opinions se sont produites à la Société de Chirurgie, en 1895, à l'occasion de cas particuliers apportés par M. Le Dentu, et d'après lesquels un état avancé de raréfaction osseuse de la diaphyse, avec absence plus ou moins complète de moelle, pouvait dans certains cas nécessiter la *désarticulation*, proposition qui fut fortement combattue. Quénu s'exprima ainsi : « Plus d'une fois déjà j'ai curetté toute l'étendue du canal médullaire du fémur, du tibia ou de l'humérus, et j'ai guéri mes malades sans avoir besoin de recourir à la désarticulation ».

Lucas Championnière parle dans des termes analogues, visant la résection du genou : « J'ai bien des fois curetté la totalité du canal médullaire du fémur et j'ai toujours eu d'excellents résultats ».

Félizet estime que les lésions diaphysaires sont rares dans la tuberculose du genou, puisque sur 150 *résections typiques du genou*, la plupart chez l'enfant, il n'a trouvé que 8 fois la moelle diaphysaire malade : 4 fois le fémur seul a été évidé; dans 4 autres cas, le curettage de la moelle, la trépanation de la diaphyse, le flambage ont été simultanément pratiqués sur le fémur et sur le tibia, avec le meilleur succès.

Dans un cas relatif à une femme de trente-huit ans, « le fémur fut évidé, gratté, flambé dans ses deux tiers inférieurs; le tibia fut traité de même dans sa moitié supérieure. Ce furent, à vrai dire, deux cloches, deux cornets que je fixai l'un à l'autre ». La guérison eut lieu en trois pansements, sans suppuration.

Delorme a plusieurs fois évidé la diaphyse fémorale ou tibiale au cours de la *résection du genou*. Dans un cas de résection du coude, il fit le curage médullaire jusqu'au-dessus de l'empreinte deltoïdienne, et détruisit même le bulbe supérieur qui était altéré; la guérison eut lieu.

Tous ces faits cliniques ne montrent qu'une chose, c'est que, dans la pratique, l'évidement médullaire diaphysaire, même très étendu, fait comme complément de la résection, n'entrave pas le processus de guérison, et la très remarquable observation de Sédillot, que nous avons citée en premier lieu, constitue une véritable expérience identique à celles qu'on fait chez les animaux : ossification extérieure ou périostique, ossification interne ou médullaire, reconstitution du canal médullaire.

Dans tous ces faits malheureusement, on n'est pas très édifié sur la nature des altérations médullaires. On avait affaire à des tissus ramollis, graisseux. Etaient-ce des altérations trophiques, à distance, ou des lésions réellement tuberculeuses? Il est bien permis d'émettre des doutes sérieux sur cette dernière hypothèse.

B. — TUBERCULOSE DIAPHYSAIRE.

1) *Consécutive à la tuberculose des extrémités articulaires.*

Les faits de M. Le Dentu nous semblent bien relever de ce groupe. Déjà, au Congrès de Chirurgie, en 1889, M. Le Dentu les avait indiqués; voici en quelques mots ces observations, relatives à des adultes.

1er fait. — Tumeur blanche du genou. Au cours d'une résection étendue, la moelle fémorale est trouvée *fongueuse* et raréfiée; amputation. Au point de section, la moelle est congestionnée, friable; thermo-cautérisation à la surface de cette moelle. La guérison s'opère lentement et pendant cinq ans se produisent par intervalles des abcès du moignon.

2e fait. — Arthrite fongueuse du coude grave. Amputation du bras. Au-dessus de la section osseuse, la moelle diaphysaire est très raréfiée, diffluente et décolorée. Pour éviter les abcès secondaires qui s'étaient montrés dans le cas précédent, du fait de la moelle altérée, Le Dentu pratique la désarticulation de l'épaule. Les accidents ultérieurs ne furent cependant pas complètement évités, puisqu'au bout de quelques mois, des fistules se formaient dans le moignon.

3e fait. — Arthrite fongueuse du genou. Au cours d'une résection, on trouva les épiphyses raréfiées, puis le canal médullaire des trois os vide, ou à peu près, de moelle. Néanmoins M. Le Dentu ne fit que la résection. Au bout de quelque temps survinrent des phénomènes d'infection qui firent croire à une ostéomyélite tuberculeuse; aussi M. Le Dentu pratique-t-il la désarticulation de la hanche. On trouva fort peu de moelle dans la diaphyse; guérison.

L'inoculation de débris médullaires à des cobayes montra que cette moelle était tuberculeuse. C'est le seul cas où l'examen de la moelle ait été pratiqué, et M. Le Dentu a opposé à toutes les critiques qui lui avaient été faites, à la Société de Chirurgie, en 1895, cette donnée, que les guérisons obtenues par le simple curage médullaire n'étaient pas relatives à des tuberculoses vraies du canal médullaire, mais à des lésions quelconques, et qu'en somme, on discutait sur des faits d'ordre différent. Enfin, M. Le Dentu constatait que cette question de la tuberculose diaphysaire était encore bien mal connue. Nous avons repris les documents cités par M. Le Dentu et en avons recueilli d'autres; leur ensemble permet de tracer l'histoire de cette tuberculose diaphysaire, rare, il est vrai, mais bien grave dans ses conséquences.

La *première* observation, très remarquablement étudiée, est celle

de Chalvet (*Société anatomique*, 1860, p. 277). Il s'agissait d'un enfant de huit ans et demi auquel Dolbeau fit l'amputation de la cuisse pour une tumeur blanche du genou ancienne, suppurée et ouverte, avec tuméfaction de l'extrémité inférieure de la diaphyse, circonstance qui avait fait penser Dolbeau tout d'abord à la désarticulation de la hanche. Après la section de l'os, on vit du pus dans le canal médullaire. Mort par shock le lendemain. Le centre du *canal médullaire du fémur, dans toute sa hauteur*, était occupé par une fusée purulente, et tout autour de cette fusée, la moelle était à peine altérée, seulement plus rouge qu'à l'état normal. Dans la partie inférieure du canal médullaire, deux petits foyers purulents autour desquels la moelle est plus altérée. Il y a une légère infiltration de pus dans la portion spongieuse de la diaphyse. La section au couteau, dans le sens longitudinal de la région diaphyso-épiphysaire, provoque la disjonction de l'épiphyse sur laquelle reste un peu de tissu spongieux de la diaphyse. L'épiphyse est infiltrée de pus. Le cartilage est altéré, *mais non détruit*, ni perforé. Chalvet en conclut que les lésions ont procédé de la diaphyse vers l'épiphyse. La chose n'est nullement certaine. En effet, comme l'indique Reichel, dont nous analyserons dans un instant le travail, la communication entre l'épiphyse et le canal médullaire se fait par un pertuis tellement petit que parfois il passe inaperçu. D'ailleurs, du côté du tibia, le canal médullaire est altéré; sa moelle est très rouge; le tissu spongieux épiphysaire est raréfié. Somme toute, il est vraisemblable qu'il s'agit ici d'une tuberculose développée au début dans l'épiphyse inférieure du fémur, tuberculose qui s'est développée à la fois du côté de la diaphyse fémorale et à la fois du côté de l'articulation du genou.

Cette première observation établit donc l'existence : 1° d'une *forme purulente* de la médullite ou ostéomyélite tuberculeuse. Cette forme a été vue aussi par Kœnig [1]. Elle est consécutive à la tuberculose épiphysaire. A la suite des foyers épiphysaires suppurés, dit-il, se forment dans la cavité médullaire des foyers de suppuration « tapissés d'une membrane pyogénique, d'où la maladie peut se disséminer dans l'os et revenir ensuite dans la moelle centrale, véritable ostéomyélite tuberculeuse purulente » (p. 12). Kœnig considère ce processus comme très désavantageux pour la chirurgie conservatrice.

Cette forme purulente a été étudiée aussi par Gangolphe, qui, dans son Traité des affections des os, cite un cas d'ostéo-arthrite du cou-

1. *La tuberculose des os et des articulations*, trad. par Liebrecht, 1885.

de-pied dans lequel on notait en même temps un abcès froid tuberculeux du canal médullaire. Cet abcès communiquait avec l'articulation par un très petit orifice.

2° Une *forme fongueuse* a été signalée par Kœnig particulièrement à l'épaule, sous le nom de caries carnosa. Dans un cas de tuberculose de l'épaule, Kœnig trouva, en pratiquant la désarticulation, les altérations suivantes : « Tout le cylindre médullaire de l'humérus était transformé en une masse charnue, rouge, opaque, parsemée d'un très grand nombre de tubercules miliaires. Il s'agissait d'un cas extrême avec fistules anciennes et cachexie ». Dans un autre cas analogue, la paroi corticale diaphysaire, fort amincie, pouvait être coupée au couteau. Plusieurs évidements furent nécessaires et amenèrent la guérison. Dans ce dernier cas, Kœnig ne dit pas si, dans la moelle fongueuse, existaient des granulations tuberculeuses, mais il considère la lésion comme tuberculeuse.

3° *Forme granuleuse.* — Reichel[1] cite l'observation d'un enfant de six ans qui avait été traité par la lymphe de Koch et chez lequel on fit la résection pour une suppuration fébrile. Le canal médullaire fut ouvert, mais il y eut récidive. « Une nouvelle opération, dit Reichel, nous conduisit dans un foyer de granulations tuberculeuses dans la section supérieure du canal médullaire; on évida cette cavité sur une longueur de 6 à 7 centimètres. Cela ne fut pas suffisant. Dans la suite, on évida le canal médullaire jusqu'au tiers moyen. » Il est dit que le malade s'est assez convenablement rétabli, mais la guérison n'était pas acquise. Cette observation montre toute la gravité de la tuberculose du canal médullaire.

Kuettner[2] cite cinq cas d'ostéomyélite diaphysaire consécutive à des lésions ostéo-articulaires : trois cas d'*ostéomyélite du fémur* à la suite d'une arthrite fongueuse du genou; un cas du tibia consécutif à une lésion du cou-de-pied; un cas de l'humérus à la suite d'une scapulo-tuberculose. Dans ce dernier cas, les lésions présentaient un mélange de la caries carnosa de Kœnig et de la forme purulente : « la moelle osseuse est transformée sur une longue étendue en une masse granulo-fongueuse, piquetée de place en place de foyers purulents grands et petits ».

2) Dans la *tuberculose diaphysaire primitive*, nous allons retrouver, au point de vue anatomique, les formes précédemment indiquées.

En 1879, Parrot communiqua à la Société Anatomique les résultats de l'autopsie d'un enfant de 11 mois qui, ayant suc-

1. *Archiv f. klin. Chirurgie*, 1892, t. 43.
2. Congrès allemand de Chirurgie, 1899.

combé à la variole, présentait des cavernes pulmonaires tuberculeuses.

Chez cet enfant, dit Parrot dans sa très courte note, « les os examinés avec soin montrent dans la *substance* médullaire *de toutes les diaphyses* un nombre variable de petites masses jaunâtres, de la grosseur de grains de millet. Ce sont des granulations tuberculeuses. Les lésions étaient surtout très marquées aux cubitus ». Nous n'avons pas trouvé d'autres exemples de cette forme miliaire, qui d'ailleurs n'intéresse pas la chirurgie.

Trélat est l'un des premiers qui aient signalé la tuberculose diaphysaire, bien qu'il n'ait pas donné cette étiquette précise aux faits d'*ostéomyélite insidieuse* qu'il communiqua au premier Congrès de Chirurgie, en 1885, faits que l'un de nous a pu voir dans son service à cette époque. Tout plaide dans ce sens : l'excellente thèse de Francon, l'interprétation d'Ollier, qui a analysé les observations de Trélat dans son *Traité des Résections*, t. III, p. 432. Ollier n'hésite pas à ranger les faits de Trélat dans le groupe des tuberculoses diaphysaires et il dit avoir observé des cas semblables.

Voici en quelques mots les intéressantes observations de Trélat.

1er *fait.* — *Hyperostose considérable* de l'extrémité inférieure du péroné chez un garçon de seize ans et demi, s'étant développée sans le moindre phénomène fébrile à l'origine.

L'ouverture du canal médullaire montra l'existence de trois foyers du volume d'une amande, renfermant une moelle jaunâtre, manifestement purulente; le péroné fut évidé sur une hauteur de 12 centimètres. Guérison.

2e *fait.* — *Hyperostose* de l'extrémité inférieure du tibia avec fistule, consécutive à un abcès froid. L'ouverture de l'os montra un séquestre de l'épiphyse et un gros abcès osseux de l'extrémité diaphysaire.

Le point de départ ici est douteux, l'épiphyse ou la diaphyse.

Pour l'explication de ces deux cas, Trélat n'indiquait pas, nous l'avons dit, formellement la nature tuberculeuse des lésions; il admettait la possibilité d'une ostéomyélite d'une origine différente.

C'est surtout Reichel (*loc. cit.*) qui appela l'attention sur la tuberculose diaphysaire dans un important mémoire.

Parmi les *six* observations sur lesquelles est basé son travail, trois sont relatives à des *lésions exclusivement diaphysaires*.

I. — Il s'agit d'un garçon de dix ans, qui, à la suite d'un abcès situé près de l'extrémité supéro-interne du tibia, présentait une fistule qui aboutissait à l'os. Le canal médullaire ouvert montrait, dans sa moitié supérieure,

des granulations tuberculeuses, spongieuses et rougeâtres, ainsi que deux petits séquestres libres à la partie supérieure du canal médullaire. Toute la moitié inférieure était oblitérée. Le foyer fut évidé; il y eut récidive. On ne sait le sort ultérieur de l'enfant. A part cela, l'observation est tout à fait complète, car les inoculations des débris de moelle extirpée faites à un cobaye et à un lapin furent positives dans le sens de la tuberculose.

II. — Fillette de cinq ans et demi, atteinte de manifestations tuberculeuses multiples, puis d'ostéite du tibia avec deux fistules. La trépanation du tibia fit voir dans le canal médullaire un foyer de pus caséeux et de granulations tuberculeuses. Aux limites du foyer, le canal médullaire était oblitéré par une épaisse prolifération osseuse; évidement complet. Résultat inconnu.

III. — Enfant de trois ans, porteur, entre autres lésions tuberculeuses, d'une hyperostose de l'extrémité inférieure du radius; peau violacée et fistules. L'ouverture du canal médullaire montra un foyer renfermant plusieurs séquestres, petits et anfractueux, entourés de granulations tuberculeuses. Le résultat n'est pas mentionné.

IV. — Des trois autres observations de Reichel, *l'une* est relative à une lésion épiphysaire propagée à la diaphyse, nous l'avons citée plus haut; les deux autres ont trait à des *altérations diaphysaires propagées à l'épiphyse.*

V. — Enfant de quatre ans, présentant une fistule située près de l'extrémité supéro-interne du tibia. Le canal médullaire fut ouvert et l'on reconnut l'existence d'une ostéite diaphysaire au voisinage du cartilage de conjugaison; il y avait deux petits séquestres dans la partie supérieure du canal médullaire. L'évidement fut suivi de récidive et l'articulation fut atteinte dans la suite.

VI. — Fillette de huit ans, présentant une arthrite du genou. En pratiquant l'arthrectomie, on trouva un trajet qui aboutissait à la partie postérieure du tibia. La trépanation du tibia fit voir dans la partie supérieure du canal médullaire des granulations tuberculeuses et une ostéite bulbaire ayant envahi l'épiphyse. Évacuation totale; guérison avec subluxation du genou.

Kuettner (de Tubingue) a présenté au Congrès allemand de Chirurgie, en 1899, une courte étude sur la tuberculose de la moelle diaphysaire. Elle est très rare, puisque sur 2100 cas de tuberculose osseuse et articulaire qui ont été soignés à la clinique de Tubingue, 6 cas seulement de cette variété ont été relevés. Parmi ces *six cas*, un seul est relatif à une tuberculose *diaphysaire primitive*. Il s'agissait d'une fillette de douze ans. La lésion siégeait à la moitié inférieure du tibia, et la marche des accidents avait été subaiguë; il y avait une hyperostose et des fistules. L'ouverture de l'os montra

dans le canal médullaire une cavité haute de 8 centimètres avec plusieurs séquestres libres. L'épiphyse supérieure et le tissu spongieux de la diaphyse étaient sains. L'aspect des séquestres donne l'idée de la tuberculose : « ils étaient singulièrement poreux et contenaient dans tous leurs pores des granulations excessivement serrées ». — Nous avons *cité les cinq autres cas plus haut*, relatifs à des tuberculoses primitives des épiphyses avec envahissement consécutif du canal médullaire.

Il faut peut être ranger aussi dans le groupe des ostéomyélites tuberculeuses le fait signalé par Gangolphe à la Société de Chirurgie de Lyon, le 17 mai 1900. Il s'agissait d'un énorme abcès froid de la cuisse, qui fut ponctionné; la radiographie montrait une hyperostose étendue de la diaphyse fémorale en sa partie moyenne[1]. Nové-Josserand dit, à cette occasion, avoir observé un cas semblable.

Le *traitement* de ces altérations diaphysaires, soit primitives, soit consécutives, est délicat et plein d'incertitudes. Il faudrait d'abord s'entendre sur ce qui, soit au cours d'une résection, soit à l'ouverture du canal diaphysaire, doit être considéré comme lésion vraisemblablement tuberculeuse. A cet égard il nous paraît évident qu'une simple raréfaction de la moelle, un certain degré de ramollissement du tissu spongieux diaphysaire, un amincissement du tissu compact, ne sont pas des caractères suffisants pour affirmer la nature tuberculeuse des altérations. Par suite, l'existence seule de ces altérations n'est pas une indication à l'amputation, ni à la désarticulation. La résection, dans ces conditions, réussit souvent, comme l'ont indiqué les observations de J. Boeckel, Quénu, Lucas Championnière, Delorme, Félizet. Le *drainage* du canal médullaire qui, en pareille occurrence, a été pratiqué par J. Boeckel, nous paraît une précaution sage et une pratique recommandable.

Mais lorsqu'on a affaire à des lésions suppurées ou fongueuses, que ces lésions soient primitivement diaphysaires, ou consécutives à une altération épiphysaire, le pronostic est essentiellement variable et la thérapeutique incertaine. S'il s'agit de sujets adultes, on sera amené parfois aux résolutions extrêmes, comme cela est arrivé à Le Dentu. Chez l'enfant, la lutte contre les lésions locales sera plus longue et plus efficace, et dans les observations citées plus haut, nous avons vu que la simple mise à nu du foyer, le grattage des parois avait pu amener de bons résultats. Théoriquement on peut reprocher au grattage du canal médullaire, infecté par la tuberculose, le danger des auto-inoculations, cela est vrai, mais il

1. *Revue de Chirurgie*, 1900.

est facile de détruire les lésions en question, *soit par le thermocautère, soit par l'imprégnation d'une solution forte de chlorure de zinc, soit d'acide phénique pur suivant la méthode de Phelps, soit par le flambage de Félizet.* Si le canal médullaire, dans cette intervention, n'est pas ouvert dans toute l'étendue, le *drainage prolongé* pourra rendre les plus grands services en permettant de continuer les actions modificatrices sur les tissus suspects. A cet égard, les imprégnations iodoformées à l'aide du chlorure d'éthyle nous semblent devoir être recommandées. Ces considérations s'appliquent aux cas où la médullite occupe la plus grande partie de la diaphyse; lorsqu'elle est très localisée, comme dans les faits de Trélat, par exemple, une intervention simple et limitée est suivie de succès.

L'échec seul de cette thérapeutique conduirait à prendre une attitude moins conservatrice.

C. — Intervention dans l'ostéomyélite.

1° *Ostéomyélite aiguë.*

Nous n'entrerons pas dans une très longue discussion pour savoir si la plus minime des interventions, la trépanation, par exemple, est utile et justifiée dans l'ostéomyélite aiguë, ou s'il n'est pas préférable de se contenter d'ouvrir les abcès sous-périostiques, quand ils sont devenus évidents. Cette ancienne pratique, qui dominait avant Ollier et Lannelongue, conserve encore quelques partisans, mais ils sont rares. Citons parmi eux Kœnig (*Pathologie chirurgicale*, trad. par Comte, t. III, p. 517, 1890). Kœnig ne reconnaît à la trépanation que l'avantage de diminuer la pression médullaire, mais en général, dit-il, « les trépanations ne permettent pas d'arriver sur les foyers ostéomyélitiques, même si l'on établit plusieurs ouvertures ».

a. Trépanation.

De très vieille origine, puisqu'elle remonte sans doute à J.-L. Petit, la trépanation des os longs fut remise en honneur par Sédillot [1], dans la plupart des affections osseuses, sous le nom d'évidement sous-périosté des os. La plupart des observations sont relatives à l'ostéomyélite chronique ou prolongée. En effet, à l'époque des travaux de Sédillot, on connaissait encore mal l'ostéomyélite aiguë, et l'amputation était fréquemment la terminaison de l'affection. C'est Ollier et Lannelongue qui ont amené les chirurgiens à la pratique de la trépanation. Ollier, au début de sa pratique, entraîné

1. Académie des Sciences, 1858; *Traité de l'évidement des os*, 1866 et 1867.

par sa prédilection pour les résections, appliquait volontiers la résection sous-périostée aux cas graves de l'ostéomyélite aiguë, mais il reconnut vite l'inutilité habituelle de cette pratique et ses inconvénients. Dès 1865, écrit-il (*Traité des Résections*, t. III, p. 166), « nous avons trépané le fémur, avant l'apparition du pus, dans un cas d'inflammation aiguë; nous n'avons amené que du sang, mais nous avons fait cesser les douleurs, diminuer la fièvre et arrêté l'ostéomyélite qui se serait terminée par la mort du sujet ou par la nécrose de la plus grande partie du fémur ». Puis Ollier cite trois succès de la trépanation dans des cas graves, chez des adolescents de 12 à 15 ans. Sézary et Perret (Thèses de Paris, 1870 et 1876), élèves d'Ollier, insistent sur les lésions médullaires dans l'ostéomyélite, mais leurs observations n'avaient pas entraîné la conviction dans les esprits. En réalité, il fallut les travaux de Lannelongue [1] pour changer la pratique de la grande majorité des chirurgiens et les entraîner à la trépanation.

Presque toujours l'ostéomyélite débute au voisinage du cartilage de conjugaison du côté de la diaphyse; il faut donc trépaner et évider l'os dans cette région que Lannelongue a appelée le « bulbe de l'os »; d'autre part, l'infection gagne presque aussitôt le canal médullaire; il y a donc nécessité d'ouvrir aussi ce canal par le trépan. « J'ai trépané des os, dit Lannelongue, deux fois à trois jours du premier début, une fois le tibia, une fois le fémur; j'ai recueilli du pus en proportion notable. »

Dans son mémoire [2], Lannelongue relate *24 observations* personnelles : 16 sont relatives à des malades non trépanés; il y a eu *7 guérisons*, et la lecture de ces observations permet de dire qu'il s'agissait de cas de médiocre gravité; *9 morts*; dans cette catégorie au contraire, les cas graves étaient en majorité.

8 malades ont été trépanés : 5 guérisons et 3 morts. Les cas guéris n'étaient pas tous bénins, il s'en faut; parmi eux, deux cas d'ostéomyélite du tibia étaient particulièrement graves. Les morts sont survenues chez des malades trépanés tardivement, au bout de 7 jours et plus.

Les observations de Lannelongue, comme celles d'Ollier, indiquent, du fait de la trépanation, une diminution de la mortalité pour les *cas graves*. Or, il ne faut parler que de ceux-là, lorsqu'on veut comparer les résultats de la simple ouverture des abcès sous-périostiques avec ceux de la trépanation au point de vue des résultats

1. Académie de Médecine, 1878, et Société de Chirurgie, 1879.
2. *Mémoire sur l'ostéomyélite aiguë*, Asselin et Houzeau, 1879.

immédiats, c'est-à-dire de la mortalité. On sait fort bien, en effet, qu'un certain nombre d'ostéomyélites aiguës ont une allure bénigne et guérissent simplement et facilement avec la simple ouverture de l'abcès sous-périostique.

Est-ce à dire que la trépanation, telle qu'elle a été préconisée par Ollier et par Lannelongue, même en multipliant les orifices du trépan et faite dès les premiers jours, guérira tous les cas d'ostéomyélite? Évidemment non. Il y a des cas où l'infection est tellement grave, tellement foudroyante, que toute action chirurgicale, même l'amputation, est presque condamnée à l'impuissance. Nous trouvons dans les observations XVIII et XIX du mémoire de Lannelongue des exemples de cette forme foudroyante; les enfants succombèrent au bout de *cinq jours*; on avait à peine eu le temps de faire le diagnostic. Dans le premier cas, — ostéomyélite du fémur, — vu par Bergeron, Lannelongue fit le diagnostic, l'enfant étant presque mourante; il y avait déjà un abcès sous-périostique dans le creux poplité. Dans le second cas, ostéomyélite du radius, Lannelongue vit le patient à peu près dans les mêmes conditions, et l'on trouva, à l'autopsie, une infiltration sanieuse du radius. Ce qui domine la scène en pareil cas, ce sont les altérations viscérales, péricardites, infarctus pulmonaires, etc. Les sujets succombent comme les lapins auxquels on a injecté dans le sang des staphylocoques vigoureux. Dans ces cas donc, la trépanation a bien des chances d'être infructueuse, même au début; cependant il faut la tenter, sans oublier le sérum artificiel. Cette forme foudroyante, il faut le dire, est assez rare, puisque dans la précieuse collection de Lannelongue où il y a tant à glaner, nous ne relevons que ces deux cas sur les 26 observations.

La trépanation montre qu'il y a généralement du pus dans le canal médullaire à une époque très rapprochée du début de l'ostéomyélite. Les autopsies nombreuses de Chassaignac, Ollier, Lannelongue avaient indiqué dans tous les cas une infiltration purulente de la plus grande partie du canal médullaire, chez les sujets qui avaient succombé à des époques variées de l'ostéomyélite.

Lorsque la trépanation est faite dès le début de l'ostéomyélite, on peut ne pas trouver de pus; nous avons cité plus haut un fait d'Ollier qui n'avait trouvé que du sang. Dans d'autres circonstances, il faut, pour amener l'issue du pus, évider quelques aréoles osseuses; cela est facile à comprendre. Parfois, au contraire, le pus sort de suite abondamment. Ainsi, dans l'observation IV du mémoire de Lannelongue, nous voyons que le pus coule pendant douze jours par l'orifice du trépan fait à la partie supérieure du tibia. Dans l'observation V où la trépanation a été pratiquée au bout de quatre

jours, il existait déjà un abcès sous-périostique volumineux et du pus sortait par les trois orifices créés sur le tibia. Les trépanations sur le vivant, de même que les autopsies, démontrent donc la présence du pus dans le canal médullaire, comme lésion constante de l'ostéomyélite.

Cela étant, on se demande quelles objections peuvent être faites à la trépanation, c'est-à-dire à l'issue du pus au dehors. On peut dire sans doute que le pus s'évacue de lui-même au dehors par les canaux de Havers, et qu'une large incision au niveau de l'abcès sous-périostique suffit à l'évacuation. On peut dire encore que les incisions profondes et multiples, en dehors des abcès sous-périostiques, faites à la surface de l'os, constituent une autre ressource, mais encore une fois le canal médullaire est un réservoir à pus, et l'échappatoire par les canaux de Havers est bien insuffisante; les faits l'ont surabondamment démontré. Enfin, la trépanation n'a aucune espèce de gravité par elle-même.

Le seul reproche qu'on puisse faire à la trépanation, c'est d'être dans certains cas insuffisante pour empêcher la propagation locale de l'ostéomyélite, c'est-à-dire son extension à la totalité du canal médullaire. Il est bien évident que cette trépanation, même en y adjoignant les évidements osseux à la manière de Sédillot, ne peut avoir la prétention de permettre une antisepsie complète du canal médullaire, mais il est logique de croire, contrairement à Kœnig, que l'évacuation du pus, même incomplète, telle qu'elle est réalisée par la trépanation, vaut mieux que rien. Une autre erreur de Kœnig, à notre avis, est de pratiquer l'incision de l'abcès sous-périostique d'une manière tardive. Ollier et Lannelongue ont montré la nécessité de l'intervention hâtive, et Lannelongue, en particulier, a bien étudié les signes qui donnent à l'action chirurgicale une si grande précision dès le début des phénomènes morbides. Kœnig retranche son abstention derrière la pathogénie de l'ostéomyélite, qui est une septicémie ou une pyohémie. On s'en doutait bien un peu déjà avant les recherches bactériologiques et expérimentales. Les résultats obtenus dans cet ordre d'idées par Pasteur, Rosenbach, Becker, etc., ceux de Lannelongue et Achard [1] ne modifient pas

1. Lannelongue et Achard (voir en particulier *Congrès français de Chirurgie*, 1891 et 1895, où sont rappelés les nombreux mémoires des auteurs sur ce sujet) ont vérifié les données relatives à l'ostéomyélite à staphylocoques et décrit les ostéomyélites à streptocoques et à pneumocoques. D'après leur relevé de *90* cas, l'infection staphylococcique reste largement prédominante, puisqu'elle figure avec *67 cas*, dont 56 dus au staphylococcus aureus, 11 au staphyl. albus. Le *streptocoque* a été trouvé 10 fois. Il affecte surtout les très jeunes enfants, parfois les nouveau-nés dont les mères ont été atteintes d'infection puerpérale. Dans

beaucoup, au point de vue clinique et thérapeutique, la conception générale de l'ostéomyélite telle qu'elle avait été indiquée par Lannelongue dans son mémoire de 1878.

Pour en revenir à la forme commune, celle qu'on observe habituellement chez les enfants d'un certain âge et les adolescents, nous dirons que Kœnig n'a pas été suivi par la majorité des chirurgiens allemands. Ceux-ci ont au contraire accepté la pratique d'Ollier et de Lannelongue. Certains même ont fait plus que la trépanation et les évidements; les uns, appliquant à l'ostéomyélite aiguë une opération qui est fréquemment employée contre l'ostéomyélite chronique, ont ouvert le canal médullaire partiellement ou dans sa totalité; d'autres ont évidé et drainé le canal médullaire.

Parfois l'insuffisance de la trépanation est évidente. Bon nombre d'observations montrent l'envahissement de la totalité du canal médullaire, malgré la trépanation faite à l'origine du canal, et même à une certaine distance sur la diaphyse. Voici, par exemple, une observation de Vincent, cité par Ollier (*Traité des Résections*, t. III, p. 418) : ostéomyélite de l'extrémité *inférieure* du tibia, débridement et trépanation de l'extrémité inférieure du canal; il y a une amélioration momentanée, puis au bout de huit jours il existe une arthrite purulente du genou. Voici une observation du même genre (*ibid.*, p. 408). Chez une jeune fille de seize ans, l'ostéomyélite a débuté dans la diaphyse du tibia; très rapidement la totalité de la diaphyse a été atteinte et les épiphyses envahies. Il serait facile de citer beaucoup d'autres exemples du même genre.

C'est l'observation des faits de cet ordre qui a amené certains chirurgiens à faire plus que la trépanation.

b. Trépanation et évidement médullaire étendu par les orifices de trépanation. — Heidenhain (Congrès allemand de Chirurgie, 1894)

cette forme le début est intense, brutal; les abcès, précédés d'un aspect lymphangitique de la peau, se forment très vite, mais l'infection de la moelle est moins profonde que dans la forme staphylococcique. Les *trépanations simples* suffisent, alors que dans la précédente il faut ajouter les évidements osseux à la trépanation (Lannelongue). Plus rare est l'ostéomyélite à *pneumocoques*, puisqu'elle n'est indiquée que 3 fois dans la statistique de Lannelongue et Achard. Le pus est gris verdâtre, très liquide, les phénomènes généraux moins intenses que dans les formes précédentes. L'incision simple des foyers, dit Lannelongue, semble suffire.

Il va sans dire que la connaissance de tous ces faits a une réelle importance dans la pratique, et que chez les *tout jeunes enfants* où l'on peut rencontrer les formes relativement rares que nous venons de citer, on se contentera d'inciser les foyers et on n'aura recours à la trépanation qu'en cas de dénudations osseuses d'une certaine importance.

a adopté comme méthode générale d'intervention dans l'ostéomyélite aiguë un procédé qu'Ollier et Lannelongue ont indiqué pour quelques cas. Il évide la moelle partiellement ou dans une grande étendue par des orifices multipliés du trépan; parfois aussi il pratique le drainage sur une certaine étendue du canal médullaire. La statistique d'Heidenhain porte sur 46 cas d'ostéomyélite aiguë.

Dans *16 cas* où l'affection siégeait sur un seul os, et où l'intervention a été conduite comme il vient d'être dit, les résultats ont été les suivants : *1 mort, 4 amputations, 8 résultats très bons*, sans nécrose ou avec nécrose insignifiante; 3 nécroses plus ou moins importantes.

Dans *15 cas* où Heidenhain s'est contenté d'inciser l'abcès sous-périostique, et dans lesquels la gravité était sans doute sensiblement moindre que précédemment, ce chirurgien n'a pas noté de différence bien manifeste au sujet de la diminution de la température, mais il a remarqué que l'incision simple de l'abcès était suivie presque toujours d'une nécrose plus ou moins considérable.

Les ostéomyélites siégeant sur plusieurs os ne sont pas aussi propices au jugement des méthodes. Sur 12 cas de cette catégorie, Heidenhain a trépané et évidé six fois, et six fois il a fait l'incision simple des abcès. Avec l'un et l'autre procédé il a eu 3 morts et 3 guérisons; toutefois l'impression de Heidenhain est que la trépanation est préférable à l'incision simple.

Quant aux quatre *derniers cas*, ils sont relatifs à l'ostéomyélite de la hanche traitée par la résection.

c. Trépanation et mise à nu du canal médullaire dans l'étendue des lésions. — Küster, de Marburg (*ibid.*), estime que « la seule méthode admissible est la large ouverture avec le ciseau et le marteau; elle seule donne la garantie de l'évacuation de toutes les parties malades de l'os, car il faut poursuivre l'évidement et l'évacuation de l'os aussi loin que l'on rencontre du tissu osseux enflammé et altéré ».

L'*amputation* conserve encore ses indications, qui sont toutefois fort rares, et en pareil cas, Küster fait la remarque suivante que nous soulignons : « lorsque le trait de scie tombe sur la moelle infiltrée de pus, on peut sans crainte entreprendre l'évacuation de cette moelle, sans compromettre l'os dans sa nutrition ».

La statistique de Küster porte sur 23 cas. Pour *13 malades* opérés dans les deux premières semaines le résultat fut étonnamment bon : puisque tous ont guéri, dont 3 avec des fistules. Pour les 10 autres, opérés de la troisième à la dixième semaine, on compte 6 guérisons

et 4 morts. Les bons résultats, révélés par cette statistique, tiennent peut-être en partie à la méthode de traitement, mais il faut sans doute aussi faire la part des cas bénins qui peuvent s'y trouver en nombre, et malheureusement Küster ne nous renseigne pas à ce sujet.

d. Ouverture du canal médullaire dans toute son étendue; évacuation totale de la moelle. — Karewski (*ibid.*) est plus radical. J'ai dans tous les cas, dit-il, « ouvert complètement l'os et procédé à l'évacuation de toute la moelle ». Karewski appuie son travail sur 14 cas, mais il reste dans un vague fâcheux sur les résultats. Il n'a évidemment pas obtenu que des succès, car il avoue que cette intervention par elle-même n'est pas sans importance, ni sans gravité, surtout à la cuisse. Il n'est pas besoin d'être grand clerc en chirurgie pour prévoir qu'une incision faite à la partie externe de la cuisse, depuis le condyle externe du fémur jusqu'au grand trochanter, et allant jusqu'au fémur, intéresse de nombreux vaisseaux, — que l'ouverture du canal médullaire dans toute son étendue demande un certain temps, — que l'évacuation totale de la moelle amène encore une hémorragie notable. Si l'on ajoute à cela qu'une opération de cette importance est pratiquée sur des sujets profondément infectés, et que dans certains cas, ces sujets sont de jeunes enfants, — 7 des cas opérés de Karewski étaient des enfants de deux ans, — on comprendra la gravité de l'intervention à la manière de Karewski et on ne la pratiquera pas, du moins au fémur.

e. Trépanation, évacuation de la moelle et drainage de la cavité médullaire. — Le drainage partiel sous un pont osseux ne constitue pas une pratique nouvelle. Ainsi Ollier cite le cas suivant (*Traité des Résections*, t. II, p. 145). Il s'agissait d'une ostéomyélite humérale de l'adulte; les accidents aigus persistant malgré une trépanation spontanée de l'os au milieu du bras, Ollier fit « trois brèches ouvrant le canal médullaire, laissant entre elles deux ponts sous lesquels on introduisit des drains »; la guérison eut lieu.

Verj et Tscherning (*Nord. med. Archiv.*, 1887, et *Centralb. f. Chir.*, 1888, p. 232) préconisent l'évacuation complète de la moelle dans la hauteur nécessaire, à l'aide de deux larges fenêtres créées par le trépan; ensuite on draine la cavité médullaire, partiellement ou dans toute son étendue.

Tscherning cite la statistique de Verj qui porte sur 12 cas. Parmi eux 9 étaient aigus; tous ont guéri et sans nécrose. Ces résultats sont remarquables, bien qu'aucun de ces cas ne fût très grave.

Ce que nous trouvons de particulier dans ce mode de traitement, c'est le *drainage systématique* du canal médullaire, et nous ne

sommes pas loin de penser que ce drainage a dans le résultat final une action égale, sinon supérieure, à l'évacuation elle-même de la moelle altérée. Si l'on veut réfléchir un instant, on comprendra combien il est impossible de faire une opération complète, radicale, sur une moelle ainsi infectée; d'autre part, cette intervention amène une hémorragie assez importante.

f. Trépanation et drainage du canal médullaire. — Il nous semble donc que dans les cas où, d'une part, les phénomènes généraux ne dominent pas la scène par leur allure foudroyante, et dans lesquels les accidents locaux sont manifestement graves : décollement étendu du périoste, issue de pus en notable quantité par l'orifice du trépan, il y a lieu, pensons-nous, d'ajouter le drainage à la trépanation, drainage du canal médullaire, partiel ou total. Avant de connaître la pratique de Verj et Tscherning, nous avions pratiqué des expériences au sujet de ce drainage, tant sur le cadavre que sur l'animal vivant, et ces expériences indiquent une grande facilité et simplicité dans les manœuvres à faire pour le réaliser.

Expériences. — Il n'est pas nécessaire, d'ailleurs, de pratiquer de nombreuses expériences pour montrer que le drainage du canal médullaire est possible, puisque cette opération a été exécutée sur le vivant, dans l'ostéomyélite subaiguë, par Verj et Tscherning. Nous n'en disons un mot que parce qu'il ne s'agit pas d'une opération courante. *A priori* nous avions pensé que l'introduction d'un stylet dans le canal médullaire après la trépanation devait être une cause nouvelle d'hémorragie, et qu'il y avait là une objection à faire à cette pratique. En répétant cette manœuvre sur le tibia d'un jeune chien à l'aide de trois larges trépanations, une à chacune des extrémités du canal médullaire et une au milieu de ce canal, nous avons constaté que l'hémorragie qui suit la *trépanation* est réelle, d'une certaine importance, comme nous l'avions vu dans les nombreuses expériences d'ablation de la moelle, mais d'autre part, nous avons été étonnés de voir que le passage d'un long et très flexible stylet dans le canal médullaire n'amène pour ainsi dire aucune hémorragie nouvelle. C'est là un fait évident. Le passage du stylet peut être entravé par quelques alvéoles osseuses qui forment la limite du canal médullaire[1], mais il est facile de s'en débarrasser, soit en faisant une nouvelle trépanation au point où siège l'obstacle, soit un petit évidement dans le canal lui-même à l'aide d'une fine curette;

1. Nous avons vu le fait près de l'extrémité inférieure du canal médullaire du tibia chez un sujet de dix-huit ans.

alors le stylet ne s'égare plus. Il est nécessaire que ce stylet soit excessivement souple, de manière à ce qu'on puisse en saisir l'extrémité avec une pince et amener cette extrémité au dehors. On peut facilement ainsi passer deux anses du drain dans toute la diaphyse du tibia, par exemple, très vite, et ces drains sont d'un volume très suffisant pour permettre le nettoyage complet du canal médullaire. C'est, en somme, une opération logique et qui nous semble recommandable dans tous les cas graves ou sérieux d'ostéomyélite aiguë dans lesquels on a des raisons de croire à l'envahissement étendu du canal médullaire. Nous le répétons, cette manœuvre n'ajoute rien, pour ainsi dire, à l'importance opératoire de la trépanation; elle soumet le canal médullaire, foyer d'infection, dès que ce foyer est certain, aux règles générales de l'évacuation du pus par le drainage. Le passage du *drain*, qui pénètre à frottement, évacue la moelle sans violence et par suite beaucoup mieux que ne le ferait l'évidement.

Deux objections principales peuvent être faites au drainage, comme à toutes les actions traumatiques sur la moelle infectée : l'hémorragie et les embolies graisseuses et septiques. Au sujet de l'hémorragie, nous avons vu que c'était surtout une objection théorique. Les expériences sur les animaux et la pratique de Verj et Tscherning y répondent victorieusement. L'hémorragie ne pourrait être à craindre qu'en cas de grattage énergique du canal médullaire au cours de résections, et l'observation de J. Bœckel, que nous avons citée plus haut, ne fournit pas un argument décisif, il s'en faut, contre la manière de voir que nous soutenons. A la suite d'une résection du genou au cours de laquelle il avait évidé la moelle fémorale et tibiale sur une grande hauteur, J. Bœckel a observé une hémorragie retardée, quelques heures après l'opération, hémorragie qui a nécessité la ligature de la fémorale. Mais quelle était la source de cette hémorragie? Était-ce dans la moelle, était-ce dans les parties molles péri-articulaires? J. Bœckel n'avait-il pas fait le pansement, la bande d'Esmarch étant encore appliquée? Rien, en un mot, ne permet d'incriminer la source médullaire. Enfin, dans l'observation, outre le drainage, il y avait eu évidement du canal médullaire.

Reste le danger des embolies graisseuses et septiques. Les embolies septiques sont toujours possibles quand on intervient d'une manière quelconque sur un foyer infecté. A cet égard, aucun exemple n'est peut-être mieux approprié que ces phénomènes diffus, qui surviennent parfois à la suite de l'ouverture, même au thermocautère, des anthrax et qui ont pour point de départ le trauma du foyer infecté,

suivant une vue autrefois si chère à Verneuil. Mais la possibilité de ces accidents consécutifs n'empêche nullement l'intervention large sur les anthrax, aussi large que possible, et ces interventions guérissent le plus souvent les malades, même atteints de diabète intense.

Quant à l'embolie graisseuse dont il a été autrefois beaucoup question, très redoutée des chirurgiens, d'Ollier en particulier, qui attribuait de son fait une grande gravité aux attritions et aux broiements médullaires [1], on ne sait plus trop ce que c'est, et le silence s'est fait sur cette complication des traumatismes osseux depuis les intéressantes recherches de Déjerine en 1879 [2].

Cette question reste entourée de la plus grande obscurité, et, depuis les travaux que nous venons de citer, l'embolie graisseuse a été plus ou moins englobée dans les embolies septiques dont il paraît à l'heure actuelle bien difficile de la distraire, du moins en ce qui concerne l'ostéomyélite.

Quoi qu'il en soit de ces divers procédés, on peut dire, même en s'en tenant à la trépanation, avec minimes évidements osseux en général, comme l'avaient indiqué Ollier et Lannelongue, que ces interventions ont diminué la mortalité dans les cas graves de l'ostéomyélite aiguë, et qu'elles ont rendu moins fréquents les accidents consécutifs chroniques, nécroses, foyers de médullite, abcès des os.

2° *Ostéomyélite chronique.* — Ici la question d'intervention n'est pas discutée. On ouvre le canal médullaire dans l'étendue suffisante pour mettre à nu le foyer quel qu'il soit : abcès, séquestres, médullite suppurée.

a. Foyer limité. — La trépanation peut suffire s'il s'agit d'un minime abcès des os, mais il est préférable d'ajouter à cette trépanation un petit évidement. C'est surtout à ces abcès douloureux des os que la trépanation a été appliquée depuis David, et dont l'histoire dernière a été tracée par Golay dans sa thèse de 1879. Nous disons l'histoire dernière, car les travaux de Lannelongue ont fait rentrer la plupart de ces abcès dans le cadre de l'ostéomyélite, quelques-uns aussi appartiennent à la tuberculose. Après David, il convient de citer Brodie [3], qui tira la trépanation de l'oubli et dès 1826, introduisit cette pratique dans les affections douloureuses des os. Il s'agit

1. Ollier. *Traité des Résections*, t. II, p. 420.
2. Société de Biologie.
3. Mauclaire a donné une bibliographie très étendue sur les innombrables travaux parus en France et à l'étranger sur les infections des os in *Traité* de Le Dentu et Delbet.

aussi vraisemblablement d'ostéomyélites chroniques dans les faits de Brodie.

En France, P. Broca (*Société de Chirurgie*, 1859, et *Cyclopedia of practical Surgery*, 1862) montra que les abcès douloureux des os *occupaient constamment l'une des extrémités du canal médullaire.* La plupart de ces abcès avaient été signalés au tibia; cependant P. Broca avait trépané avec succès un abcès de ce genre à la partie inférieure de l'humérus.

Le plus souvent les foyers consécutifs à l'ostéomyélite sont *plus étendus*; une partie du canal médullaire est transformée en foyer de médullite suppurée, au milieu de laquelle il y a ou non des séquestres. Ordinairement le canal médullaire est oblitéré en certains points par des productions osseuses, et l'intervention porte seulement sur un segment du canal médullaire. C'est un fait de ce genre que l'un de nous a publié à la Société de Médecine de Paris en 1899[1]. Il s'agissait d'une ostéomyélite de l'extrémité inférieure du fémur datant de dix ans, chez un garçon de vingt ans. On s'était contenté, au moment des accidents initiaux, d'inciser l'abcès sous-périostique. L'ostéomyélite s'était installée d'une manière chronique; le canal médullaire avait été dans la suite ouvert et gratté deux ou trois fois par nous, et la guérison n'avait pas été obtenue. Enfin, une trouée de 4 centimètres de haut sur 1 cent. 1/2 de large fut pratiquée sur l'extrémité inférieure du fémur. Toute l'extrémité inférieure du canal médullaire et l'épiphyse détruite étaient transformées en une cavité haute de 12 à 15 centimètres. Dans cette cavité il n'y avait pas de séquestres, mais une moelle suppurée entourée de tissu spongieux infecté. Par la brèche, tout le tissu suspect avait été gratté et détruit. La réparation moitié osseuse, moitié fibreuse, s'est faite dans la suite avec rapidité, puisque cette énorme cavité a été comblée en deux mois et demi. L'introduction, dans cette cavité bien bourgeonnante, d'os calciné et réduit en poudre, déposé en couche uniforme par propulsion avec le chlorure d'éthyle, avait paru avoir eu une très heureuse influence sur la rapidité de cette oblitération.

Rôle de l'os calciné dans l'oblitération des pertes de substance, trajets osseux et cavités osseuses.

Nous n'avons jusqu'ici, à ce sujet, que des données approximatives. On a été amené aux tentatives dont il va être question, à la suite des expériences de Barth, qui datent de 1893[2]. Barth montra qu'un

1. *France médicale*, 18 février 1899.
2. Congrès allemand de Chirurgie, 1893 et 1894, et *Berliner klin. Wochenschr.*, 1896.

fragment osseux transplanté ou *réimplanté* meurt et se trouve remplacé par de l'os nouveau produit par le tissu osseux vivant, et dans la suite Barth préconise, pour remplacer la greffe vivante, l'os mort qui irrite l'os vivant et stimule la néoformation osseuse en apportant les sels calcaires. Les expériences de Barth ont été confirmées par Valan (*Académie de Médecine de Turin*, 1898), qui, réimplantant sur les animaux des rondelles crâniennes de trépan, a vu que ces rondelles dégénèrent en grande partie surtout dans la région centrale. Martini (*Policlinico*, 1898) a confirmé aussi les expériences de Barth, et Grekoff (*Annales russes de Chirurgie*, 1898, et *Centralbl. für Chirurgie*, 1898), en s'inspirant de ces données, a utilisé l'os calciné découpé en longs fragments pour combler des pertes de substance du crâne consécutives à des fractures. Ses deux observations sont intéressantes, et peuvent être mises en parallèle avec les résultats obtenus avec les greffes vivantes. A la fin de 1898, sans connaître les faits de Grekoff, l'un de nous a utilisé avec M. Guilmeth l'os calciné d'une manière toute différente et dans des circonstances également différentes, puisque nous avons pris de l'os réduit en poudre et que nous l'avons appliqué dans une cavité encore récemment infectée, et que l'introduction de cette poudre d'os a été faite à plusieurs reprises dans la cavité restant largement ouverte. La poudre était en partie absorbée par la granulation et disparaissait presque d'un pansement à l'autre, fait à un intervalle de huit jours, tandis que Grekoff, après avoir avivé les bords de la perte de substance osseuse, y insinuait de larges fragments d'os calciné et les laissait sous la peau qu'il suturait.

Plus récemment, E. Mertens (Thèse inaugurale, Königsberg, mai 1900) a fait dans le laboratoire du professeur von Eiselsberg des expériences sur le crâne de lapins. Ces expériences, qui ont été résumées in *Deutsche Zeitschrift für Chirurgie*, 1900, t. LVII, confirment les données de Barth sur la valeur de l'os calciné en tant qu'agent excitant la néoformation osseuse; d'autre part, elles condamnent une fois de plus l'os décalcifié, qui non seulement ne produirait pas de néoformation osseuse, mais même amoindrirait et retarderait la néoformation qui s'opère normalement.

Il faut, dans cette question de l'os calciné et de l'os mort, établir quelques données.

1° *Au point de vue historique*, il convient de citer les recherches de Lannelongue et Vignal[1] qui, dès 1882, étudiant comparativement l'action des chevilles d'ivoire et des chevilles d'os mort enfoncées

1. Société de Chirurgie, 1882, p. 373.

dans le tibia de lapins, avaient noté que les chevilles d'ivoire restaient à peu près telles quelles au bout de deux mois, tandis que les fragments d'os mort étaient partiellement résorbés, et, d'autre part, avaient provoqué autour d'eux, sur l'os sain, une abondante néoformation.

2° *Au point de vue expérimental et clinique*, nous pouvons dire que des réserves sont à faire et que les recherches de Barth et de ceux qui ont travaillé dans le même sens ne nous autorisent pas à rejeter les greffes vivantes. Barth, Valan, etc., étudient l'auto-greffe la plus favorable, c'est-à-dire la rondelle réimplantée sur le même sujet, et disent que toute la partie centrale de cette rondelle dégénère histologiquement. Les chirurgiens n'ont pas à discuter cette action qui paraît bien établie, mais il n'en est pas moins vrai que la rondelle tient, reste solide, qu'il ne se crée pas de perte de substance. Pratiquement cet argument n'a donc pas grande valeur. Jusqu'à plus ample informé nous croyons que l'oblitération des pertes de substance aseptiques des os, surtout en surface, au crâne en particulier, seront comblées plus complètement avec de très petites greffes vivantes ostéo-périostiques, qu'avec l'os calciné.

Mais, d'autre part, l'os calciné trouverait sa très réelle utilité dans l'oblitération des *cavités osseuses consécutives aux ostéites*. L'observation que nous avons citée plus haut et relative à une vaste cavité de l'extrémité inférieure du fémur, plaide dans ce sens, et nous relaterons dans un instant deux autres observations. La question est très importante et tous les chirurgiens s'en sont préoccupés. Dans ces dernières années, Ollier[1] a recommandé la mobilisation d'un lambeau osseux limitant la cavité, sans détacher complètement ce lambeau, et il ne conseille les greffes qu'après l'échec de cette méthode. La lecture de son mémoire montre bien toutes les difficultés en présence desquelles on se trouve parfois et que son procédé ne résout pas complètement. En réalité, la grande cause d'échec, presque la seule en pareille circonstance, c'est l'infection persistante, infection qui peut paraître dominée pendant un certain temps, mais qui, dans certains cas, se reproduit et chasse les substances variées (greffes, os décalcifiés, éponges stérilisées, gazes diverses, amalgames des dentistes, etc.), en un mot tous les produits dont on s'est servi pour oblitérer les cavités osseuses. Duplay et Cazin[2], qui ont fait de nombreuses expériences avec les éponges stérilisées, la gaze iodoformée, etc., ont vu que ces

1. *De l'ostéoplastie appliquée à l'occlusion des cavités osseuses accidentelles, etc.* *Revue de Chirurgie*, 1897, p. 265).
2. *Archives de Médecine*, nov. 1892.

substances comblaient des pertes de substance d'os sains, mais que dans la pratique humaine, dans des cavités pathologiques, ils échouaient d'une manière à peu près constante. Cependant, et sans donner de conclusion ferme à leur mémoire, ils croyaient devoir conseiller l'occlusion successive, par plusieurs applications des corps étrangers. C'est ce que nous avons dû faire avec l'os calciné. Il est nécessaire de pratiquer préalablement dans ces cavités une très longue antisepsie, d'arriver à la suppression pour ainsi dire *complète* de la suppuration, avant de songer à en opérer l'oblitération. Voici comment il a été procédé dans les deux faits qui suivent. Tout d'abord nous avons employé un mélange à parties égales d'os calciné de porc pulvérisé, de salol et d'iodoforme. A ce sujet, il faut rappeler qu'un mélange de salol et d'iodoforme a donné, il y a quelques années, de bons résultats à MM. Reynier et Isch-Wall dans le *plombage des os*[1].

1er cas. — Il s'agit d'un enfant de huit à neuf ans, adressé par M. Lubet-Barbon, avec une mastoïdite ancienne en communication avec la caisse, avec fistule osseuse et trajet osseux persistant. La suppuration, peu intense d'ailleurs, fut tarie en quelques semaines à l'aide de pulvérisations iodoformées par le chlorure d'éthyle, faites avec un drain. Le trajet osseux bien asséché, dépourvu même de suintement séreux, fut légèrement avivé à sa surface, simplement cruenté pour mieux dire, puis la petite cavité, ou trajet osseux, remplie du mélange indiqué plus haut. La poudre était déposée à l'orifice mastoïdien et pour en faciliter l'introduction, on délayait cette poudre avec quelques gouttes de chlorure d'éthyle; le mélange pénétrait alors en partie de lui-même dans la cavité, on y poussait le reste avec un stylet. Huit jours après, la partie externe du trajet osseux n'était pas entièrement comblée; il n'y avait pas adhérence avec le conduit osseux, tandis que le fond paraissait solide. Une seconde application du mélange fut faite comme précédemment et l'oblitération a été complète.

2e cas. — Il s'agit ici d'un cas beaucoup plus grave. C'est une mastoïdite datant *de la première enfance*, chez un garçon de vingt ans; le trajet osseux rétro-auriculaire communiquait avec la caisse et le conduit auditif externe; l'ouïe était abolie depuis longtemps. Le garçon, adressé par M. Martha, avait subi en dernier lieu deux opérations d'évidement osseux. La mastoïde n'était pas seule atteinte; on trouvait une dénudation d'une certaine étendue au niveau de la fosse temporale. Il ne fallut pas moins de dix-huit

1. Congrès français de Chirurgie, 1896.

mois pour tarir la suppuration à l'aide de pulvérisations iodoformées et formolées. Le trajet étant enfin sec, la communication avec l'oreille externe persistant toujours, on procéda comme il a été dit précédemment. En trois séances, faites à huit jours d'intervalle, l'oblitération du trajet osseux a été complète. Les résultats ne datent que de quatre mois; ils ont par conséquent besoin d'être poursuivis et vérifiés dans plusieurs mois.

b. Foyer étendu. — Lorsque *le foyer est étendu*, que plusieurs fistules échelonnées sur une grande hauteur de la diaphyse indiquent de multiples foyers, on sera amené à pratiquer soit des débridements étendus, soit même à ouvrir une tranchée dans toute l'étendue de la diaphyse. C'est surtout à cette forme étendue d'ostéomyélite chronique que Sédillot appliquait son évidement sous-périosté. Sédillot n'avait d'ailleurs pas inventé cette opération, puisque nous lisons dans son livre que David, en 1772, avait poursuivi des séquestres enclavés dans les diaphyses osseuses, que Moreau (1803), après résection partielle du tibia, avait enlevé des cellules médullaires avec la gouge, que surtout Malgaigne, dans son *Traité de médecine opératoire*, en 1834 (première édition), avait indiqué dans les termes suivants l'opération de l'évidement : « emporter tout ce qui est atteint de carie et ménager autant que possible les tendons et les attaches musculaires... ; si la carie s'étend trop loin, on la poursuit avec la gouge jusqu'à la substance saine ». Sédillot a précisé le caractère de l'évidement osseux, tel qu'on le pratique aujourd'hui, dans la plupart des cas d'ostéomyélite chronique, c'est-à-dire dans les cas où les foyers ne sont ni assez étendus, ni assez multipliés pour exiger la mise à nu totale du canal médullaire dans toute son étendue. « C'est, dit-il, une opération par laquelle on creuse et on excave un os pour en séparer les parties malades et n'en laisser que les couches saines périphériques, corticales ou sous-périostées immédiates. » Cette opération, on le comprend, est très variable dans son importance. Tantôt elle consiste en un minime évidement autour de l'orifice du trépan, et cela suffira pour enlever un petit séquestre ou pour curetter un foyer médullaire très limité. Dans d'autres cas, au contraire, il faudra attaquer la diaphyse en plusieurs points, pratiquer plusieurs brèches assez larges pour donner issue à de volumineux séquestres, etc.

c. Foyers occupant toute la diaphyse. — Ollier et Lannelongue[1] ont signalé la nécessité fréquente où l'on est de pratiquer des évide-

1. Lannelongue et Comby. *De l'ostéomyélite chronique ou prolongée* (*Arch. génér. de Médecine*, 1879).

ments osseux très étendus dans les ostéomyélites chroniques. Ollier conseille, dans les cas d'ostéomyélite du tibia qui occupent la plus grande partie de la diaphyse, *les débridements longitudinaux qui ouvrent le canal médullaire dans toute sa hauteur*. Au tibia, en effet, cette manœuvre est simple; l'os est superficiel. Mais au fémur, il n'en est plus de même, nous en avons déjà fait la remarque à propos de l'ostéomyélite aiguë. Il convient ici d'avoir recours de préférence aux évidements étendus à la manière de Sédillot, et dans ce cas, le drainage du canal médullaire peut être utilisé comme un auxiliaire des plus précieux, les séquestres et foyers ayant été enlevés ou détruits au cours des évidements.

D. — Ostéite névralgique.

Étudiée comme ostéite spéciale par Naud (thèse de 1868), sous l'inspiration de Gosselin, l'ostéite névralgique a été l'objet d'un travail de Gosselin à l'Académie de Médecine en 1875. On peut résumer son mémoire dans les points suivants :

1° Les douleurs à caractère névralgique se montrent dans les affections osseuses ayant pour caractère constant la condensation, c'est-à-dire l'hyperostose ancienne. 2° Dans ces cas, on trouve parfois dans les os douloureux des abcès ou des cavités accidentelles; parfois il n'y en a pas. 3° La trépanation est utile dans l'un et l'autre cas.

La première proposition indique d'une façon assez nette que l'ostéite névralgique rentre dans le groupe des ostéomyélites chroniques. Les travaux de Lannelongue ne permettent pas d'en douter. Heydenreich a même pensé que l'ostéite névralgique n'existe pas en dehors de l'abcès osseux, et que lorsqu'on ne le trouve pas, c'est qu'il a échappé. Oscar Bloch[1] (de Copenhague), qui a repris cette question en 1894, dans un important article de la *Revue de Chirurgie*, considère comme excessive l'opinion de Heydenreich. Sur 19 cas où des symptômes d'abcès des os existaient, quatre fois il ne trouva ni abcès, ni cavité. Il s'agissait donc simplement d'une ostéite névralgique, laquelle d'ailleurs a la même origine que les abcès des os; en effet, deux fois sur quatre de ces cas, l'examen du tissu osseux simplement hyperémié a fourni dans un cas le staphylococcus aureus, dans un autre, l'albus. La démonstration de M. Bloch est donc rigoureuse.

Causes de la douleur. — On a discuté sur les causes de la douleur dans les abcès et l'ostéite névralgique.

1. *Revue de Chirurgie*, 1894, p. 594.

Benj. Brodie (*loc. cit.*) avait invoqué la distension excessive du tissu osseux par la collection liquide épanchée dans une cavité inextensible. De cette théorie se rapproche celle émise plus tard par Ollier et Perret pour expliquer les douleurs de l'ostéomyélite, l'*étranglement* de la moelle contre les aréoles osseuses.

Gosselin, se basant sur ce fait que la même douleur, à caractère névralgique, existe aussi dans certains cas où il n'y a pas d'abcès (faux abcès des os longs, *Bulletin de l'Académie de Médecine*, 1875), et s'appuyant sur les recherches de Kobelt, Gros, Kölliker, ayant démontré dans le tissu osseux la présence des nerfs, estime que les douleurs sont dues à des névrites par propagation.

Ultérieurement (*Traité des Résections*, t. III, p. 424), Ollier a accepté l'opinion de Gosselin dans les cas où « les altérations phlegmasiques du tissu osseux sont obscures et où les conditions de l'étranglement sont peu apparentes ». Dans ces cas, dit-il, « les nerfs de la moelle ont pu subir les altérations qu'on a constatées dans les névralgies des autres régions, mais on n'a pas encore pu vérifier cette hypothèse ». La trépanation, dit Gosselin (*loc. cit.*), agit sur l'élément douleur, soit en détruisant les filets nerveux, soit en provoquant une poussée aiguë d'ostéite qui se termine par résolution.

E. — Ostéite névralgique syphilitique.

C'est très exceptionnellement que l'on a besoin d'intervenir dans les ostéalgies syphilitiques. Comme l'a indiqué Sédillot (*loc. cit.*), on a bien fait d'oublier les conseils de Bologninus (de Lyon), qui, d'après Ollier, serait le père de la trépanation et la préconisait surtout dans les caries syphilitiques. Cette rareté d'intervention explique comment Ollier, dans son incomparable recueil d'observations et d'opérations sur les os, ne cite qu'un exemple de ce genre (*Traité des Résections*, t. III, p. 155). Il s'agissait d'une ostéite syphilitique avec ostéalgie rebelle. Ollier fit la trépanation au point maximum de la douleur ; il trouva le périoste un peu épaissi, la moelle transformée en un tissu spongieux ; il n'y avait pas de canal médullaire ; le tissu spongieux fut détruit à la gouge, mais la plaie se ferma trop tôt. Les douleurs reparurent. Ollier fit une nouvelle trépanation enlevant le tissu ostéo-fibreux néoformé. La plaie fut laissée longtemps béante et les douleurs disparurent définitivement.

DES TUMEURS DES TROMPES

PAR MM.

É. QUÉNU, et **L. LONGUET,**

Professeur agrégé, Chirurgien de l'Hôpital Cochin.

Assistant suppléant de consultation chirurgicale.

(*Suite et fin* [1].)

IV. — Déciduome malin.

Il n'existe qu'un cas de déciduome malin, nous le rapportons à cette place : c'est le cas de Ahlfeld et Marchand.

F. de dix-sept ans, bien constituée, menstruation régulière, présente depuis 6 mois des hémorragies irrégulières, à courts intervalles, et prolongées; elles ont duré une fois trois semaines sans interruption. Sang liquide, pas de caillots. Après un repos de huit jours, suspension courte des hémorragies, puis douleurs expulsives et pertes de caillots volumineux. Admission, le 14 juillet 1874, à la clinique gynécologique de Marbourg.

A l'examen, on trouve prédominant dans le vagin du côté de la paroi antérieure une saillie du volume d'une noix; cette saillie présente des bords assez fermes et une ouverture dans laquelle s'engage l'extrémité du doigt et qui conduit dans une cavité peu profonde, remplie d'une masse molle, polypeuse. L'ensemble de la tumeur a environ le volume d'un œuf de poule; elle siège dans le vagin derrière la symphyse.

Curettage et cautérisation au thermocautère; tamponnement. Entre temps apparaît une deuxième tumeur, petite, à gauche de l'orifice uréthral, de coloration rouge-bleuâtre, non ulcérée. Abrasion, cautérisation. Curettage de la cavité utérine. Apparition d'accidents infectieux. Cinq jours après, apparaît au niveau de la symphyse une tumeur dure; en même temps, douleurs dans le genou droit et l'épaule gauche avec fluctuation. Incision; évacuation de pus à streptocoques.

Bientôt se développe à gauche et en arrière de l'utérus, une tumeur volumineuse, cylindrique, molle, qui est mobile avec l'utérus, mais a contracté quelques adhérences avec les parois du bassin. Apparition de phénomènes péritonéaux.

1. Voir le numéro d'octobre 1901.

Opération destinée à évacuer le pus contenu dans l'abdomen. Mort au cours de cette intervention avec phénomènes asphyxiques, six mois après l'apparition des premiers phénomènes morbides.

Examen microscopique par M. le Professeur Marchand. La tumeur arrondie, siégeant à gauche et en arrière de l'utérus, se présente comme étant la trompe gauche transformée en une masse ayant le volume du poing, et ayant contracté des adhérences avec l'épiploon, l'utérus, la vessie, etc. Par une déchirure s'écoule dans le péritoine un liquide trouble, brunâtre. La trompe peut être suivie sur plusieurs centimètres à partir de l'utérus et elle forme alors la tumeur en se dilatant et s'incurvant. Les parois épaissies et calleuses de la trompe circonscrivent une cavité irrégulière, qui est remplie d'une masse ressemblant au tissu friable, granuleux et villeux du placenta. Péritonite suppurée et anémie générale. Pas de métastases apparentes. — Dès ce premier examen, on admit qu'il s'agissait d'une grossesse tubaire gauche, précédemment interrompue, avec développement d'une tumeur à l'intérieur de la cavité de la trompe, tumeur qui aurait donné une métastase dans le vagin.

Examen microscopique de la tumeur primitive et de celle du vagin. Cet examen montre qu'elle est formée par de nombreuses travées ramifiées, constituées par des masses protoplasmiques, homogènes, parsemées de nombreux noyaux volumineux, ovales ; de vacuoles et de cavités remplies de sang, analogues à des capillaires; ces masses pouvaient être considérées comme provenant du syncytium et dérivant des tubes épithéliaux transformés ou de l'épithélium chorial externe qui en provient. La charpente syncytiale était entremêlée intimement avec des cellules polymorphes, épithélioïdes, fortement tassées, sans interposition de substance intermédiaire. Ces cellules n'étaient pas des cellules déciduales, auxquelles elles ressemblaient d'ailleurs, mais devaient être considérées comme des cellules épithéliales provenant de l'ectoderme fœtal.

Ces éléments se distinguent des amas de cellules déciduales par l'absence complète de vaisseaux, lesquels ne manquent jamais dans les formations conjonctives.

Rappelons ici que Sänger a observé un cas de mole tubaire dans la trompe droite[1].

V. — Enchondrome de la trompe.

Il arrive parfois que d'anciennes pyosalpingites offrent une fermeté qui rappelle le tissu cartilagineux. Cette apparence a été signalée aussi dans les fibromes de la trompe; nous verrons que dans une observation de Le Dentu, le néoplasme se montrait, à la coupe, formé « par des arborescences de nature évidemment fibreuse qui supportaient un tissu moins ferme, *translucide comme du cartilage* ».

1. Sänger et Barth, *in* Martin. *Krankheiten der Eileiter*, 1895.

Ce ne sont là que des apparences, et pour être en droit de parler d'enchondrome de la trompe il faut, par l'examen microscopique, constater la présence de cellules cartilagineuses. Le cas suivant de Thibaut serait-il un enchondrome vrai de la trompe? Il est relatif à une grossesse tubaire avortée avec kyste sanguin de la trompe gauche, et *tumeur cartilagineuse* de la trompe droite.

Cette trompe droite était flexueuse, à parois épaissies, avec pavillon fermé. La section montrait des villosités très hypertrophiées. Sous le pavillon, on voyait une petite tumeur de la grosseur d'une grosse noisette, à parois rugueuses, de consistance cartilagineuse, et faisant corps avec la tunique externe de la trompe. A l'examen microscopique, on trouva sous le pavillon, dont les franges étaient soudées, un *enchondrome* formé de tissu cartilagineux à petites et à grandes cellules. La partie centrale était ramollie et les parois en certains points étaient atteintes de dégénérescence calcaire.

Cette observation unique ne permet pas de conclure d'une façon formelle à l'existence d'enchondromes tubaires, la tumeur en question était peut-être para-tubaire avec englobement consécutif de la trompe.

VI. — Tumeurs mixtes.

Nous rangeons dans un cadre d'attente et sous la désignation de tumeurs mixtes, trois observations considérées comme sarcomes par leurs auteurs, mais qui prêtent à discussion. Ce sont les cas de Senger, 1886, de Sänger, 1890, de von Kahlden, 1891. Dans chacun de ces faits, l'examen histologique décela au milieu du tissu conjonctif embryonnaire des tubes épithéliaux tapissés par des cellules cylindriques. L'interprétation de ces éléments épithéliaux est difficile. Voici ces trois observations :

La *première* observation (Senger) manque de renseignements cliniques. Chez une femme de trente et un ans, morte dans le coma diabétique, et qui n'avait eu aucun symptôme du côté de l'appareil génital pendant la vie, on trouva à l'autopsie les deux trompes dilatées dans leur segment externe. La trompe gauche était du volume d'un œuf de pigeon; elle donnait la sensation d'une masse demi-fluide. Elle contenait une tumeur jaunâtre, ramollie au centre, de forme arrondie, polypiforme, nageant au milieu d'un liquide chocolat. La cavité tubaire n'était libre qu'en quelques points; le parovaire fut introuvable, et l'ovaire de ce côté était atrophié. La trompe droite était également kystique, l'ovaire et le parovaire étaient normaux. Dans le Douglas, on trouva une tumeur large comme une pièce de 0 fr. 50.

A l'*examen histologique*, les formations polypiformes se résumaient en

une série d'altérations papillaires, constituées par du tissu conjonctif délicat, englobant dans ses mailles des *cellules rondes*, de dimension égale aux leucocytes. Le centre de chaque papille était occupé par un réseau vasculaire abondant et la base par du tissu conjonctif et des cellules rondes. Senger ajoute qu'il s'agit évidemment d'un *sarcome à petites cellules*. Les autres végétations avaient la même structure. Le tissu sarcomateux se développait dans toute la muqueuse jusqu'à la sous-muqueuse, mais n'envahissait pas la musculeuse quoique celle-ci fût hypertrophiée. Les vaisseaux y étaient élargis. Dans la trompe gauche, sarcome à petites cellules rondes sans surface papillaire, très vasculaire en plusieurs endroits et s'étendant jusqu'à la surface externe de la trompe élargie. Par endroits *l'aspect est carcinomateux*, mais ce n'est que du tissu sarcomateux qui s'accumule dans les fentes lymphatiques. Le noyau du Douglas est de même structure, mais plus jeune et évidemment secondaire.

Le point très particulier sur lequel insiste l'auteur, c'est qu'il y avait au sein du tissu sarcomateux des utricules glandulaires tapissés *par un épithélium cylindrique* et pourvus d'une membrane propre.

Dans la *deuxième* (Sänger, 1890), il s'agit d'une femme de quarante-deux ans, qui depuis six mois présentait une augmentation de volume du ventre. La trompe gauche, extraite par opération, avait l'aspect d'une portion d'intestin; elle était remplie de végétations papilliformes, au nombre d'une douzaine, en forme de champignons, rappelant assez l'aspect acuminé. Mêmes formations à droite, mais moins développées. Six mois après, la malade succombait de généralisation dans l'utérus et les ganglions inguinaux.

A l'examen histologique, les végétations polypiformes les plus volumineuses étaient constituées par des amas encapsulés de petites cellules arrondies, affectant des rapports plus ou moins étroits avec des *cordons alvéolaires de cellules épithéliales*. Quant aux papilles, elles étaient recouvertes d'un épithélium cylindrique. Sänger conclut à un sarcome, à petites cellules arrondies, de la muqueuse, mais cette tumeur offrait comme particularité que des éléments épithéliaux prenaient part à sa constitution. On pourrait, dit-il, parler ici de *sarco-carcinome*.

Le *troisième* cas, celui de von Kahlden, est une pièce d'autopsie provenant d'une femme de cinquante et un ans, ayant accusé une pesanteur hypogastrique depuis trois mois, et qui succomba de cachexie en trois ans environ. A l'examen macroscopique, on constata que la trompe droite était transformée en une poche de 16 centimètres de haut, sur 19 de large, remplie par une masse mamelonnée, intimement unie à la muqueuse. Mêmes lésions dans la trompe gauche, qui était plus volumineuse encore. Le néoplasme s'étendait aux ovaires et avait semé de nombreux noyaux métastasiques sous le péritoine.

A l'examen histologique, on trouva que la tumeur était constituée par du tissu sarcomateux à éléments ronds ou ovales, irréguliers, des dimensions d'un leucocyte, avec mince couche protoplasmique périnucléaire. En outre, il y avait quelques grosses cellules avec constitution variable de leurs noyaux; quelques-unes avaient 4 à 6 noyaux. Dans le néoplasme tubaire

gauche, on voyait une grande abondance de *cellules géantes*. Dans les ligaments larges, les lymphatiques étaient remplis par des masses de cellules néoplasiques. Au premier stade, ces canaux sont remplis par des cellules arrondies; plus tard les cellules prolifèrent, forment plusieurs couches et projettent dans la lumière des prolongements qui finissent par constituer au sein des cellules néoplasiques de véritables cellules géantes à 5 ou 6 noyaux, dont l'origine endothéliale ne peut faire doute. A un stade plus avancé, les modifications de l'endothélium sont encore plus volumineuses et forment des îlots au sein des cellules sarcomateuses. Mais en outre, au milieu de la masse néoplasique, on voit des formations spéciales sans rapport avec la musculaire ni l'épithélium tubaire, et constituées par *de petites cellules épithéliales*, en traînées, ou en cordons, ou en papilles. Le point de départ est entre l'épithélium et la musculaire; l'envahissement de l'ovaire et du ligament large est secondaire.

Voici donc 3 faits où les éléments sarcomateux sont associés à des cellules épithéliales. Ce sont des tumeurs mixtes dont la désignation exacte serait celle d'adéno-sarcomes ou de carcino-sarcomes suivant une expression de Sänger lui-même, et non celle de sarcome, titre sous lequel ces observations ont été publiées. De ces tumeurs mixtes quelle est l'interprétation?

Sänger admet que les cellules épithéliales ont ici pour point de départ les *glandes altérées du parovaire*. Cette hypothèse nous semble très contestable.

Nous pensons plus volontiers qu'il s'agit de *tumeurs mixtes*, analogues à certaines tumeurs du sein dans lesquelles l'altération proliférante a porté simultanément sur les 2 tissus conjonctif et épithélial. Tout au moins la question mérite d'être réservée.

VII. — Sarcomes de la trompe.

Par l'élimination des observations de Senger, de von Kahlden, et de Sänger, les cas de sarcomes de la trompe se trouvent réduits à 6. Ce sont ceux de Gottschalk, 1886, de Jeanvrin, 1889, de Jacobs, 1897, de Dixon Jones, 3 cas. Sur ces 6, 4 manquent de renseignements cliniques, et sont des documents soit d'autopsie (Dixon Jones, 3 cas), soit d'opération (cas de Jeanvrin). Si bien qu'il ne reste guère que 2 observations complètes (Gottschalk, Jacobs). C'est peu pour faire une étude d'ensemble; nous dirons cependant un mot de ces 6 cas.

Dans les 3 observations de Dixon Jones, les pièces avaient été adressées à l'anatomo-pathologiste à titre de grossesses extrautérines, les malades ayant succombé à une hémorragie péritonéale. A l'examen histologique, on constata qu'il s'agissait, dans le premier

cas, d'un sarcome à cellules rondes, dans le deuxième, d'un sarcome à cellules fusiformes, et dans le troisième, d'un sarcome mélanique. Dans tous, des cellules à myéloplaxes s'ajoutaient aux éléments conjonctifs.

Une constatation très intéressante a été faite dans l'observation n° 1 de Dixon Jones. On a pu suivre les altérations que subissent les *faisceaux musculaires lisses*, et leur transformation graduelle en corpuscules de myélome.

On voit d'abord que le fuseau devient grossièrement granuleux, et qu'en son intérieur des fragments de protoplasma solide ou grossièrement granuleux font leur apparition. En même temps que ce changement, on observe une augmentation énorme du volume des fuseaux. Ensuite les fragments de l'intérieur des fuseaux s'étendent et se disposent en chaînes ou en rayons, sans qu'il y ait pour cela un notable changement dans la forme même du fuseau. A un stade plus avancé, les fuseaux se dissolvent en chaînes ou en rayons de masses protoplasmiques distinctes, dont un grand nombre gardent une forme conique indiquant ainsi qu'ils proviennent d'un faisceau musculaire. Comme étape terminale de la transformation, nous voyons apparaître de grandes masses protoplasmiques, régulières, nucléées, qu'on peut considérer comme élément typique d'une tumeur myéloïde.

Dans l'observation de Jeanvrin :

L'examen de la trompe montre un élargissement en forme de massue dont le plus grand diamètre était de 2 centimètres. La trompe traversait la tumeur de part en part, et son épithélium était intact; il n'y avait eu de pus à aucun moment. Le trajet de la trompe à travers le néoplasme était très tortueux. Le péritoine recouvrait le néoplasme et l'ovaire était normal en apparence et sans nécrose des éléments consécutifs de ses tissus. Le tissu dont était formée la tumeur s'était entièrement développé en dehors de la trompe, *entre la muqueuse et la surface interne du péritoine formant* le ligament large. Ce néoplasme était constitué par un tissu très dense, à fibrilles blanches, et de fibres élastiques jaunes dans la portion supérieure qui était plus petite. On y trouvait aussi quelques fibres musculaires, des zones de tissu cartilagineux et des cellules appartenant à des formes variées. Cette tumeur n'était en aucun sens inflammatoire, et ne pouvait être dénommée que *myxosarcome*.

L'observation de Gottschalk est très brève.

Au cours de l'opération, on trouva deux tumeurs : l'une, petite, du volume d'une noix, appartenant à la trompe droite; et l'autre, attenant à la première, c'était un kyste hématique. La lumière de la trompe était perméable. Il y avait des nodosités sous-péritonéales dans le Douglas. Celles-ci parurent suspectes, mais leur extirpation complète était impossible; on se borna à en prendre quelques fragments pour l'examen histologique. On reconnut

qu'elles avaient la même structure que celle de la trompe droite enlevée; c'était un sarcome à petites cellules fusiformes. La tumeur elle-même, du volume d'une noix, était constituée de cellules nucléées, pointues, serrées les unes contre les autres et rangées en files au milieu d'une substance consistante.

Reste le cas de Jacobs :

La tumeur annexielle, du volume d'une grosse orange, développée sur le tiers moyen de la trompe gauche, était très adhérente, malgré sa mobilité apparente. Elle était formée d'un tissu assez mou, à suc cellulaire abondant, présentant les caractères macroscopiques du sarcome. Le tiers interne de la trompe présentait des lésions de salpingite interstitielle. Le tiers externe était replié sur lui-même, le pavillon soudé. Cette dernière partie formait une tumeur fluctuante, mamelonnée, de la grosseur d'une noix. L'ovaire était microkystique, volumineux, complètement indépendant de la tumeur. La trompe semblait courir sur la circonférence de la tumeur. La muqueuse de l'oviducte était agrandie, la muqueuse indemne. A l'examen histologique, on constata qu'il s'agit d'un *sarcome de la musculeuse.*

Il semble ressortir de tous ces faits que le sarcome tubaire prend *son origine dans la musculeuse.*

Le *siège* de la tumeur a toujours été unilatéral, tantôt à droite (Gottschalk), tantôt à gauche (Jacobs). Elle occupait soit le tiers moyen (Jacobs), soit le tiers externe (Gottschalk).

Le *volume* de la masse a été comparé par Gottschalk à une noix, par Jacobs à une orange.

La *lumière* de la trompe était perméable (Gottschalk, Jeanvrin); elle était même élargie dans le cas de Jacobs. Le fait le plus intéressant à mentionnner est l'intégrité de la muqueuse (Jeanvrin et Jacobs). L'ostium abdominal était fermé dans le cas de Jacobs, mais il y avait en même temps des lésions de salpingite interstitielle.

Il est à noter que dans aucun cas il n'est question de la disposition papillaire sur laquelle nous avons tant insisté dans les épithéliomes. La surface est lisse, aussi bien du côté de la muqueuse que du côté de la séreuse.

Des nodosités secondaires ont été trouvées dans le Douglas (Gottschalk) et dans le foie (Jacobs).

Histologiquement, la structure est celle des sarcomes en général; l'observation de Dixon Jones tendrait à montrer que certaines de ces tumeurs peuvent être envisagées comme des myomes embryonnaires ou sarco-myomes. Le *sarcome globo-cellulaire* a été observé (Dixon Jones, premier cas), mais pas à l'état de pureté. Jeanvrin

décrit un tissu embryonnaire et muqueux, et en raison de cette addition du tissu muqueux, fait de son cas un myxo-sarcome.

On compte deux exemples de *sarcome fuso-cellulaire* (cas de Gottschalk, de Dixon Jones n° 2). Dans ce dernier cas, il y avait prédominance de cellules fusiformes, disposées par paquets, s'intriquant suivant un arrangement réticulaire.

Il existe enfin un *sarcome mélanique* de la trompe, c'est le troisième cas de Dixon Jones.

SYMPTÔMES. — Les documents cliniques sont encore plus pauvres que ceux de l'anatomie pathologique. Un fait pourtant mérite d'être mis en pleine lumière, puisqu'il s'est présenté dans les 3 cas de Dixon, c'est l'existence d'hémorragies graves se faisant dans le péritoine et susceptibles d'entraîner la mort tout comme une rupture de grossesse tubaire.

Dans l'observation de Gottschalk, la malade avait eu 3 accouchements normaux, la menstruation était normale aussi. Depuis 3 mois, elle souffrait de très violentes douleurs, principalement dans le côté droit de l'hypogastre. A l'examen clinique, on constatait une tumeur grosse comme une noix, située contre l'utérus qui n'était modifié ni dans son volume, ni dans sa situation; derrière cette tumeur se trouvait dans le Douglas une masse dure, noueuse, plus grosse que la précédente, du volume environ d'une pomme.

Dans l'observation de Jacobs, la malade, unipare, avait accouché 12 ans auparavant; l'accouchement fut suivi de métrorragies abondantes et de rétention placentaire prolongée, qui nécessita l'extraction forcée. Pendant quelques mois il y eut de la chute de l'utérus et des douleurs intestinales. Plus tard, diarrhée profuse avec dépérissement rapide; douleurs pelviennes gauches; état général mauvais, facies terreux. A gauche, tout contre l'utérus anteversé, se trouvait une tumeur du volume d'une orange, mobile, très sensible.

Un an après l'intervention, la malade mourut de sarcome du foie et probablement de généralisation gastro-intestinale.

Le traitement des sarcomes tubaires doit être calqué sur celui des épithéliomes. Dans l'observation de Gottschalk, il a été fait une *salpingoovariectomie* rendue difficile par suite de nombreuses adhérences. La malade succomba 4 jours plus tard, sans accidents septiques, probablement à des accidents cardiaques. Dans celle de Jeanvrin, la même intervention (salpingectomie) fut également suivie de douleurs stomacales et vomissements fécaloïdes, sur l'interprétation desquels l'auteur discuta beaucoup, mais qui nous semblent cependant ressortir à une forme de septicémie péritonéale. La mort survint en effet quelques heures après l'opération. Jacobs,

dans son cas, avait l'intention de n'extraire que la tumeur, mais en voyant les annexes droites malades, kystiques, il fit l'*hystérectomie totale*. Cependant la malade succomba de généralisation l'année suivante.

VIII. — Fibromes de la trompe.

On observe assez souvent des nodules fibreux au niveau de la portion juxta-utérine de l'oviducte. Mais il s'agit là d'épaississements purement inflammatoires que Schauta[1] et Chiari, Jayle[2] ont bien étudiés. Ils sont comparables aux indurations épididymaires qui persistent longtemps après la blennorragie. Mais ce ne sont pas des fibromes; ce sont des plaques inflammatoires qui n'ont rien à voir avec les néoplasmes et dont la description appartient à l'étude des pachysalpingites.

Plus probant paraît être un cas de Rudolph, 1898, présenté comme fibrome de la trompe et contrôlé par l'examen histologique. Voici la description de ce fait.

Il s'agit d'une malade chez laquelle l'utérus et les annexes furent enlevés par le vagin pour utérus myomateux et tumeur tubaire gauche. La libération de cette dernière fut très difficile, parce que vers la partie moyenne de la trompe se trouvait une tuméfaction. On ignorait s'il s'agissait d'une grossesse extra-utérine des premiers mois ou d'un pyosalpynx.

A l'examen de la pièce, on vit, à 2 centimètres de l'extrémité utérine, une tumeur de la trompe gauche, en forme d'œuf de pigeon, qui s'étendait jusqu'à 3 centimètres de l'extrémité abdominale de cette trompe, et semblait avoir gonflé concentriquement cet organe. La consistance en était assez dure; pas de fluctuation. La trompe, dans les régions non occupées par la tumeur, était d'apparence saine. Trompe et ovaire soulevaient un mésosalpynx large et court, peu épais. La séreuse était rose pâle, non injectée, sans fausse membrane.

A l'examen d'un morceau cunéiforme de l'extrémité éloignée et d'un autre fragment de la partie moyenne, on vit qu'il ne s'agissait pas d'une tuméfaction concentrique de la trompe, mais d'une tumeur provenant de son plancher et s'infiltrant entre les feuillets du ligament large. La trompe courait sur sa face supérieure.

La tumeur elle-même consistait en un tissu blanc, ferme, luisant, fibreux, dont les fibres se dirigeaient en toutes directions, c'était là l'aspect macroscopique d'un fibrome, mais pour plus de précision, on fit l'examen histologique.

1. Schauta. *Archiv für Gynækologie*, XXXIII Bd I, Heft, p. 27, 1888. Voir aussi Reymond. *Contribution à l'étude de la bactériologie et de l'anatomie pathologique des salpingo-ovarites*, p. 43 (Thèse de Paris, 1895).

2. Jayle. *Des nodosités des cornes utérines. Revue de Gynécologie et de Chirurgie abdominale*, n° 3, mai-juin 1901.

Cet examen démontra que la tumeur était constituée par un *fibrome pur*, composé de fibres avec peu d'éléments cellulaires, sans participation de fibres musculaires. A la périphérie de la tumeur, se trouvait un tissu de capsulation. En même temps il y avait un adénomyome de l'utérus.

IX. — Fibromyomes de la trompe.

L'existence des myomes de la trompe, si longtemps contestée, est aujourd'hui démontrée par des faits indiscutables. Nous relevons 13 exemples de ces tumeurs, auxquels nous ajoutons notre observation personnelle. Mais sur ce nombre, 8 à peine méritent d'être conservées. Cinq cas sont inutilisables : ce sont ceux de Baillie et Hooper, 1818; de John Young Myrle, 1849; de Simpson, 1872; de Thomas, 1881; de Pilliet, 1894. Parmi ceux-ci, quatre manquent d'examen histologique, et le diagnostic de myome n'est basé que sur la ressemblance macroscopique qu'offrait la tumeur avec les fibromyomes utérins. Nous ne savons donc pas s'il s'agissait de fibrome, de myome ou même de processus inflammatoire ancien. Dans la première (Baillie et Hooper), on trouva « une tumeur dure, ronde, sur la surface externe de la trompe, ayant à la coupe le même aspect que les tumeurs développées à la surface externe de l'utérus : substance dure, blanchâtre, avec septa solides ». Ces renseignements sont insuffisants pour emporter la conviction.

Dans la seconde observation, celle de J. Young Myrle, la tumeur était d'une dureté cartilagineuse. L'on se demanda « s'il s'agissait d'une grossesse extra-utérine arrêtée dans son évolution à une période peu avancée, ou si ce n'était pas une tumeur fibro-cartilagineuse? »

Le troisième cas, celui de Simpson, est relatif à une « tumeur du volume d'une tête d'enfant, de même forme et de même volume que celles qu'on rencontre dans l'utérus ».

Dans le quatrième cas (celui de Thomas), « une tumeur du volume d'un œuf, attachée à la trompe, *paraissait* composée de tissu musculaire semblable à celui qui existe dans la trompe. Mais au centre il y avait *un liquide d'aspect purulent*. En sorte qu'il est permis de voir là un processus infectieux.

Quant au cas de Pilliet, concernant un épaississement concentrique et diffus de la trompe, il est incontestablement de nature inflammatoire. Pilliet, d'ailleurs, le dit lui-même et fait cette remarque, que ce fibromyome « est lié à la salpingite ».

Plus importantes sont les observations de fibromyomes publiées par Le Dentu, Schwartz, 1890, Spaeth, 1891, Bland Sutton, 1892;

Barette (2e cas), 1898, malgré que celles de Schwartz et la première de Barette manquent encore de la consécration du microscope. Dans 4 observations seulement, il existe une description microscopique un peu complète : ce sont les observations de Jacobs, la seconde de Barette, celle de Wettergreen et la nôtre.

L'étude macroscopique de ces tumeurs apprend qu'elles sont réparties un peu partout le long de la trompe, depuis le voisinage de la corne utérine (cas de Schwartz) jusqu'à l'extrémité externe du ligament tubo-ovarien et la grande frange du pavillon (cas de Le Dentu). Ce dernier cas est à rapprocher des myomes observés dans toute la musculature pelvienne et les appareils de soutien, ligaments larges et ligaments ronds. Sur le trajet de l'oviducte, les fibromyomes ont été vus à 1 centimètre de l'utérus (Spaeth); au tiers interne de la trompe (Barette n° 1); à l'union du tiers interne et du tiers moyen (Bland Sutton et cas personnel); au tiers moyen (Barette n° 2 et Jacobs); ou même au tiers externe (Wettergreen). Dans ce cas, l'orifice tubo-ovarien était en partie obstrué par une tumeur pédiculée.

D'après leur *situation* en profondeur, on peut, tout comme pour l'utérus, diviser les myomes de la trompe en :

1° *Sous-séreux* (Barette n° 2, Jacobs, Schwartz, Le Dentu, Barette n° 1).

2° *Interstitiels* (Spaeth et cas personnel).

3° *Sous-muqueux*, représentés par l'unique cas de Wettergreen.

Les *sous-séreux*, de même encore que les myomes utérins, évoluent différemment suivant qu'ils ont pris leur origine près du hile ou en dedans de lui. La plupart se développent vers la cavité abdominale en formant de véritables polypes sous-péritonéaux (Schwartz, Le Dentu, Barette n° 1). Cette disposition pédiculée rend compte de la mobilité qui fut telle dans un cas, qu'elle permit la torsion du pédicule (Barette n° 1). Dans l'observation de Schwartz, le pédicule gros comme l'index mesurait 3 centimètres de long.

D'autres au contraire, ceux qui ont leur point de départ au hile de la trompe, ont tendance à s'infiltrer entre les lames du ligament large (Bland Sutton).

Les *sous-muqueux* tendent aussi à se pédiculiser, mais vers la lumière de l'oviducte. Ainsi, dans l'unique cas de Wettergreen, la tumeur issue de la sous-muqueuse avait évolué vers la cavité tubaire où elle s'était pédiculisée sous forme d'un volumineux polype.

Les *interstitiels* augmentent plus ou moins régulièrement l'épaisseur de la tunique musculaire. On conçoit qu'en se développant ils puissent ultérieurement partager le sens d'évolution de l'une ou l'autre des variétés précédentes.

Le *volume* varie depuis celui d'une merise (cas personnel); d'une noix (Spaeth); d'un œuf (Schwartz); d'une mandarine (Bland Sutton); d'une orange (Jacobs); d'un citron (Wettergreen), jusqu'à celui d'une tête de fœtus à terme (Barette n° 1). Le Dentu relève dans son cas : 14 centimètres de long sur 8 centimètres de large et 9 centimètres d'épaisseur; Barette, dans son premier cas : 13 centimètres de diamètre, 33 centimètres de circonférence, et dans son deuxième cas : 12 centimètres pour le grand diamètre, 8 pour le petit diamètre. La tumeur enlevée par Wettergreen avait des dimensions plus minimes : 4 cent. 1/2 de long et 3 centimètres de large. Le poids fut de 475 grammes dans le cas de Barette n° 1.

La *surface* est arrondie dans l'ensemble, noueuse et bosselée (Spaeth, Barette, Le Dentu). Elle perd son aspect lisse s'il existe des adhérences. Celles-ci sont fermes (Jacobs, Spaeth) au point de rendre l'extirpation difficile; ou molles (Barette n° 1), et relient la tumeur à l'intestin et à la vessie (Barette n° 1) et au grand épiploon (Barette n° 1).

La tumeur a été, dans tous les cas, unique et unilatérale. Elle *occupait* le pelvis (Le Dentu) et le Douglas (Schwartz); le ligament large (Bland Sutton) ou la cavité abdominale (Barette n° 1).

La *consistance* ferme et ligneuse rappelle celle des fibromyomes utérins; mais les transformations peuvent rendre la masse plus molle s'il y a des kystes (myome kystique), comme dans notre cas personnel et dans celui de Le Dentu, ou au contraire, plus dure s'il y a infiltration calcaire (Barette n° 2). Il est à remarquer que ce seul exemple de fibrome tubaire calcifié concerne une femme âgée.

A la *coupe*, la coloration est blanchâtre (cas personnel), ou gris rosé (Wettergreen), ou même translucide comme du cartilage (Le Dentu). Comme à la périphérie, la consistance est ferme, criant sous le scalpel (Barette n° 1) ou ramollie (Jacobs) et aréolaire (cas personnel et cas de Bland Sutton) dans les parties centrales.

La *trompe* elle-même a sa lumière élargie (Barette n° 1, Jacobs), et dans ces deux cas il s'agissait de fibromyomes à évolution excentrique péritonéale. Au contraire, la cavité était rétrécie (cas personnel) ou à peu près effacée complètement dans le cas de Barette n° 2, de Bland Sutton et de Spaeth. En outre, la paroi tubaire est mentionnée hypertrophiée (Barette n° 1) et raccourcie (Spaeth).

L'*ovaire* était kystique, à contenu hématique (Bland Sutton), œdémateux (Barette n° 1), atrophié (Barette n° 2).

Dans deux cas, le fibromyome de la trompe coïncidait avec un fibromyome *utérin* (Spaeth et cas personnel).

CARACTÈRES HISTOLOGIQUES. — D'après les 4 observations de Barette, Jacobs, Wettergreen et notre observation, la structure du

néoplasme est celle des fibromyomes en général. Elle est composée de fibres musculaires lisses, reconnaissables à leur noyau en bâtonnet caractéristique, associées à des fibres conjonctives. Tantôt les fibres conjonctives l'emportent quantitativement sur les musculaires (Barette n° 1); tantôt les musculaires sont en prédominance sur les conjonctives (Jacobs). Toutes ces fibres sont réunies par faisceaux de direction variable, les uns transversaux, les autres obliques, les autres longitudinaux.

Une particularité est mentionnée dans le cas de Jacobs : c'est un point central où les cellules embryonnaires sont en grande abondance, mais insuffisantes toutefois pour laisser croire à une dégénérescence maligne du néoplasme. Jacobs pense que ce n'était là qu'une sorte de désintégration moléculaire ou une ectasie lymphatique comme on en observe dans les fibromes de l'ovaire. Notre cas est à cet égard beaucoup plus probant. L'examen histologique permit d'étudier les cavités aréolaires qui creusaient la masse. Chacune d'elles était tapissée d'un endothélium et contenait des lymphocytes dans sa lumière. C'étaient donc là des dilatations lymphatiques, et ce fibromyome tubaire était lymphangiectasique. Voici d'ailleurs ce qui est consigné dans notre observation.

Examen histologique. — 1° *Aspect général.* — A un grossissement de quelques diamètres, la coupe transversale de cette tumeur présente une forme irrégulièrement ovalaire, de 8 mm. environ de diamètre. Cette coupe possède excentriquement, à 2 mm. de l'un des bords, une petite cavité irrégulière de 1/2 mm. de diamètre, qui est tapissée par l'épithélium tubaire et correspond à la lumière de la trompe.

Autour de cette cavité, on aperçoit sur un diamètre de 4 mm. un tissu d'aspect homogène qui, en se rapprochant du bord le plus éloigné de la cavité tubaire, devient d'abord finement aréolaire, puis largement caverneux. Vers la périphérie, l'ensemble de la tumeur est circonscrit par une mince couche (1/2 mm.) de fibres musculaires lisses circulaires.

2° *Étude des éléments.* — A un plus fort grossissement, la cavité tubaire se montre tapissée de toutes parts par l'épithélium tubaire qui a conservé à peu près sa forme normale et y dessine quelques replis. Cet épithélium repose directement sur le tissu néoplasique.

Celui-ci est constitué tout d'abord, comme les fibromyomes utérins, par des fibres musculaires lisses très nettes, disposées en faisceaux irrégulièrement entrecroisés, plus ou moins séparés et dissociés par un tissu fibreux dense et homogène, qui arrive parfois à isoler les fibres les unes des autres. Si l'on se rapproche du bord le plus voisin de la cavité tubaire, on ne rencontre partout que le même tissu, avec quelques capillaires sanguins et lymphatiques, jusqu'au niveau de la couche de fibres circulaires.

Mais si l'on pratique l'examen du côté opposé, c'est-à-dire en se rapprochant du bord le plus éloigné de la cavité tubaire, la tumeur revêt un aspect tout différent. Le tissu musculaire lisse, d'abord semblable à celui que nous venons de décrire, ne tarde pas à se creuser de lacunes de plus en plus importantes à mesure qu'on s'approche de la périphérie. Ces lacunes ont une forme irrégulièrement arrondie sur la coupe transversale. Elles sont d'abord rares et de petites dimensions, sans modification profonde du tissu qui les sépare; puis elles deviennent en même temps plus nombreuses et plus volumineuses, jusqu'à la disparition complète du tissu musculaire lisse. On peut en distinguer, d'une façon générale, de deux sortes : les unes sont petites (un dixième de millimètre environ), limitées par un bel endothélium et séparées par du tissu fibreux qui contient encore quelques fibres musculaires lisses; sur la coupe longitudinale, elles apparaissent sous forme de cavités cylindriques et sinueuses. Elles contiennent une petite quantité de substance amorphe avec quelques lymphocytes, mais jamais de globules rouges. Les autres sont beaucoup plus volumineuses et atteignent parfois un millimètre de diamètre; elles sont irrégulièrement arrondies dans toutes leurs dimensions. Leur épithélium est très aplati, plus ou moins atrophié et discontinu; parfois, il est absent. Ces cavités sont toujours remplies d'une abondante substance amorphe analogue à celle des petites cavités; on n'y rencontre pas davantage de globules sanguins. Les grandes cavités sont circonscrites par de minces travées de tissu fibrillaire lâche et œdématié, ne contenant plus d'éléments musculaires lisses. Ces travées viennent s'insérer à la périphérie sur la couche musculaire lisse qui entoure la tumeur.

On rencontre d'ailleurs des intermédiaires entre les grandes et les petites cavités.

Il ne peut s'agir ici de vaisseaux sanguins, modifiés ou non; l'absence complète de globules rouges d'une part, la présence d'une substance analogue à la lymphe d'autre part, exclut cette hypothèse. Il ne peut être question ici que d'éléments lymphatiques. Les plus petites de ces cavités, revêtues d'un bel épithélium, sont des capillaires lymphatiques; les plus grandes, d'aspect tout différent, avec leur épithélium aplati et leur contenu abondant, sont des kystes lymphatiques. Nous avons donc là sous les yeux une de ces formes de fibromyomes déjà signalées dans les fibromes utérins par quelques auteurs, notamment par Kœberlé, par Klebs, et surtout par Léopold, qui les a décrites sous le nom de *lymphangiectasies fibro-myomateuses*.

Une autre particularité existe dans le cas de Wettergreen, c'est une infiltration abondante de cellules déciduales dans la paroi tubaire; mais il y avait en même temps grossesse tubaire et hématosalpynx.

L'*origine* du myome tubaire se fait dans la musculeuse; aussi la séreuse et la muqueuse restent intactes à ce niveau. En somme, ces constatations établissent nettement l'existence de fibromyomes

tubaires. La trompe n'étant qu'un segment des canaux de Müller au même titre que l'utérus, il était à prévoir que les mêmes néoplasmes pouvaient s'observer sur tout le trajet de ces canaux.

SYMPTÔMES. — Les fibromyomes de la trompe ont été observés chez des femmes de vingt-trois ans (Le Dentu); vingt-huit ans (Barette n° 1); vingt-neuf ans (Bland Sutton); trente-deux ans (Wettergreen); trente-quatre ans (cas personnel); trente-neuf ans (Spaeth); quarante et un ans (Jacobs); deux seulement étaient plus âgées que cinquante ans (Schwartz, cinquante-quatre ans; Barette, cinquante-huit ans); mais dans ce dernier cas, la tumeur calcifiée paraissait très ancienne.

Les moins inconstants des symptômes sont les phénomènes douloureux. Ceux-ci consistaient en une simple gêne dans le cas de Le Dentu, mais parfois ils s'accentuent au point de devenir très aigus et éclater sous forme de crises (Jacobs). Les douleurs peuvent être le résultat de la compression. Celle-ci s'exerçait sur la vessie (Barette n° 1) et occasionnait de la dysurie; sur le rectum (Barette n° 2); sur l'intestin (Jacobs). Il y eut dans ce cas une diarrhée profuse qui causa un réel dépérissement.

Les symptômes réflexes se sont manifestés du côté de l'estomac par des vomissements, dans l'observation de Spaeth. Dans le cas de Schwartz, ils consistèrent en crises *hystériformes*, commençant par une douleur sacrée, suivie de tremblement général, de rougeur de la face, de perte de connaissance, de chute avec mouvements cloniques et écume à la bouche, sans morsure de la langue. Chaque crise durait deux à trois heures et se répétait plusieurs fois par vingt-quatre heures. Tous ces troubles disparurent complètement après l'ablation de la tumeur.

A côté ou plutôt après ces accidents douloureux, il faut placer les *métrorragies*. Peu abondantes chez la malade de Spaeth et chez celle de Wettergreen, elles étaient, au contraire, profuses chez la malade de Schwartz. Il est intéressant de remarquer que pour la trompe l'accident hémorragique ne dépend plus du siège ou de l'évolution du myome, puisque des hémorragies profuses existaient dans le cas de Schwartz, où la tumeur était pédiculisée vers l'abdomen, et qu'au contraire, elles étaient peu abondantes dans le cas de Spaeth (fibromyome interstitiel) et dans celui de Wettergreen (fibromyome sous-muqueux). Le fait s'explique facilement. Il s'agit, en effet, non d'hémorragies qui se produisent aux dépens d'une muqueuse, au contact de la tumeur, mais d'hémorragies utérines à distance, analogues à celles qui accompagnent toute altération inflammatoire de la trompe. On conçoit par suite que la situation dans telle ou telle

couche de l'oviducte soit indifférente. De sorte que le parallèle anatomique établi avec les fibromyomes utérins ne se poursuit pas sur le terrain clinique.

En résumé, les myomes de la trompe se manifestent par des accidents douloureux, des accidents réflexes, des phénomènes de compression; il existe aussi des formes latentes et des métrorragies d'ordre réflexe.

Les *signes* n'ont rien de net; c'est une tumeur de caractère clinique variable. Dans tel cas, on a trouvé au toucher une tumeur juxta-utérine, ferme, bosselée, indolente à la pression, unilatérale et fixe; dans tel autre, c'était, au contraire, une masse mobile (Schwartz) ou même ballottante (Barette n° 2, Le Dentu).

Diagnostic. — Le diagnostic des fibromyomes tubaires est des plus malaisés, la tumeur est ordinairement prise pour une tumeur solide de l'ovaire ou pour un fibrome pédiculisé de l'utérus. Ainsi Schwartz, dans son cas, avait pensé à une tumeur solide de l'ovaire ou de la trompe; Le Dentu, dans le sien, à une tumeur solide de l'ovaire ou à un tératome; Barette (n° 1) fit le diagnostic de fibrome de la paroi antérieure de l'utérus ou de la paroi postérieure de la vessie. Voilà pour les tumeurs pédiculisées sous-séreuses.

Quant aux myomes interstitiels, ils simulent les inflammations chroniques de la trompe. Le diagnostic des intraligamentaires et des sous-muqueux n'a pas encore été posé jusqu'ici.

Traitement. — Le traitement doit être adapté à chaque variété de fibromyome tubaire. C'est ainsi que la thérapeutique des myomes pédiculisés sous-séreux est compatible avec la conservation des annexes. C'est la conduite que suivit Schwartz, qui fit une *polypectomie abdominale*.

Il est bien évident que s'il s'y joint une altération des annexes ou des trompes, le sacrifice en deviendra nécessaire. C'est ce qui s'est présenté dans les cas de Le Dentu, Spaeth, Barette n° 1, Wettergreen.

Le traitement des myomes interstitiels et sous-muqueux se confond avec celui de toute altération tubaire justiciable d'une intervention : c'est la *salpingectomie*. Peut-être pourrait-on dans certains cas conserver l'ovaire.

Quant aux formes intraligamentaires, elles commandent l'*énucléation* avec reconstitution des feuillets ligamentaires. Bland Sutton, dans son cas, fit cette énucléation transligamentaire. La tumeur enlevée, on apercevait dans la loge dénudée, l'uretère qui rampait dans le fond. Comme l'ovaire correspondant était kystique, il fut enlevé en même temps.

Nous n'avons pas à discuter ici sur la *voie* qu'il faut suivre, bien

que celle que nous ne recommandons pas ait été suivie dans le cas de Barette. Ce chirurgien fit sans difficulté l'ablation de l'utérus par voie vaginale, mais le fibrome tubaire calcifié ne put être extirpé par en bas et il fallut sur-le-champ terminer l'opération par laparotomie. Il est donc bien préférable de s'adresser d'emblée à la voie haute, comme l'a fait Jacobs. Dans son cas, Jacobs se proposait de n'enlever que la tumeur par l'abdomen, mais lorsqu'il se fut rendu compte des adhérences et de l'existence de lésions annexielles bilatérales, il fit l'*hystérectomie abdominale subtotale.*

Si nous analysons maintenant les opérations exécutées jusqu'ici, nous trouvons :

Polypectomie abdominale	1 cas.
Salpingectomie avec ovariectomie	4 —
Énucléation transligamentaire avec salpingo-ovariectomie	1 —
Hystérectomie vaginale	1 tentative, suivie de laparotomie.
Hystérectomie abdominale subtotale	1 cas.
	8 —

Toutes ces interventions ont été suivies de succès.

X. — Kystes dermoïdes de la trompe.

Nous nous bornons à transcrire sans commentaires les 3 uniques cas publiés de kystes dermoïdes tubaires : ce sont ceux de Pozzi, 1897, de Jacobs, 1899, de Notto, 1900.

Voici ces observations :

Le cas de Pozzi est une tumeur dermoïde intra-tubaire, avec glandes sébacées et poils ayant traversé le plafond de la trompe. Un kyste conjonctif enveloppait cette tumeur. L'examen histologique, fait par Latteux, montre la tumeur constituée par un derme, un épiderme avec glandes sébacées, glandes en grappe, glandes sudoripares. Autour du derme, du tissu adipeux avec vaisseaux et capillaires. Quelques poils traversent les villosités tubaires.

Le cas de Jacobs concerne une femme de quarante-huit ans, nullipare, atteinte de fibromes utérins et d'annexite. A gauche de l'utérus et accolée contre cet organe, il y avait une tumeur arrondie, immobilisée, très douloureuse, qui fut prise pour un pysosalpynx. Depuis trois ans, la menstruation était irrégulière et douloureuse. On fit l'hystérectomie vaginale totale, qui fut très difficile à cause des adhérences et des lésions de salpingite.

A l'examen de la pièce, la trompe gauche très allongée, du volume du petit doigt, présentait à son extrémité externe, vers le pavillon, une tumeur arrondie, résistante, du volume d'une mandarine, à surface péritonéale très

adhérente. Elle était formée d'une coque musculo-péritonéale, à contenu sébacé et calcaire. L'ovaire était normal, sauf quelques petits kystes séreux.

A l'examen histologique, on reconnaît qu'il s'agit d'un kyste dermoïde de structure simple, et qu'il ne peut être question d'un kyste du ligament large.

Dans le cas de Notto, il s'agit d'une femme de vingt-cinq ans, bien réglée, qui avait constaté depuis quatre ans l'apparition d'une tumeur indolente dans la fosse iliaque droite. Bientôt elle souffrit de douleurs pelviennes avec irradiations dans les jambes, la région lombo-sacrée, et jusqu'à l'épigastre. On trouva à l'examen clinique une masse occupant la moitié droite de l'excavation pelvienne, à parois lisses, élastique, obscurément fluctuante, mobile, située contre l'utérus, du volume d'une grosse orange, semblant faire partie du feuillet postérieur du ligament large.

Le *diagnostic* porté fut celui de kyste de l'ovaire droit à développement intra-pelvien.

A la *laparotomie*, la tumeur se montra pédiculisable. Durant la manœuvre de libération, elle se rompit, et un liquide dense, de couleur blanchâtre, d'apparence sébacée, s'échappa du kyste. Cette tumeur provenait de la trompe droite au voisinage de la corne utérine correspondante. Ablation de l'ovaire polykystique. Guérison.

L'*examen de la pièce* montra une tumeur du volume d'une grosse orange, provenant de la trompe droite. Elle mesurait 12 centimètres de diamètre transversal, 8 centimètres dans sa longueur, et 24 centimètres dans sa circonférence maxima. Elle contenait une substance caséeuse; ses connexions permettent d'éliminer les kystes dermoïdes de l'ovaire et ceux du ligament large, et d'affirmer l'origine tubaire.

L'ovaire du côté correspondant présentait un petit kyste; l'autre était micro-kystique.

L'*examen histologique* prouva, par l'acide osmique, qu'il s'agissait bien de graisse, et que la paroi avait une structure dermoïde.

§ III. — B. NÉOPLASMES SECONDAIRES DES TROMPES.

Les néoplasmes secondaires des trompes sont connus depuis fort longtemps. Capuron [1], en 1817, R. Lée [2], en 1849, Dittrich [3], en 1845, Kiwitsch [4], en 1849, ont signalé leur existence et fait à leur sujet quelques remarques. Mais les cas les mieux étudiés sont beaucoup

1. Capuron. *Traité des maladies des femmes*. 2e édit., Paris, 1817, p. 164. Cet auteur parle d'un squirrhe de la trompe et des ovaires.

2. R. Lée. *Von den Geschwultzen der Gebarmutter und der ubrigen weiblichen Geschlechtstheile*, Berlin, 1847.

3. Dittrich. *Leistungen des pathologische anatomischen Lehranstalt zu Prag, in den Monaten*, October, November, und Dezember, 1844 (*Viertelsjahreschrift für die praktische Heilkunde*. Prag, 1845, III. Bd. 114).

4. Kiwitsch. *Klinische Vorträge über specielle Pathologie und Therapie der Krankheiten der weiblichen Geschlechts*. Prag, 1849, II. Bd, 215, et 1851.

plus récents et appartiennent à Orthmann [1], 1888, qui, le premier, a consacré à ce sujet un travail de revision avec contribution personnelle de 3 observations.

La *fréquence* des néoplasmes tubaires secondaires a été diversement évaluée. Il est établi qu'ils sont le plus souvent consécutifs à un cancer utérin, plus rarement à un cancer de l'ovaire.

I. Néoplasmes tubaires d'origine utérine.

D'après ses relevés, Dittrich constate que sur 40 cancers utérins, 4 envahissent les trompes, soit 10 p. 100. Kiwitsch trouve une plus forte proportion encore : sur 73 cancers utérins, 18 gagnent la trompe, soit 24, 65 p. 100. C'est là une donnée inadmissible et certainement exagérée. Aussi bien, Orthmann a fait cette remarque, « qu'il est bien douteux qu'il s'agisse de cancer dans tous ces cas; c'est un fait connu que dans le cancer de l'utérus, il existe des inflammations qui, à première vue, simulent le néoplasme. On peut objecter d'autre part, que les trompes restent le plus souvent intactes au milieu de magma cancéreux pelviens ». Nous souscrivons à cette manière de voir.

Orthmann a recherché la fréquence des néoplasmes tubaires d'origine utérine par rapport à celle des néoplasmes tubaires d'origine ovarienne. Sur 13 cas qu'il a rassemblés, dont la plupart sont anciens et sans contrôle histologique, 9 sont d'origine utérine. Parmi ces 9 faits, 5 ont leur point de départ dans un épithéliome du corps; 2 dans un épithéliome du col; 2 à la fois dans un épithéliome du corps et du col.

II. Néoplasmes tubaires d'origine ovarienne.

Sur 4 cas de ce genre réunis par Orthmann, 1 fois seulement l'origine ovarienne est incontestable, dans les 3 autres, il y avait en outre des masses cancéreuses pelviennes, ou intestinales, ou péritonéales, coïncidant avec un cancer de l'ovaire et de la trompe.

Orthmann a donné 3 observations personnelles bien autrement probantes, avec examen histologique. Parmi celles-ci, 2 sont des épithéliomes, 1 concerne un sarcome. Toutes trois ont leur origine dans l'ovaire. Voici le résumé de ces 3 observations.

I. Orthmann. 1888. — *Épithéliome primitif de l'ovaire gauche et epithéliome secondaire de la trompe gauche.*

Femme de quarante-cinq ans, ayant une maladie de Basedow, a remarqué depuis quelque temps le développement d'une tumeur dans

1. Orthmann. *Zeitschrift für Geburtshulfe und Gynækol.*, 1888, XV. Bd, 212.

l'hypogastre, qui maintenant remonte jusqu'à l'appendice xiphoïde. Elle est douloureuse.

L'*intervention* consista en une ovariotomie bilatérale, qui fut rendue un peu difficile par suite d'adhérences de la tumeur à la paroi.

A l'*examen macroscopique* de la pièce, on constate un kyste de l'ovaire gauche, du volume du poing, rempli de liquide trouble, avec nombreuses papilles dans l'intérieur du kyste. Sur celui-ci repose un fragment de la trompe qui avait été enlevé sur une largeur d'environ 5 centimètres. Au niveau de l'ostium abdominal, on remarque deux petites nodosités à contenu mou.

A droite, tumeur carcinomateuse de l'ovaire droit et de la trompe. Celle-ci a une largeur de 6 centimètres, une longueur de 10 centimètres, une épaisseur de 5 centimètres. A la coupe, elle a la même apparence que les petits noyaux du côté gauche, sauf qu'il n'y a qu'une cavité du volume d'une noisette et plusieurs petits kystes.

Examen histologique. Épithéliome cylindrique du kyste ovarique gauche. Cet épithéliome se prolonge dans la profondeur et à travers toute l'épaisseur de la paroi kystique, comme un cancer médullaire pur.

L'examen microscopique de la trompe attenante montre que les petites nodosités sont constituées par du carcinome; les cellules épithéliales s'étendent entre les deux nodosités, dans la musculeuse. Par places, on voit que la lumière de quelques veines est remplie de ces mêmes cellules épithéliales.

II. ORTHMANN. 1888. — *Épithéliome primitif de l'ovaire gauche; épithéliome secondaire de la trompe gauche.* — Femme de cinquante et un ans, se plaignant de douleurs violentes et d'augmentation du volume de la partie inférieure de l'abdomen. Depuis quelques jours, pertes sanguines anormales et amaigrissement. Menstruation régulière, mais abondante depuis l'âge de quinze ans. Un seul accouchement. Depuis huit ans, est en traitement pour des douleurs abdominales généralisées. Une sœur de la malade est morte de carcinome.

A l'examen, on trouve une tumeur à gauche et en partie sous l'utérus, de consistance assez ferme.

Laparotomie (2 novembre 1887). Salpingo-ovariotomie double, résection de la corne utérine droite : on aperçoit, à gauche et derrière l'utérus, une tumeur du volume d'une tête d'homme, adhérente au plancher pelvien. Pendant qu'on la libère, elle se rompt et il s'en écoule une masse composée d'un tissu mou, friable. On réussit à grand'peine à la libérer de tout côté, dans le Douglas. Ligature du pédicule au côté gauche de l'utérus.

A droite, on enlève un kyste ovarique s'infiltrant dans le ligament infundibulo-pelvien. Pour enlever le tout, on est obligé d'exciser un coin de la corne utérine droite, corne dans laquelle on remarque une nodosité. La plaie utérine est suturée au catgut.

Suites. Collapsus. Mort le quatrième jour. Autopsie : dépôt fibrineux et épanchement sanguin dans le Douglas.

Examen macroscopique. La tumeur, du côté *gauche*, était du volume d'une tête d'enfant, bien qu'elle se fût vidée en partie lors de sa déchirure. Par la rupture s'échappait un tissu mou, friable, grisâtre. Il sortait également par le côté juxta utérin, perforé, de la tumeur, des masses papillaires analogues. L'ensemble mesure environ 13 à 14 centimètres de diamètre.

Dans un premier tiers, la trompe se différencie nettement de la tumeur, mais bientôt elle devient inséparable de la masse dans laquelle elle se perd. Sa paroi est adhérente et très épaissie. La communication avec l'ovaire par l'ostium abdominal n'est plus reconnaissable, parce qu'à cet endroit commence déjà la néoplasie. Lorsqu'on ouvre la lumière de la trompe, on la trouve partout remplie d'une masse grise, molle, friable, qui même à l'œil nu, donne l'impression d'une masse papillaire. L'ovaire est rempli de formations en tout semblables. La capsule de celui-ci, dans les endroits où elle existe encore, est en partie très épaisse.

Examen histologique. Dans la trompe, à 3 centimètres de l'ostium utérin, toute la lumière est déjà remplie de tissu de néoformation épithéliale, disposé par places en cavités alvéolaires. Mêmes lésions dans l'ovaire.

Réflexion. Sans aucun doute, il s'agit d'un cancer primitif de l'ovaire ayant envahi la trompe par l'ostium abdominal et presque jusqu'à l'orifice interne. La nodulation secondaire trouvée dans la corne utérine paraît être due à une greffe.

III. Orthmann. 1899[1]. — *Sarcome de l'ovaire gauche et sarcome secondaire de la trompe gauche.* — Femme de dix-huit ans, accouchée depuis huit semaines. C'est seulement depuis trois semaines que cette malade s'est aperçue du développement anormal de son ventre; elle a ressenti aussi des douleurs intermittentes dans l'hypogastre. Puis elle a commencé à maigrir et à perdre l'appétit, à vomir et à avoir de la diarrhée. Depuis quatorze jours, elle tousse et crache; elle a quelques pertes sanguines par le vagin. La menstruation s'est établie à l'âge de douze ans; elle a été régulière depuis.

A l'examen clinique, 7 décembre 1898, on constate un teint très pâle et un grand amaigrissement. Le ventre est assez régulièrement arrondi. A gauche, on y trouve une tumeur très dure, de forme variable, en partie ronde, en partie irrégulière, sans ascite. L'utérus est fortement antéfléchi, mais n'est pas complètement indépendant de la tumeur. La masse se prolonge dans le Douglas. Expiration prolongée au sommet du poumon.

Diagnostic. Tumeur maligne de l'ovaire.

Opération, le 10 décembre 1898. Laparotomie, salpingo-ovariotomie gauche, résection de l'épiploon. Après l'ouverture de la cavité abdominale, il s'écoule une sérosité séro-hématique abondante. Adhérences étendues; c'est seulement après les avoir détruites, qu'on reconnaît qu'il s'agit d'une tumeur de l'ovaire gauche. Le péritoine pariétal est, sur une grande étendue,

1. Orthmann. *Zur Casuistik einiger seltener*, etc. *Monatschrift für Geburtshulfe, Gynækol.*, 1899, n° 9, p. 771.

recouvert de nodosités du volume d'un grain de millet à celui d'un pois, et il est très rouge. L'ovaire droit est petit et un peu atrophié. La trompe droite paraît un peu épaissie. A gauche, devant le rachis, siège une masse du volume du poing, rétropéritonéale, très irrégulière, de consistance ferme, qu'on est obligé de laisser en place. La tumeur ovarique gauche est enlevée.

Suites, fébriles; mort douze jours après, de collapsus.

Autopsie. Métastases multiples dans le péritoine viscéral et pariétal, jusque dans la plèvre.

En outre, péritonite fibrino-purulente, dégénérescence graisseuse du foie, néphrite parenchymateuse, atrophie brune du cœur et œdème pulmonaire.

Examen de la pièce. La tumeur ovarique gauche est du volume d'une grosse tête d'homme; elle mesure en longueur 22 centimètres, en largeur, 16 centimètres, en épaisseur, 12 centimètres. A sa partie inférieure, on trouve un prolongement du volume d'une orange, à pédicule large, occupant le Douglas. La surface est inégale, parsemée de petites productions kystiques. Là on y voit des vestiges d'adhérences. La couleur est en partie gris rougeâtre, en partie jaune; la consistance est assez molle. Par places, petites cavités de forme irrégulière, constituées par du tissu irrégulier et remplies de sérosité jaune. A la coupe, la tumeur est jaune comme à la surface, mais elle est sanguinolente à la périphérie.

Sur la face antérieure de la tumeur, accolée à elle, se trouve la trompe notablement épaissie et assez dure. Cette trompe a une longueur de 11 centimètres, une épaisseur de 1 centimètre à 1 centimètre et demi. Sa portion utérine est normale, mais à 1 centimètre de l'ostium uterinum, elle s'épaissit. Les franges sont ouvertes et paraissent normales. A la coupe, la muqueuse tubaire est gonflée et infiltrée comme la paroi tubaire elle-même.

Examen microscopique. Il s'agit d'un sarcome à cellules rondes de l'ovaire. Entre les cellules rondes très serrées, se trouve une trame délicate, très vasculaire. La richesse vasculaire est prédominante, surtout dans les régions supérieures. Au voisinage des vaisseaux, on trouve çà et là des ruptures vasculaires. A plusieurs endroits, il y a des tissus nécrosés qu'on peut reconnaître comme provenant des cellules rondes. Les cavités sont tapissées d'un endothélium et remplies de lymphe.

L'examen de la trompe est particulièrement intéressant. A la coupe, on trouve d'abord que l'épithélium tubaire est partout normal; il manque cependant au sommet des villosités. Ces plis sont très épaissis. L'épaississement tient à une transformation du stroma en sarcome à cellules rondes, identiques à celles de l'ovaire. Ces cellules sarcomateuses infiltrent aussi et dissocient la musculeuse. La paroi tubaire adhère fortement avec celle de la tumeur ovarique, et le tissu sarcomateux peut être suivi de l'un à l'autre. En longueur, la dégénérescence sarcomateuse se prolonge à toute l'étendue de la trompe jusqu'au voisinage de l'ostium utérin.

En somme, il s'agit là d'une dégénérescence sarcomateuse secondaire de

la paroi tubaire, portant sur la totalité de l'épaisseur de cette paroi, dont le point de départ est dans l'ovaire. La muqueuse tubaire n'est pas envahie. Selon toute apparence, la propagation partant de l'ovaire s'est faite par le mésosalpynx, en allant vers la couche musculaire de la trompe, puis évoluant ensuite vers la muqueuse.

Nous terminons notre étude des néoplasmes de la trompe, en donnant ici la relation détaillée de nos 3 observations personnelles de tumeurs primitives.

Quénu et Longuet. — Observation I.

Cancer de la trompe gauche, compliqué d'un utérus fibromateux et de salpingite ancienne à droite. Hystérectomie abdominale subtotale. Guérison.

Roq...., quarante-deux ans, entre à l'hôpital Cochin, pavillon Pasteur, le 1er mars 1899.

Commémoratifs. Depuis longtemps, leucorrhée abondante, mais la menstruation a toujours été régulière. Un polype avait été enlevé, et on avait fait un curettage, mais la leucorrhée persista néanmoins, et depuis plusieurs mois il y a des métrorragies profuses.

Examen. Au palper bimanuel, on trouve une tumeur remontant jusqu'à l'ombilic, faisant corps avec l'utérus.

Diagnostic. Fibrome utérin.

Opération. Le 3 mai 1899. *Hystérectomie subtotale avec ablation des annexes.* On trouve en effet un utérus fibromateux, avec adhérences pelotonnées, tenant à d'anciennes lésions de salpingite, et s'étendant jusqu'à la paroi abdominale. Il existe, en outre, une *tumeur de la trompe gauche et de l'ovaire*, constituant la plus grande partie de la masse.

Suites. Guérison sans aucune élévation thermique.

Suites éloignées. Revue en fin juillet 1901, en bonne santé, c'est-à-dire après deux ans et deux mois après l'opération.

Examen macroscopique. Utérus du volume du poing. Vers son pôle supérieur, 2 ou 3 fibromes, gros comme des noix. Sur le reste de la périphérie, 3 à 4 fibromes plus petits, pédiculisés. La muqueuse utérine est normale; la cavité utérine peu dilatée.

Trompe gauche. L'ostium utérin est perméable, l'ostium abdominal méconnaissable. En effet, la trompe se confond en partie avec une énorme tumeur du volume des deux poings, bosselée, molle et fluctuante, noirâtre par places. A la surface de cette tumeur, on remarque une portion de la trompe très allongée, grosse comme le pouce, adhérant à la masse principale. Sur la coupe, la tumeur ne contient pas de liquide; elle renferme seulement un tissu très mou, gris rougeâtre, d'aspect encéphaloïde. En quelques régions, le sang est très abondant et donne l'aspect d'un kyste hématique. Fréquemment on rencontre de petites masses jaunâtres, granuleuses, caséeuses, ayant l'apparence de la graisse. Dans toute la tumeur, on trouve cette substance encéphaloïde, qui *se poursuit en outre dans l'intérieur de la trompe* et se continue avec l'épithélium dont elle prend insensi-

blement l'aspect. Celui-ci est d'ailleurs partout très épaissi, mou et hypertrophié. La tunique musculeuse n'existe plus que dans une très petite portion; partout ailleurs le tissu encéphaloïde ne paraît recouvert que par la séreuse. En suivant la trompe, il est impossible de reconnaître l'ovaire gauche, malgré des coupes faites dans toutes les directions.

Trompe droite. — Elle est dilatée, remplie de liquide et comme hypertrophiée. Sa lumière est oblitérée contre la corne utérine par un fibrome de la grosseur d'une noisette, et au niveau du pavillon, par une tumeur de la même taille, constituée sur la coupe par de petits kystes remplis de liquide clair. La trompe elle-même est remplie d'un liquide transparent et jaunâtre. L'épithélium paraît peu altéré à l'œil nu. L'ovaire droit est absolument sain.

Examen histologique. — Landel nous a remis la note suivante : Fixation au Flemming, montage à la paraffine, colorations habituelles; coupes portant en différents endroits.

I. *Coupes au niveau de la trompe hypertrophiée.* — A l'extérieur, on reconnaît la séreuse, recouvrant la musculeuse avec ses nombreux vaisseaux. La musculeuse est directement tapissée par le tissu néoplasique, occupant la place de la muqueuse. Il se compose de tissu conjonctif, circonscrivant des masses de tissu épithélial. Celui-ci figure, sur une épaisseur de 2 centimètres environ à l'intérieur de la trompe, soit des franges, soit des bourgeons pleins ou munis au centre d'une cavité. Les franges ressemblent plus ou moins à celles de l'épithélium tubaire normal. Les cellules y sont fréquemment disposées en piles et orientées dans un sens unique, tout en gardant leurs caractères d'éléments cancéreux. Elles se disposent souvent en cercles qui circonscrivent des cavités plus ou moins larges et ont alors une forme cylindrique. Les bourgeons sont constitués par des cellules plus petites, comprimées par la pression réciproque, polymorphes. Lorsqu'il y a une *lumière* centrale, elle est limitée par plusieurs rangées de cellules irrégulières, sans orientation aucune. Les éléments épithéliaux qui constituent les franges, ont de 15 à 25 μ par diamètre; leurs contours sont très apparents. Ceux des bourgeons, épais, polyédriques, ont de 12 à 15 μ environ; ils sont souvent peu distincts les uns des autres. Les noyaux sont relativement gros (7 à 12 μ), irréguliers ou sphériques, chargés de chromatine. Les figures karyokinétiques sont abondantes et généralement anormales (division inégale, chromatolyse, etc.).

Le tissu conjonctif ne diffère point de celui du derme de la muqueuse tubaire normale; il est seulement infiltré de globules rouges plus ou moins altérés.

II. *Coupe dans la masse néoplasique.* — On y retrouve les mêmes éléments avec la même disposition et la même structure; le tissu conjonctif y est moins abondant; on ne rencontre presque exclusivement que des masses épithéliales dans lesquelles les éléments conservent toujours une certaine tendance à la disposition tubulaire, bien que l'aspect des franges ne se distingue pas nettement (Voir la figure 2 dans le texte, p. 426, elle concerne cette pièce).

III. *Coupe de la trompe droite.* — La petite tumeur de ce côté est constituée histologiquement par les parois hypertrophiées de la trompe, contenant un assez grand nombre de petits kystes de différents volumes. L'épithélium de la muqueuse tubaire tapisse partout les parois de ces kystes; il est parfois aplati et atrophié, mais généralement, et principalement dans les plus petits kystes, il conserve sa forme cylindrique et présente même parfois de petites végétations; mais on ne constate en aucun point de transformation épithéliomateuse. Rien de particulier pour le tissu fibromateux, ni pour la muqueuse utérine [1].

Quénu et Longuet. — Obs. II.

Carcinome de la trompe droite. Fibrome utérin concomitant. Hystérectomie abdominale subtotale et ovariectomie bilatérale. — F. Mer..., cinquante et un ans, entre à l'hôpital Cochin, pavillon Pasteur, le 28 février 1899.

Commémoratifs. La mère de cette femme fut, paraît-il, opérée par Gosselin à l'âge de soixante-dix-sept ans, pour une tumeur de l'utérus. Elle-même a toujours été bien réglée depuis l'âge de quinze ans, jusqu'à cinquante ans. Une seule couche normale à l'âge de vingt ans. A vingt-deux ans, gastrite, et depuis cette époque, les douleurs stomacales ont été constantes. A mentionner une hernie ombilicale opérée il y a un an.

C'est depuis trois mois seulement que la malade a commencé à ressentir des douleurs dans les reins et dans le ventre, principalement du côté gauche. Depuis lors, constipation chronique. Il y a un mois, leucorrhée assez abondante. Enfin, tout récemment, métrorragie assez sérieuse, ayant duré quatre jours. Après quelques heures de repos à l'hôpital, les pertes sanguines disparurent et la douleur cessa.

Examen clinique. Il existe une douleur assez vive à la pression dans la fosse iliaque gauche. Au palper bimanuel, on sent une tumeur dans le cul-de-sac droit, peu sensible, et une masse siégeant dans la paroi inférieure de l'utérus. Celui-ci est très augmenté de volume; il atteint l'ombilic et le dépasse même de plusieurs traces de doigts. La tumeur fait corps avec lui.

Diagnostic. Fibrome utérin.

Opération, le 6 mars 1899, par M. Quénu. On enlève un fibrome volumineux, de 3 kilogrammes, par l'hystérectomie abdominale subtotale. Ce fibrome est en partie inclus dans le ligament large du côté droit.

Suites rapprochées. Guérison opératoire sans aucune complication.

Suites éloignées. A succombé de douleurs pelviennes et de récidive le 3 avril 1901, c'est-à-dire deux ans et un mois après l'opération.

Examen macroscopique. Utérus de la taille d'un gros poing, très mou, lisse, de forme ovoïde. Latéralement se trouve une énorme masse fibromateuse, réniforme, rattachée à lui par un pédicule de 3 centimètres de

1. La partie clinique de cette observation a été publiée dans la *Revue de Chirurgie*, 9 juillet 1900. *De l'hystérectomie abdominale pour kystes et tumeurs de l'ovaire.* Quénu et Longuet.

large sur 2 centimètres de long. Ce fibrome est très mou, œdémateux, à surface lisse, du volume d'une petite tête d'adulte. Sur la coupe, l'utérus paraît formé de tissu fibromateux mou et très œdématié. Ce tissu est blanc rosé, lacunaire, exsangue; les lacunes sont parfois assez considérables pour simuler des kystes. Il y a çà et là de petits nodules durs, blanchâtres, fibreux. Le fibrome latéral est formé du même tissu, constitué par des couches plus ou moins stratifiées, d'aspect fibreux. La muqueuse utérine est normale. La cavité utérine est dilatée notablement.

Les *trompes* sont excessivement allongées, principalement la gauche, qui atteint 25 centimètres; elles sont très grosses et très rouges vers les pavillons. Mais, sur la coupe, la muqueuse paraît avoir un aspect velouté ordinaire. Les ostium utérins sont perméables, les ostiums abdominaux fermés.

La *trompe gauche* est plus grosse et plus congestionnée que la droite. L'ovaire gauche paraît sain.

Mais la trompe droite présente, à 3 centimètres des pavillons, une tumeur axiale fusiforme, de la taille d'une grosse fève, ayant 3 centimètres de long sur 2 centimètres de large, à surface lisse, formée par les tuniques de l'organe. La consistance de cette tumeur est dure, mais sur la coupe, le tissu de la tumeur présente un aspect grisâtre, lardacé, avec îlots jaunâtres, comme caséeux.

L'ovaire droit correspondant est légèrement kystique.

Examen histologique. Note remise par Landel. Fixation comme dans le cas précédent. Une coupe transversale, passant par le milieu de la tumeur, présente l'aspect d'une ellipse à peu près régulière, ayant des axes de 14 mm. et 12 mm. de longueur. Au tiers du grand axe, se rencontre sur toutes les coupes une cavité arrondie, de 1 mm. de diamètre, correspondant à l'ancienne lumière de la trompe. La séreuse entoure la tumeur de toutes parts. Mais la *musculeuse*, épaisse de 3/4 de millimètre, n'existe plus que sur les 2/3 de la circonférence environ; partout ailleurs, le tissu néoplasique vient jusque vers la surface (Voir fig. 1 dans le texte, p. 425, à l'étude histologique. Cette figure correspond à cette pièce).

La tumeur elle-même est constituée par du tissu de nature épithéliale et par du tissu fibreux. Ce dernier, peu abondant, ne représente guère que le 1/4 de la masse totale. Le *tissu épithélial* forme des masses irrégulières, aussi abondantes à la périphérie de la tumeur que vers le centre. Ce sont des bourgeons pleins. Par places, la disposition est tubulaire et montre une tendance à former des franges anastomosées les unes avec les autres et figurant ainsi des mailles épithéliales qui circonscrivent des cavités plus ou moins larges; les travées de ces mailles sont constituées par des éléments cellulaires souvent orientés dans le même sens; cette disposition rappelle beaucoup d'ailleurs la structure de l'épithélium tubaire de certaines salpingites. Mais ici les éléments épithéliaux présentent manifestement tous les caractères de l'évolution cancéreuse la plus active. Les figures karyokinétiques sont fort nombreuses, dans la proportion de 1/10 m. environ. Ces figures sont inégales et d'aspect différent. La division du noyau aboutit

fréquemment à la production de grosses boules chromatiques, ou parfois à une fine chromatolyse à l'intérieur de la cellule. La forme des éléments cellulaires est très variable : généralement polyédriques ou irréguliers, ils sont allongés, presque cylindriques dans les franges ou autour des cavités; ils sont alors disposés sur une ou deux rangées. Les contours sont en général très accusés; les dimensions varient entre 15 à 25 μ. Leurs noyaux sont ordinairement arrondis, parfois irréguliers, ou même bourgeonnants, toujours très riches en éléments chromatiques de volume et d'aspect anormaux. Ces noyaux, au nombre de 1 a 2 par cellule, ont ordinairement de 8 à 12 μ de diamètre et jusqu'à 20 μ, comme cela s'observe dans beaucoup de carcinomes (Voir la figure 3 dans le texte, p. 426, à l'étude histologique des tumeurs épithéliales).

Le tissu conjonctif, peu abondant, est de nature fibreuse, il contient beaucoup d'îlots hémorragiques. La cavité centrale n'est pas entourée d'un épithélium. On la trouve simplement limitée par du tissu néoplasique semblable à celui qui constitue le reste de la tumeur. L'épithélium tubaire, au voisinage de la tumeur, présente des caractères normaux. Rien de particulier à signaler pour le fibrome et la muqueuse utérine.

Quénu et Longuet. — Obs. III.

Fibromyomes de l'utérus et fibromyome de la trompe droite. Hystérectomie subtotale. Guérison. — Mme Ra....., blanchisseuse, âgée de trente-quatre ans, entre à l'hôpital pour des douleurs abdominales.

Commémoratifs. La malade a été réglée à l'âge de onze ans, et depuis lors la menstruation a été toujours régulière, chaque menstruation durant 3 ou 4 jours et non accompagnée de douleurs; elle a eu un seul accouchement à l'âge de vingt ans, sans aucune particularité; pas de fausse couche.

Il y a dix mois, elle a remarqué une petite grosseur, indolente, dans le côté gauche de l'abdomen; depuis lors les mictions sont devenues plus fréquentes. Depuis quatre mois, douleurs abdominales pendant la menstruation; puis continues, augmentent d'intensité par la marche et la fatigue, avec irradiations lombaires. Sous l'influence du repos, conservé depuis un mois, il y a une diminution de la douleur.

Examen. On trouve une augmentation de volume du ventre et des végétations anciennes. Par la palpation, on perçoit une tumeur de la grosseur d'une tête d'enfant, dure, lisse, assez régulièrement arrondie, mobile, occupant la région hypogastrique, et remontant jusqu'à l'ombilic, médiane dans son ensemble, mais débordant surtout à droite. De ce côté, la tumeur offre deux bosselures.

Pas de douleurs à la pression.

Le toucher indique que la masse fait corps avec l'utérus.

Diagnostic. Fibrome utérin.

Opérations. Le 24 février 1901. *Hystérectomie subtotale et ablation des annexes.*

Suites bonnes, guérison rapide.

Suites éloignées. Revue en parfaite santé, en fin juillet 1901, c'est-à-dire cinq mois après l'intervention.

Examen microscopique. — Sur le milieu de la trompe droite, à l'union du tiers moyen avec le tiers interne, on trouve une tumeur du volume d'une merise, dure et fibreuse. A la coupe, cette tumeur est incluse dans l'épaisseur de la paroi tubaire. Elle est de coloration blanchâtre, analogue à celle des fibromyomes utérins.

Examen histologique. — (D'après des préparations de Landel) 1°. *Aspect général.* A un grossissement de quelques diamètres, la coupe de cette tumeur présente une forme irrégulièrement ovalaire, de 8 millimètres environ de diamètre. Cette coupe présente excentriquement, à 2 millimètres de l'un de ses bords, une petite cavité irrégulière de 1 demi-millimètre de diamètre, qui est tapissée par l'épithélium tubaire et correspond à la lumière de la trompe. Autour de cette cavité, on aperçoit, sur un diamètre de 4 millimètres, un tissu d'aspect homogène qui, en se rapprochant du bord le plus éloigné de la cavité tubaire, devient d'abord finement aréolaire, puis largement caverneux. Vers la périphérie, l'ensemble de la tumeur est circonscrit par une mince couche (1/2 mill.) de fibres musculaires lisses circulaires.

2°. *Étude des éléments.* A un plus fort grossissement, la cavité tubaire se rencontre tapissée de toutes parts par l'épithélium tubaire qui a conservé à peu près sa forme normale et dessine quelques replis. Cet épithélium repose directement sur le tissu néoplasique. Celui-ci est constitué tout d'abord, comme les fibromyomes utérins, par des fibres musculaires lisses très nettes, disposées en faisceaux irrégulièrement entrecroisés, plus ou moins séparés et dissociés par un tissu fibreux dense et homogène qui arrive parfois à isoler les fibres les unes des autres. Si l'on se rapproche du bord le plus voisin de la cavité tubaire, on ne rencontre partout que le même tissu, avec quelques capillaires sanguins et lymphatiques, jusqu'au niveau de la couche de fibres circulaires. Mais si l'on pratique l'examen du côté opposé, c'est-à-dire en se rapprochant du bord le plus éloigné de la cavité tubaire, la tumeur revêt un aspect tout différent. Le tissu musculaire lisse, d'abord semblable à celui que nous venons de décrire, ne tarde pas à se creuser de lacunes de plus en plus importantes à mesure qu'on s'approche de la périphérie. Ces lacunes ont une forme irrégulièrement arrondie sur la coupe transversale. Elles sont d'abord rares et de petites dimensions, sans modification profonde du tissu qui les sépare; puis elles deviennent en même temps plus nombreuses et plus volumineuses jusqu'à disparition complète du tissu musculaire lisse. On peut en distinguer d'une façon générale, de deux sortes : les unes sont petites (1 dixième de millimètre environ), limitées par un bel endothélium et séparées par du tissu fibreux qui contient encore quelques fibres musculaires lisses; sur la coupe longitudinale, elles apparaissent sous forme de cavités cylindriques et sinueuses. Elles contiennent une petite quantité de substance amorphe avec quelques lymphocytes, mais jamais de globules rouges. Les autres sont beaucoup plus volumineuses et atteignent parfois un millimètre de

diamètre; elles sont irrégulièrement arrondies dans toutes leurs dimensions. Leur épithélium est très aplati, plus ou moins atrophié et discontinu; parfois il est absent. Ces cavités sont toujours remplies d'une abondante substance amorphe, analogue à celle des petites cavités; on n'y rencontre pas davantage de globules sanguins. Les grandes cavités sont circonscrites par de minces travées de tissu fibrillaire lâche, œdematié, ne contenant plus d'éléments musculaires lisses. Ces travées viennent s'insérer à la périphérie sur la couche musculaire lisse qui entoure la tumeur. On rencontre d'ailleurs des intermédiaires entre les grandes et les petites cavités.

Il ne peut s'agir ici de vaisseaux sanguins, modifiés ou non; l'absence complète de globules rouges d'une part, la présence d'une substance analogue et la lymphe d'autre part, excluent cette hypothèse. Il ne peut être question ici que d'éléments lymphatiques. Les plus petites de ces cavités, revêtues d'un bel épithélium, sont des capillaires lymphatiques; les plus grandes, d'aspect tout différent, avec leur épithélium aplati et leur contenu abondant, sont des kystes lymphatiques. Nous avons donc là sous les yeux une de ces formes de fibromyomes déjà signalées pour le tissu utérin, notamment par Kœberlé, par Klebs, et par Léopold, et décrites par ce dernier sous le nom de *lymphangiectasies fibromyomateuses*.

TABLEAUX

Nos	AUTEURS ET ANNÉES	SYMPTÔMES ET DIAGNOSTIC	OPÉRATION	RÉSULTAT	EXAMEN MACROSCOPIQUE	EXAMEN MICROSCOPIQUE
			I. — Papillomes de la trompe.			
1	A. Doran, 1879.	F., 50 ans, mariée. Inflammation pelvienne aiguë. Epanchement pleural et péritonéal. Début il y a deux ans. Tumeur à droite.	Spencer Wells. *Salpingo-ovariectomie unilatérale.*	Guérison constatée encore 16 ans après, en 1895.	Trompe dilatée, remplie de végétations papillomateuses. Rien à l'extérieur, ni ailleurs. Ostium abdominal. perméable, permettant l'écoulement dans le péritoine. Ostium utérin ouvert. Ovaire sain.	A. Doran : Une rangée d'épithélium cylindrique recouvre la surface des végétations. Par places, cils vibratiles, mais nulle part le stroma n'est envahi par l'épithélium.
2	A. Doran, 1879.	F., 45 ans. Depuis 1 an, aménorrhée, douleurs pelviennes, dysurie, défécation troublée. Pas d'ascite ni de leucorrhée. Tumeur tendue.	Bantock. *Salpingo-ovariectomie unilatérale.*	Mort le 4e jour, après anurie et fièvre (septicémie?).	Trompe dilatée, remplie de produits papillaires. Ostium abdominal fermé. Ostium utérin incertain. Cavité kystique biloculaire, de nature indéterminée, au-dessous de la trompe.	—
3	A. Doran, 1888.	F., 31 ans, mariée. Inflammation pelvienne. Tumeur bilatérale fluctuante. Pas d'ascite ni leucorrhée. Plusieurs symptômes datant de 7 ans.	Bantock. *Salpingo-ovariectomie bilatérale.*	Guérison constatée 3 ans après.	Tr. dilatée, remplie de produits papillaires, fermée. Kyste de l'ovaire contenant des produits papillaires. Pas de communication entre les trompes et les ovaires. Pas de végétation en dehors des kystes.	—
4	Doléris, 1890.	F., 28 ans, non mariée. Leucorrhée probablement blennorragique à 28 ans. 4 ans après, douleurs hypogastriques. Depuis 15 mois, leucorrhée abondante. Pas d'ascite. Tumeur à droite.	Doléris. *Salpingo-ovariectomie bilatérale.*	Guérison constatée 4 ans après.	Végétations papillaires dans la trompe droite. Ostium abdominal fermé. Ostium utérin dilaté. Affection inflammatoire chronique des annexes du côté opposé.	P. Petit et Suchard : centre conjonctif formant des végétations papillaires; et épithélium cylindrique de recouvrement, analogue à celui de la muqueuse tubaire. Par places, rangée double ou triple, d'où [illegible] au sujet

5	Doléris et acrez, 1898.	F., 37 ans, mariée. 7 grossesses. 2 fausses couches. Tumeur intermittente dans le flanc droit, disparaissant tous les mois, et mettant 3 semaines pour se reformer. Pas de leucorrhée, ni de troubles utérins, ni urinaires.	Doléris. *Salpingo-ovariectomie unilatérale.*	Guérison opératoire.	Trompe droite volumineuse, adhérente, contenant des végétations papillaires. Ostium utérin oblitéré. Vomique péritonéale.	Bourges: Hypertrophie de la musculeuse. Les franges des papilles sont tapissées d'un épithélium cylindrique unistratifié, mais double par places. Pas de cils, cet épithélium est régulier. Sur plusieurs points, il est gonflé et subit une transformation muqueuse.
6	Schirchoff, D. J., 1898.	F., 41 ans, 2 accouchements et 1 fausse couche. Douleurs pelviennes depuis quelques années. Tumeur bilatérale, immobile, indolente, élastique, adhérente à l'utérus, à gauche. *Diagnostic :* Kyste de l'ovaire double.	Schirchoff. *Salpingo-ovariectomie bilatérale.*	Guérison opératoire.	Il y avait, en effet, un kyste multiloculaire des deux côtés, mais à gauche était appliqué contre le kyste le segment abdominal de la trompe. L'ostium abdominal était ouvert et par lui s'échappait une tumeur papillomateuse, suspendue à un long pédicule implanté dans la trompe. Ostium utérin fermé. Epaississement de la trompe. A la surface du kyste, quelques petites végétations par inoculations.	Stroma conjonctif fibrillaire, couvert d'un épithélium cylindrique, cilié par places et reposant sur une membrane résistante. Le tissu conjonctif qui, quantitativement, prédomine sur l'épithélium, est par endroits en voie de dégénérescence muqueuse. Les papilles sont assez riches en vaisseaux dont les parois sont normales.
			II. — Adénomes de la trompe.			
1	B. Sutton.	F. Ascite.	Walther (de Manchester). *Salpingo-ovariectomie unilatérale.*	Mort post-opératoire.	Productions papillaires dans le tiers externe de la trompe, sortant par l'ostium abdominal.	Tissu conjonctif en petite quantité, dans lequel sont inclus des acini glandulaires formés par un épithélium cylindrique. L'auteur pense à un adénome, et fait remarquer que son cas ne diffère du papillome d'A. Doran que par la prédominance du tissu épithélial sur le stroma.

Nos	AUTEURS ET ANNÉES	SYMPTÔMES ET DIAGNOSTIC	OPÉRATION	RÉSULTAT	EXAMEN MACROSCOPIQUE	EXAMEN MICROSCOPIQUE
2	Monprofit et Pilliet, 1893.	F., 34 ans, souffrant depuis 15 ans de coliques salpingiennes à chaque menstruation. Au toucher, douleur dans les deux culs-de-sac, tumeur bilatérale. Pas de leucorrhée ni d'ascite.	Monprofit. *Salpingo-ovariectomie bilatérale.*	Guérison opératoire.	Trompe droite volumineuse, remplie de végétations. Ovaire droit scléro-kystique avec kyste hémorragique développé dans un corps jaune. Annexite gauche.	Pilliet : la trompe droite est volumineuse et épaissie. Sa cavité est comblée par une masse végétante recouverte d'épithélium cylindrique analogue à celui de la salpingite catarrhale. Mais au-dessous, dans la couche musculaire, réseau de cavités communicantes, plus ou moins dilatées, à épithélium cylindrique. Mêmes tubes pseudo-glandulaires jusque sous la séreuse péritonéale.
3	B. Sutton.	F., 39 ans. Vives douleurs pelviennes. Métrorragie; volumineuse tumeur bilatérale. Pas d'ascite ni de leucorrhée.	B. Sutton. *Salpingo-ovariectomie bilatérale.*	Guérison constatée 4 ans après.	Trompe droite du volume du doigt, remplie de végétations. Ostium utérin ouvert. Trompe gauche malade.	—
4	Pasteau, 1894.	Après une hystérectomie vaginale, pour fibrome, on constata dans le fond de la cicatrice vaginale une tumeur bourgeonnante, rouge, du volume d'une noisette, molle, mal pédiculisée, insensible, provoquant une leucorrhée non fétide.	*Excision* au ciseau et grattage.	»	Tumeur mal pédiculisée, rougeâtre, du volume d'une amande.	Tubes adénomateux à épithélium cylindrique régulier, munis de cils par endroits. Stroma très embryonnaire. Quelques fibres musculaires lisses.

5	Schonheimer, 1893.	Tumeur adénoïde consécutive à une hystérectomie vaginale.	—	—	—	—
6	Schonheimer, 1893.	*Id.*	—	—	—	—
7	Schonheimer, 1893.	*Id.*	—	—	—	—
8	Chifoliau-Merklen et Jacomet, 1894.	F., 34 ans, mariée à 15 ans, réglée à 16 ans. 2 fausses couches dont la dernière en 1886. Depuis 11 ans, douleurs pelviennes. Métrorragies abondantes. Tumeur bilatérale. Pas de leucorrhée.	Ricard. *Salpingo-ovariectomie bilatérale.*	Guérison opératoire.	Trompe et ovaire droit volumineux. Adhérences nombreuses. Végétations en choufleur dans la trompe. Salpingite gauche purulente avec mêmes végétations moins accusées. Appendicite.	Epithélium cylindrique tapissant les végétations et s'enfonçant dans le parenchyme, donnant ainsi l'aspect de l'adénome. Le tissu conjonctif tend à devenir muqueux.
		III. — Épithéliomes de la trompe.				
1	Orthmann, 1888.	F., 46 ans, 1 fausse couche 1 an 1/2 avant l'opération. Pendant la convalescence d'une typhoïde, on constate une tumeur à droite de l'utérus, et de la périmétrite à gauche. Leucorrhée depuis quelque temps.	A. Martin. *Salpingo-ovariectomie bilatérale.* On rencontre des nodules cancéreux dans le cul-de-sac vésico-utérin.	Mort le 6e jour.	Carcinome papillaire ayant pris naissance vers l'extrémité abdominale de la trompe. L'ostium communiquait avec une cavité purulente. Hypertrophie des ganglions pelviens volumineux, abcès de l'ovaire droit. Lésions suppurées des annexes gauches.	Le néoplasme semblait avoir pris naissance dans la muqueuse.

N^os	AUTEURS ET ANNÉES	SYMPTÔMES ET DIAGNOSTIC	OPÉRATION	RÉSULTAT	EXAMEN MACROSCOPIQUE	EXAMEN MICROSCOPIQUE
2	A. Doran et Routh, 1888.	F., 48 ans, ménopause depuis 6 mois; un accouchement remontant à 22 ans. Leucorrhée fétide. Tumeur à droite de l'utérus.	Thornton. *Salpingo-ovariectomie unilatérale incomplète.* L'ovaire droit ne peut être enlevé complètement, mais le pédicule est sain ainsi que l'utérus. Ablation des annexes gauches enflammées.	Obstruction intestinale passagère. Récidive sous forme d'une tum. englobant l'utérus, plus volumineuse à g., mobile. Douleurs, augmentation rapide de la tum. qui remplit tout le pelvis et remonte jusqu'à l'ombilic. *Mort* 11 mois après l'intervention.	Masse cancéreuse, molle et bourgeonnante, naissant dans les parois de la trompe droite. L'ostium abdominal est clos. Liquide sanieux dans le canal tubaire. L'ovaire droit qui n'avait pu être enlevé était cancéreux. A l'autopsie faite plus tard, noyaux de dissémination dans le pelvis. Rien dans l'utérus sauf de très *petits îlots secondaires* dans la muqueuse; noyaux d'infiltration dans la vessie. Les lésions de l'oviducte droit étaient de beaucoup prédominantes lors de l'opération.	Masses végétantes formées de tissu cancéreux des plus caractéristiques, mélangé à du tissu conjonctif et à de la graisse. Trabécules conjonctives squirrheuses, alvéoles par places. En fait, c'était franchement un carcinome et non un sarcome.
3	Eberth et Kaltenbach, 1889.	F., 30 ans, mariée, ménopause depuis 6 mois. Leucorrhée continuelle depuis 4 ans. Tumeur à g. de l'utérus, élastique. Douleur prédominante à droite du pelvis. *Diagnostic :* Petit myome sous-péritonéal.	Kaltenbach. *Salpingo-ovariectomie bilatérale.* Les 2 trompes furent reconnues malades.	Guérison, mais récidive et mort en moins de 18 mois après l'opération.	La trompe gauche était aussi grosse qu'une pomme. La trompe droite est aussi volumineuse que le poing. Toutes deux sont remplies d'excroissances papillomateuses, médullaires, ayant pris naissance dans la muqueuse et empiétant dans la musculeuse. A droite, le néoplasme fait saillie sous le revêtement péritonéal de la trompe. Ovaire et utérus sains.	Papilles tapissées d'un épithélium à couche unique, à cellules cubiques, dont quelques-unes sont munies de cils et très régulières. L'épithélium ne manquait en aucune place. Aucune analogie avec le carcinome. *Diagnostic :* Papillome bénin. Cependant l'évolution clinique démontra qu'il s'agissait d'une tumeur maligne.
4	Veit, 1889.	F., 36 ans, mariée, douleurs hypogastriques, fièvre, tumeur à gauche dans le pelvis, les	Veit. *Salpingo-ovariectomie gauche.*	Guérison constatée 7 ans après l'opération en janvier 1895.	On trouva un carcinome papillaire de l'oviducte g. Les masses néoplasiques sont situées dans un [illegible]	—

		malade dit souffrir depuis longtemps.			Les organes voisins et le péritoine ne sont pas intéressés.	
5	Wynter-Essex.	F., 50 ans, stérile, non mariée. Leucorrhée sanguinolente depuis plusieurs mois. Douleurs à l'hypogastre seulement trois jours avant la mort. La durée totale de la maladie n'avait pas dépassé 4 mois.	—	—	Autopsie : on trouve une masse bourgeonnante de cancer encéphaloïde, située au niveau de l'ostium abdominal de la trompe droite, et communiquant avec un kyste situé en dehors de la trompe et de l'ovaire, gros comme un œuf d'autruche. Ce kyste semblait communiquer avec la cavité de la trompe qui était remplie de sang. Les viscères et le péritoine étaient sains.	—
6	Westermark et Quensel, 1892.	F., 45 ans, unipare; l'accouchement date de 20 ans. Depuis 1 an, doul. hypogastriques; métrorragie. Grosse tumeur à droite dans le pelvis, tumeur plus petite à gauche et au-dessous de l'utérus. *Diagnostic :* Dégénérescence kystiq. des ovaires et des trompes.	Westermark. *Salpingo-ovariectomie bilatérale.*	Récidive au bout de 2 mois. Mort dans les 5 mois.	Autopsie : endométrite, ganglions pelviens dégénérés. Noyaux secondaires dans le foie.	—
7	Zweifel, 1892.	F., 46 ans, unipare. Leucorrhée aqueuse abondante depuis 9 mois. Douleurs abdominales. Emaciation. Tumeur à droite et tumeur à g. perçues à travers les parois abdominales.	Zweifel. *Castration abdominale utéro-annexielle.*	Guérison. Survie 1 an 1/2 environ.	Masses villeuses, molles, dans les deux trompes dilatées. La masse mollasse était formée de saillies ayant l'aspect de papilles choriales. L'utérus et les autres organes sont sains.	On croyait avoir affaire à un sarcome à cellules rondes, mais on découvre autour de l'axe vasculaire des villosités, une couche de cellules à gros noyaux, nettement épithéliales. En outre, petits amas cancéreux métastatiques dans la paroi épaissie de la trompe.

Nos	AUTEURS ET ANNÉES	SYMPTÔMES ET DIAGNOSTIC	OPÉRATION	RÉSULTAT	EXAMEN MACROSCOPIQUE	EXAMEN MICROSCOPIQUE
8	Stroganoff, 1893.	F., 39 ans. Depuis 1 an, alternatives d'aménorrhée et de métrorragies. Autrefois violentes doul. à droite. Tumeur ovoïde assez mobile, en avant et à gauche de l'utérus rétroversé, hypertrophié et adhérent. *Diagnostic :* Métrite et périmétrite. Dégénérescence kystique des annexes.	Stroganoff. *Curettage* qui ne fournit aucune indication nouvelle. Puis *Salpingo-ovariectomie bilatérale.* Après avoir reconnu des végétations suspectes dans les 2 côtés, on fait l'ablation du 2e côté.	—	La trompe droite dilatée, du volume d'un œuf, est *tordue* sur son pédicule. A l'incision, production d'apparence maligne. C'est une tumeur grosse comme une prune, implantée à la surface interne de l'oviducte, molle, friable, comparable au chou-fleur, n'intéressant que la portion péritonéale de ce conduit.	Adénocarcinome développé aux dépens de la muqueuse. On pense qu'il faudrait appeler cette tumeur papillome carcinomateux, plutôt qu'adéno-carcinome, car il n'y a pas de glandes dans la trompe. Cependant Stroganoff et Slaviensky concluent à un cancer glandulaire, à un adéno-carcinome.
9	Warneck L., 1893.	F., 43 ans. Lésions annexielles bilatérales plus volumineuses à droite. *Diagnostic :* Kyste de l'ovaire droit à pédicule tordu et salpingite gauche.	Warneck. *Salpingo-ovariectomie bilatérale.* Il y avait torsion des deux pédicules.	Mort le 19e jour d'obstruction intestinale, malgré une 2e laparotomie. L'obstruction était due à des adhérences entre quelques anses intestin. et le pédicule droit.		La trompe gauche fut reconnue cancéreuse, et ce cancer dut être considéré comme primitif, car on n'en trouva pas d'autre dans l'ovaire droit kystique ni dans l'utérus.
10	Routier, 1893.	F., 60 ans. Tumeur fluctuante à dr., diagnostiquée kyste de l'ovaire. Puis évacuation de leucorrhée après une crise douloureuse et diminution de la tumeur. Cachexie qui	Routier. *Salpingo-ovariectomie unilatérale.* Le pédicule est assez difficile à faire à cause de la grosseur de la trompe. Celle-	Guérison opératoire.	La tumeur est formée par la trompe gauche et l'ovaire kystique, à contenu noirâtre. La trompe se renfle brusquement à 1 cent. 1/2 de l'utérus. Elle atteint le volume d'une anse intestinale, et se continue avec un kyste uniloculaire [illegible]	Cornil : la musculaire n'est pas totalement hypertrophiée. La celluleuse de la muqueuse est au contraire très épaissie, et de là partent de fines trabécules conjonctives limitant des alvéoles. [illegible]

			tenu est noirâtre.		que. L'ovaire n'a pas été trouvé. M. Cornil pense que cette poche, comme la première, appartient à la trompe et non à l'ovaire. Dans l'intérieur, masse bourgeonnante obturant toute la tunique, et envoyant un gros bourgeon au niveau de l'orifice abdominal.	boyaux épithéliaux montre des cellules adhérentes les unes aux autres; les plus profondes sont cylindriques, les centrales d'apparence pachy-interne. Nombreuses figures karyokinétiques.
11	Cullingworth et Schattock, 1894.	F., 60 ans, stérile; ménopause à 52 ans. Crises douloureuses dans la fosse iliaque droite. Renflement nodulaire à l'hypogastre. Pas de leucorrhée.	Cullingworth. *Salpingo-ovariectomie unilatérale.* Métastases dans le voisinage qui ne peuvent être enlevées.	Guérison, mais récidive rapide dans les 6 mois. Mort 1 an après l'opération.	A l'intérieur de la trompe droite, masse spongieuse, de nature cancéreuse. La trompe est fermée à son extrémité abdominale et adhère à un kyste ovarique sur lequel se trouvaient des noyaux secondaires ainsi que sur les régions environnantes.	—
12	Tuffier, 1894.	F., 55 ans. Ménopause depuis 4 ans. Douleurs hypogastriques et métrorragies depuis 2 mois, intermittentes. Tuméfaction dans la fosse iliaque droite. Le Douglas est rempli par une grosse masse fluctuante repoussant l'utérus contre la symphyse. *Diagnostic* : Hématocèle rétro-utérine probablement due à un néoplasme.	Tuffier. *Salpingo-ovariectomie unilatérale droite.* Adhérences; énucléation de la tumeur du volume d'une petite tête de fœtus, formée par la trompe. Rien de l'autre côté, sauf un ovaire sclérokystique.	Guérison. Revue 5 mois après sans récidive.	Delbet: volume et forme d'une poire, à pédicule tubaire interne, encore gros comme le petit doigt au niveau de la section. L'hypertrophie porte surtout sur la paroi tubaire. Le contenu de la trompe est formé par une masse noirâtre, friable, molle, pédiculée, s'implantant sur une surface de 1 cent. seulement. C'est une tumeur villeuse, née dans la muqueuse. Le pédicule traverse toute la paroi tubaire et envoie au dehors un tout petit prolongement du volume d'un pois. Au contraire la masse intratubaire a le volume du poing. Le restant de la trompe est lisse.	Delbet : Boyaux épithéliaux dans l'épaisseur de la tumeur villeuse, anastomosés entre eux. Cellules cylindriques ou cubiques, à une ou plusieurs rangées. Figures karyokinétiques. Stroma embryonnaire dans lequel, par places, rares et grêles boyaux épithéliaux reposant directement sur le stroma. *Diagnostic :* Epithéliome à forme un peu particulière villeuse.

diamètre; elles sont irrégulièrement arrondies dans toutes leurs dimensions. Leur épithélium est très aplati, plus ou moins atrophié et discontinu; parfois il est absent. Ces cavités sont toujours remplies d'une abondante substance amorphe, analogue à celle des petites cavités; on n'y rencontre pas davantage de globules sanguins. Les grandes cavités sont circonscrites par de minces travées de tissu fibrillaire lâche, œdematié, ne contenant plus d'éléments musculaires lisses. Ces travées viennent s'insérer à la périphérie sur la couche musculaire lisse qui entoure la tumeur. On rencontre d'ailleurs des intermédiaires entre les grandes et les petites cavités.

Il ne peut s'agir ici de vaisseaux sanguins, modifiés ou non; l'absence complète de globules rouges d'une part, la présence d'une substance analogue et la lymphe d'autre part, excluent cette hypothèse. Il ne peut être question ici que d'éléments lymphatiques. Les plus petites de ces cavités, revêtues d'un bel épithélium, sont des capillaires lymphatiques; les plus grandes, d'aspect tout différent, avec leur épithélium aplati et leur contenu abondant, sont des kystes lymphatiques. Nous avons donc là sous les yeux une de ces formes de fibromyomes déjà signalées pour le tissu utérin, notamment par Kœberlé, par Klebs, et par Léopold, et décrites par ce dernier sous le nom de *lymphangiectasies fibromyomateuses*.

TABLEAUX

Nos	AUTEURS ET ANNÉES	SYMPTÔMES ET DIAGNOSTIC	OPÉRATION	RÉSULTAT	EXAMEN MACROSCOPIQUE	EXAMEN MICROSCOPIQUE
			I. — Papillomes de la trompe.			
1	A. Doran, 1879.	F., 50 ans, mariée. Inflammation pelvienne aiguë. Epanchement pleural et péritonéal. Début il y a deux ans. Tumeur à droite.	Spencer Wells. *Salpingo-ovariectomie unilatérale.*	Guérison constatée encore 16 ans après, en 1895.	Trompe dilatée, remplie de végétations papillomateuses. Rien à l'extérieur, ni ailleurs. Ostium abdominal, perméable, permettant l'écoulement dans le péritoine. Ostium utérin ouvert. Ovaire sain.	A. Doran : Une rangée d'épithélium cylindrique recouvre la surface des végétations. Par places, cils vibratiles, mais nulle part le stroma n'est envahi par l'épithélium.
2	A. Doran, 1879.	F., 45 ans. Depuis 1 an, aménorrhée, douleurs pelviennes, dysurie, défécation troublée. Pas d'ascite ni de leucorrhée. Tumeur tendue.	Bantock. *Salpingo-ovariectomie unilatérale.*	Mort le 4e jour, après anurie et fièvre (septicémie?).	Trompe dilatée, remplie de produits papillaires. Ostium abdominal fermé. Ostium utérin incertain. Cavité kystique biloculaire, de nature indéterminée, au-dessous de la trompe.	—
3	A. Doran, 1888.	F., 31 ans, mariée. Inflammation pelvienne. Tumeur bilatérale fluctuante. Pas d'ascite ni leucorrhée. Plusieurs symptômes datant de 7 ans.	Bantock. *Salpingo-ovariectomie bilatérale.*	Guérison constatée 3 ans après.	Tr. dilatée, remplie de produits papillaires, fermée. Kyste de l'ovaire contenant des produits papillaires. Pas de communication entre les trompes et les ovaires. Pas de végétation en dehors des kystes.	—
4	Doléris, 1890.	F., 28 ans, non mariée. Leucorrhée probablement blennorragique à 28 ans. 4 ans après, douleurs hypogastriques. Depuis 15 mois, leucorrhée abondante. Pas d'ascite. Tumeur à droite.	Doléris. *Salpingo-ovariectomie bilatérale.*	Guérison constatée 4 ans après.	Végétations papillaires dans la trompe droite. Ostium abdominal fermé. Ostium utérin dilaté. Affection inflammatoire chronique des annexes du côté opposé.	P. Petit et Suchard : centre conjonctif formant des végétations papillaires; et épithélium cylindrique de recouvrement, analogue à celui de la muqueuse tubaire. Par places, rangée double ou triple, d'où crainte au sujet de la malignité et de la

23	Eckardt, 1897.	F., 40 ans. Tum. abdominale. Dep. 1 mois, douleurs dans le dos, l'abdomen, la jambe g. Miction et défécation douloureuses. Amaigrissement. Tumeur élastique, à surface mamelonnée, du volume d'une tête de nouveau-né, à g. et en arrière de l'utérus, vraisemblablement dans les annexes g.	Eckardt. *Salpingo-ovariectomie unilatérale gauche*, parce que la malade était cachectique. Mais mieux eût valu, dit l'auteur, une ablation des annexes avec amputation supravaginale de l'utérus.	Guérison opératoire après phlébite de la jambe gauche.	Dans la trompe, nombreuses excroissances papillaires atteignant jusqu'à 3 cm. de long. Entre les proliférations, tissu grisâtre, nécrotique. La paroi tubaire était le siège soit d'une infiltration néoplasique diffuse, soit de noyaux circonscrits, parfois gros comme une noix. Pas de lésion inflammatoire dans la partie non carcinomateuse, vérifiée histologiquement.	Lésions variant entre celles de l'adénome et celles du carcinome. Dans les zones adénomateuses, épithélium à une seule couche, ailleurs à plusieurs couches, ou même disposition alvéolaire, renfermant des amas de cellules compactes, séparées par fines trabécules conjonctives.
24	Pilliet, A.-H., 1897.	F., 55 ans. Opérée pour une tumeur des annexes droites.	(?) *Salpingo-ovariectomie.* On constate l'existence de masses cancéreuses sur l'ovaire et la trompe.	—	La trompe se reconnaît assez facilement. Vers son milieu, les franges se multiplient, et envoient dans le chorion des prolongements profonds qui se ramifient à l'infini jusque dans la musculeuse.	Les cellules qui tapissent ces diverticules subissent en beaucoup d'endroits la dégénérescence colloïde, formant des globes colloïdes analogues aux globes épidermiques. Pullulation des culs-de-sac de la trompe dominant tantôt des cryptes, tantôt des arborisations élégantes, tapissées d'un épithélium cylindrique ou cubique. Envahissem. de la musculeuse jusque sous la séreuse par les lymphatiques. Quelques greffes à la surface de l'ovaire.
25	Falk, 1898.	F., 43 ans, règles irrégulières, leucorrhée dep. 6 mois ; poche fluctuante proéminant dans le cul-de-sac dr. Issue d'un liquide séro-sanguinolent. *Diagnostic :* Tumeur maligne.	Falk. *Hystérectomie vaginale* comprenant les annexes.	Guérison opératoire.	On découvre un cancer primitif de la trompe droite renflée en kyste.	—

N°s	AUTEURS ET ANNÉES	SYMPTÔMES ET DIAGNOSTIC	OPÉRATION	RÉSULTAT	EXAMEN MACROSCOPIQUE	EXAMEN MICROSCOPIQUE
2	Monprofit et Pilliet, 1893.	F., 34 ans, souffrant depuis 15 ans de coliques salpingiennes à chaque menstruation. Au toucher, douleur dans les deux culs-de-sac, tumeur bilatérale. Pas de leucorrhée ni d'ascite.	Monprofit. *Salpingo-ovariectomie bilatérale.*	Guérison opératoire.	Trompe droite volumineuse, remplie de végétations. Ovaire droit scléro-kystique avec kyste hémorragique développé dans un corps jaune. Annexite gauche.	Pilliet : la trompe droite est volumineuse et épaissie. Sa cavité est comblée par une masse végétante recouverte d'épithélium cylindrique analogue à celui de la salpingite catarrhale. Mais au-dessous, dans la couche musculaire, réseau de cavités communicantes, plus ou moins dilatées, à épithélium cylindrique. Mêmes tubes pseudo-glandulaires jusque sous la séreuse péritonéale.
3	B. Sutton.	F., 39 ans. Vives douleurs pelviennes. Métrorragie; volumineuse tumeur bilatérale. Pas d'ascite ni de leucorrhée.	B. Sutton. *Salpingo-ovariectomie bilatérale.*	Guérison constatée 4 ans après.	Trompe droite du volume du doigt, remplie de végétations. Ostium utérin ouvert. Trompe gauche malade.	—
4	Pasteau, 1894.	Après une hystérectomie vaginale, pour fibrome, on constata dans le fond de la cicatrice vaginale une tumeur bourgeonnante, rouge, du volume d'une noisette, molle, mal pédiculisée, insensible, provoquant une leucorrhée non fétide.	*Excision* au ciseau et grattage.	•	Tumeur mal pédiculisée, rougeâtre, du volume d'une amande.	Tubes adénomateux à épithélium cylindrique régulier, munis de cils par endroits. Stroma très embryonnaire. Quelques fibres musculaires lisses.

5	Doléris et acrez, 1898.	F., 37 ans, mariée. 7 grossesses. 2 fausses couches. Tumeur intermittente dans le flanc droit, disparaissant tous les mois, et mettant 3 semaines pour se reformer. Pas de leucorrhée, ni de troubles utérins, ni urinaires.	Doléris. *Salpingo-ovariectomie unilatérale.*	Guérison opératoire.	Trompe droite volumineuse, adhérente, contenant des végétations papillaires. Ostium utérin oblitéré. Vomique péritonéale.	Bourges: Hypertrophie de la musculeuse. Les franges des papilles sont tapissées d'un épithélium cylindrique unistratifié, mais double par places. Pas de cils, cet épithélium est régulier. Sur plusieurs points, il est gonflé et subit une transformation muqueuse.
6	Schirchoff, D. J., 1898.	F., 41 ans, 2 accouchements et 1 fausse couche. Douleurs pelviennes depuis quelques années. Tumeur bilatérale, immobile, indolente, élastique, adhérente à l'utérus, à gauche. *Diagnostic :* Kyste de l'ovaire double.	Schirchoff. *Salpingo-ovariectomie bilatérale.*	Guérison opératoire.	Il y avait, en effet, un kyste multiloculaire des deux côtés, mais à gauche était appliqué contre le kyste le segment abdominal de la trompe. L'ostium abdominal était ouvert et par lui s'échappait une tumeur papillomateuse, suspendue à un long pédicule implanté dans la trompe. Ostium utérin fermé. Epaississement de la trompe. A la surface du kyste, quelques petites végétations par inoculations.	Stroma conjonctif fibrillaire, couvert d'un épithélium cylindrique, cilié par places et reposant sur une membrane résistante. Le tissu conjonctif qui, quantitativement, prédomine sur l'épithélium, est par endroits en voie de dégénérescence muqueuse. Les papilles sont assez riches en vaisseaux dont les parois sont normales.
			II. — Adénomes de la trompe.			
1	B. Sutton.	F. Ascite.	Walther (de Manchester). *Salpingo-ovariectomie unilatérale.*	Mort post-opératoire.	Productions papillaires dans le tiers externe de la trompe, sortant par l'ostium abdominal.	Tissu conjonctif en petite quantité, dans lequel sont inclus des acini glandulaires formés par un épithélium cylindrique. L'auteur pense à un adénome, et fait remarquer que son cas ne diffère du papillome d'A. Doran que par la prédominance du tissu épithélial sur le stroma.

Nos	AUTEURS ET ANNÉES	SYMPTÔMES ET DIAGNOSTIC	OPÉRATION	RÉSULTAT	EXAMEN MACROSCOPIQUE	EXAMEN MICROSCOPIQUE
2	A. Doran et Routh, 1888.	F., 48 ans, ménopause depuis 6 mois; un accouchement remontant à 22 ans. Leucorrhée fétide. Tumeur à droite de l'utérus.	Thornton. *Salpingo-ovariectomie unilatérale incomplète.* L'ovaire droit ne peut être enlevé complètement, mais le pédicule est sain ainsi que l'utérus. Ablation des annexes gauches enflammées.	Obstruction intestinale passagère. Récidive sous forme d'une tum. englobant l'utérus, plus volumineuse à g., mobile. Douleurs, augmentation rapide de la tum. qui remplit tout le pelvis et remonte jusqu'à l'ombilic. *Mort* 11 mois après l'intervention.	Masse cancéreuse, molle et bourgeonnante, naissant dans les parois de la trompe droite. L'ostium abdominal est clos. Liquide sanieux dans le canal tubaire. L'ovaire droit qui n'avait pu être enlevé était cancéreux. A l'autopsie faite plus tard, noyaux de dissémination dans le pelvis. Rien dans l'utérus sauf de très *petits îlots secondaires* dans la muqueuse; noyaux d'infiltration dans la vessie. Les lésions de l'oviducte droit étaient de beaucoup prédominantes lors de l'opération.	Masses végétantes formées de tissu cancéreux des plus caractéristiques, mélangé à du tissu conjonctif et à de la graisse. Trabécules conjonctives squirrheuses, alvéoles par places. En fait, c'était franchement un carcinome et non un sarcome.
3	Eberth et Kaltenbach, 1889.	F., 30 ans, mariée, ménopause depuis 6 mois. Leucorrhée continuelle depuis 4 ans. Tumeur à g. de l'utérus, élastique. Douleur prédominante à droite du pelvis. *Diagnostic:* Petit myome sous-péritonéal.	Kaltenbach. *Salpingo-ovariectomie bilatérale.* Les 2 trompes furent reconnues malades.	Guérison, mais récidive et mort en moins de 18 mois après l'opération.	La trompe gauche était aussi grosse qu'une pomme. La trompe droite est aussi volumineuse que le poing. Toutes deux sont remplies d'excroissances papillomateuses, médullaires, ayant pris naissance dans la muqueuse et empiétant dans la musculeuse. A droite, le néoplasme fait saillie sous le revêtement péritonéal de la trompe. Ovaire et utérus sains.	Papilles tapissées d'un épithélium à couche unique, à cellules cubiques, dont quelques-unes sont munies de cils et très régulières. L'épithélium ne manquait en aucune place. Aucune analogie avec le carcinome. *Diagnostic:* Papillome bénin. Cependant l'évolution clinique démontra qu'il s'agissait d'une tumeur maligne.
4	Veit, 1889.	F., 36 ans, mariée, douleurs hypogastriques, fièvre, tumeur à gauche dans le pelvis. La	Veit. *Salpingo-ovariectomie gauche.*	Guérison constatée 7 ans après l'opération en janvier 1898.	On trouva un carcinome papillaire de l'oviducte g. Les masses néoplasiques sont situées dans un pyosalpynx.	—

5	Schonheimer, 1893.	Tumeur adénoïde consécutive à une hystérectomie vaginale.	—	—	—	—
6	Schonheimer, 1893.	*Id.*	—	—	—	—
7	Schonheimer, 1893.	*Id.*	—	—	—	—
8	Chifoliau-Merklen et Jacomet, 1894.	F., 34 ans, mariée à 15 ans, réglée à 16 ans. 2 fausses couches dont la dernière en 1886. Depuis 11 ans, douleurs pelviennes. Métrorragies abondantes. Tumeur bilatérale. Pas de leucorrhée.	Ricard. *Salpingo-ovariectomie bilatérale.*	Guérison opératoire.	Trompe et ovaire droit volumineux. Adhérences nombreuses. Végétations en choufleur dans la trompe. Salpingite gauche purulente avec mêmes végétations moins accusées. Appendicite.	Epithélium cylindrique tapissant les végétations et s'enfonçant dans le parenchyme, donnant ainsi l'aspect de l'adénome. Le tissu conjonctif tend à devenir muqueux.
		III. — Épithéliomes de la trompe.				
1	Orthmann, 1888.	F., 46 ans, 1 fausse couche 1 an 1/2 avant l'opération. Pendant la convalescence d'une typhoïde, on constate une tumeur à droite de l'utérus, et de la périmétrite à gauche. Leucorrhée depuis quelque temps.	A. Martin. *Salpingo-ovariectomie bilatérale.* On rencontre des nodules cancéreux dans le cul-de-sac vésico-utérin.	Mort le 6e jour.	Carcinome papillaire ayant pris naissance vers l'extrémité abdominale de la trompe. L'ostium communiquait avec une cavité purulente. Hypertrophie des ganglions pelviens volumineux, abcès de l'ovaire droit. Lésions suppurées des annexes gauches.	Le néoplasme semblait avoir pris naissance dans la muqueuse.

Nos	AUTEURS ET ANNÉES	SYMPTÔMES ET DIAGNOSTIC	OPÉRATION	RÉSULTAT	EXAMEN MACROSCOPIQUE	EXAMEN MICROSCOPIQUE
8	Stroganoff, 1893.	F., 39 ans. Depuis 1 an, alternatives d'aménorrhée et de métrorragies. Autrefois violentes doul. à droite. Tumeur ovoïde assez mobile, en avant et à gauche de l'utérus rétroversé, hypertrophié et adhérent. *Diagnostic :* Métrite et périmétrite. Dégénérescence kystique des annexes.	Stroganoff. *Curettage* qui ne fournit aucune indication nouvelle. Puis *Salpingo-ovariectomie bilatérale*. Après avoir reconnu des végétations suspectes dans les 2 côtés, on fait l'ablation du 2e côté.	—	La trompe droite dilatée, du volume d'un œuf, est *tordue* sur son pédicule. A l'incision, production d'apparence maligne. C'est une tumeur grosse comme une prune, implantée à la surface interne de l'oviducte, molle, friable, comparable au chou-fleur, n'intéressant que la portion péritonéale de ce conduit.	Adénocarcinome développé aux dépens de la muqueuse. On pense qu'il faudrait appeler cette tumeur papillome carcinomateux, plutôt qu'adéno-carcinome, car il n'y a pas de glandes dans la trompe. Cependant Stroganoff et Slaviensky concluent à un cancer glandulaire, à un adéno-carcinome.
9	Warneck L., 1893.	F., 43 ans. Lésions annexielles bilatérales plus volumineuses à droite. *Diagnostic :* Kyste de l'ovaire droit à pédicule tordu et salpingite gauche.	Warneck. *Salpingo-ovariectomie bilatérale.* Il y avait torsion des deux pédicules.	Mort le 19e jour d'obstruction intestinale, malgré une 2e laparotomie. L'obstruction était due à des adhérences entre quelques anses intestin. et le pédicule droit.		La trompe gauche fut reconnue cancéreuse, et ce cancer dut être considéré comme primitif, car on n'en trouva pas d'autre dans l'ovaire droit kystique ni dans l'utérus.
10	Routier, 1893.	F., 60 ans. Tumeur fluctuante à dr., diagnostiquée kyste de l'ovaire. Puis évacuation de leucorrhée après une crise douloureuse et diminution de la tumeur. Cachexie qui donne à penser à une tumeur maligne.	Routier. *Salpingo-ovariectomie unilatérale.* Le pédicule est assez difficile à faire à cause de la grosseur de la trompe. Celle-ci est liée au ras de la corne	Guérison opératoire.	La tumeur est formée par la trompe gauche et l'ovaire kystique, à contenu noirâtre. La trompe se renfle brusquement à 1 cent. 1/2 de l'utérus. Elle atteint le volume d'une anse intestinale, et se continue avec un kyste uniloculaire de l'ovaire. Le pavillon se dilate en s'accolant et en	Cornil : la musculaire n'est pas totalement hypertrophiée. La celluleuse de la muqueuse est au contraire très épaissie, et de là partent de fines trabécules conjonctives limitant des alvéoles. Celles-ci sont peuplées de masses épithéliales.

		malade dit souffrir depuis longtemps.			Les organes voisins et le péritoine ne sont pas intéressés.	
5	Wynter-Essex.	F., 50 ans, stérile, non mariée. Leucorrhée sanguinolente depuis plusieurs mois. Douleurs à l'hypogastre seulement trois jours avant la mort. La durée totale de la maladie n'avait pas dépassé 4 mois.	—	—	Autopsie : on trouve une masse bourgeonnante de cancer encéphaloïde, située au niveau de l'ostium abdominal de la trompe droite, et communiquant avec un kyste situé en dehors de la trompe et de l'ovaire, gros comme un œuf d'autruche. Ce kyste semblait communiquer avec la cavité de la trompe qui était remplie de sang. Les viscères et le péritoine étaient sains.	—
6	Westermark et Quensel, 1892.	F., 45 ans, unipare; l'accouchement date de 20 ans. Depuis 1 an, doul. hypogastriques; métrorragie. Grosse tumeur à droite dans le pelvis, tumeur plus petite à gauche et au-dessous de l'utérus. *Diagnostic :* Dégénérescence kystiq. des ovaires et des trompes.	Westermark. *Salpingo-ovariectomie bilatérale.*	Récidive au bout de 2 mois. Mort dans les 5 mois.	Autopsie : endométrite, ganglions pelviens dégénérés. Noyaux secondaires dans le foie.	—
7	Zweifel, 1892.	F., 46 ans, unipare. Leucorrhée aqueuse abondante depuis 9 mois. Douleurs abdominales. Emaciation. Tumeur à droite et tumeur à g. perçues à travers les parois abdominales.	Zweifel. *Castration abdominale utéro-annexielle.*	Guérison. Survie 1 an 1/2 environ.	Masses villeuses, molles, dans les deux trompes dilatées. La masse mollasse était formée de saillies ayant l'aspect de papilles choriales. L'utérus et les autres organes sont sains.	On croyait avoir affaire à un sarcome à cellules rondes, mais on découvre autour de l'axe vasculaire des villosités, une couche de cellules à gros noyaux, nettement épithéliales. En outre, petits amas cancéreux métastatiques dans la paroi épaissie de la trompe.

N°s	AUTEURS ET ANNÉES	SYMPTÔMES ET DIAGNOSTIC	OPÉRATION	RÉSULTAT	EXAMEN MACROSCOPIQUE	EXAMEN MICROSCOPIQUE
13	Landau et Rheinstein, 1895.	F., 46 ans, mariée, stérile. Menstruation normale. Utérus repoussé à droite par un hydrosalpynx g., tumeur à droite du pelvis. Douleurs depuis 2 ans.	Landau. *Salpingo-ovariectomie unilatérale de la trompe droite.*	Guérison, mais récidive dans les 10 mois et mort rapide. Noyaux secondaires dans l'abdomen. Ascite.	La trompe droite contenait une masse végétante de cancer médullaire. Pas d'infection de voisinage. On trouve 1/2 litre de liquide aqueux dans la trompe gauche qui n'est pas enlevée.	Grandes alvéoles et stroma peu abondant.
14	Savor, 1895.	F., 58 ans, unipare. Depuis 18 ans, tumeur abdominale stationnaire. Phénomènes inflammatoires dans l'hypogastre, il y a 30 ans. Depuis 1 an, douleurs vives; cystite. La tumeur remplit tout le pelvis.	Savor. *Salpingo-ovariectomie unilatérale incomplète.* Un kyste très adhérent aux parties voisines ne peut être enlevé en entier.	Guérison constatée 3 mois après l'opération.	On trouve un kyste tubo-ovarien avec un cancer primitif de la trompe y adjacent. Le kyste est très adhérent aux parties voisines et ne peut être enlevé en entier.	—
15	Miknoff, 1895.	F., 58 ans, mariée, tripare. Menstruation toutes les 3 semaines. Début il y a 8 mois; aménorrhée pendant 2 mois, puis métrorragie et tumeur à l'hypogastre, disparaissant à la suite de coliques et de leucorrhée séreuse. Tumeur pelvienne bilatérale.	Lebedeff. *Salpingo-ovariectomie bilatérale.* Pas de signe de généralisation dans les viscères adjacents.	Guérison, mais récidive 8 mois après. Tumeur pelvienne ayant le volume du poing.	Cancer papillaire des 2 trompes, qui sont dilatées et contiennent en outre un liquide séro-sanguinolent. Chondrification d'une portion de l'oviducte gauche.	—
16	Knauer, 1895.	F., 58 ans, unipare, mariée. Ménopause il y a 12 ans. Tumeur abdominale depuis 18 ans. Récemment, douleurs, cachexie,	Chroback. *Hystérectomie abdominale totale.* Mais un fragm. de kyste ne peut être enlevé. On	Guérison.	Volumineux cancer papillaire dans la trompe droite dilatée. L'oviducte communiquait avec un gros kyste ovarique. Pas de noyaux secondaires dans les annexes gauches ni	—

			utérine. Le contenu est noirâtre.		participant au kyste ovarique. L'ovaire n'a pas été trouvé. M. Cornil pense que cette poche, comme la première, appartient à la trompe et non à l'ovaire. Dans l'intérieur, masse bourgeonnante obturant toute la tunique, et envoyant un gros bourgeon au niveau de l'orifice abdominal.	L'examen d'un de ces boyaux épithéliaux montre des cellules adhérentes les unes aux autres; les plus profondes sont cylindriques, les centrales d'apparence pachyinterne. Nombreuses figures karyokinétiques.
11	Cullingworth et Schattock, 1894.	F., 60 ans, stérile; ménopause à 52 ans. Crises douloureuses dans la fosse iliaque droite. Renflement nodulaire à l'hypogastre. Pas de leucorrhée.	Cullingworth. *Salpingo-ovariectomie unilatérale.* Métastases dans le voisinage qui ne peuvent être enlevées.	Guérison, mais récidive rapide dans les 6 mois. Mort 1 an après l'opération.	A l'intérieur de la trompe droite, masse spongieuse, de nature cancéreuse. La trompe est fermée à son extrémité abdominale et adhère à un kyste ovarique sur lequel se trouvaient des noyaux secondaires ainsi que sur les régions environnantes.	—
12	Tuffier, 1894.	F., 53 ans. Ménopause depuis 4 ans. Douleurs hypogastriques et métrorragies depuis 2 mois, intermittentes. Tuméfaction dans la fosse iliaque droite. Le Douglas est rempli par une grosse masse fluctuante repoussant l'utérus contre la symphyse. *Diagnostic* : Hématocèle rétro-utérine probablement due à un néoplasme.	Tuffier. *Salpingo-ovariectomie unilatérale droite.* Adhérences; énucléation de la tumeur du volume d'une petite tête de fœtus, formée par la trompe. Rien de l'autre côté, sauf un ovaire sclérokystique.	Guérison. Revue 5 mois après sans récidive.	Delbet : volume et forme d'une poire, à pédicule tubaire interne, encore gros comme le petit doigt au niveau de la section. L'hypertrophie porte surtout sur la paroi tubaire. Le contenu de la trompe est formé par une masse noirâtre, friable, molle, pédiculée, s'implantant sur une surface de 1 cent. seulement. C'est une tumeur villeuse, née dans la muqueuse. Le pédicule traverse toute la paroi tubaire et envoie au dehors un tout petit prolongement du volume d'un pois. Au contraire la masse intratubaire a le volume du poing. Le restant de la trompe est lisse.	Delbet : Boyaux épithéliaux dans l'épaisseur de la tumeur villeuse, anastomosés entre eux. Cellules cylindriques ou cubiques, à une ou plusieurs rangées. Figures karyokinétiques. Stroma embryonnaire dans lequel, par places, rares et grêles boyaux épithéliaux reposant directement sur le stroma. *Diagnostic* : Epithéliome à forme un peu particulière villeuse.

N°s	AUTEURS ET ANNÉES	SYMPTÔMES ET DIAGNOSTIC	OPÉRATION	RÉSULTAT	EXAMEN MACROSCOPIQUE	EXAMEN MICROSCOPIQUE
13	Landau et Rheinstein, 1895.	F., 46 ans, mariée, stérile. Menstruation normale. Utérus repoussé à droite par un hydrosalpynx g., tumeur à droite du pelvis. Douleurs depuis 2 ans.	Landau. *Salpingo-ovariectomie unilatérale de la trompe droite.*	Guérison, mais récidive dans les 10 mois et mort rapide. Noyaux secondaires dans l'abdomen. Ascite.	La trompe droite contenait une masse végétante de cancer médullaire. Pas d'infection de voisinage. On trouve 1/2 litre de liquide aqueux dans la trompe gauche qui n'est pas enlevée.	Grandes alvéoles et stroma peu abondant.
14	Savor, 1895.	F., 58 ans, unipare. Depuis 18 ans, tumeur abdominale stationnaire. Phénomènes inflammatoires dans l'hypogastre, il y a 30 ans. Depuis 1 an, douleurs vives; cystite. La tumeur remplit tout le pelvis.	Savor. *Salpingo-ovariectomie unilatérale incomplète.* Un kyste très adhérent aux parties voisines ne peut être enlevé en entier.	Guérison constatée 3 mois après l'opération.	On trouve un kyste tubo-ovarien avec un cancer primitif de la trompe y adjacent. Le kyste est très adhérent aux parties voisines et ne peut être enlevé en entier.	—
15	Miknoff, 1895.	F., 58 ans, mariée, tripare. Menstruation toutes les 3 semaines. Début il y a 8 mois; aménorrhée pendant 2 mois, puis métrorragie et tumeur à l'hypogastre, disparaissant à la suite de coliques et de leucorrhée séreuse. Tumeur pelvienne bilatérale.	Lebedeff. *Salpingo-ovariectomie bilatérale.* Pas de signe de généralisation dans les viscères adjacents.	Guérison, mais récidive 8 mois après. Tumeur pelvienne ayant le volume du poing.	Cancer papillaire des 2 trompes, qui sont dilatées et contiennent en outre un liquide séro-sanguinolent. Chondrification d'une portion de l'oviducte gauche.	—
16	Knauer, 1895.	F., 58 ans, unipare, mariée. Ménopause il y a 12 ans. Tumeur abdominale depuis 18 ans. Récemment, douleurs, cachexie,	Chroback. *Hystérectomie abdominale totale.* Mais un fragm. de kyste ne peut être enlevé. On	Guérison.	Volumineux cancer papillaire dans la trompe droite dilatée. L'oviducte communiquait avec un gros kyste ovarique. Pas de noyaux secondaires dans les annexes gauches ni	—

23	Eckardt, 1897.	F., 40 ans. Tum. abdominale. Dep. 1 mois, douleurs dans le dos, l'abdomen, la jambe g. Miction et défécation douloureuses. Amaigrissement. Tumeur élastique, à surface mamelonnée, du volume d'une tête de nouveau-né, à g. et en arrière de l'utérus, vraisemblablement dans les annexes g.	Eckardt. *Salpingo-ovariectomie unilatérale gauche*, parce que la malade était cachectique. Mais mieux eût valu, dit l'auteur, une ablation des annexes avec amputation supravaginale de l'utérus.	Guérison opératoire après phlébite de la jambe gauche.	Dans la trompe, nombreuses excroissances papillaires atteignant jusqu'à 3 cm. de long. Entre les proliférations, tissu grisâtre, nécrotique. La paroi tubaire était le siège soit d'une infiltration néoplasique diffuse, soit de noyaux circonscrits, parfois gros comme une noix. Pas de lésion inflammatoire dans la partie non carcinomateuse, vérifiée histologiquement.	Lésions variant entre celles de l'adénome et celles du carcinome. Dans les zones adénomateuses, épithélium à une seule couche, ailleurs à plusieurs couches, ou même disposition alvéolaire, renfermant des amas de cellules compactes, séparées par fines trabécules conjonctives.
24	Pilliet, A.-H., 1897.	F., 55 ans. Opérée pour une tumeur des annexes droites.	(?) *Salpingo-ovariectomie*. On constate l'existence de masses cancéreuses sur l'ovaire et la trompe.	—	La trompe se reconnaît assez facilement. Vers son milieu, les franges se multiplient, et envoient dans le chorion des prolongements profonds qui se ramifient à l'infini jusque dans la musculeuse.	Les cellules qui tapissent ces diverticules subissent en beaucoup d'endroits la dégénérescence colloïde, formant des globes colloïdes analogues aux globes épidermiques. Pullulation des culs-de-sac de la trompe dominant tantôt des cryptes, tantôt des arborisations élégantes, tapissées d'un épithélium cylindrique ou cubique. Envahissem. de la musculeuse jusque sous la séreuse par les lymphatiques. Quelques greffes à la surface de l'ovaire.
25	Falk, 1898.	F., 43 ans, règles irrégulières, leucorrhée dep. 6 mois ; poche fluctuante proéminant dans le cul-de-sac dr. Issue d'un liquide séro-sanguinolent. *Diagnostic :* Tumeur maligne.	Falk. *Hystérectomie vaginale* comprenant les annexes.	Guérison opératoire.	On découvre un cancer primitif de la trompe droite renflée en kyste.	—

N°s	AUTEURS ET ANNÉES	SYMPTÔMES ET DIAGNOSTIC	OPÉRATION	RÉSULTAT	EXAMEN MACROSCOPIQUE	EXAMEN MICROSCOPIQUE
26	Hofbauer, 1898.	F., 46 ans, tripare, depuis 23 ans. Ménorragies pendant 3 ans. Depuis 3ans, douleurs hypogastriques et depuis 1 an leucorrhée. Douleurs principalement dans la fosse iliaque g., tum. dans chaque cul-de-sac.	Schauta. *Hystérectomie abdominale totale.*	Guérison opératoire.	Les ovaires sont sains, mais les 2 trompes contiennent des masses de carcinome villeux à épithélium cylindrique. La trompe g. est la plus malade. Un petit noyau cancéreux, étalé en surface dans l'intérieur du canal cervical. L'auteur croit qu'il n'a aucun rapport avec le néoplasme tubaire (?)	—
27	Jacobson, 1898.	F., 45 ans, leucorrhée séreuse, abondante. Douleurs hypogastriques; affaiblissement, 1 fausse couche à 23 ans. Métrorragie et douleurs plus vives depuis 1 an. Tumeur dans le Douglas repoussant l'utérus en avant et à droite, du volume d'un œuf, molle, immobile, non liquide à la ponction.	Jacobson. *Salpingectomie vaginale.* L'énucléation est très difficile à cause des adhérences. Déchirures et issue d'un liquide séreux. Le bout abdominal de la trompe, très adhérent à l'ovaire et sain, est laissé dans l'abdomen. Le péritoine paraît indemne.	—	Par la rupture de la trompe saillent des masses cancéreuses ressemblant à de la moelle, de couleur grisâtre et rose, se déchirant facilement. Les excroissances intratubaires sont disposées sans ordre.	Les excroissances sont tapissées d'un épithélium cylindrique unistratifié ou pluristratifié. Les noyaux se colorent plus ou moins bien. Ailleurs on voit des cellules entassées. Très peu de tissu conjonctif dans ces excroissances. Par places, l'épithélium pénètre dans la profondeur et on voit des alvéoles remplies de cellul. épithéliales. L'examen de la muqueuse utérine fait dans un but de contrôle n'a montré que l'atrophie des glandes.
28	Hubert Roberts, 1898.	F., 43 ans, stérile, métrorragies depuis 1 an. A cette époque, crise douloureuse pelvienne calmée par l'évacuation d'une leucorrhée épaisse, puis claire. 3 autres crises	H. Roberts. *Salpingo-ovariectomie bilatérale.* La trompe dr. est du volume d'un saucisson; elle adhère fortement dans le	Guérison opératoire constatée encore 14 mois après l'intervention.	A la section de la trompe considérée comme atteinte d'un pyosalpynx, on trouve une formation villeuse qui la remplit et la distend, sauf dans son tiers interne où elle est saine. Fermeture de l'ostium	Kanthrack : Végétations exubérantes, nées de la paroi tubaire. Les replis normaux sont exagérés et leurs contours confondus. L'épithélium est formé de grandes cellules

23	Eckardt, 1897.	F., 40 ans. Tum. abdominale. Dep. 1 mois, douleurs dans le dos, l'abdomen, la jambe g. Miction et défécation douloureuses. Amaigrissement. Tumeur élastique, à surface mamelonnée, du volume d'une tête de nouveau-né, à g. et en arrière de l'utérus, vraisemblablement dans les annexes g.	Eckardt. *Salpingo-ovariectomie unilatérale gauche*, parce que la malade était cachectique. Mais mieux eût valu, dit l'auteur, une ablation des annexes avec amputation supravaginale de l'utérus.	Guérison opératoire après phlébite de la jambe gauche.	Dans la trompe, nombreuses excroissances papillaires atteignant jusqu'à 3 cm. de long. Entre les proliférations, tissu grisâtre, nécrotique. La paroi tubaire était le siège soit d'une infiltration néoplasique diffuse, soit de noyaux circonscrits, parfois gros comme une noix. Pas de lésion inflammatoire dans la partie non carcinomateuse, vérifiée histologiquement.	Lésions variant entre celles de l'adénome et celles du carcinome. Dans les zones adénomateuses, épithélium à une seule couche, ailleurs à plusieurs couches, ou même disposition alvéolaire, renfermant des amas de cellules compactes, séparées par fines trabécules conjonctives.
24	Pilliet, A.-H., 1897.	F., 55 ans. Opérée pour une tumeur des annexes droites.	(?) *Salpingo-ovariectomie*. On constate l'existence de masses cancéreuses sur l'ovaire et la trompe.	—	La trompe se reconnaît assez facilement. Vers son milieu, les franges se multiplient, et envoient dans le chorion des prolongements profonds qui se ramifient à l'infini jusque dans la musculeuse.	Les cellules qui tapissent ces diverticules subissent en beaucoup d'endroits la dégénérescence colloïde, formant des globes colloïdes analogues aux globes épidermiques. Pullulation des culs-de-sac de la trompe dominant tantôt des cryptes, tantôt des arborisations élégantes, tapissées d'un épithélium cylindrique ou cubique. Envahissem. de la musculeuse jusque sous la séreuse par les lymphatiques. Quelques greffes à la surface de l'ovaire.
25	Falk, 1898.	F., 43 ans, règles irrégulières, leucorrhée dep. 6 mois ; poche fluctuante proéminant dans le cul-de-sac dr. Issue d'un liquide séro-sanguinolent. *Diagnostic :* Tumeur maligne.	Falk. *Hystérectomie vaginale* comprenant les annexes.	Guérison opératoire.	On découvre un cancer primitif de la trompe droite renflée en kyste.	—

Nos	AUTEURS ET ANNÉES	SYMPTÔMES ET DIAGNOSTIC	OPÉRATION	RÉSULTAT	EXAMEN MACROSCOPIQUE	EXAMEN MICROSCOPIQUE
31	Friedenheim, B., 1899.	F., 35 ans, tripare, réglée à 16 ans. Depuis 9 mois, douleurs hypogastriques persistantes, principalement à gauche, avec irradiations au sacrum. Amaigrissement. A g., masse dure, assez volumineuse et mobile.	Friedenheim. *Salpingo-ovariectomie unilatérale gauche.* Rien à droite. Quelques noyaux dans la base du ligament large g.; on s'abstient d'y toucher.	Récidive 1 mois après dans le paramétrium g., formant une masse qui se prolongeait dans le Douglas.	La trompe gauche est transformée en une tumeur plus grosse que le poing, dure et adhérente à l'intestin. L'ovaire gauche est indemne. La tumeur est développée à la partie moyenne de la trompe, mais, fait important, la muqueuse était absolument saine partout.	Carcinome alvéolaire à cellules cylindriques. L'épithélium est trouvé intact partout sur la muqueuse. L'auteur admet que le néoplasme a pu se développer aux dépens d'une trompe accessoire.
32	Danel, 1899.	F., 45 ans, unipare depuis 25 ans. Leucorrhée depuis quelque temps. Amaigrissement. Dans le cul-de-sac postéro-latéral g., tumeur bosselée, du volume du poing, indolente, accolée à l'utérus. *Diagnostic :* Delassus. En l'absence de phénomènes inflammatoires, néoplasme soit de la trompe, soit de l'ovaire.	Delassus. *Salpingo-ovariectomie gauche.* On trouve une masse en forme de boudin, grosse comme la moitié du poignet, qui est la trompe distendue. Pas d'adhérences. Plusieurs noyaux néoplasiques près de la corne utérine gauche.	Guérison après plusieurs accès d'occlusion. Récidive d'abord à droite dans la trompe laissée en place. Mort de cachexie après envahissement de tout le pelvis et de la paroi abdominale.	La trompe gauche contenait un peu de liquide citrin, elle est peuplée de végétations gris rosées, mollasses, presque pédiculées, granuleuses, semblables aux végétations de certains kystes de l'ovaire, demi-transparentes. Etoilée et ouverte, la trompe mesure à peu près l'étendue de la main. Masses ganglionnaires dans les adhérences. La portion juxta-utérine est du volume du petit doigt. A ce niveau, dans l'épaisseur du péritoine, ganglions lymphatiques en continuité avec une traînée néoplasique située à la face externe de la trompe. Quelques noyaux sous-séreux.	Augier : Par places, tubes glandulaires à épithélium pluristratifié; ailleurs disposition alvéolaire. Ailleurs encore infiltration en traînées plus ou moins abondantes. Dissociation de la musculeuse et jusque sous la séreuse par des traînées épithéliales. Propagations intratubaires dans les lymphatiques où l'on retrouve des cellules endothéliales. Les éléments épithéliaux sont très polymorphes, énormément hypertrophiés.
33	Novy, 1900.	F., 70 ans, 10 accouchements, très obèse. Petits écoulements san	Novy. *Hystérectomie abdominale totale* après	Récidive constatée 2 ans après.	Trompe droite dilatée dans ses deux tiers externes en forme de crosse. Elle est rom-	Carcino · e à structure papillaire. La musculeuse et la séreuse ne sont pas

		gulns. Un noyau polypeux dans le col utérin est extirpé. Il est de structure néoplasique. *Diagnostic :* Cancer du corps utérin.	[illegible] hystérectomie vaginale.		[illegible] caséeuse.	rin était secondaire.
34	Boursier et Venot, 1901.	F., 45 ans. Douleurs dans la fosse iliaque droite. Leucorrhée sanguinolente. Amaigrissement. Tumeur dans la fosse iliaque droite, du volume d'une tête fœtale, douloureuse, se vidant dans le vagin sous l'influence des efforts. *Diagnostic :* Fibrome.	Boursier. *Salpingo-ovariectomie.*	Guéris. constatée 10 mois après l'opération.	Tumeur de couleur rosée, avec lacis vasculaire, superficiel fin; molle et diffluente; du volume des 2 poings, piriforme, reliée par un pédicule à la corne utérine droite. Adhérences périphériques. En ouvrant cette trompe distendue, on y trouve des végétations.	Epithéliome papillaire arborescent de la trompe.
35	Quénu et Longuet (n° 1), 1900.	F., 42 ans, leucorrhée abondante; menstruation régulière. Ablation d'un polype et curettage. Persistance de la leucorrhée et métrorragies profuses. *Diagnostic :* Fibrome.	Quénu. *Hystérectomie abdominale subtotale*, avec ablation des annexes. On trouve un utér. fibromateux, avec adhérences dues à une salpingite ancienne, sèche. Il existe en outre une tumeur de la trompe g., constituant la plus grande partie de la masse.	Guérison constatée après 2 ans et 2 mois.	La trompe gauche se confond partiellement avec une énorme tumeur, du volume des 2 poings, bosselée, molle, noirâtre par endroits. Sur la coupe, aspect encéphaloïde. En suivant la trompe, il est impossible de reconnaitre l'ovaire gauche, malgré des coupes faites dans toutes les directions; fibrome utérin concomitant.	Carcinome de la trompe. Alvéoles et fissurations remplies de cellules épithéliales polymorphes, partant de la muqueuse. Par places, disposition en franges. Ailleurs disposition tubulée. Peu de tissu conjonctif de soutènement.
36	Quénu et Longuet (n° 2), 1901.	F., 51 ans, menstruation toujours normale. Douleurs hypo-	Quénu. *Hystérectomie abdominale subtotale* avec	Mort de récidive 2 ans et 1 mois après l'opérat.	La trompe droite présente à 3 centimèt. du pavillon, une tumeur piriforme, grosse	Longues traînées de cellules cancéreuses s'infiltrant dans la muqueuse

N^os	AUTEURS ET ANNÉES	SYMPTÔMES ET DIAGNOSTIC	OPÉRATION	RÉSULTAT	EXAMEN MACROSCOPIQUE	EXAMEN MICROSCOPIQUE
		gastriques depuis 3 mois, et depuis 1 mois, leucorrhée et une métrorragie. Tumeur dans le cul-de-sac droit, et une autre sur la face antérieure de l'utérus. *Diagnostic :* Fibrome utérin.	ablation des annexes. On enlève par cette opération un fibrome de 3 kilogs.		comme une fève, de 3 cent. de long sur 2 cent. de large; lisse, dure, grisâtre, lardacée à la coupe. Fibrome utérin concomitant. Ovaire droit kystique.	et la musculeuse, et jusque sous la séreuse. Disposition tubulaire par places; alvéolaire ailleurs. Figures karyokinétiques nombreuses. Tissu conjonctif peu abondant, infiltré de nappes hémorragiques par endroits. Les cellules néoplasiques sont du type cylindrique.
		IV. — Déciduome malin de la trompe.				
1	Ahlfeld et Marchand, 1895.	F., 17 ans, menstruation régulière. Depuis six mois, métrorragies intermittentes et prolongées, ayant duré jusqu'à 3 semaines, sans caillots. En juin, douleurs expulsives suivies de l'évacuation de caillots. Dans le vagin, sur la paroi antérieure, une saillie du volume d'une noix, à bords assez fermes, avec une ouverture centrale dans laquelle s'engage le doigt, et conduisant dans une cavité peu profonde, remplie d'une masse molle, polypeuse. L'ensemble de la tumeur	*Curettage* et cautérisation au thermo; tamponnement.	Récidive sous forme d'une tumeur à g. de l'orifice uréthral, rouge-bleuâtre. Abrasion, cautérisation, curettage de la cavité interne. Accid. infectieux, puis tum. rétro-utérine, volumineuse, cylindrique, adhérente à l'utérus et au pelvis. Phénomènes péritonéaux. Opération destinée à évacuer le pus contenu dans l'abdomen. *Mort*	Marchand : Tumeur arrondie, à gauche et en arrière de l'utérus. C'est la trompe gauche transformée en une masse du volume du poing, adhérente à l'épiploon, l'utérus, la vessie. Par une déchirure, coule dans le péritoine un liquide trouble, brunâtre. La trompe peut être suivie sur plusieurs centimètres à partir de l'utérus, et elle forme alors la tumeur en se dilatant et s'incurvant. Ses parois épaissies et calleuses circonscrivent une cavité irrégulière, remplie d'une masse friable, granuleuse, villeuse comme un placenta. Péritonite suppurée. Pas de métastase apparente. On conclut à une grossesse tubaire gauche inter-	Nombreuses travées ramifiées, constituées par des masses protoplasmiques homogènes, à noyaux volumineux, ovalaires, avec vacuoles et cavités remplies de sang, analogues à des capillaires. Ces masses pouvaient être considérées comme provenant du syncitium et dérivant des tubes épithéliaux transformés; ou de l'épithélium chorial externe qui en provient. La charpente syncitiale est entremêlée intérieurement avec des cellules polymorphes, épithéliales, fortement tassées, sans interposition de substance intermédiaire. Ces cellu-

		guine. Un noyau polypeux dans le col utérin est extirpé. Il est de structure néoplasique. *Diagnostic :* Cancer du corps utérin.	échec de l'hystérectomie vaginale.		plus d'une masse cancéreuse caséeuse.	rin était secondaire.
34	Boursier et Venot, 1901.	F., 45 ans. Douleurs dans la fosse iliaque droite. Leucorrhée sanguinolente. Amaigrissement. Tumeur dans la fosse iliaque droite, du volume d'une tête fœtale, douloureuse, se vidant dans le vagin sous l'influence des efforts. *Diagnostic :* Fibrome.	Boursier. *Salpingo-ovariectomie.*	Guéris. constatée 10 mois après l'opération.	Tumeur de couleur rosée, avec lacis vasculaire, superficiel fin; molle et diffluente; du volume des 2 poings, piriforme, reliée par un pédicule à la corne utérine droite. Adhérences périphériques. En ouvrant cette trompe distendue, on y trouve des végétations.	Epithéliome papillaire arborescent de la trompe.
35	Quénu et Longuet (n° 1), 1900.	F., 42 ans, leucorrhée abondante; menstruation régulière. Ablation d'un polype et curettage. Persistance de la leucorrhée et métrorragies profuses. *Diagnostic :* Fibrome.	Quénu. *Hystérectomie abdominale subtotale*, avec ablation des annexes. On trouve un utér. fibromateux. avec adhérences dues à une salpingite ancienne, sèche. Il existe en outre une tumeur de la trompe g., constituant la plus grande partie de la masse.	Guérison constatée après 2 ans et 2 mois.	La trompe gauche se confond partiellement avec une énorme tumeur, du volume des 2 poings, bosselée, molle, noirâtre par endroits. Sur la coupe, aspect encéphaloïde. En suivant la trompe, il est impossible de reconnaître l'ovaire gauche, malgré des coupes faites dans toutes les directions; fibrome utérin concomitant.	Carcinome de la trompe. Alvéoles et fissurations remplies de cellules épithéliales polymorphes, partant de la muqueuse. Par places, disposition en franges. Ailleurs disposition tubulée. Peu de tissu conjonctif de soutènement.
36	Quénu et Longuet (n° 2), 1901.	F., 51 ans, menstruation toujours normale. Douleurs hypo-	Quénu. *Hystérectomie abdominale subtotale* avec	Mort de récidive 2 ans et 1 mois après l'opérat.	La trompe droite présente à 3 centimèt. du pavillon, une tumeur piriforme, grosse	Longues traînées de cellules cancéreuses s'infiltrant dans la muqueuse

Nos	AUTEURS ET ANNÉES	SYMPTÔMES ET DIAGNOSTIC	OPÉRATION	RÉSULTAT	EXAMEN MACROSCOPIQUE	EXAMEN MICROSCOPIQUE
19	Fearne, 1895.	F., 56 ans, nullipare. Menstruation régulière. Leucorrhée séreuse depuis 1 an, puis sanieuse. Dysurie. Grosse tum. à droite ressemblant à un noyau.	Léopold.	Guérison. Revue sans récid. 1 an et 7 mois après l'opération.	La trompe droite était grosse, dilatée, en forme de saucisson. On trouve dans son intérieur des excroissances papillaires et exubérantes. Ovaire droit atrophié.	—
20	Von Rosthorn, 1896.	F., 59 ans, ménopause à 53 ans. Leucorrhée purulente. A droite, tumeur ressemblant à un pyosalpynx. Hypertrophie des ganglions inguinaux.	Rosthorn. *Hystérectomie vagin.* avec ablat. des annexes droites. Les annexes g. ne peuvent être enlevées à cause de leurs adhérences. La trompe g. contenait du pus.	M. 6 mois après; 15 jours auparavant, on avait enlevé des ganglions inguinaux.	Cancer papillaire de la trompe droite. Les ganglions rétropéritonéaux étaient envahis.	—
21	Vatkins, 1897.	F., 45 ans, mariée, unipare il y a 23 ans. Depuis 14 jours, diarrhée et douleurs, fièvre. Masse fluctuante bilatérale de chaque côté d'un utérus fibreux.	Vatkins. *Hystérectomie abdominale totale.* Nombreuses adhérences.	M. 7 mois après, de récidive.	Chaque oviducte forme une grosse tumeur arrondie, enroulée sur elle-même et pleine de papillome malin. Bien qu'il n'y eût pas de noyaux de généralisation lors de l'intervention, il est probable que l'intestin était infecté par de nombreuses et solides adhérences. D'où récidive.	—
22	Falk.	F., 53 ans, mariée, ménopause à 47 ans. Depuis 3 mois, douleurs dans la fosse iliaque gauche. Ecoulement sanieux. Tumeur volumineuse dans tout le cul-de-sac latéral g.	Falk. *Hystérectomie vaginale* avec ablation des annexes.	Mort au bout de 7 mois; la récidive fut rapide.	La trompe gauche était envahie par une tumeur maligne. L'ovaire gauche et l'utérus étaient sains. A l'autopsie faite plus tard, le cæcum était envahi.	—

		d'un œuf et siège dans le vagin, derrière la symphyse.		intervention, d'asphyxie, 6 mois après le début.	d'une tumeur à l'intérieur de la trompe et une métastase dans le vagin.	les, mais épithéliales, provenant de l'ectoderme fœtal. Ces éléments se distinguent des amas de cellules déciduales par l'absence complète des vaisseaux qui ne manquent jamais dans les formations conjonctives.
V. — Tumeurs mixtes de la trompe.						
1	Saenger, 1886.	F., 51 ans, morte dans le coma diabétique.			Autopsie: Adhérences des deux trompes dans le Douglas. La trompe gauche était normale dans sa première partie (1 cent. 1/2), puis se transformait en une poche renflée, du volume d'un œuf de pigeon, donnant la sensation d'une masse demi-fluide. A l'intérieur, tumeur jaunâtre, ramollie au centre, de forme arrondie, polypiforme. La lumiere est remplie par un liquide chocolat. La cavité n'etait libre qu'en quelques points. Parovaire introuvable, ovaire atrophié. Trompe droite normale dans son tiers interne, puis renflement kystique fluctuant. A partir de ce point, elle se renflait en une deuxième tumeur. Ovaire et parovaire normaux. Dans le Douglas, tumeur large comme une pièce de 50 centimes.	Les formations polypiformes se résument à une série d'altérations papillaires constituées par un tissu conjonctif délicat, englobant dans ses mailles des cellules rondes de dimension égale aux leucocytes. Le centre de chaque papille était occupé par un réseau vasculaire abondant, et la base par un tissu conjonctif avec cellules rondes. *Diagnostic :* Sarcome à petites cellules. A noter au centre du tissu sarcomateux, des utricules glandulaires à épithélium cylindrique et paroi propre provenant probablement des glandes altérées du parovaire.

Nos	AUTEURS ET ANNÉES	SYMPTÔMES ET DIAGNOSTIC	OPÉRATION	RÉSULTAT	EXAMEN MACROSCOPIQUE	EXAMEN MICROSCOPIQUE
2	Senger, 1890.	F., 42 ans, augmentation de volume du ventre depuis 6 mois. *Diagnostic* : Kyste du parovaire gauche avec salpingite ancienne bilatérale.	Senger. *Salpingectomie*. La trompe gauche présente l'aspect d'une portion d'intestin. C'est une masse renflée, consistante. La trompe droite est adhérente à l'ovaire.	Mort 6 m. après, de généralisation dans l'utérus et les ganglions inguinaux.	En ouvrant l'intérieur de la trompe gauche, l'intérieur est peuplé de végétations papillomateuses. Il existe environ 12 papilles en forme de champignon, rappelant assez exactement les condylomes acuminés. Mêmes formations à droite, mais moins développées.	Les papilles végétantes sont formées par des amas encapsulés de petites cellules arrondies affectant des rapports plus ou moins étroits avec des cordons alvéolaires de cellules épithéliales. Les papilles sont recouvertes d'un épithélium cylindrique. Senger conclut : sarcome à petites cellules rondes de la muqueuse tubaire. Comme particularité, il y a des éléments épithéliaux prenant part à la constitution du néoplasme.
3	Von Kahlden, 1897.	F., 51 ans. 3 grossesses. Pesanteur hypogastrique, depuis 3 mois, puis cachexie. Mort dans l'espace de 3 ans environ.	—	—	Autopsie : Tumeur bilatérale des trompes propagée aux ovaires. Nombreux noyaux métastatiques sur le péritoine. Le plexus génital était thrombosé ; embolie dans les deux artères pulmonaires. La trompe droite était transformée en une poche mesurant 16 cent. de haut, 19 cent. de large, complètement remplie par une masse mamelonnée, intimement unie à la muqueuse. L'ovaire était situé sous la trompe, mais non soudé à elle. La trompe g. est beaucoup moins volumineuse, mais mêmes lésions. Dans l'utérus, un petit myome.	Sarcome infiltré à cellules de dimensions variables. Cellules gauches, vaisseaux à parois très fines. Quelques traînées de cellules épithéliales infiltrées.

VI. — Sarcomes de la trompe.

1	Gottschalk, 1886.	F., 37 ans, tripare. Douleurs hypogastriques, depuis 3 mois, surtout à droite. Tumeur à droite de l'utérus, du volume d'une noix, et derrière elle une masse du volume d'une pomme. Petits noyaux durs dans le Douglas. Utérus normal.	Landau. *Salpingectomie.*	Mort 4 jours après.	La grosse masse était un kyste hématique situé entre la petite tumeur et l'ovaire. La tumeur, de nature sarcomateuse, siégeait dans la portion abdominale de la trompe droite, dont la lumière était perméable. Pas d'ascite. Métastases sur le péritoine.	Sarcome à petites cellules fusiformes ou étoilées.
2	Jeanvrin, 1889.	—	Jeanvrin. *Salpingectomie.*	—	La trompe présentait un diamètre de 4 centimètres; la lumière était conservée et tapissée par un épithélium normal. Mais il y avait cependant une tumeur.	Tumeur à tissu conjonctif embryonnaire, et muqueux avec cellules polymorphes, développée entre le péritoine tubaire et la cavité centrale. Donc myxosarcome originaire de la musculeuse.
3	Dixon Jones, 1893.	—	—	—	Autopsie : La tumeur avait été adressée comme un cas de grossesse extra-utérine. La malade avait succombé d'une hémorragie péritonéale.	Myélome et sarcome à cellules rondes. Capillaires avec endothélium; vaisseaux de dimensions insolites. Infiltrations dans la paroi tubaire.
4	Dixon Jones, 1893.	—	—	—	*Id.*	Myélome et sarcome à cellules fusiformes.
5	Dixon Jones, 1893.	—	—	—	*Id.*	Myélosarcome mélanique.

N^os	AUTEURS ET ANNÉES	SYMPTÔMES ET DIAGNOSTIC	OPÉRATION	RÉSULTAT	EXAMEN MACROSCOPIQUE	EXAMEN MICROSCOPIQUE
31	Friedenheim, B., 1899.	F., 35 ans, tripare, réglée à 16 ans. Depuis 9 mois, douleurs hypogastriques persistantes, principalement à gauche, avec irradiations au sacrum. Amaigrissement. A g., masse dure, assez volumineuse et mobile.	Friedenheim. *Salpingo-ovariectomie unilatérale gauche.* Rien à droite. Quelques noyaux dans la base du ligament large g.; on s'abstient d'y toucher.	Récidive 1 mois après dans le paramétrium g., formant une masse qui se prolongeait dans le Douglas.	La trompe gauche est transformée en une tumeur plus grosse que le poing, dure et adhérente à l'intestin. L'ovaire gauche est indemne. La tumeur est développée à la partie moyenne de la trompe, mais, fait important, la muqueuse était absolument saine partout.	Carcinome alvéolaire à cellules cylindriques. L'épithélium est trouvé intact partout sur la muqueuse. L'auteur admet que le néoplasme a pu se développer aux dépens d'une trompe accessoire.
32	Danel, 1899.	F., 45 ans, unipare depuis 25 ans. Leucorrhée depuis quelque temps. Amaigrissement. Dans le cul-de-sac postéro-latéral g., tumeur bosselée, du volume du poing, indolente, accolée à l'utérus. *Diagnostic :* Delassus. En l'absence de phénomènes inflammatoires, néoplasme soit de la trompe, soit de l'ovaire.	Delassus. *Salpingo-ovariectomie gauche.* On trouve une masse en forme de boudin, grosse comme la moitié du poignet, qui est la trompe distendue. Pas d'adhérences. Plusieurs noyaux néoplasiques près de la corne utérine gauche.	Guérison après plusieurs accès d'occlusion. Récidive d'abord à droite dans la trompe laissée en place. Mort de cachexie après envahissement de tout le pelvis et de la paroi abdominale.	La trompe gauche contenait un peu de liquide citrin, elle est peuplée de végétations gris rosées, mollasses, presque pédiculées, granuleuses, semblables aux végétations de certains kystes de l'ovaire, demi-transparentes. Etoilée et ouverte, la trompe mesure à peu près l'étendue de la main. Masses ganglionnaires dans les adhérences. La portion juxta-utérine est du volume du petit doigt. A ce niveau, dans l'épaisseur du péritoine, ganglions lymphatiques en continuité avec une traînée néoplasique située à la face externe de la trompe. Quelques noyaux sous-séreux.	Augier : Par places, tubes glandulaires à épithélium pluristratifié; ailleurs disposition alvéolaire. Ailleurs encore infiltration en traînées plus ou moins abondantes. Dissociation de la musculeuse et jusque sous la séreuse par des traînées épithéliales. Propagations intratubaires dans les lymphatiques où l'on retrouve des cellules endothéliales. Les éléments épithéliaux sont très polymorphes, énormément hypertrophiés.
33	Novy, 1900.	F., 70 ans, 10 accouchements, très obèse. Petits écoulements san-	Novy. *Hystérectomie abdominale totale* après	Récidive constatée 2 ans après.	Trompe droite dilatée dans ses deux tiers externes en forme de crosse. Elle est rem-	Carcino[illegible] à structure papillaire. La musculeuse et la séreuse ne sont pas

			VIII. — Fibrome de la trompe.			
1	Rudolph, 1898.	F., utérus myomateux et tumeur de la trompe gauche. *Diagnostic :* Grossesse extra-utérine ou pyosalpinx avec fibrome utérin.	Rudolph. *Hystérectomie vaginale totale.* La libération de la trompe fut très difficile, à cause de la tuméfaction qui existait vers la partie moyenne.	—	Ce fibrome s'était développé dans la paroi de la trompe gauche et coexistait avec un adénomyome de l'utérus. Il siégeait à 2 cent. en dehors de l'utérus, se détachait du plancher de la trompe pour s'insinuer entre les feuillets du ligament large; il avait le volume d'un œuf de pigeon.	Tissu dur, blanchâtre, à fibres entrecroisées en tous sens. Au microscope, nombreuses fibres conjonctives et relativement peu d'éléments cellulaires. La tumeur s'est développée aux dépens de la trompe et non dans le tissu conjonctif unissant les 2 feuillets du ligament large.
			IX. — Fibromyomes de la trompe.			
1	Baillie et Hooper, 1818.	—	—	—	Autopsie : Tumeur dure, ronde, sur la surface externe de la trompe. A la coupe, même aspect que les tumeurs développées à la surface externe de l'utérus. Substance dure, blanchâtre, avec septa solides. Hooper dit qu'on observe plus souvent ces tumeurs dans la cavité de la trompe. Dans un cas, il fit cette constatation; la tumeur intratubaire avait le volume d'une olive. Les franges du pavillon étaient détruites, la trompe se terminait en cul-de-sac.	—
2	John Young Myrle, 1849.	—	—	—	Autopsie : Grosse tumeur fibro-cartilagineuse de la trompe gauche; remplissant le pelvis et empiétant dans le grand bassin, ressemblant à un ovaire augmenté de volume. L'ovaire gauche paraissait	

N^os	AUTEURS ET ANNÉES	SYMPTÔMES ET DIAGNOSTIC	OPÉRATION	RÉSULTAT	EXAMEN MACROSCOPIQUE	EXAMEN MICROSCOPIQUE
		gastriques depuis 3 mois, et depuis 1 mois, leucorrhée et une métrorragie. Tumeur dans le cul-de-sac droit, et une autre sur la face antérieure de l'utérus. *Diagnostic :* Fibrome utérin.	ablation des annexes. On enlève par cette opération un fibrome de 3 kilogs.		comme une fève, de 3 cent. de long sur 2 cent. de large; lisse, dure, grisâtre, lardacée à la coupe. Fibrome utérin concomitant. Ovaire droit kystique.	et la musculeuse, et jusque sous la séreuse. Disposition tubulaire par places; alvéolaire ailleurs. Figures karyokinétiques nombreuses. Tissu conjonctif peu abondant, infiltré de nappes hémorragiques par endroits. Les cellules néoplasiques sont du type cylindrique.
		IV. — Décidueome malin de la trompe.				
1	Ahlfeld et Marchand, 1895.	F., 17 ans, menstruation régulière. Depuis six mois, métrorragies intermittentes et prolongées, ayant duré jusqu'à 3 semaines, sans caillots. En juin, douleurs expulsives suivies de l'évacuation de caillots. Dans le vagin, sur la paroi antérieure, une saillie du volume d'une noix, à bords assez fermes, avec une ouverture centrale dans laquelle s'engage le doigt, et conduisant dans une cavité peu profonde, remplie d'une masse molle, polypeuse. L'ensemble de la tumeur	*Curettage* et cautérisation au thermo; tamponnement.	Récidive sous forme d'une tumeur à g. de l'orifice uréthral, rouge-bleuâtre. Abrasion, cautérisation, curettage de la cavité interne. Accid. infectieux, puis tum. rétro-utérine, volumineuse, cylindrique, adhérente à l'utérus et au pelvis. Phénomènes péritonéaux. Opération destinée à évacuer le pus contenu dans l'abdomen. *Mort*	Marchand : Tumeur arrondie, à gauche et en arrière de l'utérus. C'est la trompe gauche transformée en une masse du volume du poing, adhérente à l'épiploon, l'utérus, la vessie. Par une déchirure, coule dans le péritoine un liquide trouble, brunâtre. La trompe peut être suivie sur plusieurs centimètres à partir de l'utérus, et elle forme alors la tumeur en se dilatant et s'incurvant. Ses parois épaissies et calleuses circonscrivent une cavité irrégulière, remplie d'une masse friable, granuleuse, villeuse comme un placenta. Péritonite suppurée. Pas de métastase apparente. On conclut à une grossesse tubaire gauche inter-	Nombreuses travées ramifiées, constituées par des masses protoplasmiques homogènes, à noyaux volumineux, ovalaires, avec vacuoles et cavités remplies de sang, analogues à des capillaires. Ces masses pouvaient être considérées comme provenant du syncitium et dérivant des tubes épithéliaux transformés; ou de l'épithélium chorial externe qui en provient. La charpente syncitiale est entremêlée intérieurement avec des cellules polymorphes, épithéliales, fortement tassées, sans interposition de substance intermédiaire. Ces cellu-

5	Schwartz, 1890.	F., 54 ans. Métrorragies profuses, doul. lombaires et crises convulsives. Dans le cul-de-sac droit à côté du col de l'utérus, tumeur du volume d'un œuf, mobile, adhérente dans le Douglas, se laissant soulever, mais la main abdominale la saisit difficilement. Au toucher rectal, elle est contre l'utérus; sa consistance est dure; bien limitée, légèrement douloureuse. *Diagnostic.* Tumeur solide de l'ovaire ou de la trompe, pédicule. Fibrome ovarien probable, étant donné le retentissement sur le système nerveux.	Schwartz. *Polypectomie abdominale.* Ligature du pédicule qui est gros comme l'index; excision de celui-ci aux ciseaux, puis thermo-cautérisation.	Guérison, disparition des métrorragies.	La tumeur s'insère par un pédicule gros comme 2 index, long de 3 cm., sur la trompe droite au niveau de son insertion à l'utérus. Rien à l'utérus.	—
6	Le Dentu, 1890.	F., 23 ans. Pas de symptômes utérins. Au-dessus du pubis, tumeur dure, bosselée, allongée transversalement, occupant le pelvis en avant, à dr. de l'utérus, sans connexions avec lui. *Diagnostic.* Tumeur solide de l'utérus, probablement fibreuse. Peut-être tumeur congénitale, tératome, constituée de parties solides, d'après les bosselures.	Le Dentu. *Salpingo-ovariectomie abdominale.* La tumeur enclavée dans le pelvis se laisse extérioriser. On constate qu'elle ne dépend pas de l'ovaire, mais qu'elle s'insère sur le bord du ligament large gauche, au niveau du ligament tubo-ova-	—	Tumeur de 14 cent. de long sur 8 cent. de large, et 9 cent. d'épaisseur. Surface très irrégulière avec nombreuses petites saillies arrondies dont plusieurs constituées par de petits kystes, dont le plus volumineux égale une noisette. Les autres bosselures fermes et résistantes sont d'un blanc légèrement rosé. A la coupe, la tumeur rappelle l'aspect des lobes du cervelet. Trame formée d'arborescences fibreuses, supportant un tissu moins ferme, translucide comme du carti-	Letulle : kysto-fibrome végétant, contenant peu de kystes et beaucoup de tissu fibreux. La surface est recouverte d'un épithélium pavimenteux qui paraît lui aussi quelque peu végétant.

Nos	AUTEURS ET ANNÉES	SYMPTÔMES ET DIAGNOSTIC	OPÉRATION	RÉSULTAT	EXAMEN MACROSCOPIQUE	EXAMEN MICROSCOPIQUE
2	Senger, 1890.	F., 42 ans, augmentation de volume du ventre depuis 6 mois. *Diagnostic* : Kyste du parovaire gauche avec salpingite ancienne bilatérale.	Senger. *Salpingectomie*. La trompe gauche présente l'aspect d'une portion d'intestin. C'est une masse renflée, consistante. La trompe droite est adhérente à l'ovaire.	Mort 6 m. après, de généralisation dans l'utérus et les ganglions inguinaux.	En ouvrant l'intérieur de la trompe gauche, l'intérieur est peuplé de végétations papillomateuses. Il existe environ 12 papilles en forme de champignon, rappelant assez exactement les condylomes acuminés. Mêmes formations à droite, mais moins développées.	Les papilles végétantes sont formées par des amas encapsulés de petites cellules arrondies affectant des rapports plus ou moins étroits avec des cordons alvéolaires de cellules épithéliales. Les papilles sont recouvertes d'un épithélium cylindrique. Senger conclut : sarcome à petites cellules rondes de la muqueuse tubaire. Comme particularité, il y a des éléments épithéliaux prenant part à la constitution du néoplasme.
3	Von Kahlden, 1897.	F., 51 ans. 3 grossesses. Pesanteur hypogastrique, depuis 3 mois, puis cachexie. Mort dans l'espace de 3 ans environ.	—	—	Autopsie : Tumeur bilatérale des trompes propagée aux ovaires. Nombreux noyaux métastatiques sur le péritoine. Le plexus génital était thrombosé; embolie dans les deux artères pulmonaires. La trompe droite était transformée en une poche mesurant 16 cent. de haut, 19 cent. de large, complètement remplie par une masse mamelonnée, intimement unie à la muqueuse. L'ovaire était situé sous la trompe, mais non soudé à elle. La trompe g. est beaucoup moins volumineuse, mais mêmes lésions. Dans l'utérus, un petit myome.	Sarcome infiltré à cellules de dimensions variables. Cellules gauches, vaisseaux à parois très fines. Quelques traînées de cellules épithéliales infiltrées.

1	Gottschalk, 1886.	F., 37 ans, tripare. Douleurs hypogastriques, depuis 3 mois, surtout à droite. Tumeur à droite de l'utérus, du volume d'une noix, et derrière elle une masse du volume d'une pomme. Petits noyaux durs dans le Douglas. Utérus normal.	Landau. *Salpingectomie.*	Mort 4 jours après.	La grosse masse était un kyste hématique situé entre la petite tumeur et l'ovaire. La tumeur, de nature sarcomateuse, siégeait dans la portion abdominale de la trompe droite, dont la lumière était perméable. Pas d'ascite. Métastases sur le péritoine.	Sarcome à petites cellules fusiformes ou étoilées.
2	Jeanvrin, 1889.	—	Jeanvrin. *Salpingectomie.*	—	La trompe présentait un diamètre de 4 centimètres; la lumière était conservée et tapissée par un épithélium normal. Mais il y avait cependant une tumeur.	Tumeur à tissu conjonctif embryonnaire, et muqueux avec cellules polymorphes, développée entre le péritoine tubaire et la cavité centrale. Donc myxosarcome originaire de la musculeuse.
3	Dixon Jones, 1893.	—	—	—	Autopsie : La tumeur avait été adressée comme un cas de grossesse extra-utérine. La malade avait succombé d'une hémorragie péritonéale.	Myélome et sarcome à cellules rondes. Capillaires avec endothélium; vaisseaux de dimensions insolites. Infiltrations dans la paroi tubaire.
4	Dixon Jones, 1893.	—	—	—	*Id.*	Myélome et sarcome à cellules fusiformes.
5	Dixon Jones, 1893.	—	—	—	*Id.*	Myélosarcome mélanique.

N°s	AUTEURS ET ANNÉES	SYMPTÔMES ET DIAGNOSTIC	OPÉRATION	RÉSULTAT	EXAMEN MACROSCOPIQUE	EXAMEN MICROSCOPIQUE
2	Senger, 1890.	F., 42 ans, augmentation de volume du ventre depuis 6 mois. *Diagnostic* : Kyste du parovaire gauche avec salpingite ancienne bilatérale.	Senger. *Salpingectomie*. La trompe gauche présente l'aspect d'une portion d'intestin. C'est une masse renflée, consistante. La trompe droite est adhérente à l'ovaire.	Mort 6 m. après, de généralisation dans l'utérus et les ganglions inguinaux.	En ouvrant l'intérieur de la trompe gauche, l'intérieur est peuplé de végétations papillomateuses. Il existe environ 12 papilles en forme de champignon, rappelant assez exactement les condylomes acuminés. Mêmes formations à droite, mais moins développées.	Les papilles végétantes sont formées par des amas encapsulés de petites cellules arrondies affectant des rapports plus ou moins étroits avec des cordons alvéolaires de cellules épithéliales. Les papilles sont recouvertes d'un épithélium cylindrique. Senger conclut : sarcome à petites cellules rondes de la muqueuse tubaire. Comme particularité, il y a des éléments épithéliaux prenant part à la constitution du néoplasme.
3	Von Kahlden, 1897.	F., 51 ans. 3 grossesses. Pesanteur hypogastrique, depuis 3 mois, puis cachexie. Mort dans l'espace de 3 ans environ.	—	—	Autopsie : Tumeur bilatérale des trompes propagée aux ovaires. Nombreux noyaux métastatiques sur le péritoine. Le plexus génital était thrombosé ; embolie dans les deux artères pulmonaires. La trompe droite était transformée en une poche mesurant 16 cent. de haut, 19 cent. de large, complètement remplie par une masse mamelonnée, intimement unie à la muqueuse. L'ovaire était situé sous la trompe, mais non soudé à elle. La trompe g. est beaucoup moins volumineuse, mais mêmes lésions. Dans l'utérus, un petit myome.	Sarcome *infiltré* à cellules de dimensions variables. Cellules gauches, vaisseaux à parois très fines. Quelques traînées de cellules épithéliales infiltrées.

1	Gottschalk, 1886.	F., 37 ans, tripare. Douleurs hypogastriques, depuis 3 mois, surtout à droite. Tumeur à droite de l'utérus, du volume d'une noix, et derrière elle une masse du volume d'une pomme. Petits noyaux durs dans le Douglas. Utérus normal.	Landau. *Salpingectomie.*	Mort 4 jours après.	La grosse masse était un kyste hématique situé entre la petite tumeur et l'ovaire. La tumeur, de nature sarcomateuse, siégeait dans la portion abdominale de la trompe droite, dont la lumière était perméable. Pas d'ascite. Métastases sur le péritoine.	Sarcome à petites cellules fusiformes ou étoilées.
2	Jeanvrin, 1889.	—	Jeanvrin. *Salpingectomie.*	—	La trompe présentait un diamètre de 4 centimètres; la lumière était conservée et tapissée par un épithélium normal. Mais il y avait cependant une tumeur.	Tumeur à tissu conjonctif embryonnaire, et muqueux avec cellules polymorphes, développée entre le péritoine tubaire et la cavité centrale. Donc myxosarcome originaire de la musculeuse.
3	Dixon Jones, 1893.	—	—	—	Autopsie : La tumeur avait été adressée comme un cas de grossesse extra-utérine. La malade avait succombé d'une hémorragie péritonéale.	Myélome et sarcome à cellules rondes. Capillaires avec endothélium; vaisseaux de dimensions insolites. Infiltrations dans la paroi tubaire.
4	Dixon Jones, 1893.	—	—	—	*Id.*	Myélome et sarcome à cellules fusiformes.
5	Dixon Jones, 1893.	—	—	—	*Id.*	Myélosarcome mélanique.

N°s	AUTEURS ET ANNÉES	SYMPTÔMES ET DIAGNOSTIC	OPÉRATION	RÉSULTAT	EXAMEN MACROSCOPIQUE	EXAMEN MICROSCOPIQUE
6	Jacobs, 1897.	F., 41 ans, primipare depuis 12 ans. Métrorragies profuses après l'accouchement, et rétention placentaire prolongée qui nécessita l'extraction forcée. Pendant quelques mois, ptose utérine et douleurs intestinales. En 1896, diarrhée profuse avec dépérissement rapide, douleurs pelviennes gauches, état général mauvais, facies terreux. Utérus en antéversion. Dans un voisinage immédiat et à gauche, tumeur du volume d'une orange, mobile, très sensible.	Jacob. *Hystérectomie abdominale subtotale.* On trouva une tum. du volume d'une grosse orange, développée sur le tiers moyen de la trompe g., aux dépens de la musculaire (exam. histologique extemporané). On avait l'intention de n'extraire que la tumeur, mais en voyant aussi les annexes droites malades, kystiques, on fit la castration abdominale totale.	Mort en 1898 de sarcome du foie, et probablement de généralisation gastro-intestinale.	La tumeur annexielle gauche était très adhérente, malgré sa mobilité apparente, avant l'opération; adhérences à la vessie, à l'intestin. Elle est formée de tissu assez mou, à suc cellulaire abondant, présentant les caractères macroscopiques du sarcome. Le tiers interne de la trompe présente des lésions de salpingite interstitielle. Le tiers externe est replié sur lui-même; le pavillon est soudé. Cette dernière partie forme une tum. fluctuante, mamelonnée, du volume d'une noix. L'ovaire est microkystique, volumineux, complètement indépendant de la tumeur. La trompe semble courir sur la circonférence de la tum. La lumière de l'oviducte est agrandie, la muqueuse indemne.	L'examen histologique confirme qu'il s'agit d'un sarcome de la musculeuse.
			VII. — Enchondrome de la trompe.			
1	Thiébault, 1895.	—	—	—	La trompe droite est flexueuse, épaissie, le pavillon est soudé; les villosités hypertrophiées sont le pavillon, petite tum. de la grosseur d'une grosse noisette, à parois rugueuses, de consistance cartilagineuse, faisant corps avec la tunique externe de la trompe.	Enchondrome formé de tissu cartilagineux à petites cellules et à grandes cellules. La partie centrale est ramollie et ses parois en certains points sont atteintes de dégénérescence calcaire.

RHUMATISME TUBERCULEUX

OU PSEUDO-RHUMATISME INFECTIEUX D'ORIGINE BACILLAIRE

(NOUVELLES OBSERVATIONS)

Par M. PATEL,

Interne des hôpitaux de Lyon,
Aide d'anatomie à la Faculté.

(*Travail de la clinique de M. le Professeur A. Poncet.*)

Pendant le dernier semestre d'internat que nous avons passé à la Clinique de M. Poncet, il nous a été donné d'observer, chez des tuberculeux, diverses modalités de lésions articulaires, qui constituent bien, ainsi qu'on le verra par les observations citées plus loin, des manifestations très typiques, d'apparence rhumatismale, de l'infection tuberculeuse sur l'appareil articulaire. Nous faisons suivre ces observations de deux autres cas, qui nous ont été communiqués par deux médecins des plus distingués de notre ville, le Dr L. Patel et le Dr Rafin, et qui ont, pour nous, cette valeur d'avoir été recueillis à une époque à laquelle M. Poncet n'avait pas encore parlé du rhumatisme tuberculeux, et alors que la simultanéité de ces lésions, dites alors rhumatismales, avec les manifestations pulmonaires et osseuses, très nettement tuberculeuses, demeurait inexpliquée.

Dans cette nouvelle voie de recherches, nous avons été précédé par diverses communications de M. Poncet, soit au Congrès de Chirurgie [1], soit à la Société de Médecine de Lyon [2], et par les intéressantes communications au même Congrès, de MM. Bérard et Destot, sur les polyarthrites tuberculeuses déformantes. Mais le travail dont nous nous sommes plus particulièrement inspiré est l'importante note de MM. Bérard et Mailland (*Rhumatisme tuberculeux ou pseudo-rhumatisme infectieux d'origine bacillaire. Formes de tuberculose articulaire simulant divers types de rhumatismes.*

1. *Congrès Français de Chirurgie*, 1897, page 732.
2. *Société nationale de Médecine de Lyon*, et *Gaz. Médicale*, 1900

N^os	AUTEURS ET ANNÉES	SYMPTÔMES ET DIAGNOSTIC	OPÉRATION	RÉSULTAT	EXAMEN MACROSCOPIQUE	EXAMEN MICROSCOPIQUE
					englobé dans la partie supéro-latérale de la tumeur à laquelle il adhérait fortement. Utérus et ovaires sains. A la coupe, dureté, cartilagineuse; à la surface anneaux concentriques de consistance égale mais variant d'épaisseur; les plus épais étaient à la périphérie, et devenaient graduellement plus minces en allant vers le centre. Est-ce une grossesse extra-utérine arrêtée dans son développement à une période peu avancée? Ou est-ce une tumeur fibro-cartilagineuse?	
3	Simpson, 1872.	—	—	—	Autopsie: Tumeur de la trompe ayant le volume d'une tête d'enfant, de même forme, et de même consistance solide que celles qu'on rencontre dans l'utérus, avec la situation latérale et la mobilité des tumeurs de l'ovaire.	—
4	Thomas, 1881.	F., 28 ans, ayant un kyste de l'ovaire.	Thomas. *Ovariotomie.* Sur l'autre côté, tumeur attachée à la trompe. Ligature de son pédicule. Excision de la tumeur. Donc *polypectomie abdominale.*	—	Tumeur du volume d'un œuf attachée à la trompe. A la coupe, bords épais et paraissant composés de tissu musculaire semblable à celui qui existe dans la trompe. Au centre, un liquide d'aspect purulent. L'aspect était absolument celui d'un fibro-kyste.	—

			VIII. — Fibrome de la trompe.			
1	Rudolph, 1898.	F., utérus myomateux et tumeur de la trompe gauche. *Diagnostic :* Grossesse extra-utérine ou pyosalpinx avec fibrome utérin.	Rudolph. *Hystérectomie vaginale totale.* La libération de la trompe fut très difficile, à cause de la tuméfaction qui existait vers la partie moyenne.	—	Ce fibrome s'était développé dans la paroi de la trompe gauche et coexistait avec un adénomyome de l'utérus. Il siégeait à 2 cent. en dehors de l'utérus, se détachait du plancher de la trompe pour s'insinuer entre les feuillets du ligament large; il avait le volume d'un œuf de pigeon.	Tissu dur, blanchâtre, à fibres entrecroisées en tous sens. Au microscope, nombreuses fibres conjonctives et relativement peu d'éléments cellulaires. La tumeur s'est développée aux dépens de la trompe et non dans le tissu conjonctif unissant les 2 feuillets du ligament large.
			IX. — Fibromyomes de la trompe.			
1	Baillie et Hooper, 1818.	—	—	—	Autopsie : Tumeur dure, ronde, sur la surface externe de la trompe. A la coupe, même aspect que les tumeurs développées à la surface externe de l'utérus. Substance dure, blanchâtre, avec septa solides. Hooper dit qu'on observe plus souvent ces tumeurs dans la cavité de la trompe. Dans un cas, il fit cette constatation; la tumeur intratubaire avait le volume d'une olive. Les franges du pavillon étaient détruites, la trompe se terminait en cul-de-sac.	—
2	John Young Myrle, 1849.	—	—	—	Autopsie : Grosse tumeur fibro-cartilagineuse de la trompe gauche; remplissant le pelvis et empiétant dans le grand bassin, ressemblant à un ovaire augmenté de volume. L'ovaire gauche paraissait	

Nos	AUTEURS ET ANNÉES	SYMPTÔMES ET DIAGNOSTIC	OPÉRATION	RÉSULTAT	EXAMEN MACROSCOPIQUE	EXAMEN MICROSCOPIQUE
			rien, auquel elle est attachée par un pédicule étroit. Excision de l'ovaire correspondant micro-kystique.		lage, avec de nombreux petits kystes, du volume d'un grain de mil. Le pédicule s'insère sur la partie la plus externe du ligament tubo-ovarien et la grande frange du pavillon de la trompe. Il est indépendant de la trompe comme de l'ovaire. La trompe elle-même est libre dans toute son étendue.	
7	Spaeth, 1892.	F., 39 ans, ressentant de vives douleurs à gauche avec vomissements.	Spaeth. *Polypectomie abdominale.* Nombreuses adhérences.	—	La tumeur s'insère sur la trompe, à 1 cent. de l'utérus, le pavillon s'étale sur elle. Elle était formée par la paroi tubaire épaisse de 4 centimètres.	Fibromyome sans aucune lésion inflammatoire.
8	B. Sutton, 1892.	F., 29 ans, tumeur pelvienne. 2 grossesses et 2 applications de forceps par suite de cet obstacle. 2 fœtus morts. 2 mois après le dernier accouchement, on trouve une grosse tumeur sur le ligament large gauche. *Diagnostic:* Tumeur solide ou hémorragie intraligamentaire.	B. Sutton. *Énucléation et ovariectomie abdominale.* Pendant l'énucléation, rupture d'un kyste. Adhérences à la capsule. Après l'énucléation, on aperçoit l'uretère au fond de la loge ligamentaire. Une partie du kyste fut fixée à la paroi.	Guérison.	Deux parties dans la tumeur: une large qui est un kyste de l'ovaire multiloculaire, gros comme une noix de coco; une grande loge à contenu hématique sur le sommet de la tumeur, une portion de la trompe longue de 7 cent., large de 1 cent., grosse comme le petit doigt, se terminant par une tumeur grosse comme une mandarine, ayant l'aspect du myome utérin. A ce niveau, la lumière est obstruée. Consistance fibreuse, aspect aréolaire.	Fibromyome.

5	Schwartz, 1890.	F., 54 ans. Métrorragies profuses, doul. lombaires et crises convulsives. Dans le cul-de-sac droit à côté du col de l'utérus, tumeur du volume d'un œuf, mobile, adhérente dans le Douglas, se laissant soulever, mais la main abdominale la saisit difficilement. Au toucher rectal, elle est contre l'utérus; sa consistance est dure; bien limitée, légèrement douloureuse. *Diagnostic.* Tumeur solide de l'ovaire ou de la trompe, pédicule. Fibrome ovarien probable, étant donné le retentissement sur le système nerveux.	Schwartz. *Polypectomie abdominale.* Ligature du pédicule qui est gros comme l'index; excision de celui-ci aux ciseaux, puis thermo-cautérisation.	Guérison, disparition des métrorragies.	La tumeur s'insère par un pédicule gros comme 2 index, long de 3 cm., sur la trompe droite au niveau de son insertion à l'utérus. Rien à l'utérus.	—
6	Le Dentu, 1890.	F., 23 ans. Pas de symptômes utérins. Au-dessus du pubis, tumeur dure, bosselée, allongée transversalement, occupant le pelvis en avant, à dr. de l'utérus, sans connexions avec lui. *Diagnostic.* Tumeur solide de l'utérus, probablement fibreuse. Peut-être tumeur congénitale, tératome, constituée de parties solides, d'après les bosselures.	Le Dentu. *Salpingo-ovariectomie abdominale.* La tumeur enclavée dans le pelvis se laisse extérioriser. On constate qu'elle ne dépend pas de l'ovaire, mais qu'elle s'insère sur le bord du ligament large gauche, au niveau du ligament tubo-ova-	—	Tumeur de 14 cent. de long sur 8 cent. de large, et 9 cent. d'épaisseur. Surface très irrégulière avec nombreuses petites saillies arrondies dont plusieurs constituées par de petits kystes, dont le plus volumineux égale une noisette. Les autres bosselures fermes et résistantes sont d'un blanc légèrement rosé. A la coupe, la tumeur rappelle l'aspect des lobes du cervelet. Trame formée d'arborescences fibreuses, supportant un tissu moins ferme, translucide comme du carti-	Letulle : kysto-fibrome végétant, contenant peu de kystes et beaucoup de tissu fibreux. La surface est recouverte d'un épithélium pavimenteux qui paraît lui aussi quelque peu végétant.

N°s	AUTEURS ET ANNÉES	SYMPTÔMES ET DIAGNOSTIC	OPÉRATION	RÉSULTAT	EXAMEN MACROSCOPIQUE	EXAMEN MICROSCOPIQUE
11	Barette, 1896.	F., 58 ans, douleurs après la ménopause. Dysurie; défécation difficile. Tumeur dans le cul-de-sac antérieur, arrondie, douloureuse, remontant à 1 travers de doigt au-dessus du pubis, surmontant le col utérin, et le refoulant dans le Douglas. Ballottement.	Barette. *Hystérectomie vaginale.* Mais l'utérus enlevé, il devient impossible d'extraire la tumeur parce qu'elle est trop dure. Séance tenante *laparotomie.* Extraction facile après ligature.	Guérison.	Tumeur de 12 cent. dans son grand diamètre, de 8 cent. dans son petit, bosselée, ovale, adhérant très intimement au tiers moyen de la trompe, entourant les trois quarts de sa circonférence. La lumière est effacée à peu près complètement. Pas d'épaississement notable de la paroi; franges normales, atrophie de l'ovaire correspondant. A la coupe, la tumeur présente l'aspect d'un fibrome calcifié dans presque toute son étendue. Quelques lobes seulement ont encore conservé leur aspect fibroïde sans calcification.	—
12	Jacobs, 1898.	F., 41 ans, primipare. Rétention placentaire. Depuis 1896, troubles intestinaux, diarrhée et dépérissement. Tumeur pelvienne du volume d'une orange, mobile, sensible, à gauche de l'utérus.	Jacobs. On pensait faire une ablation de la tumeur seule; mais en présence de lésions annexielles kystiques, de l'autre côté, on fit l'*hystérectomie abdominale subtotale.*	—	La tumeur, du volume d'une orange, siège dans le tiers moyen de la trompe gauche; elle est développée aux dépens de la musculeuse; adhère à la vessie et à l'intestin, malgré sa mobilité clinique. Lésions de salpingite bilatérale. Le calibre de la trompe est élargi au niveau de la tumeur.	Fibromyome à prédominance fibreuse. Infiltration embryonnaire centrale. C'est un point limité de désintégration moléculaire ou d'ectasie lymphatique. Point de départ dans l'épaisseur de la paroi tubaire.
13	Wettergreen, 1901.	F., 32 ans, multipare, menstruation normale, vive douleur dans	Wettergreen. *Salpingectomie.* On trouva dans	—	La trompe, renflée en son milieu, était grosse comme un citron. L'orifice tubo-ovarien	Constituée par des fibres musculaires et conjonctives avec, à sa base,

9	Pilliet, 1894.	—	(?) *Salpingectomie bilatérale* (pour salpingite).	—	La trompe droite présente à sa partie moyenne, un petit fibrome, gros comme une aveline, un peu excentrique par rapport à la lumière, cependant contenant cette lumière dans son épaisseur. La cavité salpingienne est réduite, ses franges sont remplacées par des bourgeons charnus, épais, et arrondis. Du côté de l'utérus, le fibrome va en s'effilant, tandis qu'en dehors il est nettement limité.	Tout autour de la lumière, nappes concentriques de fibres musculaires lisses et de fibres conjonctives alternantes. Les vaisseaux de la tumeur sont fort larges; les gaines des capillaires sont entourées de plusieurs couches de petites cellules rondes. Tout autour de la trompe, diverticules glandulaires formant des poches un peu ramifiées, situées loin de la trompe, avec laquelle leur communication passe inaperçue et entourée d'amas de cellules rondes formant de véritables abcès miliaires.
10	Barette, 1895.	F., 28 ans; pesanteur hypogastrique au moment des règles. Plusieurs crises douloureuses. Tumeur hypogastrique, lisse, globuleuse, régulière, sans bosselure, médiane. Utérus normal. *Diagnostic :* Fibrome de la paroi antérieure de l'utérus ou de la paroi postérieure de la vessie.	Barette. *Polypectomie abdominale*, après désenclavement et rupture des adhérences. Pédicule tordu deux fois et demi, de gauche à droite. Ligature, section au thermo. Excision, annexes droites et utérus sains.	Guérison.	La trompe violacée avait le volume du médius et faisait partie du pédicule tordu. La tumeur a le volume d'une tête de fœtus, diamètre 13 cent., circonférence, 33 centimètres, poids 475. Siège d'implantation sur le tiers interne de la trompe et sur le ligament utéro-ovarien gauche. La paroi musculaire de la trompe est considérablement hypertrophiée, épaisse de 6 à 8 mill. L'ovaire œdémateux ne lui adhère pas. Le tissu de la tumeur crie sous le scalpel; il est de consistance fibreuse, d'aspect un peu aréolaire au centre.	Tissu musculaire lisse, séparé par faisceaux conjonctifs avec nombreux vaisseaux. Les fibres musculaires formant des faisceaux de direction longitudinale et transversale se croisant à angle droit. Noyaux en bâtonnet, caractéristiques dans les fibres musculaires lisses.

Nos	AUTEURS ET ANNÉES	SYMPTÔMES ET DIAGNOSTIC	OPÉRATION	RÉSULTAT	EXAMEN MACROSCOPIQUE	EXAMEN MICROSCOPIQUE
11	Barette, 1896.	F., 58 ans, douleurs après la ménopause. Dysurie; défécation difficile. Tumeur dans le cul-de-sac antérieur, arrondie, douloureuse, remontant à 1 travers de doigt au-dessus du pubis, surmontant le col utérin, et le refoulant dans le Douglas. Ballottement.	Barette. *Hystérectomie vaginale.* Mais l'utérus enlevé, il devient impossible d'extraire la tumeur parce qu'elle est trop dure. Séance tenante *laparotomie.* Extraction facile après ligature.	Guérison.	Tumeur de 12 cent. dans son grand diamètre, de 8 cent. dans son petit, bosselée, ovale, adhérant très intimement au tiers moyen de la trompe, entourant les trois quarts de sa circonférence. La lumière est effacée à peu près complètement. Pas d'épaississement notable de la paroi; franges normales, atrophie de l'ovaire correspondant. A la coupe, la tumeur présente l'aspect d'un fibrome calcifié dans presque toute son étendue. Quelques lobes seulement ont encore conservé leur aspect fibroïde sans calcification.	—
12	Jacobs, 1898.	F., 41 ans, primipare. Rétention placentaire. Depuis 1896, troubles intestinaux, diarrhée et dépérissement. Tumeur pelvienne du volume d'une orange, mobile, sensible, à gauche de l'utérus.	Jacobs. On pensait faire une ablation de la tumeur seule; mais en présence de lésions annexielles kystiques, de l'autre côté, on fit l'*hystérectomie abdominale subtotale.*	—	La tumeur, du volume d'une orange, siège dans le tiers moyen de la trompe gauche; elle est développée aux dépens de la musculeuse; adhère à la vessie et à l'intestin, malgré sa mobilité clinique. Lésions de salpingite bilatérale. Le calibre de la trompe est élargi au niveau de la tumeur.	Fibromyome à prédominance fibreuse. Infiltration embryonnaire centrale. C'est un point limité de désintégration moléculaire ou d'ectasie lymphatique. Point de départ dans l'épaisseur de la paroi tubaire.
13	Wettergreen, 1901.	F., 32 ans, multipare, menstruation normale, vive douleur dans	Wettergreen. *Salpingectomie.* On trouva dans	—	La trompe, renflée en son milieu, était grosse comme un citron. L'orifice tubo-ovarien	Constituée par des fibres musculaires et conjonctives avec, à sa base,

		la région cæcale à la suite d'un effort, puis quelques pertes sanguines noirâtres. A gauche et dans le Douglas, tumeur de consistance ferme.	l'abdomen, du sang et des caillots. *Appendicectomie.*		était en partie obstrué par une tumeur pédiculée, ferme, gris rose à la coupe et dont le point de départ est la couche sous-muqueuse ou la musculeuse. Elle avait 4 cent. et demi de long, et 3 cent. de large.	une infiltration abondante de cellules déciduales; les derniers éléments se retrouvaient dans la paroi tubaire. L'origine gravidique de cet hémato-salpinx ne pouvait pas laisser de doute.
14	Quénu et Longuet, 1901.	F., 34 ans, menstruation normale, depuis l'âge de 12 ans, unipare, mictions fréquentes et douleurs abdominales depuis 4 mois. Tumeur du volume d'une tête d'enfant, bosselée, en connexion avec l'utérus. *Diagnostic* : Fibrome utérin.	Quénu. *Hystérectomie abdominale subtotale* avec ablation des annexes.	Guérison constatée 5 mois après.	Fibrome utérin. En outre, il existe sur la trompe droite, à l'union de son tiers interne avec ses deux tiers externes, une tumeur, grosse comme une merise, dure et fibreuse. A la coupe, elle est analogue par sa coloration blanchâtre aux fibromes utérins. Elle est incluse dans l'épaisseur de la paroi tubaire.	Landel : Tumeur tubaire formée de fibres musculaires lisses, en faisceaux entrecroisés, avec quelques capillaires sanguins. L'épithélium tubaire, qui la tapisse par endroits, est intact. Elle est incluse dans l'épaisseur de la paroi tubaire. A la périphérie du néoplasme, lacunes limitées par un endothélium correspondant à des dilatations lymphatiques. Donc c'est un fibromyome tubaire lymphangiectasique.
			X. — Kystes dermoïdes de la trompe.			
1	Pozzi, 1897.	—	—	—	Tumeur dermoïde de la trompe intratubaire, avec glandes sébacées et poils, ayant traversé le plafond de la trompe. Kyste conjonctif enveloppant.	Latteux : Epiderme et derme; glandes sébacées, glandes sudoripares, glandes en grappe, vaisseaux, capillaires, tissu adipeux, entrent dans la constitution de cette tumeur; quelques poils traversent les villosités tubaires.

N^os	AUTEURS ET ANNÉES	SYMPTÔMES ET DIAGNOSTIC	OPÉRATION	RÉSULTAT	EXAMEN MACROSCOPIQUE	EXAMEN MICROSCOPIQUE
2	Jacobs, 1899.	F., 48 ans, nullipare, fibromes utérins, annexite. A gauche, tumeur juxta-utérine arrondie, immobile, très douloureuse, prise pour un pyosalpinx. Depuis 3 ans, menstruation irrégulière et douloureuse.	Jacobs. *Hystérectomie vaginale totale*, par morcellement. Difficultés tenant aux adhérences.	—	Salpingite. La trompe gauche, très allongée, du volume du petit doigt, présente à son extrémité externe, vers le pavillon, une tumeur arrondie, rénitente, grosse comme une mandarine, à surface péritonéale très adhérente. Elle est formée d'une coque musculo-péritonéale, à contenu sébacé et calcaire. Ovaire normal, sauf quelques petits kystes séreux.	Kyste dermoïde de structure simple. Il ne peut être question d'un kyste du ligament large.
3	Notto, 1900.	F., 25 ans. *Diagnostic :* Kyste de l'ovaire à développement intrapelvien.	Notto. *Salpingectomie* : La tumeur était pédiculisable; elle fut rompue pendant l'extirpation; il s'en échappa un liquide clair. Tamponnement à la Mikulicz.	Guérison.	Volume d'une très grosse orange. Petit kyste dans l'ovaire correspondant; l'autre était microkystique. Les connexions de la tumeur permettent d'éliminer les kystes dermoïdes de l'ovaire et ceux du ligament large et d'affirmer l'origine tubaire.	—

RHUMATISME TUBERCULEUX

OU PSEUDO-RHUMATISME INFECTIEUX D'ORIGINE BACILLAIRE

(NOUVELLES OBSERVATIONS)

Par M. PATEL,

Interne des hôpitaux de Lyon,
Aide d'anatomie à la Faculté.

(Travail de la clinique de M. le Professeur A. Poncet.)

Pendant le dernier semestre d'internat que nous avons passé à la Clinique de M. Poncet, il nous a été donné d'observer, chez des tuberculeux, diverses modalités de lésions articulaires, qui constituent bien, ainsi qu'on le verra par les observations citées plus loin, des manifestations très typiques, d'apparence rhumatismale, de l'infection tuberculeuse sur l'appareil articulaire. Nous faisons suivre ces observations de deux autres cas, qui nous ont été communiqués par deux médecins des plus distingués de notre ville, le Dr L. Patel et le Dr Rafin, et qui ont, pour nous, cette valeur d'avoir été recueillis à une époque à laquelle M. Poncet n'avait pas encore parlé du rhumatisme tuberculeux, et alors que la simultanéité de ces lésions, dites alors rhumatismales, avec les manifestations pulmonaires et osseuses, très nettement tuberculeuses, demeurait inexpliquée.

Dans cette nouvelle voie de recherches, nous avons été précédé par diverses communications de M. Poncet, soit au Congrès de Chirurgie [1], soit à la Société de Médecine de Lyon [2], et par les intéressantes communications au même Congrès, de MM. Bérard et Destot, sur les polyarthrites tuberculeuses déformantes. Mais le travail dont nous nous sommes plus particulièrement inspiré est l'importante note de MM. Bérard et Mailland (*Rhumatisme tuberculeux ou pseudo-rhumatisme infectieux d'origine bacillaire. Formes de tuberculose articulaire simulant divers types de rhumatismes.*

1. *Congrès Français de Chirurgie*, 1897, page 732.
2. *Société nationale de Médecine de Lyon*, et *Gaz. Médicale*, 1900

Gazette hebdomadaire de Médecine et de Chirurgie du 4 novembre 1900).

Notre but, dans cette étude, est de montrer, par ces observations, aussi typiques que possible, que la tuberculose, maladie infectieuse par excellence, est susceptible, suivant la loi de pathologie générale formulée, depuis longtemps déjà, par M. le Professeur Bouchard, d'engendrer, comme toutes les maladies infectieuses (blennorragie, fièvre typhoïde, scarlatine, etc.), un pseudo-rhumatisme infectieux qui mérite bien le nom de *rhumatisme tuberculeux*. Les trois premières de ces observations sont celles dont un résumé a été communiqué à l'Académie de Médecine (Séance du 23 juillet 1901) par M. le Professeur Poncet.

Observation I (Recueillie à la clinique de M. Poncet). — *Tuberculose pulmonaire (3°). Ostéo-arthrite fongueuse, suppurée, tibio-tarsienne droite; arthrite ancienne du pouce droit; craquements diffus dans le coude droit, l'épaule droite, et presque toutes les autres articulations qui ont été, à diverses reprises, le siège d'accidents inflammatoires plus ou moins aigus, d'apparence rhumatismale (Rhumatisme tuberculeux polyarticulaire). Mort.*

Autopsie. — *Poumons : Broncho-pneumonie tuberculeuse. — Cœur : Insuffisance aortique, végétations valvulaires. — Articulation tibio-tarsienne : Pyarthrose, synovite fongueuse, lésions du cartilage. Dans les autres articulations : infiltration œdémateuse de la synoviale, usure par places du cartilage. Lésions d'ostéo-arthrite chronique, non suppurée. — Inoculation positive au cobaye. Reproduction expérimentale des végétations valvulaires.*

G. J., âgée de quarante-trois ans, exerçant la profession de lingère, entre à l'Hôtel-Dieu, salle Sainte-Anne, service de M. Poncet, le 9 mars 1901.

Dans ses antécédents héréditaires on ne trouve rien à signaler; parents morts de vieillesse; une sœur bien portante.

Personnellement, pas de maladie dans l'enfance. Réglée à l'âge de dix-huit ans, régulièrement; les règles sont supprimées depuis trois ans. La malade est restée souvent exposée au froid; elle s'enrhumait volontiers en été et en hiver. Pas d'enfants.

La malade a déjà fait un séjour à l'Hôtel-Dieu, du mois d'août 1899 au mois d'août 1900. Elle était entrée à l'hôpital pour des phénomènes gastriques, et *pour une toux constante, assez pénible, s'accompagnant parfois de petites hémoptysies. Un mois et demi après son entrée (octobre 1899), la malade ressentit des douleurs au niveau de l'articulation du coude; la région n'était ni tendue, ni douloureuse, il y avait seulement de la gêne dans les mouvements. Peu après, les deux genoux devinrent douloureux, sans changement extérieur. Ensuite ce fut le tour des articulations des doigts, de l'épaule, du poignet. En somme, presque toutes les articulations furent successivement envahies.* Cet état dura pendant plusieurs mois. La malade était à l'hôpital, au repos; on lui faisait des applications de salicylate de méthyle sur les régions douloureuses.

Au mois de juin 1900, l'articulation du cou-de-pied droit commença à devenir douloureuse; puis, peu à peu, à l'inverse des autres, elle se tuméfia. G. J. quitta l'hôpital au mois d'août 1900; son articulation était dans le même état. Elle reprit son travail, mais peu après, *les articulations des doigts devinrent douloureuses, surtout le pouce droit*; il se tuméfia, puis se déforma; il y eut comme une subluxation de l'articulation métacarpo-phalangienne; elle persiste encore, du reste. L'articulation tibio-tarsienne continuait à être douloureuse; elle se tuméfia, mais c'est seulement depuis quinze jours que les phénomènes aigus s'accusèrent.

En même temps, la malade subit pendant cet hiver toute espèce de privations; elle toussa beaucoup, cracha souvent du sang et maigrit considérablement.

Aujourd'hui, l'attention est d'abord attirée par elle sur son *articulation tibio-tarsienne droite;* celle-ci est tuméfiée; on y voit une desquamation de la peau, due à des applications répétées de teinture d'iode. La synoviale est distendue, forme des bourrelets fluctuants en arrière de chaque côté du tendon d'Achille, en avant de chaque côté des tendons extenseurs. La palpation de l'interligne est douloureuse généralement; il y a un point maximum à la pointe de la malléole externe. Les gaines tendineuses sont également distendues. Les mouvements brusques sont douloureux, mais s'ils se font lentement, ils sont possibles, sans grande douleur. Les mouvements provoqués ne sont pas douloureux s'ils sont exécutés prudemment. Pas de douleur en refoulant l'articulation tibio-tarsienne. Pas de ganglions inguinaux. Atrophie considérable de la jambe; développement anormal du système pileux.

Examen des autres articulations. — L'*articulation métacarpo-phalangienne droite* est déformée; la tête métacarpienne fait une saillie en arrière; la phalange semble subluxée en avant. La synoviale paraît libre. Les mouvements de flexion sont possibles; l'extension demeure incomplète.

Le *coude droit* est douloureux en arrière et dans l'extension maximum; la synoviale est distendue et forme deux bourrelets de chaque côté du tendon tricipital.

L'*épaule droite* présente des craquements pendant les mouvements étendus; il n'y a pas de douleur.

Dans presque toutes les autres articulations, du côté gauche, au genou, au coude, à l'épaule, il existe des craquements légers pendant les mouvements.

La colonne vertébrale est douloureuse aussi dans l'extension et la flexion forcée du corps.

Ongles hippocratiques très nets.

Examen des poumons. — Le thorax est considérablement amaigri; les muscles et les os se dessinent sous la peau.

A la palpation, les vibrations sont exagérées surtout à droite, au sommet, en avant et en arrière.

A la percussion, les deux sommets sont submats; les bases sont sonores; le sommet gauche est très douloureux à la percussion. A l'auscultation, au sommet droit, râles sous-crépitants, souffle cavitaire; après la toux, gar-

gouillement; bronchophonie très nette. Au sommet gauche, respiration rude, craquements étendus; retentissement de la voix.

Crachats purulents, hémoptoïques, très abondants, survenant dans des efforts de vomissement.

L'*état général* est mauvais; la malade a les pommettes rouges, les yeux brillants; elle transpire beaucoup, vomit ce qu'elle prend. Un peu de subdélire parfois.

Température : 38°8 le matin, 39° le soir.

On se contente d'immobiliser le cou-de-pied droit dans une gouttière; les douleurs sont toujours très vives.

La malade est morte le 18 mars 1901, avec des signes de tuberculose pulmonaire avancée; elle a eu cinq jours avant une poussée douloureuse aiguë du côté de toutes ses articulations antérieurement malades; le pouce droit s'est tuméfié, sa face dorsale est devenue un peu rouge, puis le lendemain tout avait disparu.

Autopsie pratiquée le 18 mars, avec M. L. Dor, chef du laboratoire de la Clinique.

1° *Poumons.* Les poumons sont adhérents à la paroi thoracique au niveau de leur sommet; dans les trois quarts inférieurs, ils sont libres; à ce niveau, la plèvre contient environ un demi-litre de liquide séro-fibrineux. A la coupe, les poumons présentent des lésions d'une broncho-pneumonie tuberculeuse, si confluente que le lobe supérieur a presque l'apparence d'une pneumonie caséeuse; dans le lobe inférieur, on trouve des noyaux de ramollissement disséminés.

Les lésions sont bilatérales, mais plus étendues à gauche qu'à droite. Il n'y a pas de véritables cavernes, mais simplement de petits foyers de ramollissement du volume d'une noisette.

Nombreux ganglions au hile.

2° *Cœur.* Le cœur baigne dans un liquide séreux assez abondant. Les gros vaisseaux de la base sont entièrement adhérents et un tissu néoformé unit l'artère pulmonaire et l'aorte.

Le cœur droit ne présente pas de lésion valvulaire.

Dans le cœur gauche, on trouve : a) *une insuffisance aortique*, produite par des végétations papillomateuses, siégeant sur le bord libre des valvules sigmoïdes et rendant leur rapprochement impossible; à l'épreuve de l'eau, le liquide fuit très vite : b) *une endocardite mitrale*, caractérisée aussi par des végétations siégeant sur le bord orificiel de la valvule; la base des valvules est épaissie et indurée; la couleur de l'endocarde est jaune; il y a de petites plaques athéromateuses; aucune zone rouge, congestionnée, pouvant faire songer à une lésion récente.

Pas d'hypertrophie du cœur; son poids est de 270 grammes.

3° *Foie.* Volumineux; un peu muscade.

4° *Rein.* Capsule légèrement adhérente. A la coupe, atrophie par places de la couche corticale.

5° *Ovaires.* Scléro-kystiques.

Examen des articulations. — a) *Articulation tibio-tarsienne.* La capsule

articulaire est épaissie; elle mesure 1 centimètre par endroits; elle est fongueuse et nettement tuberculeuse. A l'ouverture, on trouve un peu de liquide séro-purulent. L'astragale a ses cartilages érodés en plusieurs points.

Sur la face inférieure du tibia, on remarque une bande pénétrant d'arrière en avant, qui traverse à peu près le cartilage et dans laquelle le tissu cartilagineux est remplacé par un tissu fibreux, rouge, qui tranche par sa couleur bien nettement sur le fond blanc du cartilage.

Ce processus est d'ailleurs identique à celui qui a érodé les bords du cartilage de l'astragale; là aussi, on voit que le tissu cartilagineux est remplacé d'abord par un tissu fibreux rouge, qui se substitue à lui, puis qui devient fongueux et s'élimine en laissant à nu le tissu osseux.

Dans les gaines tendineuses, on constate des lésions de même ordre; alors que certaines gaines ouvertes sont tout à fait blanches, d'autres présentent des taches rouges, irrégulières, et ces taches se transforment petit à petit en élevures d'abord, puis en véritables fongosités, dont la nature tuberculeuse est évidente.

Dans les autres articulations du pied (astragalo-calcanéenne, astragalo-scaphoïdienne, calcanéo-cuboïdienne), on note des lésions analogues, mais tout à fait au début; les bords des cartilages ne sont pas nets; il existe des dentelures rougeâtres au niveau desquelles le tissu cartilagineux a disparu.

b) *Articulation du coude droit.* Il y a, sur le cubitus, au niveau du sillon formé par la face antérieure de l'olécrâne et la base de l'apophyse coronoïde, une bande horizontale de plus de 1 centimètre de longueur et de 2 à 3 millimètres d'épaisseur, qui est constituée par une lésion identique à celle du plateau tibial; le cartilage a disparu et se trouve remplacé par du tissu fibreux rougeâtre.

D'autre part, derrière l'humérus, dans la cavité olécrânienne, se voit un *œdème gélatineux* tout à fait anormal, qui remplit la cavité et limite un peu les mouvements d'extension du cubitus, se trouvant alors comprimé et refoulé de tous les côtés, notamment en haut, au-dessous du triceps. Cet œdème n'est pas enkysté, comme s'il s'agissait d'une bourse séreuse enflammée; il est diffus et semble provenir d'une inflammation de la synoviale elle-même. On a l'impression que du liquide synovial gélatineux et filant a été injecté sous une certaine tension dans les mailles du tissu cellulaire de la région.

c) *Articulation du pouce droit.* On trouve, sur les deux surfaces articulaires, une érosion des cartilages, occupant près du tiers de leur surface, et située du côté de la face palmaire. Os sésamoïdes normaux.

d) *Épaule droite.* Sur la tête de l'humérus, au voisinage de la tubérosité bicipitale et au niveau du bord du cartilage, un petit point rouge, semblable à ceux qui ont été décrits. Cavité glénoïde de l'omoplate normale.

Les autres articulations n'ont pas été examinées, mais l'absence de tout signe clinique permet de supposer leur intégrité anatomique.

Des inoculations avec le produit recueilli dans l'intérieur des articulations, ont été faites au cobaye, par M. L. Dor; elles ont été toutes positives, ce qui démontre bien la nature de l'affection. Disons aussi que chez l'un des

cobayes, il y a eu reproduction des végétations valvulaires, trouvées chez la malade; fait important au point de vue doctrinal, et sur lequel M. Dor se réserve d'attirer l'attention.

Obs. II (Recueillie à la clinique de M. Poncet). — *Tuberculose pulmonaire ancienne. — Premières manifestations articulaires d'apparence rhumatismale remontant à deux ans. — Il y a deux mois, rhumatisme articulaire aigu (rhumatisme tuberculeux) avec localisation au niveau de l'articulation de la première et de la deuxième phalange du médius droit. — Ostéo-arthrite tuberculeuse suppurée de cette articulation. — Désarticulation du doigt. — Inoculations positives au cobaye.*

D. J., âgée de quarante-cinq ans, tisseuse, demeurant à Bourgoin (Isère), entre à l'Hôtel-Dieu, salle Sainte-Anne, service de M. Poncet, le 28 mars 1901.

On ne trouve rien dans ses antécédents héréditaires. Enfant naturel, elle ignore si ses parents existent.

Personnellement, pas de maladie grave antérieurement; dans son enfance, elle a eu des adénites cervicales nombreuses, qui n'ont disparu qu'au moment de la puberté; pas de signe de kératite ou d'otite moyenne. Réglée à onze ans, très régulièrement; actuellement, les règles sont irrégulières (ménopause).

Mariée; une fille de treize ans qui a eu des adénites cervicales, une otite moyenne.

La malade n'a jamais été très robuste; elle exerce un métier pénible, elle travaille dix heures par jour; son alimentation est régulière et suffisante. Elle est sujette à s'enrhumer, elle a toussé beaucoup, a craché souvent du sang. Depuis trois ans, chaque hiver, les phénomènes pulmonaires ont augmenté : la toux est devenue plus fréquente, avec des crachats purulents, parfois striés de sang.

Les premiers phénomènes articulaires datent de deux ans; à ce moment, la malade a eu des douleurs dans la hanche gauche; on la soigna pour une névralgie sciatique. Le tout dura quinze jours; il y eut un peu de température et quelques phénomènes généraux. A la suite de cette attaque douloureuse, aucun autre symptôme.

Il y a deux mois, subitement, sans cause connue, sans phénomènes précurseurs, la région du *cou-de-pied droit* se tuméfia, devint très douloureuse, empêchant complètement la marche; il y eut de la température, de l'insomnie; la région devint rouge, tendue, si bien que l'on crut un instant à un abcès prêt à s'ouvrir; il n'en fut rien. Quinze jours après, la douleur s'atténuait, la tuméfaction diminuait; l'articulation devenait peu à peu mobile.

Les phénomènes aigus du côté du pied droit avaient à peine disparu que les *deux épaules* se prirent; il y eut de la douleur, un peu de gêne dans les mouvements; un vésicatoire fut placé sur la région malade et les douleurs cessèrent assez vite.

En même temps, la *main droite* en entier se prenait. Déjà, au début des

douleurs du pied, la malade se plaignait bien d'une certaine gêne dans les mouvements des doigts et du poignet; c'est seulement lorsque les phénomènes douloureux du côté des autres articulations s'atténuèrent, que les doigts furent immobilisés. Le médius devint très rapidement rouge, tuméfié; les autres doigts furent enraidis; tout mouvement était très douloureux.

Les phénomènes aigus semblent s'être localisés spécialement sur le médius; celui-ci devint volumineux; un abcès se forma au niveau de l'articulation de la deuxième et de la première phalange; il s'ouvrit et il s'écoula un peu de pus lié, jaunâtre.

A peu près à la même époque, le *coude droit* s'enraidit et devint douloureux; cependant, tout disparut assez vite du côté de cette articulation.

La malade vient à l'hôpital surtout pour les lésions persistantes du côté du médius.

Voici ce que révèle son examen.

1° *Membre supérieur droit.* — Le *médius* présente un gonflement au niveau de l'articulation de la première et de la deuxième phalange; le doigt a l'aspect d'un fuseau; la peau est rouge; il existe une petite ulcération du côté externe; la lésion semble localisée à l'articulation; tout mouvement de celle-ci est impossible et douloureux.

Dans les mouvements provoqués, on note un bruit de noix caractéristique, indiquant l'usure, la disparition des cartilages. La gaine du médius est intacte.

Les *autres doigts* n'ont pas de lésion apparente; les mouvements des phalanges sont incomplets et douloureux; au petit doigt, l'articulation de la première et de la deuxième phalange est en flexion presque totale; l'ankylose est complète.

Les *ongles* sont recourbés en bec de perroquet.

Rien au poignet.

Au *coude*, pas de craquements.

A l'*épaule*, craquements légers, passagers.

Pas de ganglion épitrochléen; sous l'aisselle, on note un empâtement diffus; il y a eu, paraît-il, des ganglions qui ont disparu.

2° *Membre inférieur droit.* — L'*articulation tibio-tarsienne* présente un gonflement marqué à la région externe; la malléole externe est douloureuse à la pression; les coulisses des péroniers sont œdématiées; quelques points douloureux diffus péri-articulaires; quelques craquements pendant les mouvements. Pas de douleur à la pression du talon. Pas de ganglions inguinaux.

Les autres articulations sont absolument indemnes.

Examen des poumons. — Légère submatité au sommet gauche; matité plus marquée au sommet droit.

A gauche, respiration rude; ni râles, ni craquements, ni bronchophonie.

A droite, craquements passagers après la toux; gros râles muqueux, au niveau du milieu du poumon.

Rien aux bases.

Le reste de l'examen de la malade est négatif; pas de température, pas d'albumine dans les urines.

9 avril 1901. — Désarticulation du médius avec résection de la tête métacarpienne correspondante. Pansement à plat.

La malade quitte l'hôpital quinze jours après, guérie de son amputation; les phénomènes articulaires persistent toujours.

Des inoculations faites au cobaye (L. Dor) ont été positives.

Obs. III (Due à l'obligeance de notre collègue M. V. Hau, recueillie dans le service de M. Poncet). — *Bronchite; pleurésie gauche et tuberculose testiculaire suppurée du même côté datant de trois ans; lésions guéries. Rhumatisme articulaire aigu (rhumatisme tuberculeux) il y a un an; disparition de douleurs qui se localisèrent à la hanche droite et à la colonne vertébrale; actuellement coxalgie plastique (coxo-tuberculose sans abcès, sans fongosités apparentes). Mal de Pott avec abcès du volume des deux poings, occupant la fosse iliaque correspondante.*

I. J., âgé de quarante-quatre ans, manœuvre, entre à l'Hôtel-Dieu, salle Saint-Philippe, service de M. Poncet, le 1er avril 1901.

Dans ses antécédents héréditaires : mère morte à l'âge de trente et un ans, de la variole hémorragique; père vivant, bien portant; un frère, une sœur en bonne santé.

Personnellement, marié; a eu six enfants; deux sont morts de convulsions dans l'enfance; un autre de méningite, un quatrième est venu avant terme. Les deux autres sont bien portants.

Pas de maladie avant l'âge de quarante ans; le malade a toujours exercé une profession très pénible.

Il y a trois ans, il eut une bronchite et une pleurésie gauche; il resta trois mois au lit; il se souvient que l'année précédente, un petit abcès se forma à la face inférieure du scrotum et s'ouvrit à l'extérieur. Le scrotum présente, encore aujourd'hui, une cicatrice en cul de poule, adhérente au testicule. Ces affections ne retentirent pas beaucoup sur l'état général; quelques mois après la pleurésie, I. J. reprit une santé normale.

L'année dernière, au mois d'août, le malade avait pris l'habitude, après son travail, de se coucher dans une cave; il fut pris brusquement, du jour au lendemain, de douleurs articulaires qui l'obligèrent à rester au lit; elles survinrent une nuit, débutèrent par la région lombaire, puis, trois jours après, elles passèrent au genou gauche et au pied gauche. Le genou gauche était œdématié, douloureux, rouge; le pied gauche ne changea pas d'aspect, la douleur fut, du reste, légère. Le pied droit devint également douloureux. Un médecin appelé fit le diagnostic de rhumatisme articulaire aigu.

Ces phénomènes douloureux durèrent huit à dix jours, puis disparurent; ils se localisèrent ensuite à la région lombaire et à la hanche droite; c'est pour cette dernière lésion que le malade vient à l'hôpital.

On constate que l'articulation de la hanche est relativement mobile; il n'y a pas de douleur bien vive dans les mouvements forcés.

A l'exploration de la colonne vertébrale, on note un point douloureux à la pression, au milieu de la cinquième vertèbre lombaire. L'examen de la fosse iliaque droite révèle un abcès du volume des deux poings, allongé, résistant, peu douloureux, peu fluctuant. Il se dirige vers la colonne vertébrale; il ne se prolonge pas du côté de la cuisse. Le toucher rectal montre que cette tuméfaction est dépressible; l'exploration de l'os iliaque n'est pas douloureuse.

Pas de troubles de la sensibilité, des réflexes; pas de faiblesse musculaire.

Au poumon gauche, on constate, du côté de l'ancienne pleurésie, l'abolition des vibrations, la diminution du murmure vésiculaire.

L'état général est relativement bon.

Obs. IV [1]. — *Ancienne pleurésie; tuberculose pulmonaire à évolution lente; cavités aux deux sommets, surtout à droite. — Polyarthrite chronique déformante, spécialement des pieds, des mains et des genoux. Poussées aiguës généralisées, intermittentes. — Endocardite mitrale ancienne n'ayant pas déterminé de rétrécissement ou d'insuffisance appréciables, pas d'hypertrophie du cœur. — Endocardite aiguë mitrale terminale, avec péricardite sèche interne généralisée, sans granulations, sans liquide.*

M... M.., âgée de trente-huit ans (en l'année 1892), tisseuse, a fait à l'hôpital de la Croix-Rousse, salle Sainte-Clotilde, soixante-dix-sept mois de séjour dans l'espace de neuf ans (1892-1901). Elle a été successivement dans les services de MM. Lannois, Mouisset, Roque et Devic. Nous l'avons observée pendant six mois (1899) dans le service de M. le Professeur agrégé Roque, dont nous étions alors l'interne.

Antécédents héréditaires. Père mort jeune, probablement de bacillose; mère morte âgée, de maladie indéterminée.

Personnellement, elle a toujours été malade, notamment pendant son enfance; plusieurs cicatrices d'adénopathies suppurées du cou. Elle est venue à Lyon, à l'âge de douze ans, comme apprentie dans une maison où elle travaillait beaucoup et était assez mal nourrie.

Veuve; mari mort, il y a trois ans, d'affection indéterminée; a eu trois enfants, tous morts en bas-âge, de maladies inconnues.

En 1889, *pleurésie* survenue sans cause connue, six mois après un accouchement; elle dura trois mois; on ne fit pas de ponction.

En 1890, premières hémoptysies pour lesquelles la malade a fait un séjour d'un mois à l'hôpital.

C'est un mois environ après la guérison de la pleurésie que la malade a pris un *rhumatisme articulaire aigu*, qui a duré quinze jours. Depuis cette époque, de temps en temps, elle a eu des douleurs articulaires.

Le 2 décembre 1894, on trouve sur l'observation : amaigrissement, toux fréquente, expectoration muco-purulente. Râles humides aux deux

1. Nous remercions M. Devic, professeur agrégé, médecin des hôpitaux, de la bienveillance avec laquelle il nous a fourni les renseignements relatifs au dernier séjour et à l'autopsie de cette malade.

Le reste de l'examen de la malade est négatif; pas de température, pas d'albumine dans les urines.

9 avril 1901. — Désarticulation du médius avec résection de la tête métacarpienne correspondante. Pansement à plat.

La malade quitte l'hôpital quinze jours après, guérie de son amputation; les phénomènes articulaires persistent toujours.

Des inoculations faites au cobaye (L. Dor) ont été positives.

Obs. III (Due à l'obligeance de notre collègue M. V. Hau, recueillie dans le service de M. Poncet). — *Bronchite; pleurésie gauche et tuberculose testiculaire suppurée du même côté datant de trois ans; lésions guéries. Rhumatisme articulaire aigu (rhumatisme tuberculeux) il y a un an; disparition de douleurs qui se localisèrent à la hanche droite et à la colonne vertébrale; actuellement coxalgie plastique (coxo-tuberculose sans abcès, sans fongosités apparentes). Mal de Pott avec abcès du volume des deux poings, occupant la fosse iliaque correspondante.*

I. J., âgé de quarante-quatre ans, manœuvre, entre à l'Hôtel-Dieu, salle Saint-Philippe, service de M. Poncet, le 1er avril 1901.

Dans ses antécédents héréditaires : mère morte à l'âge de trente et un ans, de la variole hémorragique; père vivant, bien portant; un frère, une sœur en bonne santé.

Personnellement, marié; a eu six enfants; deux sont morts de convulsions dans l'enfance; un autre de méningite, un quatrième est venu avant terme. Les deux autres sont bien portants.

Pas de maladie avant l'âge de quarante ans; le malade a toujours exercé une profession très pénible.

Il y a trois ans, il eut une bronchite et une pleurésie gauche; il resta trois mois au lit; il se souvient que l'année précédente, un petit abcès se forma à la face inférieure du scrotum et s'ouvrit à l'extérieur. Le scrotum présente, encore aujourd'hui, une cicatrice en cul de poule, adhérente au testicule. Ces affections ne retentirent pas beaucoup sur l'état général; quelques mois après la pleurésie, I. J. reprit une santé normale.

L'année dernière, au mois d'août, le malade avait pris l'habitude, après son travail, de se coucher dans une cave; il fut pris brusquement, du jour au lendemain, de douleurs articulaires qui l'obligèrent à rester au lit; elles survinrent une nuit, débutèrent par la région lombaire, puis, trois jours après, elles passèrent au genou gauche et au pied gauche. Le genou gauche était œdématié, douloureux, rouge; le pied gauche ne changea pas d'aspect, la douleur fut, du reste, légère. Le pied droit devint également douloureux. Un médecin appelé fit le diagnostic de rhumatisme articulaire aigu.

Ces phénomènes douloureux durèrent huit à dix jours, puis disparurent; ils se localisèrent ensuite à la région lombaire et à la hanche droite; c'est pour cette dernière lésion que le malade vient à l'hôpital.

On constate que l'articulation de la hanche est relativement mobile; il n'y a pas de douleur bien vive dans les mouvements forcés.

A l'exploration de la colonne vertébrale, on note un point douloureux à la pression, au milieu de la cinquième vertèbre lombaire. L'examen de la fosse iliaque droite révèle un abcès du volume des deux poings, allongé, résistant, peu douloureux, peu fluctuant. Il se dirige vers la colonne vertébrale; il ne se prolonge pas du côté de la cuisse. Le toucher rectal montre que cette tuméfaction est dépressible; l'exploration de l'os iliaque n'est pas douloureuse.

Pas de troubles de la sensibilité, des réflexes; pas de faiblesse musculaire.

Au poumon gauche, on constate, du côté de l'ancienne pleurésie, l'abolition des vibrations, la diminution du murmure vésiculaire.

L'état général est relativement bon.

Obs. IV [1]. — *Ancienne pleurésie; tuberculose pulmonaire à évolution lente; cavités aux deux sommets, surtout à droite. — Polyarthrite chronique déformante, spécialement des pieds, des mains et des genoux. Poussées aiguës généralisées, intermittentes. — Endocardite mitrale ancienne n'ayant pas déterminé de rétrécissement ou d'insuffisance appréciables, pas d'hypertrophie du cœur. — Endocardite aiguë mitrale terminale, avec péricardite sèche interne généralisée, sans granulations, sans liquide.*

M... M.., âgée de trente-huit ans (en l'année 1892), tisseuse, a fait à l'hôpital de la Croix-Rousse, salle Sainte-Clotilde, soixante-dix-sept mois de séjour dans l'espace de neuf ans (1892-1901). Elle a été successivement dans les services de MM. Lannois, Mouisset, Roque et Devic. Nous l'avons observée pendant six mois (1899) dans le service de M. le Professeur agrégé Roque, dont nous étions alors l'interne.

Antécédents héréditaires. Père mort jeune, probablement de bacillose; mère morte âgée, de maladie indéterminée.

Personnellement, elle a toujours été malade, notamment pendant son enfance; plusieurs cicatrices d'adénopathies suppurées du cou. Elle est venue à Lyon, à l'âge de douze ans, comme apprentie dans une maison où elle travaillait beaucoup et était assez mal nourrie.

Veuve; mari mort, il y a trois ans, d'affection indéterminée; a eu trois enfants, tous morts en bas-âge, de maladies inconnues.

En 1889, *pleurésie* survenue sans cause connue, six mois après un accouchement; elle dura trois mois; on ne fit pas de ponction.

En 1890, premières hémoptysies pour lesquelles la malade a fait un séjour d'un mois à l'hôpital.

C'est un mois environ après la guérison de la pleurésie que la malade a pris un *rhumatisme articulaire aigu*, qui a duré quinze jours. Depuis cette époque, de temps en temps, elle a eu des douleurs articulaires.

Le 2 décembre 1894, on trouve sur l'observation : amaigrissement, toux fréquente, expectoration muco-purulente. Râles humides aux deux

1. Nous remercions M. Devic, professeur agrégé, médecin des hôpitaux, de la bienveillance avec laquelle il nous a fourni les renseignements relatifs au dernier séjour et à l'autopsie de cette malade.

N^os	AUTEURS ET ANNÉES	SYMPTÔMES ET DIAGNOSTIC	OPÉRATION	RÉSULTAT	EXAMEN MACROSCOPIQUE	EXAMEN MICROSCOPIQUE
2	Jacobs, 1899.	F., 48 ans, nullipare, fibromes utérins, annexite. A gauche, tumeur juxta-utérine arrondie, immobile, très douloureuse, prise pour un pyosalpinx. Depuis 3 ans, menstruation irrégulière et douloureuse.	Jacobs. *Hystérectomie vaginale totale*, par morcellement. Difficultés tenant aux adhérences.	—	Salpingite. La trompe gauche, très allongée, du volume du petit doigt, présente à son extrémité externe, vers le pavillon, une tumeur arrondie, rénitente, grosse comme une mandarine, à surface péritonéale très adhérente. Elle est formée d'une coque musculo-péritonéale, à contenu sébacé et calcaire. Ovaire normal, sauf quelques petits kystes séreux.	Kyste dermoïde de structure simple. Il ne peut être question d'un kyste du ligament large.
3	Notto, 1900.	F., 25 ans. *Diagnostic :* Kyste de l'ovaire à développement intrapelvien.	Notto. *Salpingectomie* : La tumeur était pédiculisable; elle fut rompue pendant l'extirpation; il s'en échappa un liquide clair. Tamponnement à la Mikulicz.	Guérison.	Volume d'une très grosse orange. Petit kyste dans l'ovaire correspondant; l'autre était microkystique. Les connexions de la tumeur permettent d'éliminer les kystes dermoïdes de l'ovaire et ceux du ligament large et d'affirmer l'origine tubaire.	—

RHUMATISME TUBERCULEUX

OU PSEUDO-RHUMATISME INFECTIEUX D'ORIGINE BACILLAIRE

(NOUVELLES OBSERVATIONS)

Par M. PATEL,

Interne des hôpitaux de Lyon,
Aide d'anatomie à la Faculté.

(*Travail de la clinique de M. le Professeur A. Poncet.*)

Pendant le dernier semestre d'internat que nous avons passé à la Clinique de M. Poncet, il nous a été donné d'observer, chez des tuberculeux, diverses modalités de lésions articulaires, qui constituent bien, ainsi qu'on le verra par les observations citées plus loin, des manifestations très typiques, d'apparence rhumatismale, de l'infection tuberculeuse sur l'appareil articulaire. Nous faisons suivre ces observations de deux autres cas, qui nous ont été communiqués par deux médecins des plus distingués de notre ville, le Dr L. Patel et le Dr Rafin, et qui ont, pour nous, cette valeur d'avoir été recueillis à une époque à laquelle M. Poncet n'avait pas encore parlé du rhumatisme tuberculeux, et alors que la simultanéité de ces lésions, dites alors rhumatismales, avec les manifestations pulmonaires et osseuses, très nettement tuberculeuses, demeurait inexpliquée.

Dans cette nouvelle voie de recherches, nous avons été précédé par diverses communications de M. Poncet, soit au Congrès de Chirurgie [1], soit à la Société de Médecine de Lyon [2], et par les intéressantes communications au même Congrès, de MM. Bérard et Destot, sur les polyarthrites tuberculeuses déformantes. Mais le travail dont nous nous sommes plus particulièrement inspiré est l'importante note de MM. Bérard et Mailland (*Rhumatisme tuberculeux ou pseudo-rhumatisme infectieux d'origine bacillaire. Formes de tuberculose articulaire simulant divers types de rhumatismes.*

1. *Congrès Français de Chirurgie*, 1897, page 732.
2. *Société nationale de Médecine de Lyon*, et *Gaz. Médicale*, 1900

Quelques jours après, des craquements apparaissent à un sommet, puis, très rapidement, les lésions s'accentuent. Au bout de deux mois, la malade mourait en pleine tuberculose pulmonaire aiguë; les phénomènes articulaires n'avaient pas reparu depuis le début des symptômes pulmonaires.

Obs. VII (Due à l'obligeance de M. le Dr Rafin). — *Ostéite iliaque de nature tuberculeuse. — Rhumatisme tuberculeux aigu polyarticulaire.*

F. L., âgé de seize ans, est vu le 5 octobre 1898, par M. le Dr Rafin; sa mère est vivante, tuberculeuse pulmonaire; lui-même a eu une bronchite il y a cinq ans. Il vient pour une douleur à la racine de la cuisse droite, survenue il y a trois semaines, disparaissant au repos, mais gênant la marche; les articulations du genou et de la hanche sont indemnes, ainsi que la colonne vertébrale; il y a des ganglions à l'aine, des deux côtés surtout à droite; on constate dans la fosse iliaque droite une induration qui siège au voisinage immédiat de l'os iliaque, près de l'épine iliaque antéro-inférieure. L'état général est médiocre; l'enfant est pâle et présente un certain degré d'infantilisme; pas d'albumine.

24 mai 1898. — Le malade a gardé le repos; l'induration a augmenté : elle occupe une portion étendue de la fosse iliaque, s'étend en haut jusqu'à la crête iliaque et en dedans jusqu'à l'épine du pubis. Le diagnostic est hésitant entre une ostéite iliaque et une adénite; le malade quitte l'hôpital.

5 novembre 1899. — Le malade revient avec un gros abcès froid de la région antéro-externe de la cuisse droite, descendant à 20 centimètres de la crête iliaque. L'induration se sent nettement contre la face interne de l'os iliaque; le diagnostic d'*ostéite iliaque* s'impose. L'abcès est incisé sur toute sa longueur. Son contenu est épais, fibrineux, et renferme un petit fragment osseux; l'abcès conduit sur un foyer osseux siégeant entre les deux épines iliaques antérieures; il existe une véritable trépanation de l'os; le trajet est rempli de fongosités; le bord antérieur de l'os est enlevé de manière à transformer le tunnel osseux en une large tranchée ouverte en avant. Curetage, cautérisation, pansement à plat.

9 novembre. — Bon état, pas de température.

17 novembre. — Brusque ascension de la température qui atteint 39°2; en même temps, *symptômes de rhumatisme.* La crise a débuté par des douleurs à l'index, puis à l'auriculaire, puis au poignet et enfin à l'épaule; tout ceci à droite. Le poignet est un peu tuméfié, les mouvements du poignet et de l'épaule sont douloureux. Le malade prend 6 grammes de salicylate de soude en 6 jours; pendant les quatre derniers jours il a pris quatre grammes d'antipyrine par jour. La crise a duré treize jours ; le genou droit a été douloureux quelques jours après; mais cette localisation a été peu importante; elle ne s'est à peu près pas accompagnée de gonflement; la température s'est élevée à 39°.

10 janvier 1900. — Le malade n'a plus eu de fièvre, ni de douleur. Le trajet fistuleux est cicatrisé.

6 février 1900. — Le malade revient en se plaignant d'une douleur siégeant dans la colonne vertébrale, localisée à la première vertèbre dorsale.

Petite saillie en arrière de la vertèbre; la pression est douloureuse en ce point; les mouvements de la tête sont un peu gênés.

25 février 1900. — Le malade a gardé le repos jusqu'à ce jour; son état s'est amélioré. On pense qu'il s'agit d'une poussée articulaire, semblable aux précédentes.

Nous aurions pu multiplier les observations de ce genre qui, nous en sommes convaincu, d'après notre champ limité d'étude, sont loin d'être rares. Si l'on ajoute celles qui ont été publiées par MM. Bérard et Mailland, Barjon et Drevet, on arrive à un nombre suffisant pour établir des données cliniques déjà très complètes. En tenant compte des seuls faits qu'il avait observés, M. Poncet déclarait depuis longtemps que le diagnostic de rhumatisme tuberculeux devait être posé nettement. Les constatations anatomiques faites dans l'Observation I, les inoculations positives qui les ont accompagnées, ne laissent aucun doute sur l'idée première : *l'infection tuberculeuse, au cours de son évolution, peut donner lieu à des manifestations articulaires de divers ordres.*

Si l'on tient compte de la grande fréquence de la tuberculose, on ne s'explique le silence des auteurs sur le rhumatisme tuberculeux que par l'ignorance de la relation de cause à effet entre le poison bacillaire et ses manifestations rhumatismales du côté des articulations. Deux points sont tout d'abord, sinon à élucider, tout au moins à rappeler : d'une part, la signification du terme rhumatisme, pris dans son sens le plus général; de plus, le polymorphisme des manifestations tuberculeuses dans l'économie.

1° *Les rhumatismes au cours des infections.* — Depuis les travaux de Bouchard et de ses élèves, les deux termes de rhumatisme aigu et de rhumatisme chronique sont bien distincts, au point de vue clinique, sinon au point de vue pathogénique : c'était une séparation importante, une déchéance du vieux mot *rhumatisme*, qui s'appliquait à toute arthropathie, quelle qu'elle fût, et dont Baillou avait déjà commencé le démembrement, en isolant la goutte, devenue depuis une maladie à formule chimique bien nette.

Bouchard fit plus encore : le rhumatisme articulaire aigu fut démembré; un grand nombre de manifestations qui affectaient ses allures furent rangées en dehors; il s'agissait de *pseudo-rhumatismes*, qui ne devenaient qu'une manifestation ou une complication de la maladie au cours de laquelle ils se produisaient. Cette loi est énoncée dans la thèse de Bourcy, qui s'exprime ainsi : « Toutes les maladies infectieuses peuvent présenter parmi leurs manifestations contingentes des déterminations articulaires, distinctes du vrai rhumatisme et relevant de l'infection générale de l'économie, que cette

infection soit la maladie première ou une infection surajoutée ».

Le rhumatisme blennorragique a été l'un des premiers séparés. On ne discute plus aujourd'hui, comme en 1866 à la Société médicale des Hôpitaux, pour savoir s'il s'agit d'une infection articulaire aiguë ou d'une diathèse rhumatismale réveillée par la blennorragie; les rapports avec la gonococcie sont des plus nets.

Grâce aux travaux de Lannelongue, Marfan, Max Schuller, Achalme, etc., on a créé toute la série des *pseudo-rhumatismes infectieux*. On a vu des manifestations articulaires de tous ordres, dans la scarlatine, la variole, la diphtérie, la grippe, la rougeole, la varicelle, la chlorose, l'infection utérine (puerpéralité, métrite, etc.).

Que deviennent alors les dénominations de rhumatisme aigu et de rhumatisme chronique?

Le *rhumatisme articulaire aigu* polyarticulaire, mobile, à manifestations cardiaques, influencé par le salicylate de soude ou l'antipyrine, constitue une entité morbide bien définie actuellement, que personne ne songe à contester. On ne sait s'il s'agit d'une maladie infectieuse, comme l'avait voulu Hueter, comme Fleischner avait cru le vérifier. A côté de lui, il existe des modalités, peu différentes au point de vue clinique, bien distinctes cependant au point de vue bactériologique. Successivement Thiroloix, Achalme, Triboulet, Coyon, Oppenheim, Charrin ont décrit des bacilles différents. Que signifie cette divergence, sinon que le rhumatisme articulaire aigu n'est que l'expression d'infections diverses. Comme le terme d'ostéomyélite, il désigne un aspect clinique, souvent bien tranché, n'ayant que la valeur d'un syndrome, et ne répondant pas à des données étiologiques ou pathogéniques.

Il en est de même pour le *rhumatisme chronique*. Ce qui a fait longtemps son unité, c'est une caractéristique anatomo-pathologique presque constante. Charcot avait décrit, dans tous les cas, mêmes lésions des cartilages, mêmes lésions des synoviales. L'anatomie pathologique ne peut servir à établir une classification; elle fait constater une résultante, mais non une évolution. « Si l'on connaissait, disent MM. Teissier et Roque, la pathogénie de ces arthrites chroniques, si on avait pénétré le mécanisme exact de leur production et si on savait les refaire à volonté, leur pathogénie serait élucidée. »

On est réduit à des hypothèses, qui ont un réel degré de vraisemblance. On a démembré cette grande classe, et, à un point de vue clinique, on a distingué le rhumatisme articulaire chronique, suivant qu'il succède au rhumatisme aigu, suivant qu'il survient

chez des sujets que l'on désigne sous le nom d'arthritiques, ou qu'il se développe sur un terrain préparé par une infection.

En prenant cette dernière catégorie seulement, on voit que le démembrement a été poussé très loin. Bouchard a décrit toute une variété microbienne que l'on pouvait y trouver; Triboulet, Barjon, Massalongo en ont fait un syndrome, lui attribuant une valeur réelle au point de vue clinique, mais nulle au point de vue pathogénique.

On a signalé le rhumatisme chronique dans la scarlatine, l'érysipèle; on a décrit une polyarthrite blennorragique déformante, pseudo-noueuse (Fournier).

Nous voyons donc que toutes les infections peuvent s'accompagner de manifestations articulaires, aiguës ou chroniques. Pourquoi la tuberculose ferait-elle exception? *A priori*, le fait semble impossible.

2° *Polymorphisme des manifestations tuberculeuses dans l'organisme.*

Ce qui a contribué peut-être le plus à retarder l'évolution de cette opinion, c'est l'idée que l'on se faisait des manifestations articulaires de la tuberculose. Bonnet donnait, dans ses descriptions magistrales, comme caractéristique de la tuberculose articulaire, la triade suivante : fongosités, caséification, pus.

Aujourd'hui, cette donnée nous semble insuffisante. On sait que la tuberculose n'est pas une dans ses manifestations.

En ce qui concerne la tuberculose osseuse, longtemps, le pus, les fongosités, étaient considérés comme les seules manifestations de cette infection. La carie sèche de Wolkmann n'a été regardée comme tuberculeuse que depuis fort peu de temps.

Pour les synoviales, on a démontré aussi que la tuberculose n'était pas, dans tous les cas, une lésion destructive; on lui a rattaché, depuis, les synovites à grains riziformes et certaines synovites plastiques.

Pour l'intestin enfin (et nous pourrions multiplier les exemples), à côté du processus destructeur, n'a-t-on pas les tuberculoses guéries, synonymes de lésions plastiques, les tuberculoses hypertrophiques, synonymes d'une infection atténuée, laissant à l'organisme le moyen de se défendre?

On se demande alors pourquoi il n'en serait pas de même pour les articulations, pourquoi, pour arriver à la granulie et à la tumeur blanche, il n'y aurait pas toute une série d'intermédiaires, pourquoi, au niveau d'un interligne articulaire, la tuberculose ne pourrait pas amener des lésions atténuées à des degrés divers.

Kœnig, Socin, en multipliant les formes de la tuberculose articu-

laire, avaient déjà commencé ce travail, en se basant presque uniquement sur des considérations anatomiques, sans faire entrer en ligne de compte la cause première, l'infection modificatrice des lésions.

En nous appuyant sur ces deux propositions : existence de manifestations articulaires dans les infections; polymorphisme des manifestations de l'infection tuberculeuse, on voit qu'il est logique, au nom de la pathologie générale, d'admettre qu'il peut exister dans l'infection tuberculeuse des manifestations articulaires, et que ces manifestations peuvent être de différents ordres.

I. — Rapports de l'infection tuberculeuse et des manifestations articulaires.

On a bien admis qu'il existait entre la tuberculose et le rhumatisme, ce dernier étant considéré comme diathèse, une sorte d'antagonisme; cependant certains auteurs, se rappelant ce fait, ont pensé, un instant, donner aux manifestations articulaires chez un tuberculeux la valeur d'un symptôme de l'infection première. C'est ainsi que s'exprime Laveran, au sujet d'un malade envoyé avec le diagnostic de rhumatisme articulaire aigu, et mort dix jours après avec des phénomènes de tuberculose aiguë. « Je serais porté à croire que chez les sujets qui meurent de tuberculose aiguë, on trouverait des granulations sur les synoviales articulaires, ce qui expliquerait les douleurs articulaires dont se plaignent les malades. La confusion possible de la tuberculose aiguë avec le rhumatisme est un fait clinique intéressant; il faudra se méfier à l'avenir de ces rhumatismes articulaires aigus qui s'accompagnent de pleurésie ou de méningite. » Ainsi était décrite une forme rare de tuberculose articulaire, mentionnée encore par M. Pollosson et d'autres observateurs : *la granulie des synoviales.*

La coexistence d'accidents rhumatismaux et tuberculeux a été signalée par Lacase Dori et Eloy. Ces auteurs, étudiant le rhumatisme chronique chez l'enfant, ont attiré l'attention sur l'existence possible du rhumatisme et de l'arthrite fongueuse; beaucoup de ces malades ont des cicatrices strumeuses ou des antécédents tuberculeux et meurent de tuberculose. Charcot avait vu combien étaient fréquents les accidents tuberculeux chez les sujets atteints de rhumatisme chronique déformant et, en 1889, Cognard intitulait sa thèse : *Rhumatisme articulaire progressif et tuberculose.*

Malgré tout, derrière le terme de rhumatisme, se cachait toujours l'idée de la diathèse. En éliminant les sujets rhumatisants devenus

secondairement tuberculeux, on trouverait nombre de cas dans lesquels il s'agissait de rhumatisme tuberculeux.

Le rapport qui existe entre les deux manifestations de l'infection tuberculeuse semble ressortir nettement des observations que nous rapportons.

Dans l'Obs. I, le sujet devient d'abord tuberculeux; puis, au bout de quelque temps, des douleurs articulaires reviennent, mobiles, comme s'il s'agissait de rhumatisme articulaire aigu; puis, finalement, la lésion évolue dans l'articulation tibio-tarsienne; elle demeure stationnaire ailleurs; ici, on a une forme chronique, là, une tumeur blanche véritable. Il est difficile, croyons-nous, lorsqu'on trouve une arthrite tuberculeuse typique avec fongosités, pus, accompagnant d'autres manifestations articulaires, de ne pas les rattacher à une cause unique. L'arthrite tibio-tarsienne nous semble, dans ce cas, comme le terme de l'évolution; successivement, à ce niveau, il y a eu de l'arthralgie, puis des manifestations plus aiguës, et finalement, au lieu d'évoluer vers la forme plastique, la lésion a progressé; le bacille tuberculeux a créé des fongosités qui ont suppuré.

D'autres fois, comme dans l'Obs. II, c'est un tuberculeux ancien, qui, en même temps qu'il présente une arthrite tuberculeuse du médius, souffre au niveau de ses articulations, qui sont parfois augmentées de volume.

Ailleurs (Obs. III et VII), ce sont des bacillaires qui ont des poussées articulaires, aiguës, avec température, en dehors de toute manifestation active, actuelle.

Dans l'Obs. IV, des poussées aiguës surviennent au milieu de l'évolution chronique de polyarthrite, et le tout s'accompagne de tuberculose pulmonaire, dont les premiers accidents ont apparu un mois avant les symptômes articulaires.

Dans l'Obs. VI, c'est le syndrome d'un rhumatisme articulaire aigu qui apparaît, de même que dans l'observation de Laveran, comme la première manifestation de l'infection tuberculeuse; le sujet meurt peu après, de tuberculose aiguë.

Dans l'Obs. V, accidents tuberculeux et accidents articulaires évoluent simultanément; ils semblent bien dépendre l'un de l'autre, puisque, au moment de la formation d'un abcès froid, les douleurs articulaires diminuent.

Dans un cas, que nous avons observé chez M. Jaboulay et dont l'observation est rapportée par MM. Bérard et Mailland, les accidents pseudo-rhumatismaux et tuberculeux ont évolué en même temps. Le malade a eu une otite moyenne et une épididymo-orchite tuber-

culeuse; à chacune de ces manifestations, il a éprouvé des douleurs articulaires aiguës, qui ont résisté à l'antipyrine et au salicylate de soude. Il est impossible, dans tous ces cas et dans beaucoup d'autres, de dissocier les symptômes, pour les rapporter à des causes différentes, et de ne pas les considérer comme des modalités d'une même infection.

II. — Symptomes des manifestations articulaires dans la tuberculose.

Il est difficile, à l'heure actuelle, de tracer une symptomatologie précise des modalités articulaires de la tuberculose; on peut les prévoir par analogie avec ce que l'on trouve dans les autres infections; du reste, les termes de rhumatisme articulaire aigu ou chronique sont suffisamment explicites en clinique pour presque se passer de commentaire. MM. Bérard et Mailland ont décrit plusieurs formes cliniques, qui forment comme autant d'étapes dans le degré des lésions. Il en existe quatre principales :

1° *Arthralgie.* Ce symptôme avait été noté par ceux qui ont observé des tuberculeux; rarement on l'a rapporté à l'infection bacillaire.

En 1893, M. le Professeur Weill a bien décrit des douleurs osseuses chez les tuberculeux et les a rangées dans les troubles nerveux. Il semble que ce soient surtout les grandes articulations qui sont envahies : sur 20 malades, l'épaule et la hanche étaient atteintes 13 fois, le genou 8 fois, le coude 7 fois, le cou-de-pied 5 fois, le poignet 3 fois. Souvent cette douleur était seulement provoquée; plus rarement elle était continue et augmentait avec les mouvements. Ces phénomènes étaient indépendants de l'évolution de la lésion initiale; en même temps qu'eux, on notait une hyperesthésie musculaire. M. Weill croyait à des troubles fonctionnels, dus à l'influence des produits du bacille de Koch sur les centres nerveux.

Dans les observations que nous rapportons, l'arthralgie se trouve presque toujours au début d'une lésion, souvent plus marquée; parfois elle passe inaperçue, tellement elle est fugace. Elle est comparable, en tous points, à l'arthralgie blennorragique; comme elle, elle représente la plus minime des réactions articulaires en face de l'infection tuberculeuse.

2° *Pseudo-rhumatisme aigu tuberculeux.* Ici, les douleurs articulaires sont plus vives; on a l'allure du rhumatisme articulaire aigu : même intensité, même fugacité et même mobilité des lésions; au premier abord, les deux affections peuvent se confondre.

Si on est mis sur la voie par l'existence antérieure ou actuelle de lésions nettement bacillaires, le doute n'est pas permis. Souvent, comme dans l'Obs. VI, les attaques douloureuses articulaires forment le premier symptôme de l'infection tuberculeuse; et c'est seulement l'éclosion d'un autre accident qui pourra donner l'éveil.

En tous cas, la résistance au traitement par le salicylate de soude et l'antipyrine fournira déjà une sérieuse donnée. Un malade de M. Jaboulay avait pris 280 grammes d'antipyrine en deux mois, sans résultat; le salicylate de soude, administré pendant vingt jours, demeura également sans effet. Un malade de M. Bondet (observation de MM. Bérard et Mailland) prit 5 grammes de salicylate de soude, pendant cinq jours, sans résultat. La malade de l'Observation IV n'a été soulagée ni par le salicylate de soude, ni par des badigeonnages de salicylate de méthyle.

Quoi qu'il en soit, l'apparition d'accidents tuberculeux révèle la nature des lésions. Il n'existe pas, comme pour l'arthrite blennorragique, un type clinique bien net, permettant de songer à la nature de l'affection, sans la connaissance du siège premier de l'infection; c'est en réunissant tous ces éléments que l'on fera le diagnostic, absolument comme au cours d'une autre infection (érysipèle, scarlatine, etc.); on rattachera à la maladie première les accidents articulaires observés.

3° *Pseudo-rhumatisme chronique tuberculeux.* L'existence de cette variété a été admise depuis longtemps par Socin, qui en faisait une variété de tumeur blanche, évoluant rapidement vers l'ankylose.

M. Bérard a communiqué à la Société de Médecine de Lyon une observation dans laquelle une ankylose complète du coude avait succédé, en quelques semaines, à une arthrite aiguë du coude. Le sujet, qui ne présentait ni infection blennorragique, ni maladie infectieuse pouvant fournir une explication suffisante, avait eu autrefois un lupus de la face; il ne s'agissait pas de rhumatisme articulaire aigu, en raison du peu d'intensité des phénomènes généraux par rapport à la gravité locale; du reste, le salicylate de soude demeura sans effet. Bref, on avait, dans ce cas, tous les caractères d'un rhumatisme pseudo-infectieux et seulement la tuberculose comme manifestation infectieuse antérieure.

A ce sujet, M. Bérard émettait l'idée que les résections orthopédiques pour ankylose précoce (Ollier, Langenbeck, Kirmisson) n'avaient peut-être été faites que pour des arthrites infectieuses d'origine indéterminée?

Dans l'Observation III, le malade tuberculeux, franchement, est

porteur d'une coxalgie plastique, dont la nature ne peut être méconnue un seul instant. A elle seule, cette observation serait suffisante pour faire admettre une forme chronique de rhumatisme bacillaire.

4° *Polyarthrite tuberculeuse déformante.* Cette forme de la tuberculose articulaire est des plus importantes à connaître; elle simule toutes les variétés de rhumatisme chronique.

Depuis longtemps déjà, M. Poncet l'avait signalée et rapportée à sa véritable cause.

MM. Bérard et Destot en communiqueront douze cas au Congrès de Chirurgie de 1897. MM. Drevet et Barjon en mentionnent d'autres dans leur thèse; les Observations I et V en sont des exemples frappants; leur nature tuberculeuse est indiscutable. Aussi peut-on en tracer une étude clinique à peu près complète.

Il n'est guère d'articulations qui n'aient été envahies; cependant les petites articulations des doigts, du poignet semblent être un lieu de prédilection.

Au début, le malade ressent des douleurs au niveau des articulations qui seront prises; les mouvements sont gênés, plus limités, douloureux. Souvent un peu de gonflement indique au clinicien la région malade.

Il n'y a pas de réaction du côté de l'état général, sauf si le sujet présente d'autres manifestations tuberculeuses en voie d'évolution.

Peu à peu, tandis que les douleurs s'atténuent, il se produit un relâchement articulaire. Sur une grande articulation, on peut avoir une laxité telle, que l'on croit avoir affaire à une arthropathie tabétique; l'anatomie pathologique montre, du reste, que les lésions sont identiques dans les deux cas. Ces lésions se constituent lentement, sans qu'il y ait menace de production d'abcès ou de fongosités. S'il s'agit de petites articulations, on assiste progressivement à l'établissement des déformations; les phalanges semblent subluxées; tantôt en flexion, tantôt en extension; tantôt inclinées latéralement, soit par contracture et rétraction consécutive des tendons péri-articulaires, soit par formation de brides plastiques, intra-synoviales, demeurant inextensibles. On a signalé des types de flexion et d'extension qui rappellent ceux que décrit Charcot.

A l'exploration directe des jointures, on constate des mouvements anormaux dans l'articulation; la capsule est parfois distendue par du liquide; en frottant les deux extrémités articulaires l'une contre l'autre, on obtient une crépitation dure, un bruit de noix, qui témoigne de la disparition des cartilages et de l'usure des têtes

osseuses; ce sont là des signes communs à toutes les variétés de rhumatisme chronique; dans les formes tuberculeuses, les têtes articulaires sont plus atrophiées; on sent autour de l'articulation des masses molles, plus ou moins rénitentes; la présence d'une sorte d'épanchement gélatineux, que nous avons trouvé dans l'Observation I, donne l'explication de ce phénomène clinique.

MM. Bérard et Destot ont mis en relief les *caractères radiographiques* de ces arthropathies; nous ne pouvons mieux faire que de les citer textuellement. « Tandis que, dans la polyarthrite déformante rhumatismale, la déformation surtout osseuse, que l'on constate sur le cliché, est un élargissement des épiphyses, dû à une soufflure générale du tissu spongieux avec disparition précoce des cartilages, dans la polyarthrite sèche tuberculeuse, on trouve, comme dans toute tuberculose osseuse, au début du processus, dans la tête des phalanges, des îlots blanchâtres, isolés les uns des autres et dus à la raréfaction irrégulière du tissu osseux par l'infiltration bacillaire. Par fusion de ces îlots, la partie raréfiée s'étend, le cartilage diarthrodial n'est plus douteux; il s'affaisse par places, d'où déformation des têtes. En même temps, la cavité glénoïde correspondante subit les mêmes phénomènes de désagrégation; elle se creuse sous la pression de la tête, s'adapte aux nouveaux contours de cette dernière, tout en subissant les déplacements que lui occasionne la rétraction fibro-tendineuse. Plus tard, il y a une véritable juxtaposition des deux os par emboîtement, et, dans les extrémités en contact, on retrouve encore les îlots clairs de raréfaction. La disparition des cartilages est tardive. Dans tous les cas, le gonflement des parties molles est considérable et c'est lui, plus que les troubles osseux, qui est le principal facteur des déformations extérieures. »

Ces caractères radiographiques joints aux renseignements cliniques ont une importance capitale. On trouve toujours dans les antécédents, héréditaires ou personnels, des signes de tuberculose. A ce point de vue, les malades se répartissent en trois classes : 1° ceux qui n'ont pas de manifestations tuberculeuses personnelles, mais qui sont de souche tuberculeuse; 2° ceux dont les manifestations tuberculeuses ont été précédées de lésions pulmonaires ou viscérales; 3° ceux qui sont porteurs d'une tumeur blanche avant l'apparition des polyarthrites.

Dans les Obs. I et V, les malades se rangent dans ces deux dernières catégories; on trouve bien aussi la misère physiologique, une mauvaise alimentation, le froid, l'humidité, mais ce sont là des faits courants dans l'étiologie de tout rhumatisme chronique.

Arthralgie, pseudo-rhumatisme aigu, pseudo-rhumatisme chronique infectieux, polyarthrite déformante ne sont que des termes servant à classer les idées; il existe encore d'autres formes, qui établissent une transition insensible. Suivant une expression de M. Poncet, les lésions articulaires peuvent aller de A jusqu'à Z, A désignant l'arthralgie, la simple fluxion de la synoviale, Z, la tumeur blanche avec tous les désordres qu'elle produit dans l'article.

C'est ainsi que nous avons vu, à la clinique de M. Poncet, un sujet nettement tuberculeux, porteur d'un corps étranger du coude; les premiers symptômes avaient été ceux d'une arthrite aiguë, puis les phénomènes douloureux s'atténuèrent. Il s'agit là, très probablement encore, d'une manifestation de l'infection tuberculeuse. Les corps étrangers articulaires ne sont-ils pas considérés aujourd'hui comme étant de nature infectieuse, plutôt que comme étant le reliquat d'une arthrite sèche rhumatismale? La tuberculose, comme la syphilis, peut amener une artérite ou une embolie, accompagnée d'une nécrose de fragments ostéo-cartilagineux.

De nouvelles recherches, de nouvelles observations sont nécessaires pour compléter l'étude des différentes formes cliniques du rhumatisme tuberculeux, mais la classification que nous avons donnée permet, à l'heure actuelle, de ranger tous les cas que nous avons observés.

III. — Anatomie pathologique.

L'étude anatomo-pathologique est loin d'être avancée. Nous n'avons jusqu'ici qu'un seul cas, avec autopsie complète : il s'agit (Obs. I) d'une polyarthrite tuberculeuse déformante; quelques articulations avaient été atteintes de lésions chroniques (pseudo-rhumatisme chronique); dans d'autres, au contraire, il y avait eu de la simple arthralgie.

a) Dans les cas où il y avait eu de l'arthralgie simple, se traduisant cliniquement par une douleur, sans craquements pendant les mouvements, il n'existait aucune lésion macroscopique appréciable; les cartilages étaient normaux, la synoviale intacte; peut-être s'agit-il de troubles purement fonctionnels, sans lésions définitives, de modifications de la vascularisation, amenant, par moments, une sorte d'œdème de la synoviale.

b) Dans les cas de pseudo-rhumatisme chronique infectieux, nous avons trouvé des lésions du cartilage et de la synoviale. Le cartilage est diversement modifié; tantôt, on constate en un point, comme sur la tête humérale (Obs. I), un petit point rougeâtre; tantôt la

surface est rugueuse, dépolie; tantôt le cartilage manque et il est remplacé par un tissu fibreux rougeâtre (cubitus); quelquefois, il manque par places, il est érodé, déchiqueté; la surface osseuse est mise ainsi à nu.

La synoviale est épaissie, infiltrée. Nous avons rencontré, au niveau de l'articulation du coude, une sorte d'*œdème gélatineux*, comme il s'agissait d'une injection faite dans le tissu même de la synoviale et ayant ensuite diffusé; cette lésion nous a paru assez particulière; on ne la retrouve pas dans les autres variétés de rhumatisme.

c) Dans les articulations des doigts, siège de la polyarthrite déformante, on trouve des lésions semblables, à première vue, à celles de tout rhumatisme chronique. Les cartilages sont dépolis, détruits par places; les extrémités osseuses, ainsi mises à nu, sont libres dans l'articulation; elles sont parfois usées, atrophiées; rien n'est plus caractéristique que l'examen radiographique, signalé plus haut. La synoviale est épaissie; on ne trouve pas ici l'œdème gélatineux, mais des sortes de brides cicatricielles inextensibles, réunissant les extrémités osseuses.

Les ligaments sont déformés, relâchés ou rétractés.

Les lésions paraissent bien limitées à l'articulation; les parties molles péri-articulaires : muscles, tendons, sont tantôt atrophiées, tantôt rétractées, mais nous n'avons pas trouvé de lésions récentes ou en voie d'évolution.

Ces constatations anatomo-pathologiques ne suffiraient pas, isolément, à justifier la nature de l'affection; mais, faites chez un même sujet, leur importance devient considérable; à côté d'une lésion de l'articulation tibio-tarsienne, indiscutablement tuberculeuse, nous trouvons presque toute la série des termes, qui y conduisent insensiblement. La transition anatomo-pathologique existe comme la transition clinique.

IV. — Pathogénie des lésions articulaires au cours de l'infection tuberculeuse.

On pourrait, pour expliquer la production de ces diverses lésions articulaires au cours de l'infection tuberculeuse, passer en revue, discuter les différentes théories que l'on a successivement adoptées pour le rhumatisme blennorragique. Il faut voir une relation directe entre l'infection blennorragique ou tuberculeuse et les manifestations articulaires.

Il n'est pas nécessaire, pour admettre l'origine tuberculeuse d'une

lésion, d'y rencontrer le bacille de Koch. On sait, du reste, combien il est rare de le trouver dans beaucoup de tuberculoses (rein, vessie, par exemple). Il se peut qu'il s'agisse de toxines lancées dans la circulation, émanant d'un point quelconque de l'organisme.

M. L. Dor, dans les expériences faites avec le M. le Professeur Courmont, a vu que des injections d'une tuberculose atténuée dans les veines d'un lapin avaient produit des arthrites dans les différentes articulations. Généralement, ces arthrites affectaient la forme de tumeurs blanches; cependant quelques articulations contenaient des grains riziformes, d'autres, un liquide séreux. Il existe donc un type de tuberculose expérimentale qui correspond au type clinique de pseudo-rhumatisme bacillaire. Ces expériences ont une réelle importance et présentent aujourd'hui un vif intérêt.

Le fait suivant, observé par M. le Professeur Lannelongue, n'est pas moins remarquable; il remonte à 1890 (*Progrès médical*). Il s'agissait d'un enfant atteint de tuberculose limitée de la peau, sans complications du côté des organes profonds; on lui fait des injections avec la lymphe de Koch; les deux premières amènent une réaction thermique, des phénomènes généraux; la troisième, de 3 milligrammes, est suivie le soir de douleurs dans le genou et le tibia à gauche. Ces douleurs s'accentuèrent pendant la nuit. Le lendemain, M. Lannelongue observe une gêne dans les mouvements de rotation de la tête, un gros épanchement dans les deux coudes, les deux épaules, surtout à gauche; le poignet gauche est douloureux; les deux articulations de la hanche sont peu mobiles; il y a de la douleur à la pression de la tête fémorale; on constate un abondant épanchement dans les deux genoux, surtout à droite.

Ces différentes arthrites amenèrent de la contracture des muscles péri-articulaires et un certain degré de flexion dans chaque articulation; c'est dans le genou droit que l'épanchement persista le plus longtemps.

Si ces accidents avaient suivi la première injection, ajoute l'auteur, on pourrait affirmer qu'elle a révélé l'existence de foyers tuberculeux, jusque-là latents; mais les accidents s'étant montrés huit jours après, on peut se demander s'ils ne sont pas dus à l'action de la lymphe, qui a provoqué la formation à distance de nouveaux foyers tuberculeux.

C'est à l'action de ces toxines, répandues dans l'organisme, que sont dues, suivant M. Poncet, ces manifestations articulaires. On sait aujourd'hui que leur mode d'action est très complexe et très varié; Levi-Sirugue ne reproduisait-il pas expérimentalement des tuberculoses péritonéales de divers ordres, avec des toxines de qua-

lité et de virulence différentes? Ces expériences sont à rapprocher de celles de MM. Courmont et Dor, signalées plus haut.

On peut aussi faire intervenir la question de terrain; telle articulation fera du pus, des fongosités; telle autre, de l'hydarthrose, de l'œdème gélatineux, etc., suivant l'état général du sujet, suivant l'état local de l'articulation frappée.

Ce n'est là qu'une ébauche de cette pathogénie, qui demande de nombreuses confirmations expérimentales. Un point demeure indiscutable, après les inoculations positives faites dans l'Observation I : c'est la nature véritablement tuberculeuse de ces lésions. Ce que l'on sait de la pathogénie des autres tuberculoses permet de faire sur les autres points des hypothèses toutefois très vraisemblables.

Conclusions.

De la lecture de nos observations et des considérations dans lesquelles nous sommes entré, se dégagent, il nous semble, les conclusions suivantes :

1° Il existe dans l'infection tuberculeuse des manifestations articulaires, qualifiées jusqu'à ce jour du nom de rhumatismales, qui peuvent revêtir des types cliniques très différents; arthralgie, rhumatisme articulaire aigu; rhumatisme articulaire chronique, noueux, déformant, etc. Ces lésions des articulations relèvent de l'intoxication bacillaire.

2° *A priori*, ce fait paraît cliniquement très vraisemblable. Il suffit de se rappeler les mémorables expériences de Villemin, de Chauveau, etc., démontrant la nature éminemment infectieuse de la tuberculose. Il y a plus de vingt ans déjà que Toussaint, au cours de ses belles recherches expérimentales sur la transmission de la tuberculose, affirmait qu'il ne connaissait pas de maladie plus infectieuse. Pourquoi la bacillose, bien connue par son polymorphisme, ne se comporterait-elle pas vis-à-vis de l'appareil articulaire comme d'autres maladies infectieuses avec lesquelles est édifiée la doctrine bien établie des pseudo-rhumatismes infectieux? La clinique a démontré à M. Poncet le bien fondé de cette manière de voir.

3° L'anatomie pathologique, les inoculations positives ont confirmé ces données. Les toxines tuberculeuses peuvent produire au niveau des articulations des lésions nombreuses, depuis la simple arthralgie jusqu'à la tumeur blanche classique, lésions atténuées ou non, variant, suivant leur virulence, suivant leur

abondance, suivant l'état général du sujet, suivant même l'état local du point atteint.

A côté des pseudo-rhumatismes infectieux, de nature diverse, doit donc prendre place le rhumatisme tuberculeux ou pseudo-rhumatisme d'origine bacillaire.

BIBLIOGRAPHIE.

Achalme, Th., Paris, 1893, *Ann. Institut Pasteur*, 1897.
Amaral, Th., Paris, 1891, *Rhumatisme blennorragique.*
Barjon, Th., Lyon, 1897, *Du syndrome rhumatismal chronique déformant.*
Bérard, *Soc. des Sc. Méd. de Lyon*, février 1900.
Bérard et Destot, Congrès de Chirurgie, 1897, *Polyarthrite tuberculeuse déformante.*
Bérard et Mailland, *Gaz. Hebd.*, 4 nov. 1900. *Rhumatisme tuberculeux ou pseudo-rhumatisme infectieux d'origine bacillaire.*
Besançon, *Pseudo-rhumatisme tuberculeux. Soc. méd. des Hôpitaux*, octobre 1901.
Bouchard, Congrès pour l'Avancement des Sciences, 1891, p. 283. *Pathol. générale. Soc. Biologie*, 1893-94, 1900.
Bourcy, Th., Paris, 1883, *Rhumatismes infectieux.*
Bernard, *Soc. de Méd. de Lyon*, juillet 1901, *Rhumatisme tuberculeux.*
Courmont et Dor, *Soc. de Biologie*, 1900 et 1901.
Coyrard, Th., Paris, 1889, *Rhumatisme articulaire progressif et tuberculose.*
Dor L., *Soc. de Médecine de Lyon*, février 1900.
Drevet, Th., Lyon, 1897, *Polyarthrite tuberculeuse déformante.*
Eloy, *Union méd.*, 1883, *Rhumatisme noueux infantile.*
Lacase Dori, Th., Paris, 1882, *Rhumatisme chronique chez l'enfant.*
Lannelongue, *Progrès méd.*, 1890, p. 1122. *Complications articulaires chez un lupique traité par la lymphe de Koch.*
Lapersonne, Th., Agrég, 1886, *Arthrites infectieuses.*
Laveran, *Progrès méd.*, 1876, p. 727. *Tuberculose aiguë des synoviales.*
Mailland, *Presse Médicale*, 1901. *Du rhumatisme tuberculeux.*
Marfan, *Gaz. Hop.*, 1893, *Pseudo-rhumatismes infectieux.*
Massalongo, Congrès de la Soc. italienne de Médecine, 1897.
Œttinger, *Traité de médecine* de Charcot et Bouchard.
Oppenheim, *Soc. Biol.*, 1900, p. 180.
Poncet, Congrès de Chirurgie, 1897, *Soc. de méd. Lyon*, 1900, Leçons cliniques, 1900-1901, Académie de Médecine, séances du 23 juillet et du 22 oct. 1901.
Teissier, Roque, *Traité de médecine* de Brouardel. Article : *Rhumatisme chronique.*
Triboulet, *Revue de Médecine*, 1898. *Rhumatismes chroniques d'infection.*
Triboulet, Coyon, *Rhumatisme articulaire aigu et bactériologique*, Paris, 1900.
Weill, *Revue de Médecine*, 1894, *Troubles nerveux chez les tuberculeux.*

DE L'APPENDICECTOMIE SOUS-SÉREUSE

ET

DE QUELQUES MODIFICATIONS OPÉRATOIRES DANS LA RÉSECTION DE L'APPENDICE

Par le Dr VIGNARD,

Prosecteur à la Faculté de Médecine de Lyon.

(*Travail de la clinique de M. le Prof. Poncet*).

La thèse récente de Poncin[1] nous engage à étudier de nouveau l'appendicectomie sous-séreuse pour fixer les détails de ce procédé opératoire et montrer les avantages que l'on en peut retirer.

Les succès et les guérisons obtenus dans ces dernières années par la simple ouverture des collections périappendiculaires avaient conduit les chirurgiens à cette notion, qu'il est inutile et même dangereux de pousser plus avant l'opération et de rechercher l'appendice pour le supprimer.

Dans notre thèse[2], et en nous basant sur les travaux d'Ollivier[3], de Coittier[4], nous émettions des doutes sur la nécessité d'enlever l'organe malade après suppuration. Cependant nous rapportions quelques cas de récidive avec mort. Depuis cette époque, d'assez nombreux exemples semblables ont été signalés, et un mouvement très net s'est dessiné en faveur de la résection de l'appendice.

MM. Poirier et Schwartz s'en déclarent partisans convaincus et estiment que l'opération est presque toujours possible. Sonnenburg, rappelant une phrase qui a fait fortune déclare, « qu'un malade atteint d'appendicite ne peut être en sécurité que lorsqu'il a son appendice dans sa poche ». Ce desideratum n'est pas toujours facile à réaliser, surtout quand on veut mettre en pratique cet autre précepte de Sonnenburg :

1. Poncin. *Appendicectomie sous-séreuse* (Th. de Lyon, 1901).
2. Vignard. Th. de Lyon, 1899. *De l'appendicectomie. Indications, contre-indications et manuel opératoire de l'appendicectomie précoce.*
3. Ollivier. Th. de Lyon, 1897-98. *Résultats éloignés d'opérations d'appendicite.*
4. Coittier. *L'avenir des Appendiculaires* (Th., Paris, 1899).

« Le saint respect « Die richtige Wurdigung » des adhérences est le commencement de la sagesse. »

C'est pour les ménager autant que possible, tout en enlevant l'appendice, que M. le Prof. Poncet a eu recours à un artifice opératoire que l'on peut qualifier de résection sous-séreuse.

Il s'agissait d'un cas où l'appendice entouré d'adhérences et accolé aux anses intestinales voisines, ne semblait pouvoir être libéré.

L'ayant sectionné entre 2 pinces, M. Poncet, en essayant de libérer le bout inférieur avec l'index, vit la séreuse se dégager comme un doigt de gant, laissant sortir l'appendice qui fut amené au dehors à la manière d'une épée qu'on tirerait de son fourreau.

L'organe apparut alors complètement pelé, et l'intervention avait

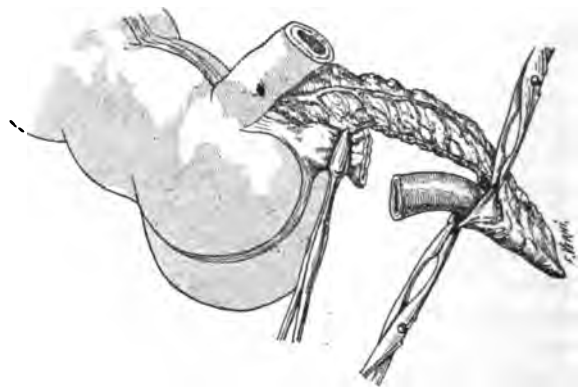

Fig. 1. — Appendicectomie sous-séreuse.

atteint le double but que l'on doit se proposer : Faire disparaître le corps du délit, tout en ménageant les adhérences protectrices qui s'opposent à la diffusion au grand péritoine de l'infection localisée. C'est là, en effet, le gros écueil des opérations qui veulent être complètes. Entraîné à la recherche du processus vermiforme masqué par des adhérences, le chirurgien s'expose à rompre ces barrières fragiles, mais suffisantes à la limitation de l'inflammation.

Arrive-t-il à le découvrir, il n'est pas toujours pour cela au bout de ses peines, car il faut encore compter avec les connexions anormales et souvent étroites que l'organe enflammé a contractées avec les organes voisins.

Leur destruction n'est pas toujours aussi simple qu'on pourrait le croire.

M. Legueu rapporte le cas de Schwartz qui, pendant une demi-

heure, s'efforce sans résultat de libérer l'appendice accolé à la fosse iliaque. Il est obligé d'y renoncer.

Gérard Marchant, au cours de recherches laborieuses, déchire le cæcum et doit faire une suture de 3 centimètres.

Dans un cas de M. le Pr Terrier, l'appendice se présentait comme une bride se dirigeant du cæcum à l'utérus qu'elle réunissait encore à une anse intestinale. En essayant le décollement, une large brèche fut faite à l'intestin.

On voit par ces exemples, qu'il serait facile de multiplier, combien l'appendicectomie peut être laborieuse et quel avantage il y aurait à employer dans ces cas compliqués un procédé qui permît de faire une opération complète avec moins de risques. C'est à cette indication que semble répondre l'appendicectomie sous-séreuse. Elle n'est, du reste, qu'une application particulière, mais originale, d'une méthode très générale : la méthode sous-capsulaire. Employée couramment dans la chirurgie du rein, du corps thyroïde et en somme, dans l'ablation de tous les organes ou néoplasmes encapsulés, elle rend des services signalés, puisqu'elle permet de réséquer des tissus malades sans porter atteinte aux parties saines ou peu altérées, auxquelles ils ont été soudés par l'inflammation. La méthode sous-capsulaire a rendu possibles et moins dangereuses des interventions qui sans elle eussent été impraticables ou pleines de périls. Mais cette méthode est-elle applicable à la chirurgie intestinale? Le cas que nous avons rapporté plus haut et dans lequel M. Poncet décortiqua l'appendice de sa séreuse, semblait montrer que celle-ci jouait par rapport à lui le rôle d'une véritable capsule. Toutefois cette constatation faite un peu à la hâte, au cours d'une intervention, méritait d'être confirmée.

Les recherches que nous avons entreprises sur le cadavre nous ont conduit à ceci :

Au niveau de l'intestin grêle et sur toute son étendue, la séreuse péritonéale est intimement unie à l'organe sous-jacent.

Toute tentative faite pour trouver entre les deux un plan de clivage utile est infructueuse.

Sur le gros intestin, la séparation paraît plus facile, surtout si l'on expérimente sur des intestins de sujets jeunes et, en particulier, d'enfants.

Mais, de toutes les parties du tractus intestinal, c'est sans contredit l'appendice qui se laisse le plus aisément dépouiller de son enveloppe péritonéale.

En effet, si ayant incisé circulairement la séreuse appendiculaire en un point quelconque, on tente de la disséquer, on s'aperçoit que

cette manœuvre est des plus simples, sauf cependant pour les premiers millimètres, car il faut avoir amorcé un peu le décollement et formé une très légère collerette pour que l'opération se continue avec facilité.

En résumé, l'appendice peut donc être envisagé comme un organe capsulé, et nous allons voir quelles modifications cette notion peut apporter au manuel opératoire de l'appendicectomie.

On peut être appelé à pratiquer celle-ci dans deux circonstances principales.

Ou bien il s'agit d'accidents aigus par lesquels le chirurgien a la main forcée, ou bien, au contraire, l'opération est pratiquée en pleine période d'accalmie.

Dans le premier cas, il est parfois difficile de suivre un manuel opératoire fixé d'avance; les détails sont pour la plupart livrés au hasard et subordonnés au siège, à la nature et à l'intensité des lésions.

Là on a affaire à un gros abcès au fond duquel l'appendice est introuvable, parce qu'il s'est sphacélé et éliminé en partie avec le pus; ici le processus vermiforme est gangrené, perforé; on ne saurait se livrer sur lui à un travail minutieux de décortication, d'autant plus que très souvent alors l'état général du malade interdit de prolonger l'opération. Cependant, même dans les cas aigus et surtout si l'on opère précocement, il peut se faire que l'appendice soit complètement libre et seulement plus rouge et plus turgescent qu'à l'état normal. On retombe alors dans les conditions de l'opération à froid que nous allons envisager. Ici on se propose d'enlever l'appendice avec le minimum de risques et de dégâts, et c'est pour cela qu'on attend de longs mois la résorption des exsudats et la disparition des adhérences. Souvent cette temporisation conduit au but que l'on se proposait : trouver l'organe à peu près libre, mais on ne peut pas dire que ce soit là une règle absolue.

Même après avoir attendu un délai normal, on peut rencontrer encore des reliquats inflammatoires et, en particulier, il y en a toujours dans les cas où les accidents aigus ont été suivis de la production de fistules.

En outre, il arrive quelquefois que cette période d'expectation qui précède l'opération à froid, est traversée par le retour de phénomènes aigus, qui obligeront le chirurgien à intervenir plus tôt qu'il n'aurait voulu. On voit donc que pour des raisons très diverses il se trouvera appeler à pratiquer l'appendicectomie sur un organe libre, ou au contraire, perdu dans des adhérences.

Nous avons parlé plus haut des difficultés et des dangers de cette

dernière éventualité. L'appendicectomie sous-séreuse y obviera souvent, et voici comment. Au lieu de rechercher longuement et laborieusement le corps même, ou mieux encore l'extrémité de l'appendice, pour le circonscrire et le séparer ensuite des tissus voisins, au risque de faire des déchirures ou de rompre des abcès méconnus, il suffit, après avoir attiré dans la plaie le fond du cæcum, de se guider sur les bandes longitudinales qui le sillonnent. On sait que toutes les trois convergent vers la naissance même de l'appendice, et on arrive aisément sur sa base en suivant l'une quelconque d'entre elles, de préférence la bandelette postéro-interne.

Si l'on veut aller au plus vite, on procédera comme l'a fait M. Poncet dans le cas cité plus haut. Après avoir un peu dégagé la base de l'appendice, il suffira de la saisir dans les mors d'une pince ou de l'étreindre dans une ligature et de couper au-dessous. Le bout supérieur sera traité comme de coutume. Quant au bout inférieur, qui seul nous intéresse ici, on le saisira au centre de la surface de section avec une pince, on l'attirera à soi en décollant avec l'extrémité des ciseaux mousses la séreuse épaisse qui l'environne et on l'extraira ainsi de son fourreau péritonéal et des adhérences qui le liaient. Si la base de l'appendice est facile à libérer, on pourra procéder comme nous l'indiquerons tout à l'heure dans les cas où il est libre complètement.

Mais il est encore des cas plus complexes où les adhérences du paquet intestinal à la paroi sont telles qu'on ne pourrait sans grands délabrements arriver jusque sur le cæcum; ici encore l'appendicectomie sous-séreuse sera d'un précieux secours et rendra peu dangereuse une opération qui l'eût été au maximum avec les procédés ordinaires.

Nous n'en voulons pour preuve que la très intéressante observation communiquée à Poncin par M. Villard, professeur agrégé à la Faculté, et dont l'exposé montrera combien l'appendicectomie sous-séreuse peut, dans des conditions données, résoudre élégamment de difficiles problémes opératoires.

Jules G..., dix-sept ans. Rien à noter dans les antécédents héréditaires et personnels. L'affection qui amène le malade à l'hôpital a débuté il y a trois mois par de violentes coliques, des vomissements, du ballonnement du ventre et de la constipation. Un traitement médical calma les symptômes douloureux. Cependant, quinze jours après, un médecin appelé constate une tuméfaction apparente au palper et à la vue, au niveau du point de Mac Burney; une ponction au bistouri amène une grande quantité de pus fétide.

Une fistule intarissable ayant persisté, le malade fut de nouveau incisé il y

a trois semaines, un peu plus largement, tout près de la ligne médiane, sur un point légèrement inférieur à la première intervention; la poche d'abcès vidée momentanément se distendit à nouveau malgré un suintement continuel par les orifices pratiqués.

Il est à noter que depuis la première intervention, l'état général était relativement satisfaisant; le malade allait et venait, mangeait avec appétit et ne présentait aucun symptôme intestinal. Selles régulières.

A son entrée à l'Hôtel-Dieu, à cause du trajet très oblique des fistules, qui menait directement sur le pubis, on pensa à une ostéite de cette région.

Opération. Le 21 juin 1901, par M. Villard. Incision de la paroi abdominale en suivant le trajet de la fistule la plus interne, trajet qui conduit vers l'épine du pubis; on trouve en ce point une logette rétro-pubienne remplie de fongosités inflammatoires simples, sans qu'en aucun point le tissu osseux du pubis soit altéré; on reconnaît alors que le trajet fistuleux perfore les insertions inférieures du droit de l'abdomen et poursuit un trajet récurrent le long de la face postérieure de ce muscle. On débride ce trajet, et il est facile de reconnaître qu'il conduit dans le tissu cellulaire sous-péritonéal qui est légèrement enflammé; on ouvre alors le péritoine en soupçonnant des lésions appendiculaires et on reconnaît de suite qu'une anse d'intestin grêle est fixée dans la profondeur par une adhérence solide; celle-ci est libérée, non sans difficulté; on se rend compte alors qu'elle était en contact avec l'extrémité de l'appendice; celui-ci, dont on n'aperçoit que la pointe, plonge dans l'abdomen au milieu d'adhérences solides. L'appendicectomie qui s'impose, difficile à réaliser en raison de l'incision abdominale pratiquée, nécessitait, pour être menée à bien, un débridement beaucoup plus large de la paroi abdominale. On essaye alors la décortication sous-séreuse. L'extrémité de l'appendice est saisie et fixée par une pince à pression; une incision circulaire n'intéressant que le revêtement séreux est faite autour de l'organe, au voisinage de sa pointe, et en combinant des tractions avec le refoulement de la collerette séreuse au moyen de la pointe des ciseaux, on arrive aisément à sortir de la gaine séreuse, considérablement épaissie, la totalité de l'organe. Il mesurait 17 centimètres et ne présentait pas de perforation.

Le manuel opératoire suivi a considérablement facilité la résection. Une ligature a été posée à la base de l'appendice dépourvu de son revêtement séreux et la gaine péritonéale de décortication a été rabattue sur le moignon. Des points de suture ont rétréci l'incision abdominale et un drain de petit calibre a été laissé dans l'angle inférieur de la plaie.

Cette observation montre bien que dans les cas où l'appendicectomie sous-séreuse est employée comme opération de nécessité, le *modus faciendi* varie forcément avec telle ou telle situation clinique.

Mais l'appendicectomie sous-séreuse n'est pas seulement une opération de nécessité, applicable à des cas difficiles un peu particuliers et dans lesquels les méthodes ordinaires offriraient moins de

chances de succès. Elle peut s'appliquer aux résections les plus simples, les plus faciles, à celles dans lesquelles l'appendice est complètement libre. En effet, on peut utiliser la propriété qu'il présente de se laisser séparer de sa séreuse pour recouvrir de péritoine le moignon appendiculaire.

Nous nous expliquons.

On sait qu'après résection de l'appendice à sa base, on peut traiter le moignon de plusieurs manières.

Quelques-uns se contentent d'y laisser un fil après avoir ou non détruit la muqueuse au thermocautère.

Ce procédé est peut-être un peu expéditif et s'il donne quand même des résultats satisfaisants, cela nous paraît tenir aux raisons suivantes :

D'abord, on a généralement soin d'enfouir le moignon restant dans un sillon du cæcum que l'on ferme par quelques points à la Lembert; ensuite, il arrive très fréquemment que le canal appendiculaire soit complètement oblitéré par l'inflammation, et dès lors les chances de communication du péritoine avec le cæcum sont réduites à zéro. Mais l'inverse peut arriver. La lumière du conduit peut être très perméable [1], la muqueuse serrée par le fil ne s'accole pas à elle-même et si, à tout hasard, l'invagination préserve contre des accidents graves, elle ne met pas toujours à l'abri des récidives locales.

Alexander Skene [2] aurait vu 15 fois sur 549 opérations le moignon invaginé donner naissance à des suppurations locales et à des fistules stercorales très rebelles. Nous rapportions un cas de récidive dans le moignon [3].

Ordinairement, après ligature et section de l'appendice, on résèque aux ciseaux la muqueuse qui dépasse, on évide le moignon, et, ne laissant qu'un capuchon séreux flottant, on l'adosse à lui-même à l'aide de quelques points de suture. Cette manœuvre est certainement très bonne, mais cependant un peu délicate et difficile à réaliser à cause de la petitesse et du peu de fixité du court moignon sur lequel on opère.

Voici la façon dont on procédera lorsqu'on emploiera le procédé sous-séreux dans la résection de ces appendices libres.

L'organe est attiré dans la plaie comme on a coutume de le faire. A 2 centimètres de sa base, et avec un bistouri très aiguisé, on décrit un tracé circulaire d'amputation d'une main très légère et en n'inté-

1. Giraud. Th., Lyon, 1900. *Appendicite à canal ouvert.*
2. *New-York Med. J.*, 1898.
3. Vignard. Th. de Lyon, *loc. cit.*

ressant que a séreuse, ce qui est toujours praticable. Ici il faut se défier d'une sensation qui est courante la première fois que l'on répète cette manœuvre. Ne se faisant pas une idée exacte de l'épaisseur des tuniques appendiculaires, on craint toujours d'appuyer trop et d'ouvrir le canal, alors que le plus souvent il faut repasser plusieurs fois dans le tracé circulaire pour bien intéresser toute la séreuse qui est toujours très épaissie.

Ceci fait, avec l'extrémité de fins ciseaux et alors que la pointe de

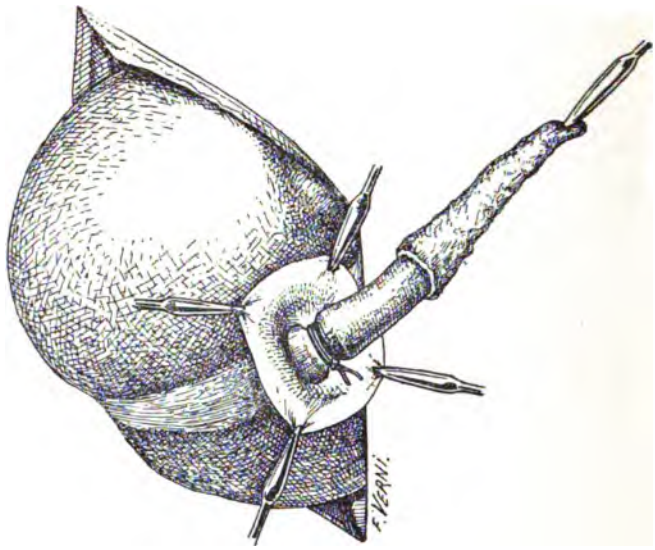

Fig. 2. — Décortication de l'appendice.

l'appendice est maintenue tirée par un aide, on éverse en bas et en dehors vers la racine de l'organe la lèvre inférieure de cette petite incision péritonéale. Dès qu'on peut la saisir avec une pince à disséquer, on la rabat exactement comme on relève le périoste d'un os que l'on veut scier. Cette décortication est poursuivie aisément pendant un centimètre et demi environ, jusqu'au point où doit porter la section de l'appendice. A ce niveau, on place un fil sur l'organe dénudé ou lié, on coupe l'appendice, et on ramène sur son moignon le capuchon péritonéal que l'on avait retroussé, tout comme on ramènerait sur le gland le prépuce attiré en arrière. On ferme par quelques points de suture qui adossent la séreuse à elle-même.

La figure ci-contre rendra du reste un compte suffisant des divers temps de cette petite opération.

Nous n'avons pas fait allusion à la façon dont on traite le méso-

appendice, le manuel opératoire ne différant pas de ce que l'on a coutume de faire dans les résections ordinaires. Il est à noter cependant que, lorsqu'on pratique l'appendicectomie sous-séreuse dans les cas où l'organe est entouré d'adhérences du sein desquelles on l'extrait, on n'a pas à se préoccuper du méso qui, le plus souvent, ne donne lieu à aucun suintement hémorragique.

En résumé, il faut entendre avec M. le Professeur Poncet, sous le nom d'appendicectomie sous-séreuse, l'ablation de l'appendice qui a été préalablement dépouillé de sa gaine péritonéale.

Cette opération rend facile et innocente la résection de l'appendice quand il est profondément adhérent aux anses intestinales et aux tissus voisins. Elle constitue dans ces cas-là un procédé de nécessité et présente tous les avantages des opérations sous-capsulaires en général.

Elle peut être employée également comme procédé de choix dans la résection de l'appendice à froid et libre de toute adhérence.

Elle simplifie beaucoup le dernier temps de la résection, à savoir la péritonisation du moignon et lui assure plus de perfection, partant plus de sécurité.

REVUE DES SOCIÉTÉS SAVANTES

SOCIÉTÉ DE CHIRURGIE.

Du 2 octobre au 13 novembre 1901.

M. Toubert. — *Deux cas de chirurgie crânienne.*

Rapport de M. Picqué.

Dans le premier cas, il s'agit d'un soldat qui avait tenté de se suicider en se tirant dans la région temporale droite une balle de revolver du calibre de 7 millimètres. Il est transporté à l'hôpital dans le coma le plus absolu. Les deux pupilles sont inégales; la droite est très dilatée; aucune ne réagit à la lumière. Le pouls est à 60, sans intermittences. On fait la trépanation immédiate, dans le but de faire l'antisepsie de la plaie; on ne fait aucune exploration intra-cérébrale. Le blessé succombe le troisième jour, avec de l'hyperthermie, de l'albumine et du sucre dans les urines. A l'autopsie, on constate qu'il n'y a aucun épanchement sous-méningé, pas de méningite. Une petite surface de contusion cérébrale occupe l'extrémité antérieure du lobe temporo-occipital droit. Le trajet de la balle se dirige obliquement en dedans et en arrière, abrasant la bandelette optique droite et la partie correspondante du pédoncule cérébral droit, et coupant les nerfs moteurs de l'œil droit. Le pédoncule gauche est simplement frôlé, et la balle sort fixée au contact de la bandelette optique gauche sans la sectionner.

Le second cas se rapporte à un soldat, qui avait eu dans son enfance une suppuration des deux oreilles, et qui, au cours d'une angine, fut pris de douleurs atroces dans l'oreille gauche, avec sensibilité très vive du côté de la mastoïde. Le lendemain survient une suppuration abondante de l'oreille avec disparition des phénomènes douloureux; on constate alors une perforation du tympan. La suppuration diminue rapidement, et le malade paraissait guéri, quand, au bout de quinze jours, les douleurs et la suppuration reparaissent, suivies bientôt de céphalée frontale persistante. Une paracentèse du tympan ne donne issue qu'à un peu de sang. Le malade étant pris de frisson, on se décide à une intervention plus sérieuse et l'on pratique l'opération de Stacke. L'antre ne contient ni pus, ni fongosités. La petite curette ramène une esquille de la grosseur d'une lentille, dont l'ablation ouvre la cavité crânienne. L'exploration de la dure-mère ne révèle rien d'anormal. L'intervention est bornée à cela. Mais le lendemain, nouveau frisson avec agitation et délire, déviation conjuguée de la tête et des yeux, carphologie et dyspnée. Alors, nouvelle intervention. Dénudation de la mastoïde, abrasion de l'os et mise à nu du sinus à un centimètre en arrière de l'antre. Le sinus est incisé, il ne contient pas de pus. Ponction négative de la dure-mère cérébelleuse. Tamponnement du

sinus. Ligature de la veine jugulaire au niveau du bord supérieur du cartilage thyroïde. Ponction et lavage du segment supérieur avec le sérum artificiel. Le malade succombe dans la soirée. A l'autopsie, on trouve une nappe purulente occupant la majeure partie de la face inférieure du cerveau; il n'existe aucun abcès cérébral, aucune trace d'inflammation des sinus, aucune phlébite dans la jugulaire.

M. Loison. — *Coup de feu de la cavité sous-arachnoïdienne à la partie supérieure de la région lombaire; chute de la balle dans le cul-de-sac sous-arachnoïdien où on la découvre à la radiographie; extraction.*

Un soldat reçut accidentellement à bout portant une balle de carabine Flobert dans le dos. L'orifice d'entrée se trouve sur le côté droit de la deuxième apophyse épineuse lombaire, à un centimètre en dehors de la ligne médiane; il n'y a pas d'orifice de sortie. Grâce à une série de recherches radiographiques, M. Mignon put établir que la balle se trouvait à 13 centimètres au-dessous de l'orifice d'entrée, contre le bord droit d'une ligne verticale passant par les apophyses épineuses sacrées, et entre deux horizontales menées, l'une par les épines iliaques postéro-supérieures, et l'autre par les épines iliaques postéro-inférieures. La profondeur de la balle sous la peau de la région sacrée pouvait être évaluée à deux centimètres environ. Guidé par ce diagnostic de probabilité, on ouvrit la loge musculaire, on l'explora dans différents sens au niveau indiqué et on ne trouva rien. On émit alors l'hypothèse que la balle devait se trouver dans le canal sacré et qu'elle avait dû tomber par son propre poids dans le cul-de-sac sous-arachnoïdien. Après avoir vérifié sur le cadavre la possibilité d'une semblable évolution, on recourut à une seconde intervention; on ouvrit le canal sacré et on explora le cul-de-sac sous-arachnoïdien sans qu'il fût possible de découvrir la balle. On eut alors recours à la compétence radiographique de M. Contremoulins, lequel précisa nettement la situation de la balle grâce à son appareil. Le projectile devait se trouver au point où il avait déjà été localisé et à trois centimètres de profondeur. Une troisième intervention fut pratiquée, et tout d'abord on ne trouva encore pas la balle. Ce n'est qu'en explorant méthodiquement avec une curette que l'on put finalement ramener le projectile, qui était placé dans la partie latérale droite de l'espace sous-arachnoïdien, à 6 centimètres au-dessus du point où il avait été repéré, ce dernier correspondant au fond du cul-de-sac sous-arachnoïdien. La balle, mobile dans la cavité, avait été déplacée par les manœuvres opératoires préliminaires.

M. Demoulin insiste sur la généralisation dont est susceptible l'appareil imaginé par M. Contremoulins pour les recherches des projectiles dans le crâne. Il a pu, grâce à lui, aller à la recherche d'une balle enfouie dans l'aisselle et inaccessible à la palpation. L'appareil l'a mené directement sur le projectile, enclavé dans le bord externe du muscle sous-scapulaire.

M. Frogé (de Saint-Brieuc). — *Fracture ouverte du crâne avec enfoncement,*

hémiplégie, trépanation, guérison; hémiplégie post-opératoire; deuxième intervention; guérison complète.

Rapport de M. Rochard.

Un journalier reçoit dans une rixe un coup de pelle sur la tête. Il n'y a pas eu de perte de connaissance, mais au bout d'une dizaine de jours est survenue une paralysie complète des membres du côté gauche. A ce moment la plaie était en pleine suppuration, et l'exploration au stylet permettait de reconnaître une dénudation osseuse et un trait de fracture. M. Frogé pratique une trépanation et constate qu'une esquille osseuse, provenant de la table interne, avait déchiré la dure-mère et pénétré dans la substance cérébrale. Après extraction de cette esquille et nettoyage du foyer, la plaie est refermée avec drainage. Les suites furent excellentes, la paralysie disparut, et le blessé sortait complètement guéri au bout de deux mois. Mais peu de temps après survinrent des crises d'épilepsie qui se répétèrent environ tous les mois, si bien que M. Frogé jugea utile de faire une seconde intervention. Il incisa la dure-mère, explora de nouveau la substance cérébrale pour voir s'il n'avait pas laissé échapper une parcelle osseuse, et, ne trouvant rien, referma la plaie. La cicatrisation se fit sans encombre. Après cette intervention, le malade eut encore quelques crises d'épilepsie qui s'espacèrent de plus en plus et disparurent définitivement.

Le rapporteur n'hésite pas à mettre sur le compte de la trépanation les crises d'épilepsie survenues ultérieurement; elle a été la cause déterminante chez un sujet probablement prédisposé. Ce qu'il faut retenir dans l'observation de M. Frogé, c'est qu'une seconde opération semble avoir fait disparaître ces crises.

M. Broca est plutôt disposé à admettre que l'épilepsie traumatique a été le reliquat de l'attrition cérébrale; le malade a été rendu épileptique par l'existence d'une cicatrice cérébrale irritante. Aussi, bien qu'il y ait actuellement apparence de guérison, se méfierait-il des récidives.

M. Reclus a eu l'occasion de trépaner de nombreux épileptiques et a vu disparaître l'épilepsie après ces interventions. Il lui semble que c'est le traumatisme qui agit pour guérir ces malades beaucoup plus que l'ablation d'une cicatrice insignifiante.

M. Tuffier n'a jamais vu une épilepsie essentielle guérir après une trépanation d'une façon définitive. On a prétendu que les récidives étaient dues à la compression exercée sur l'écorce cérébrale par la cicatrice de la dure-mère résultant de la trépanation. Or, les procédés recommandés à l'effet d'éviter cette cicatrice et auxquels M. Tuffier a eu recours, n'ont pas donné de meilleurs résultats.

M. Kirmisson a observé récemment un cas qui montre combien il est souvent difficile d'établir un lien pathogénique exact entre un traumatisme crânien et les accidents épileptiformes qui lui font suite. Il s'agit d'une fillette de onze ans qui, à l'âge de deux ans, avait fait une chute sur la tête. Deux ans et demi après, elle est prise de mouvements épileptiformes localisés au côté gauche du corps. Après cette unique crise elle n'en présente pas d'autres jusqu'à l'âge de onze ans. On l'emmène à l'hôpital, et

M. Kirmisson constate, à la région temporale droite, une fente verticale de 4 à 5 centimètres de longueur, avec une dépression manifeste, au niveau de laquelle on voit les battements du cerveau. Il pense alors à la possibilité d'une hyperostose comprimant le cerveau; il trépane et ne trouve rien d'anormal. Il referme alors la plaie, et l'enfant sortit guérie de l'hôpital.

M. Dupraz (de Genève). — *Incrustation calcaire du canal de l'urètre à la suite d'injections répétées d'eau de chaux.*

Rapport de M. Bazy.

Un maçon atteint de blennorrhagie a l'idée bizarre de se traiter par des injections d'eau de chaux. Le résultat lui paraissant parfait, il renouvelle ces injections à chaque fois qu'il survient des difficultés pour uriner. Mais, après quelques mois, les difficultés de la miction furent telles qu'il dut aller trouver M. Dupraz. Ce dernier explore le canal et constate qu'il ne peut passer qu'un explorateur n° 9 et que la boule frotte jusqu'à la partie la plus reculée de l'avant-canal contre des rugosités pierreuses. Il pensa aussitôt qu'il s'agissait d'incrustation du canal par la chaux que l'injection a laissé déposer. Il essaie de les détacher avec une curette, mais ne peut y parvenir. Il eut alors recours à des injections d'acide chlorhydrique au millième, précédées de séances de dilatation progressive. Il arrive ainsi à débarrasser son malade.

Le rapporteur se demande si les injections d'acide chlorhydrique ont été vraiment utiles et si le simple traitement mécanique n'eût pas pu suffire.

M. Dupraz (de Genève). — *Un cas grave d'anthrax de la lèvre supérieure et de phlegmon de la face traité par le sérum de Marmorek.*

Rapport de M. Bazy.

Il s'agit d'un vieillard, atteint d'anthrax de la lèvre supérieure, et chez lequel, malgré les pansements classiques et l'incision en croix, l'évolution de la lésion ne put être arrêtée qu'après une injection de sérum de Marmorek. Celle-ci eut pour effet de faire tomber la température, de circonscrire la tuméfaction en foyers multiples qui suppurèrent et guérirent après élimination du pus et des tissus sphacélés.

Le rapporteur fait observer que le sérum de Marmorek fut employé empiriquement, puisque aucun examen bactériologique n'avait été fait; l'observation manque donc de rigueur scientifique.

M. Loison. — *Coup de feu de la poitrine; balle logée dans le poumon et repérée par la radiographie; extraction.*

Il s'agit d'un soldat, qui, au combat de Tien-Tsin, avait reçu un coup de feu dans la poitrine. Bien que le projectile ne donnât lieu à aucun accident, ce blessé désirait vivement être débarrassé du projectile qu'une épreuve radiographique permettait de constater. Après avoir exactement repéré le siège de la balle par des épreuves multiples et fait vérifier le diagnostic de localisation par l'appareil de M. Contremoulins, MM. Mignon et Loison

durent faire l'extraction du projectile, qui était logé dans l'épaisseur du poumon.

M. Reclus estime qu'une opération aussi grave que celle qui est nécessitée par l'extraction d'une balle logée dans le poumon, n'est légitime que s'il existe des accidents sérieux. On sait que ces projectiles s'enkystent facilement et restent silencieux.

Sur une dégénérescence scléreuse du corps thyroïde (Suite de la discussion).

M. Ricard insiste tout d'abord sur la divergence des vues émises dans cette discussion au sujet de la nature intime de ce qu'il a appelé dégénérescence fibreuse du corps thyroïde. Les uns, comme M. Delbet, y voient une sclérose para-thyroïdienne; d'autres, comme M. Poncet, en font une variété de thyro-carcinose; M. Ricard reste partisan de la nature scléreuse de l'affection, qui lui paraît démontrée non seulement par l'examen histologique, mais encore par les résultats de l'intervention chirurgicale. Tous les malades guéris de cette intervention sont restés sans récidive.

En ce qui concerne la thérapeutique, M. Ricard n'a pas été convaincu par l'argumentation de ceux qui repoussent toute intervention comme hors de proportion avec la nature bénigne de la lésion. Mais il faut s'entendre sur la bénignité de cette lésion. Peut-on appeler bénigne une affection qui risque de tuer les malades par une sorte de strangulation progressive qui envahit et comprime l'œsophage, qui détruit la jugulaire, la carotide, le pneumogastrique? En présence d'une lésion semblable, l'abstention n'est pas permise. M. Ricard n'admet pas davantage l'extirpation partielle. La seule conduite rationnelle est pour lui l'ablation complète. Aussi, pour éviter de faire de cette dernière une opération grave, faut-il intervenir le plus tôt possible, avant que la lésion ait pris une extension considérable.

M. Poirier a fait, dans un cas auquel a fait allusion M. Ricard, une extirpation partielle. Il s'attendait à une récidive rapide, et cette malade a parfaitement guéri et est restée guérie.

M. Berger admet qu'on intervienne largement quand on se trouve en présence d'accidents sérieux, tels que gêne de la déglutition, difficulté de la respiration. Mais il s'élève contre les opérations de principe pratiquées immédiatement dès qu'on se trouve en présence d'un malade atteint de sclérose thyroïdienne. M. Berger a observé récemment un homme qui rentrait dans le cadre des malades de M. Ricard; il l'a soumis à un traitement spécifique et a déjà obtenu une amélioration très notable.

M. Courteaud. — I. *Sur un cas d'écrasement du calcanéum traité par la conservation.*

II. *Luxation du grand os.*

Rapport de M. Nélaton.

I. Un marin reçoit sur le talon droit une chaîne d'ancre d'un poids considérable. Il en résulte une vaste plaie aux faces postérieure, plantaire et interne du pied, avec éclatement du calcanéum en fragments multiples. Un de ces fragments adhère au tendon d'Achille. M. Courteaud nettoie le foyer

de fracture, le panse antiseptiquement et réunit les bords déchiquetés de la plaie au moyen de sutures de catgut. Malgré le sphacèle des téguments qui se produisit, la cicatrisation se fit et aboutit à une guérison. Ce tissu cicatriciel n'atteignit pas la région plantaire, ce qui permit au blessé de marcher très bien; aussi M. Courteaud se félicite-t-il vivement de n'avoir pas pratiqué l'amputation.

II. Après un effort du poignet, un marin constate une saillie arrondie, assez marquée, dure et résistante. M. Courteaud pense à un kyste synovial et ponctionne avec une seringue de Pravaz, qui ne ramène rien. Les tentatives de réduction restent infructueuses. On applique alors une plaque de zinc doublée de molleton, et la saillie disparait en vingt jours. M. Courteaud pense avoir eu affaire à une luxation du grand os; mais le rapporteur fait observer que cette histoire ne ressemble guère à celle des luxations de cet os.

M. Adenot (de Lyon). — *Trois cas de prostatectomie.*

Rapport de M. Tuffier.

Les trois observations de M. Adenot peuvent être résumées dans les titres suivants :

I. Tumeur maligne de la prostate; prostatectomie; périnéale; guérison opératoire; mort quatre mois après, de cachexie.

II. Hypertrophie de la prostate; rétentions répétées; infection par fausse route; cystostomie, puis prostatectomie périnéale, guérison.

III. Rétention aiguë avec hématurie grave; cystostomie, résection du lobe moyen de la prostate hypertrophiée; récupération parfaite des fonctions vésicales.

A l'occasion de ces faits, M. Tuffier aborde la question de l'ablation de la prostate qu'au cours de sa pratique chirurgicale il n'a eu l'occasion d'exécuter que deux fois. C'est dire que les indications ne lui paraissent pas se présenter fréquemment. Les deux voies qui permettent d'aborder la prostate ont l'une et l'autre leurs indications. Dans son premier cas, M. Tuffier eut recours à la voie haute, parce que l'examen clinique lui avait permis d'établir qu'il s'agissait d'une hypertrophie du lobe médian faisant valvule toutes les fois que le malade urinait debout ou faisait effort pour uriner. M. Tuffier enlève, dans ce cas, avec le lobe médian, une large tranche en V, à sommet inférieur, de la prostate et suture au catgut les lèvres de la plaie d'avant en arrière. Les difficultés de cette opération proviennent de l'exiguïté du champ opératoire et de l'écoulement sanguin profond qui gêne considérablement. Néanmoins M. Tuffier ne saurait approuver la conduite de M. Adenot, qui s'est servi de l'écraseur linéaire. En cas d'écoulement sanguin abondant, il aurait recours au tamponnement.

Dans tous les autres cas, c'est à la voie périnéale qu'il faut donner la préférence. M. Adenot a suivi la technique de Quénu et Baudet; M. Tuffier suivrait plus volontiers celle de Gosset et Proust. L'ablation de la prostate peut être sus ou sous-capsulaire, avec ou sans résection de l'urètre. M. Adenot a suivi la méthode sous-capsulaire, et c'est la voie d'élection toutes les fois qu'elle est praticable.

Faut-il, comme le fait M. Adenot, dériver préalablement les urines par une cystostomie sus-pubienne? M. Tuffier pense qu'il y a là une exagération et que, le plus souvent, la sonde à demeure suffira à l'étanchéité parfaite des sutures.

En ce qui concerne les résultats thérapeutiques, M. Tuffier estime que les faits publiés sont encore ou trop peu nombreux ou trop récents pour qu'on puisse se faire une opinion définitive.

M. Albarran a abandonné la voie haute, après l'avoir pratiquée un certain nombre de fois, parce qu'il la considère comme grave et le plus souvent insuffisante. Les statistiques donnent une mortalité de 10 à 15 p. 100, et les échecs thérapeutiques sont nombreux; on voit, après une courte amélioration, les symptômes revenir.

M. Albarran en est donc venu à la prostatectomie périnéale seule, et ses indications lui paraissent très fréquentes, tellement fréquentes qu'actuellement il ne cherche plus d'indication, mais bien la contre-indication opératoire. Les principales de ces contre-indications sont : le trop grand âge du malade, lorsque le sondage est facile; les suppurations périprostatiques ou périvésicales étendues; les lésions rénales doubles graves; la cachexie urinaire avancée ou le mauvais état général tenant à d'autres causes. Ce qui a rendu M. Albarran si interventionniste, c'est le peu de gravité de l'opération et ses résultats thérapeutiques excellents, placés en regard des ennuis sans fin qu'occasionne l'hypertrophie de la prostate.

M. Albarran emploie une technique opératoire qui consiste à enlever la prostate par un morcellement sous-capsulaire méthodique, en laissant une boutonnière périnéale temporairement ouverte après l'opération. La vessie étant remplie d'une solution antiseptique, on met dans l'urètre une sonde métallique ayant à peu près la courbure d'un lithotriteur et présentant une cannelure sur la convexité. Incision bi-ischiatique simple; décollement du rectum qu'on rejette en arrière par une valve automatique, sans section des releveurs, à moins de trop grande étroitesse du champ opératoire. Incision longitudinale de la capsule prostatique et décollement de la glande poussée aussi loin que possible. Section longitudinale de la prostate dans l'étendue de 3 à 4 centimètres à partir de son bec, sans couper complètement la glande en deux, ni entamer le col vésical. Extirpation par morcellement de chaque moitié de la partie antérieure de la glande. Enlèvement de la partie postérieure qu'on fait saillir avec l'index gauche introduit dans la vessie. S'il existe un lobe médian, éversion du col, incision de la muqueuse vésicale sur la saillie et extirpation de dedans en dehors de ce lobe qu'on peut réséquer s'il est pédiculé. Résection longitudinale de la portion excédente de l'urètre prostatique. Suture partielle de l'urètre qui reste ouvert en avant pour laisser passer un drain vésical. S'il existe des lambeaux capsulaires flottants, les réséquer. Bourrage de la plaie, simplement rétrécie de chaque côté par un ou deux points cutanés.

M. Albarran a fait 18 de ces opérations sans avoir perdu un seul de ses malades, bien que tous les opérés fussent infectés. Les résultats thérapeutiques sont des plus remarquables; tous les opérés vident complètement et

spontanément leur vessie sans aucune difficulté. Les urines sont claires, et l'état général est modifié très favorablement.

M. Bazy trouve qu'il est encore bien tôt pour parler des résultats thérapeutiques et rappelle les résultats merveilleux donnés au début par la castration et autres opérations similaires dont on est complètement revenu.

M. Routier s'associe aux réserves de M. Bazy et fait observer que chez les prostatiques, il n'y a pas que l'obstacle prostatique; il y a aussi la paralysie, l'atonie vésicale.

M. Tuffier reconnaît que la technique actuelle de la prostatectomie périnéale, telle que l'a établie Rouel en particulier, lui semble donner toutes les garanties, et il l'adopte volontiers en lui faisant subir peut-être quelques légères modifications. Il s'efforcerait de ne pas ouvrir l'urètre, si possible, et préférerait en tout cas suturer l'urètre avec une sonde à demeure que faire du drainage vésico-périnéal. — Il ne pousserait pas, avec M. Albarran, l'exagération jusqu'à vouloir enlever toutes les prostates légèrement hypertrophiées, ni même jusqu'à faire exclusivement la prostatectomie périnéale; la voie haute lui semble conserver ses indications. — Quant aux résultats thérapeutiques, il faut un plus grand nombre de faits et des observations plus longuement suivies pour qu'on puisse émettre la prétention de les apprécier.

M. Brossard (du Caire). — *Luxation de l'astragale; extirpation; résultat fonctionnel éloigné.*

Rapport de M. Walther.

L'intérêt de l'observation envoyée par M. Brossard réside dans les constatations faites plus de deux ans après l'opération. Le pied est peu déformé; l'articulation nouvelle est solide et n'a pas de mouvements de latéralité; la voûte plantaire est abaissée, mais le pied n'est pas plat. Enfin, l'opérée peut vaquer sans fatigue à ses occupations; la marche n'est pas douloureuse et s'exécute sans claudication.

MM. Sébileau et Lombard. — *Corps étranger de l'œsophage.*

Rapport de M. Lejars.

Il s'agit de l'extraction d'un corps étranger, d'un sou, qu'un enfant de trois ans avait avalé, et qui séjournait depuis vingt-quatre jours dans l'œsophage. La radiographie l'avait montré très bas situé. M. Sébileau recourut d'emblée à l'œsophagotomie externe, et cette conduite était justifiée, car la paroi œsophagienne, au contact du corps étranger, était amincie, réduite à la seule muqueuse, toute prête à se fissurer et à se rompre au cours d'une tentative d'extraction par les voies naturelles.

L'opération présente quelques particularités. M. Sébileau fit l'incision très bas et n'a pas eu à relever le lobe thyroïdien. La reconnaissance et l'ouverture du conduit œsophagien ont présenté une double difficulté : la carotide primitive était intimement adhérente au côté gauche de l'œsophage, si bien que toute séparation à la sonde cannelée était impossible, et que l'incision du conduit dut être reportée un peu en avant. De plus,

au même niveau, la paroi œsophagienne était doublée d'adhérences et confondue dans une sorte de gangue inflammatoire qui la rendait méconnaissable. M. Sébileau fit une réunion partielle, un drainage extérieur, et installa la sonde œsophagienne à demeure. L'enfant guérit.

M. Imbert (de Montpellier). — *Deux observations de chirurgie de l'oreille moyenne.*

Rapport de M. Broca.

I. Un soldat est pris brusquement, après refroidissement, de douleur vive dans l'oreille droite, suivie au bout de quatre jours d'otorrhée. Après quelques jours d'amélioration, les douleurs reprennent, accompagnées de céphalalgie unilatérale et d'élévation de température. L'apophyse mastoïde n'étant pas douloureuse, l'opération fut d'abord différée, puis, les phénomènes persistant, la trépanation de l'apophyse fut pratiquée. Celle-ci donna issue à quelques gouttes de pus. Deux jours après, survinrent des vomissements, des troubles visuels, et M. Imbert résolut séance tenante de faire une nouvelle intervention qui consista à trépaner l'étage moyen juste au-dessus de l'orifice mastoïdien, à décoller la dure-mère de la face supérieure du rocher et à fendre cette membrane de façon à mettre à nu la face externe du cerveau. Tout cela apparut normal, et néanmoins les troubles cessèrent et le malade guérit.

II. Un soldat entre à l'hôpital avec des douleurs de l'oreille datant de douze jours et une région rétro-auriculaire un peu rouge et douloureuse à la pression; pas d'otorrhée, mais température élevée. Pendant deux jours, il refuse de se laisser opérer, et n'y consentit qu'en présence de l'exacerbation des symptômes. On trouve un peu de pus dans l'antre et quelques débris sphacélés. Pendant une dizaine de jours, les choses parurent se passer normalement, quand apparurent des frissons, de la céphalalgie unilatérale, une élévation de température. M. Imbert diagnostique une phlébite du sinus, trépane juste en arrière de l'orifice mastoïdien, trouve dans le sinus un caillot qu'il enlève avec la curette et tamponne. Aucun résultat n'étant obtenu, il se décide les jours suivants à lier la veine jugulaire. A partir de ce moment le malade entre en convalescence.

Le rapporteur reproche à M. Imbert d'avoir ouvert le crâne par la partie inférieure de la fosse temporale et non par la voûte de l'orifice qu'il avait pratiqué dans la mastoïde. Cette voie seule permet de ne pas méconnaître un abcès extra-dural. Il le félicite, au contraire, d'avoir opéré en deux temps, et les deux observations montrent bien qu'après l'opération mastoïdienne le chirurgien peut exercer une surveillance assez active pour ne pas laisser échapper le moment favorable pour la trépanation crânienne. La première observation paraît particulièrement importante à M. Broca, parce qu'elle concerne la question encore obscure des méningites curables d'origine otique. C'est ainsi qu'on tend de plus en plus à expliquer les accidents cérébraux mal déterminés, qui cèdent à la mise à nu du cerveau ou même plus simplement à la trépanation de l'apophyse, au drainage de la caisse. M. Broca en cite plusieurs exemples personnels, dans lesquels il avait même

ajouté la ponction du cerveau à sa mise à nu. Il considère cette manœuvre comme indispensable pour être sûr de ne pas méconnaître un abcès du cerveau; cette ponction, même blanche, lui paraît même utile pour donner issue à une certaine quantité de liquide céphalo-rachidien.

M. Poirier préfère, au moins chez l'adulte, la voie latérale à la voie inférieure. Une trépanation sus-mastoïdienne donne une voie large par laquelle on peut explorer facilement non seulement la face externe, mais encore la face inférieure du lobe temporo-sphénoïdal. Dans ces cas, M. Poirier a pu découvrir ainsi un abcès qui lui avait échappé par la voie inférieure.

M. Kirmisson ne partage pas l'avis de M. Poirier et pense, avec M. Broca, que la voie inférieure doit être choisie, au moins chez les enfants. Il pense également qu'il faut faire ample usage de la ponction du cerveau lorsque l'abcès ne se décèle pas par ses symptômes habituels.

M. Ricard a trépané un malade présentant tous les caractères cliniques d'un abcès cérébral. Il fit, avec un trocart et même avec un bistouri, des ponctions dans le cerveau et ne trouva rien. A l'autopsie, on trouva un gros abcès. Le pus qu'il contenait était tellement épais que le trocart l'avait traversé sans qu'il en amenât une goutte au dehors.

M. Tuffier a eu l'occasion de faire une de ces trépanations qu'on peut appeler négatives, chez une jeune fille qui, à la suite d'une otite moyenne suppurée et d'une mastoïdite, avait présenté tous les signes d'un abcès du cerveau. Cette malade guérit définitivement.

M. Chavasse admet volontiers la théorie de la méningite curable de M. Broca pour certains cas, qui pourtant lui paraissent assez rares. Il est, à son avis, d'autres causes susceptibles de provoquer des symptômes identiques à ceux des complications encéphaliques. M. Chavasse cite plusieurs observations dans lesquelles ces symptômes étaient dus à de l'hystérie ou à la septicémie otique elle-même agissant par phénomènes réflexes. M. Chavasse espère que les erreurs de diagnostic de ce genre deviendront de plus en plus rares, grâce à l'emploi du cyto-diagnostic du liquide céphalo-rachidien.

M. Legueu. — *Deux cas de mort immédiate par rachi-cocaïnisation.*

I. Un homme de cinquante-quatre ans est amené à l'hôpital pour une rupture de tendon du triceps gauche. C'était un individu gros, emphysémateux et athéromateux au plus haut degré, chez lequel l'emploi du chloroforme parut extrêmement dangereux. M. Legueu se décida à faire l'opération à l'aide de la rachi-cocaïnisation. L'injection lombaire est pratiquée suivant les règles habituelles à M. Legueu, et l'opération était commencée depuis trois à quatre minutes, quand le malade se plaignit d'étouffer; il demande à s'asseoir, pousse quelques gémissements, puis sa face se convulse et il meurt. L'autopsie ne put être pratiquée.

II. Dans le second cas, il s'agit d'un homme de soixante et un ans, atteint d'une hernie inguinale étranglée, avec phénomènes généraux graves indiquant un étranglement extrêmement serré. Ce malade avait joui jusqu'alors

d'une excellente santé. Le chloroforme donnant des craintes sérieuses dans ce cas, on se décide à recourir à la rachi-cocaïnisation. L'injection lombaire se fit encore dans les conditions normales. Mais, avant même qu'on eût le temps de commencer l'opération, le malade devint pâle, présenta de la difficulté respiratoire, puis des vomissements. Malgré tout ce qu'on put faire, la respiration s'arrêta progressivement et le malade mourut sans secousses, sans plaintes, avec une pâleur extrême.

M. Legueu n'hésite pas à mettre ces deux morts sur le compte de la rachi-cocaïnisation et à engager les chirurgiens à une très grande prudence dans le choix des malades et des doses à employer.

M. Morestin. — *Deux cas de rétrécissement du pharynx.*

Rapport de M. Lejars.

I. Dans le premier cas, il s'agit d'un homme de trente-quatre ans, dont l'affection pharyngée, de nature syphilitique, remontait à six ans, et qui, trois semaines avant son entrée à l'hôpital, avait été pris brusquement, la nuit, d'un accès de suffocation qui dura plusieurs minutes. Depuis, il éprouvait une gêne constante, des picotements, une sensation de corps étranger qui le faisait tousser. A l'examen de la gorge, on constatait que les piliers postérieurs étaient déformés, tiraillés, attirés en haut et en arrière par des bandes cicatricielles. Le pharynx ne communique plus avec l'arrière-cavité des fosses nasales que par un orifice cicatriciel très étroit. Malgré cette étroitesse, les troubles fonctionnels sont peu accusés, et M. Morestin se borne à exciser la luette qui, détachée et appendue à un pédicule grêle, paraissait responsable des accidents récents.

II. Dans le second cas, il s'agit d'un rétrécissement bucco-pharyngé, consécutif à une syphilis laryngo-bucco-pharyngée, d'allures envahissantes. La bouche se trouvait fermée en arrière par une membrane tendue, soudée en bas à un moignon de langue, et partout continue, sauf au niveau d'un orifice placé à la partie inférieure de la cloison, orifice à bords rigides et n'admettant que le bout de l'index. Les troubles fonctionnels étaient importants. L'alimentation se faisait mal; la parole était inintelligible. M. Morestin pratiqua de chaque côté un large débridement en suturant au fur et à mesure les muqueuses antérieure et postérieure l'une à l'autre, et grâce à cette sorte d'ourlet muco-muqueux, obtint un large orifice qui s'est maintenu depuis.

M. Contremoulins présente son *appareil pour localiser les projectiles.*

M. Nélaton présente un malade chez lequel il a pratiqué une *rhinoplastie.*

M. Bazy présente un malade chez lequel il a *guéri un anus accidentel par l'entéro-anastomose latérale.*

M. Albarran présente deux pièces de *tuberculose rénale diagnostiquée par le cathétérisme urétéral.*

M. Quénu présente un malade atteint de *fracture de jambe et immobilisé dans l'abduction de la cuisse avec flexion de la jambe.*

M. Picqué présente des pièces de *fibrome utérin œdémateux simulant une môle hydatiforme.*

M. Tuffier présente un malade atteint de *plaie pénétrante du crâne par coup de feu, diagnostiquée par l'examen du liquide céphalo-rachidien.*

M. Quénu présente une pièce de *tumeur épithéliale des trompes.*

M. Picqué présente une pièce de *grossesse extra-utérine sous-péritonéo-pelvienne.*

M. Delbet présente un malade chez lequel il a fait la *résection du ganglion de Gasser.*

BIBLIOGRAPHIE

CONTRIBUCION AL ESTUDO DE HISTEROCELE ABDOMINAL GRAVIDO; par **José A. Norès**. — Thèse de doctorat, 1901, Cordoba.

Le nombre restreint d'observations d'utérus gravides herniés constitue l'intérêt de cette thèse, car l'observation qui en fait l'objet est des plus complètes. Il s'agit d'une femme de trente ans qui présentait dès l'enfance une hernie abdominale très douloureuse, située sur la ligne médiane au-dessus du pubis. Cette femme, réglée à quatorze ans et dont les règles, quoique régulières, amenaient chaque fois une augmentation de la sensibilité de la hernie, se marie à dix-sept ans et a une première grossesse à vingt-huit. Avec les premiers symptômes de grossesse, coïncida une augmentation rapide et persistante de la tumeur dont le volume tripla. Au troisième mois, avortement; la hernie diminua alors de volume, sans toutefois reprendre son volume habituel.

Deuxième grossesse en février 1900. L'examen pratiqué un mois après fait découvrir la présence de l'utérus et de l'ovaire droit dans la hernie.

La tumeur augmente; au mois d'août, elle s'étend depuis l'ombilic jusqu'à la marge de l'anus, occupant les parties médiane et droite de l'abdomen. On entend très bien les bruits fœtaux.

L'accouchement a lieu le 30 août; enfant mort pendant le travail; la tumeur disparaît, le globe utérin est franchement hernié. Hémorragie consécutive, tamponnement vaginal et, finalement, douze heures après, on se met en devoir d'opérer. Kélotomie médiane; réduction du sac et résection de celui-ci. Extraction du placenta par le vagin. Mort deux heures après.

L'auteur tire de cette observation la conclusion que, dans des cas semblables, il faut faire la kelotomie précoce après réduction de l'utérus gravide.

J. DE SARD

ELEMENTOS DE PATOLOGIA QUIRURGICA GENERAL; par **Jose Ribera y Sans**. — 2 vol., Madrid, 1900.

Cet important ouvrage, qui comprend deux volumes, est un recueil de 82 leçons faites à la Faculté de Médecine de Madrid.

Les questions de Pathologie générale qui intéressent le chirurgien y sont exposées avec clarté et longuement discutées.

Le premier volume contient la définition, la division et l'historique de la Pathologie chirurgicale; l'étude de l'inflammation, de la suppuration, des

troubles de la nutrition, des traumatismes et des blessures; la description des moyens aseptiques et antiseptiques employés actuellement et des applications de la radiographie et de la radioscopie en chirurgie.

Les leçons contenues dans le deuxième volume comprennent l'étude des corps étrangers, des plaies empoisonnées, des effets produits par les agents physiques, de l'infection, des maladies infectieuses et parasitaires, des accidents d'origine nerveuse et des néoplasmes.

De Sard.

Traitements modernes de l'hypertrophie de la prostate; par **E. Desnos**. — In *L'Œuvre médico-chirurgicale*, n° 27. Paris, 1901, Masson et Cie, édit.

L'ancienne théorie de l'hypertrophie prostatique par artério-sclérose consacre un fait exact. Dans ce premier groupe rentrent beaucoup d'hypertrophies de la prostate, et surtout la plupart des prostatiques sans grosse prostate, mais à vessie sclérosée et atone.

Mais l'artério-sclérose est loin d'exister chez tous les malades dont la prostate est hypertrophiée. Bien souvent la lésion, au moins au début, est uniquement prostatique, et un traitement radical peut alors trouver son indication.

Donc, deux sortes de méthodes que l'auteur étudie successivement : les méthodes palliatives, les méthodes curatives.

Dans les méthodes palliatives sont rapidement passés en revue le cathétérisme, les ponctions de la vessie, les cystostomies.

Les méthodes curatives comprennent : 1° les procédés destinés à amener indirectement l'atrophie de la prostate — ingestion d'extrait de prostate, sonde à demeure avec déambulation, ligature des artères iliaques, castration, injections sclérogènes de l'épididyme, résection des canaux déférents, angio-névrectomie, résection du cordon spermatiqne, résection des veines spermatiques —; 2° les interventions directes sur la prostate : prostatectomie et méthode de Bottini.

Pour aborder la prostate, deux voies sont possibles : la voie haute, transvésicale, la voie basse, périnéale. Et par ces voies on peut tenter de pratiquer des ablations partielles; ou même, par la voie *basse*, des ablations totales, ainsi que l'a indiqué M. Proust dans sa thèse.

A. Gosset.

TABLE DES MATIÈRES

DU TOME VINGT-QUATRIÈME

MÉMOIRES ORIGINAUX

ALEXANDRE. — Voy. RAYMOND.

BOTHEZAT. — L'arthrodèse scapulo-humérale dans le traitement de la luxation paralytique de l'épaule. 78

CORNIL et COUDRAY. — Réparation de la moelle des os après destruction chez le chien. Moelle isolée de l'os. Greffe cellulaire. Opérations qui intéressent le canal médullaire chez l'homme à l'état pathologique 389, 715

COUDRAY. — Voy. CORNIL.

DELAGE. — Voy. TERRIER.

DEVIC et GALLAVARDIN. — Contribution à l'étude du leiomyome malin, avec généralisation viscérale. 282

FÉRÉ. — Fracture d'une phalangette par action musculaire. 277

GALLAVARDIN. — Voy. DEVIC.

GALLOIS et PIOLLET. — Les déchirures vasculaires par fractures fermées de la clavicule 21, 180

GOROVITZ. — De la tuberculose génitale chez la femme . . 216, 334, 467

IMBERT et JEANBRAU. — Pathogénie des grenouillettes. 131

KALLIONZIS. — A propos de l'analgésie chirurgicale sur la voie rachidienne. 440

LENOIR. — Contribution à l'étude de l'antrectomie. 39, 359, 455

LONGUET. — Voy. QUÉNU.

MOTY. — Accidents de la dent de sagesse. 59

PACHICO MENDES. — A propos d'un cas de goundou ou anakhré. . . . 445

PATEL. — De l'anurie au cours du cancer de l'utérus. 194

PATEL. — Rhumatisme tuberculeux. 801

PERAIRE. — Trépanation pour traumatisme ancien de la région crânienne. 12

PIOLLET. — Voy. GALLOIS.

QUÉNU. — Luxation du métatarse en dehors. 261

QUÉNU et LONGUET. — Des tumeurs des trompes. 408, 742

REYMOND et ALEXANDRE. — A propos d'un cas de staphyloccihémie. . 486

SAPEJKO. — Contribution à l'étude du ganglion de Gasser. 311

TAVEL. — Le reflux dans la gastro-entérostomie 685

TERRIER et DELAGE. — L'hystérectomie abdominale supra-vaginale. . 663

TUFFIER. — De la radiographie en chirurgie pulmonaire. 121

VIGNARD. — De l'appendicectomie sous-séreuse 829

VINCENT. — Plaies perforantes de l'abdomen. 1
VLACCOS (DE). — De la pathogénie du pied plat. 176

SOCIÉTÉS SAVANTES

Académie de médecine, séances de juin. 112
Congrès français de chirurgie. 505
Congrès allemand de chirurgie. 590
Société de chirurgie, du 22 mai au 12 juin. 99
— — du 19 juin au 17 juillet. 242
— — du 2 octobre au 13 novembre. 838
Société de chirurgie de Lyon, séances des 2, 9, 23 et 30 mai 106
— — — — des 6, 13, 20 et 27 juin. . . . 250
— — — — des 4, 11, 18, 25 juillet. . . . 495

BIBLIOGRAPHIE

AUVRAY. — Voy. TERRIER.
CORNIL et RANVIER. — Manuel d'histologie pathologique. 258
DESNOS. — Traitements modernes de l'hypertrophie de la prostate. . 851
FRAISSE. — Principes du diagnostic gynécologique. 117
LAGRANGE. — Traité des tumeurs de l'œil, de l'orbite et des annexes.
NORÈS. — Contribucion al estudo de histerocele abdominal gravido. . 850
RANVIER. — Voy. CORNIL.
RIBERÁ Y SANS. — Elementos de patologia quirurgica general. . . . 850
TERRIER et AUVRAY. — Chirurgie du foie et des voies biliaires. 116
TUFFIER. — L'analgésie chirurgicale par voie rachidienne. 117
VINCENT. — Le professeur Ollier. 656

JOURNAUX RUSSES

Archives russes. 386
Chirurgie. 259
Vratch. 387
Gazette de Botkine. 657

VARIÉTÉS

Association française de chirurgie. 114
Concours. 114
XIVe Congrès international de médecine. 257

NÉCROLOGIE

MERGLER (Mlle le Dr) (de Chicago). 119
FONTORBE (de Rochefort). 119
LAWRENCE (de Bristol) 502
MARKOE (de New-York). 502
GALVANIS (d'Athènes). 503
SCHUCHARDT (de Stettin). 659

TABLE ANALYTIQUE DES MATIÈRES

DU TOME VINGT-QUATRIÈME

ABRÉVIATIONS

Ac. méd. : Académie de Médecine.
Ac. sc. : Académie des Sciences.
Bibl. : Bibliographie.
Cong. all. chir. : Congrès allemand de Chirurgie.
Cong. chir. : Congrès français de Chirurgie.
Congr. gyn. : Congrès de gynécologie de Nantes.
Soc. chir. : Société de Chirurgie de Paris.
Soc. chir. L. : Société de Chirurgie de Lyon.

Les titres des mémoires originaux sont imprimés en *italiques* et les noms de leurs auteurs en PETITES CAPITALES.

Abcès. — Voy. *Rate.*

Abdomen. — *Plaies déformantes de l'* — (VINCENT), 1; gelure de la paroi abdominale par applications prolongées de glace, *Soc. chir. L.*, 251; coup de feu dans l' —, *Cong. chir.*, 562; note sur huit cas de plaies et contusion de l' —, *id.*, 569. — Voy. *Hystérectomie, Empyème, Laparotomie, Hystérocèle.*

Acide phénique. — Voy. *Plaie.*

Adénopathie. — Traitement des — tuberculeuses, *Cong. chir.*, 523.

Aileron. — Voy. *Rotule.*

Altus vagus. — Quelques considérations sur —, *Cong. chir.*, 589.

Anakhré. — Voy. *Goundou.*

Analgésie. — *A propos de l' — chirurgicale par la voie rachidienne* (KALLIONZIS), 440; l' — chirurgicale par voie rachidienne, par *Tuffier*, bibl., 117.

Anastomose. — Technique de l' — tendineuse, *Cong. gyn.*, 647. — Voy. *Paralysie.*

Anesthésie. — Les sensations auditives dans l' — opératoire, *Ac. méd.*, 112; note sur 2,000 — générales par le chloroforme, *Cong. chir.*, 533; sur l' — générale par le chlorure d'éthyle, *id*, 534; les différentes méthodes d' — et leurs indications, *Cong. all. chir.*, 593; sur une méthode d' — par l'oxygène et le chloroforme, *id.*, 593; recherches sur l' — médullaire, *id.*, 594.

Anévrysme. — Extirpation d'un — artério-veineux de la tibiale gauche, *Soc. chir.*, 250; — artério-veineux de l'orbite, *Soc. chir. L.*, 254, 496.

Aniodol. — L' — en obstétrique, *Cong. gyn.*, 636.

Ankylose. — Voy. *Arthrolyse, Rotule.*

Anse. — Étranglement très serré d'une — intestinale dans le collet d'une éventration post-opératoire de la ligne blanche, *Soc. chir. L.*, 109.

Anteflexion. — De l' — congénitale dans ses rapports avec la stérilité, *Cong. gyn.*, 623.

Antrectomie. — *Contribution à l'étude de l'* — (LENOIR), 39, 359, 455.

Anurie. — *De l'* — *au cours du cancer de l'utérus* (PATEL), 194.
Anus. — Traitement de trois — contre nature, *Cong. chir.*, 559; accidentel guéri par entéro-anastomose, *Soc. chir.*, 848.
Appendice. — Étranglement de l' — dans le canal crural, *Cong. chir.*, 567.
Appendicectomie. — *De l'* — *sous séreuse* (VIGNARD), 829. Note sur un cas d' — à froid, *Cong. chir.*, 566.
Appendicite. — Un accident grave du traitement médical de l' —, gelure de la paroi abdominale, *Soc. chir. L.*, 107; remarques sur vingt cas d' —, *Cong. chir.*, 567; traitement chirurgical de l' — aiguë, *Cong. all. chir.*, 605; opération précoce dans l' — aiguë, *id.*, 606; traitement de l' — aiguë, *id.*, 606; relations existant entre les accidents appendiculaires chez les enfants et les vers intestinaux, *Cong. gyn.*, 653.
Arachnoïde. — Coup de feu de la cavité sous-arachnoïdienne, *Soc. chir.*, 839.
Arthrectomie. — — pour arthrite blennorragique du genou, *Soc. chir.*, 249.
Arthrite. — Voy. *Arthrectomie*, *Coude.*
Arthrodèse. — *L'* — *scapulo-humérale dans le traitement de la luxation paralytique de l'épaule* (BOTHEZAT), 78; cul-de-jatte redressé par une quadruple —, *Cong. gyn.* 648.
Arthrose. — Un cas grave d' — de la lèvre supérieure, *Soc. chir.*, 841.
Arthrolyse. — De l' — dans l'ankylose de l'épaule, *Cong. all. chir.*, 618.
Astragale. — Voy. *Luxation.*
Audition. — Voy. *Anesthésie.*
Avant-bras. — Luxation de l' —, *Cong. all. chir.*, 618.
Balle. — — jumelles, *Cong. all. chir.*, 595.
Bec-de-lièvre. — — complexe, *Soc. chir. L.*, 109; opération de —, *id.*, 251.
Blessure. — Des — produites par les armes à feu modernes, *Cong. all. chir.*, 595.
Bourgeon. — Histologie des — charnus, *Cong. all. chir.*, 590.
Bourse. — — séreuse polykystique développée sur un hallus valgus, *Soc. chir.*, 250.
Brachial. — Voy. *Ostéome.*
Cæcum. — Voy. *Cancer.*
Calcaneum. — Sur un cas d'écrasement du —, *Soc. chir.*, 842.
Calcul. — Voy. *Cholédoque*, *Rein.*
Canal médullaire. — Voy. *Moelle.*
Cancer. — — de l'intestin, entérectomie, *Soc. chir. L.*, 496; note sur trois cas de — du gros intestin, *Cong. chir.*, 559; sur le — du cæcum et le cancer de l'S iliaque, entérectomie, *id.*, 560; parasites du —, *Cong. all. chir.*, 590; de l'extirpation du — du pancréas, *id.*, 608. — Voy. *Anurie*, *Hystérectomie*, *Utérus.*
Carcinome. — Structure, accroissement et histogénèse des — cutanés, *Cong. all. chir.*, 590; traitement chirurgical des — utérins, *id.*, 615.
Castration. — Voy. *Tuberculose.*
Cataracte. — — et dacryo-cystite, *Soc. chir. L.*, 110.
Cerveau. — Voy. *Tétanos*, *Tubercule.*
Cervicite. — De la — chronique, *Cong. chir.*, 580.
Chéloïde. — Pathogénie et traitement des —, *Cong. all. chir.*, 591.
Chirurgie. — Deux cas rares de — orthopédique, *Cong. chir.*, 588

Chloroforme. — Voy. *Anesthésie.*
Chlorure d'éthyle. — Voy. *Anesthésie.*
Cholédocotomie. — Voy. *Cholédoque.*
Cholédoque. — Calcul du — enlevé par cholédocotomie, *Soc. chir.*, 250.
Clavicule. — Voy. *Déchirure.*
Cloisonnement. — Voy. *Vagin.*
Cocaïne. — Injections intra-rachidiennes de —, *Cong. chir.*, 335; — rendue inoffensive dans le corps, *Cong. all. chir.*, 594.
Cœur. — Perforation du — par balle de revolver, *Soc. chir. L.*, 500.
Colite. — Entéro-anastomose dans la — muco-membraneuse, *Cong. chir.*, 561.
Compression. — De la — cérébrale, *Cong. all. chir.*, 597.
Conjonctivite. — Emploi du sérum de Roux dans les — diphtériques, *Cong. gyn.*, 656.
Contracture. — Voy. *Genou.*
Corps thyroïde. — Sur une variété de dégénérescence fibreuse du —, *Soc. chir.*, 247, 842.
Coude. — Résection du — pour arthrite tuberculeuse, *Soc. chir. L.*, 497; résection du — chez l'enfant, *Cong. all. chir.*, 618.
Coup de feu. — Voy. *Rate, Abdomen, Arachnoïde, Poitrine.*
Coxa valga. — De la —, *Cong. all. chir.*, 619.
Coxalgie. — Appareil pour immobiliser la hanche dans la —, *Cong. chir.*, 583.
Coxopathie. — —, *Cong. chir.*, 584.
Crâne. — Deux cas de chirurgie du —, *Soc. chir.*, 835; plaie pénétrante du —, *id.*, 849. — Voy. *Trépanation, Fracture.*
Cuisse. — Voy. *Ligature.*
Cul-de-jatte. — Voy. *Arthrodèse.*
Cystite. — —tuberculeuse guérie par injections d'air stérilisé, *Soc. chir.*, 106.
Cystocèle. — — crurale étranglée, *Cong. chir.*, 566; — inguinales, *id.*, 566.
Cytodiagnostic. — Le — et l'hémodiagnostic en chirurgie, *Cong. chir.*, 533.
Dacryo-cystite. — Voy. *Cataracte.*
Débris. — Destruction des — néoplasiques dans les plaies par l'eau chaude, *Cong. all. chir.*, 591.
Décapitation. — Voy. *Luxation.*
Déchirure. — *Les — vasculaires par fractures fermées de la clavicule* (Gallois et Piollet), 21, 180.
Décollement. — Réduction sanglante d'un — traumatique, *Cong. all. chir.*, 620.
Décortication. — Note sur les indications de la — pulmonaire, *Cong. chir.*, 551.
Dégénérescence. — Voy. *Corps thyroïde.*
Dent. — *Accidents de la — de sagesse* (Moty), 59.
Désarticulation. — — de la hanche, *Cong. chir.*, 583; — ostéoplastique de la racine du pied, *Cong. all. chir.*, 621. — Voy. *Ligature.*
Diabète. — Voy. *Gangrène.*
Diagnostic. — Voy. *Gynécologie.*
Dilacération. — — des paupières, *Soc. chir.*, 496.
Dilatation. — Voy. *Estomac.*
Diphtérie. — Voy. *Conjonctivite.*
Doigt à ressort. — — lié à une tropho-névrose, *Cong. chir.*, 582.
Dystocie. — Intervention chirurgicale dans les cas de — par fibromes, *Cong. gyn.*, 626.
Écrasement. — Voy. *Calcaneum.*
Ectopie. — Voy. *Hydronephrose.*
Empoisonnement. — Voy. *Occlusion.*

Empyème. — — à évolution abdominale, *Soc. chir. L.*, 501. — Voy. *Opérations de Schede.*

Encéphalite. — — du lobe temporal et autres complications cérébrales de l'otite, *Cong. all. chir.*, 597.

Entérectomie. — Voy. *S iliaque, Cancer.*

Entéro-anastomose. — Voy. *Colite, Anus.*

Épaule. — Voy. *Arthrodèse, Ligature, Arthrolyse.*

Épidyme. — Voy. *Testicule.*

Épilepsie. — — généralisée avec compression crânienne, *Cong. chir.*, 542; l'intervention crânienne décompressive dans l' — traumatique, *id.*, 542; la résection du nerf sympathique dans l' —, *Cong. all. chir.*, 600.

Épiphyse. — Développement des — du membre supérieur étudié par les rayons de Röntgen, *Cong. all. chir.*, 616; ossification prématurée des —, *id.*, 617.

Epithelioma. — — de l'ovaire, *Soc. chir.*, 106; — calcifié, opéré, récidivé, *Cong. Chir.*, 532.

Estomac. — Corps étrangers de l' —, gastrostomie, *Soc. chir. L.*, 253; traitement chirurgical de la dislocation verticale de l' —, *Cong. Chir.*, 558; mécanisme de la dilatation aiguë de l' —, *Cong. all. chir.*, 607; un cas de résection stomacale, *id.*, 608.

Éventration. — — consécutive à une rupture de la paroi abdominale par contusion, *Soc. Chir.*, 250.

Éviscération. — De l' — post-opératoire spontanée, *Cong. Chir.*, 569.

Excision. — Voy. *Œsophage.*

Exclusion. — Voy. *Intestin.*

Extirpation. — Voy. *Larynx, Cancer, Utérus.*

Fémur. — Voy. *Luxation, Fracture, Pseudarthrose.*

Fibrome. — Voy. *Hernie, Utérus, Hystérectomie, Dystocie, Tumeur.*

Fistule. — — recto-urétrale congénitale, *Cong. chir.*, 569.

Foie. — Chirurgie du — et des voies biliaires, par *F. Terrier* et *M. Auvray*, bibl., 116; résection du — pour syphilome, *Cong. chir.*, 568. — Voy. *Hernie, Kyste.*

Fosses nasales. — Voy. *Occlusion.*

Fracture. — Sur la réduction sanglante dans certaines — à l'extrémité inférieure du radius, *Soc. chir.*, 105; — postéro-antérieure para-médiane de la base du crâne, *id.*, 106; sur la réduction des —, *id.*, 242; — spontanée du fémur, ancienne ostéo-myélite, amputation, *Soc. chir. L.*, 498; — comminutive des maxillaires par coup de feu, *id.*, 501; — consécutive de l'avant-bras avec cal vicieux, *Cong. chir.*, 582; des — du crâne par armes à feu dites — de Kronlein, *Cong. all. chir.*, 596; — ouverte du crâne avec enfoncement, *Soc. chir.*, 839; — de jambe, *id.*, 848. — Voy. *Déchirure, Métacarpien, Rotule, Phalangette.*

Ganglion. — Un cas de résection du — supérieur du sympathique cervical pour glaucome hémorragique, *Cong. chir.*, 544.

Ganglion de Gasser. — *Contribution à l'étude de la résection du* — (Sapejko), 311; procédés opératoires pour l'ablation du —, *Cong. chir.*, 543; résection du —, *Soc. chir.*, 849.

Gangrène. — Traitement des — diabétiques, *Cong. chir.*, 585.

Gastro-entérostomie. — *Le reflux dans la* — (Tavel), 685; de la —, *Cong. chir.*, 556; de la valeur de

la — en Y, *id.*, 557; — postérieure, *id.*, 558.

Gastrostomie. — Contribution à la —, *Cong. all. chir.*, 607. — Voy. *Estomac.*

Gelure. — Voy. *Abdomen.*

Genou. — Traitement des contractures du —, *Cong. all. chir.*, 620. — Voy. *Arthrectomie.*

Glaucome. — Voy. *Ganglion.*

Greffe — Voy. *Moelle.*

Grenouillette. — *Pathogénie des* — (IMBERT et JEANBRAU), 131.

Grossesse. — — extra-utérine lombaire en imminence de rupture extirpée par laparotomie vaginale, *Soc. ch. L.*, 106; — extra-utérine, *id.*, 108; étiologie de la — ectopique, *Soc. chir.*, 249; de certaines complications dans les — avec tumeur utérine ou kyste de l'ovaire, *Cong. chir.*, 574; contribution à l'étiologie de la — extra-utérine, *Cong. gyn.*, 642. — Voy. *Utérus.*

Goundou. — *A propos d'un cas de — ou anakhré* (PACHECO MENDES), 445.

Greffe. — — utéro-cutanées et urétro-vésicales, *Cong. gyn.*, 651.

Grossesse. — — extra-utérine sous-péri-pelvienne, *Soc. chir.*, 849.

Gynécologie. — Principes du diagnostic gynécologique, par *Fraisse*, bibl., 117.

Hallux valgus. — Voy. *Bourse.*

Hanche. — Les affections de la —, en particulier de la coxite tuberculeuse, *Cong. all. chir.*, 619. — Voy. *Luxation, Désarticulation, Coxalgie.*

Hemodiagnostic. — Voy. *Cytodiagnostic.*

Hernie. — — épigastrique contenant un fibrome du ligament falciforme du foie, *Soc. ch. L.*, 109; la —, accident du travail, *id.*, 112; statistique de 1 030 cas de —, *Cong. chir.*, 562; traitement de la — interstitielle, *id.*, 564; — par glissement du gros intestin, *id.*, 565; cure radicale des — ombilicales, *id.*, 566. — Voy. *Rate.*

Hersage. — — du nerf sciatique pour une névralgie rebelle, *Soc. chir.*, 106.

Histologie. — Manuel d' — pathologique, par *Cornil* et *Ranvier*, bibl., 258.

Humérus. — Résection totale de l' — pour ostéo-fibrome, *Cong. all. chir.*, 617.

Hydronéphrose. — — fermée dans un rein en ectopie lombo-iliaque, néphrectomie transpéritonéale avec cloisonnement du péritoine, guérison, *Soc. chir. L.*, 111.

Hygroma. — — à grains hordéiformes de la bourse trochantérienne, *Cong. all. chir.*, 619.

Hypertrophie. — Du traitement de l' — prostatique, *Cong. all. chir.*, 609. Traitements modernes de l' — de la prostate, par *Desnos*, bibl., 851.

Hystérectomie. — *L' — abdominale supra-vaginale* (TEARIER et DELAGE), 661; — abdominale totale post-ovarienne pour rétrécissement du vagin, *Soc. chir.*, 103; — abdominale sous-péritonéale, *Soc. ch. L.*, 254; — abdominale subtotale pour fibrome, *Soc. ch. L.*, 499; de l' — dans les fibromes, *Cong. chir.*, 571; traitement des fibromes par l' —, *id.*, 572; — abdominale totale pour fibrome, cancer et suppuration pelvienne, *id.*, 574; blessures de la vessie et de l'uretère au cours d'une —, *id.*, 575; — abdominale et prolapsus utérin, *Cong. chir.*, 578; des indications de l' — abdominale dans le traitement des suppurations pelviennes, *id.*, 581; nouveau pro-

cédé d' — vaginale, *Cong. all. chir.*, 615; — supra-vaginale, *Cong. gyn.*, 634. — Voy. *Polype*, *Péritonite*.

Hystérocèle. — Contribution à l'étude de l' — abdominal gravide, par *Norès*, bibl., 850.

Iliaque. — Voy. *Ligature*.

Inclusion. — Un cas d' — fœtale dans le méso-côlon ascendant, *Cong. all. chir.*, 608.

Inflammation. — Voy. *Sein*.

Injection. — Voy. *Cocaïne*.

Inoculation. — Voy. *Tuberculose*.

Intestin. — Sur deux cas d'exclusion d' —, *Cong. chir.*, 559. — Voy. *Cancer*, *Hernie*.

Intestin. — Voy. *Invagination*.

Invagination. — — intestinale, *Soc. ch. L.*, 251.

Invalide. — Traitement des — aux stations balnéaires, *Cong. all. chir.*, 596.

Inversion. — Contribution au traitement opératoire de l' — utérine, *Cong. chir.*, 576; traitement de l' — utérine, *Cong. gyn.*, 640.

Jambe. — Voy. *Fracture*.

Kinesithérapie. — Voy. *Scoliose*.

Kyste. — — hydatique du foie traité par suture sans drainage, *Soc. ch.*, 106; — hydatique de la région massétérine gauche, traité et guéri par le procédé de Delbet, *id.*, 243; — sébacé de la paume de la main, *id.*, 249; — thyro-hyoïdien, *Soc. ch. L.*, 154; — du pancréas, *Soc. ch. L.*, 497; — ovarien et — du ligament large, *Cong. gyn.*, 635. — Voy. *Néphrectomie*, *Rate*, *Grossesse*.

Langue. — Tumeur de la —, *Soc. chir.*, 250. — Voy. *Cancer*.

Laparotomie. — — et pneumonie, *Cong. all. chir.*, 604; comparaison des — vaginale et abdominale, *id.*, 616. — Voy. *Grossesse*, *Péritonite*.

Larynx. — — artificiel perfectionné, *Soc. ch. L.*, 499; de l'extirpation du —, *Cong. all. chir.*, 602.

Leiomyome. — *Contribution à l'étude du — malin* (Devic et Gallavardin), 282.

Lèvre. — Voy. *Arthrose*.

Ligature. — — de l'iliaque avant désarticulation de la cuisse, *Cong. chir.*, 583.

Leucémie. — Voy. *Rate*.

Lupus. — Traitement opératoire du —, *Cong. chir.*, 545.

Luxation. — — ancienne de la hanche gauche, décapitation cervicale du fémur, *Soc. ch. L.*, 497; résultat éloigné du traitement des — congénitales de la hanche par méthode non sanglante, *Cong. chir.*, 584; une nouvelle méthode de réduction des — de l'épaule, *Cong. all. chir.*, 617; — habituelles de l'épaule et de la rotule, *id.*, 617; de la — congénitale de la hanche, *id.*, 618; réduction sanglante des — invétérées de la hanche chez l'adulte, *id.*, 618; — du grand os, *Soc. chir.*, 842; — de l'astragale, *id.*, 845. — Voy. *Arthrodèse*, *Métatarse*, *Mâchoire*, *Avant-bras*.

Mâchoire. — Un cas de luxation ancienne et bilatérale de la — inférieure, *Cong. all. chir.*, 600.

Main. — Voy. *Kyste*, *Traumatisme*.

Mal de Pott. — Les appareils pour le traitement du — au début, *Cong. chir.*, 555. — Voy. *Radiographie*.

Maxillaire. — De la résection totale du — pour tumeurs malignes, *Cong. all. chir.*, 593. — Voy. *Fracture*.

Méningite. — Traitement opératoire de la — suppurée, *Cong. all. chir.*, 597.

Mésocôlon. — Voy. *Inclusion*.

Métacarpien. — Fracture de l'ex-

trémité supérieure du 3e —, *Soc. chir. L.*, 108.

Métatarse. — *Luxation du — en dehors* (Quénu), 261.

Moelle. — *Réparation de la — des os après destruction de cette substance chez le chien*; — *isolée de l'os*; *greffe médullaire*; *opérations qui intéressent le canal médullaire chez l'homme à l'état pathologique* (Cornil et Coudray), 389, 715.

Moignon. — Les — d'amputation diaphysaire, *Cong. all. chir.*, 620. — Voy. *Radiographie*, *Névrite*.

Môle. — Voy. *Utérus*.

Muqueuse. — Voy. *Rectum*.

Myomectomie. — Sur la — abdominale, *Cong. chir.*, 573.

Narcose. — Des — mixtes, *Cong. all. chir.*, 593.

Néphrectomie. — — lombaire pour kyste hydatique du rein, *Soc. chir.*, 106. — Voy. *Hydronéphrose*.

Néphrite. — De l'intervention chirurgicale dans les — infectieuses aiguës et dans les — chroniques, *Soc. chir.*, 105.

Nerf sciatique. — Voy. *Hersage*.

Nerf sympathique. — Voy. *Épilepsie*.

Névralgie. — Voy. *Hersage*.

Névrite. — — des moignons d'amputation, *Cong. chir.*, 540.

Occlusion. — Traitement par l'opothérapie entérique de l'empoisonnement stercoral dans l' — intestinale, *Cong. chir.*, 561; — osseuse congénitale de l'orifice postérieur des fosses nasales, *Cong. gyn.*, 652.

Œil. — Voy. *Tumeur*.

Œsophage. — De l'excision exploratrice dans les affections de l' —, *Cong. all. chir.*, 603; corps étranger de l' —, *Soc. chir.*, 845.

Omoplate. — Élévation de l' —, *Cong. all. chir.*, 617.

Opération d'Alquié-Alexander. — De la valeur de l' —, *Cong. gyn.*, 625.

Opération de Schede. — — dans les empyèmes chroniques, *Cong. chir.*, 553.

Opothérapie. — Voy. *Occlusion*.

Orbite. — Voy. *Anévrysme*, *Tumeur*.

Oreille. — Deux cas de chirurgie de l' —, moyenne, *Soc. chir.*, 846.

Os iliaque. — Voy. *Uretère*.

Ossification. — Voy. *Epiphyse*.

Ostéome. — — du brachial antérieur, *Soc. chir. L.*, 108; *id.*, *id.*, 109; des — précoxants, *id.*, 246.

Ostéomyélite. — — chez le nouveau-né, et ses conséquences, *Cong. gyn.*, 654. — Voy. *Fracture*.

Otite. — Voy. *Encéphalite*.

Ovaire. — Voy. *Épithelioma*, *Grossesse*, *Utérus*.

Pancréas. — Voy. *Kyste*, *Cancer*.

Paralysie. — Traitement de la — faciale d'origine traumatique par l'anastomose para-spinale, *Cong. chir.*, 547; rôle du chirurgien dans la — infantile, *id.*, 588.

Parasite. — Voy. *Cancer*.

Paroi abdominale. — Voy. *Éventration*.

Pathologie. — Éléments de — chirurgicale générale, par *Ribera y Sans*, bibl., 850.

Paupière. — Voy. *Dilacération*.

Pédicule. — Voy. *Rate*.

Pénis. — Opérations plastiques pour pertes de substances complètes du — et du scrotum, *Cong. all. chir.*, 609.

Perforation. — Voy. *Cœur*.

Péritoine. — Voy. *Hydronéphrose*.

Péritonite. — — suppurées diffuses drainées après laparotomie médiane par des tubes de caoutchouc, *Soc. chir. L.*, 110; — tuberculeuse guérie par l'hystérectomie salinale, *Cong. gyn.*, 634.

Périty phlite. — Du diagnostic anatomique de la —, *Cong. all. chir.*, 605.
Phalangette. — *Fracture d'une — par action musculaire* (Féré), 277.
Pharynx. — Deux cas de rétrécissement du —, *Soc. chir.*, 848.
Phlegmon. — Traitement opératoire des — pré-œsophagiens et médiastinaux, *Cong. all. chir.*, 603.
Phtisie. — Traitement opératoire de la — pulmonaire*ng*, *all Co. chir.*, 602.
Pied. — Voy. *Désarticulation.*
Pied plat. — *Pathogénie du* — (de Vlaccos), 176.
Plaie. — Traitement des — qui résultent d'opérations faites pour tuberculoses locales, *Cong. all. chir.*, 592; de l'emploi de l'acide phénique pur dans le traitement des — septiques, *id.*, 592; de la désinfection des — septiques, *id.*, 592; — par armes à feu pendant la guerre Sud-Africaine, *id.*, 595. — Voy. *Abdomen, Débris.*
Pneumonie. — Voy. *Laparotomie.*
Pneumothorax. — Du — chirurgical, *Cong. chir.*, 563.
Poitrine. — Coup de feu de la —, *Soc. chir.*, 841.
Polype. — De l'hystérectomie abdominale dans certains cas de — — fibreux de l'utérus, *Cong. chir.*, 571.
Polyurie. — Voy. *Prostatique.*
Poumon. — Résection du —, *Cong. all. chir.*, 602. — Voy. *Radiographie, Décortication.*
Projectile. — Appareil pour localiser les —, *Soc. chir.*, 848.
Prolapsus. — Voy. *Rectum, Hystérectomie.*
Prostate. — Voy. *Hypertrophie.*
Prostatectomie. — Trois cas de —, *Soc. chir.*, 843.
Prostatique. — Les — qui ne doivent pas se sonder, *Cong. chir.*, 570; la polyurie chez les —, *id.*, 571. — Voy. *Hypertrophie.*
Pseudarthrose. — — du col du fémur, *Cong. chir.*, 585; — du fémur post-traumatique, *Cong. gyn.*, 645.
Pylore. — Voy. *Pylorectomie.*
Pylorectomie. — — pour tumeur du pylore, *Soc. chir.*, 250.
Pyohémie. — —, *Soc. chir. L.*, 111.
Rachi-cocaïnisation. — Sur la —, *Soc. chir.*, 99; — suivie de mort, *id.*, 248; quelques faits de —, *Cong. chir.*, 535; deux cas de mort immédiate par —, *Soc. chir.*, 847.
Rachis. — Sur l'intervention dans les lésions tuberculeuses de la région cervicale du —, *Cong. chir.*, 534. — Voy. *Analgésie.*
Radiographie. — *De la — en chirurgie pulmonaire* (Tuffier), 121; illusion de la —, *Soc. chir.*, 103; — d'un moignon cicatriciel, *id.*, 103; importance de la — dans l'étude clinique du mal de Pott, *Cong. gyn.*, 646. — Voy. *Rein.*
Radius. — Voy. *Fracture.*
Rate. — Chirurgie de la —, *Cong. chir.*, 507; ruptures sous-cutanées de la —, *id.*, 507; coups de feu de la —, *id.*, 510; hernies traumatiques de la —, *id.*, 510; abcès de la —, *id.*, 511; kystes de la —, *id.*, 511; — leucémique, *id.*, 511; — tuberculeuse, 513; déplacement de la — et torsion du pédicule, *id.*, 513. — Voy. *Splénectomie.*
Rectum. — Sur un nouveau procédé de cure radicale du prolapsus complet du —, *Soc. chir.*, 243; abouchement anormal du — à la vulve, *Cong. chir.*, 582; traitement du prolapsus de la muqueuse du — chez l'enfant, *Cong. gyn.*, 644.

Réduction. — Voy. *Fracture, Décollement.*

Reflux. — Voy. *Gastro-entérostomie.*

Rein. — La chirurgie du — au XIXe siècle, *Cong. all. chir.*, 610; examen fonctionnel du —, *id.*, 611; diagnostic et traitement des affections du —, *id.*, 611; radiographie et calculs du —, *id.*, 612; opérations sur le —, *id.*, 612. — Voy. *Néphrectomie, Hydronéphrose,* TUBERCULOSE.

Résection. — Voy. *Ganglion de Gasser, Coude, Ganglion, Trépied, Foie, Maxillaire, Trijumeau, Épilepsie, Poumon, Estomac, Humérus, ganglion de Gasser.*

Rétrécissement. — Cure radicale des — graves de l'urètre, *Cong. chir.*, 570. — Voy. *Hystérectomie, Pharynx.*

Rhinoplastie. — — par la méthode indienne, *Soc. chir.*, 249; — par la méthode italienne, *Cong. all. chir.*, 600; —, *Soc. chir.*, 848.

Rhumatisme. — — *tuberculeux* (PATEL), 801.

Rotule. — Fracture ancienne de la —, suture des ailerons, *Soc. chir. L.*, 256; traitement des fractures anciennes de la —, *Cong. all. chir.*, 620; ankylose osseuse de la —, *id.*, 620. — Voy. *Luxation.*

Rupture. — Voy. *Tendon, Urètre, Éventration, Rate, Utérus.*

S iliaque. — Tumeur de l' —, entérectomie, guérison, *Soc. chir. L.*, 250. — Voy. *Cancer.*

Salpingo-ovarite. — Des opérations conservatrices dans les —, même suppurées, *Cong. chir.*, 580.

Sarcome. — — de la région sous-maxillaire, *Soc. chir. L.*, 250; — central de la région motrice droite, *Cong. all. chir.*, 598; — du vagin, *Cong. gyn.*, 637.

Scoliose. — Traitement de la — des adolescents par la kinésithérapie, *Con. gyn.*, 645.

Scrotum. — Voy. *Pénis.*

Sein. — Statistiques d'amputations du — pour tumeurs malignes, *Cong. chir.*, 548; inflammations et tumeurs du —, *id.*, 551.

Sérum de Roux. — Voy. *Conjonctivite.*

Spina bifida. — Observation de —, *Soc. chir.*, 103; — occulta, *Cong. all. chir.*, 600.

Splénectomie. — — pour rupture de la rate, *Soc. chir.*, 106; *id.*, *id.*, 246.

Splénomégalie. — — paludique, *Cong. chir.*, 512; — odiopethique, *id.*, 512.

Staphylhémie. — Infection purulente atténuée de — subaiguë, *Cong. chir.*, 532.

Staphylococcihémie. — *A propos d'un cas de* — (RAYMOND et ALEXANDRE), 486.

Stérilité. — Voy. *Antéflexion.*

Suppuration. — Des — dues aux fils de ligature, *Cong. all. chir.*, 590. — Voy. *Hystérectomie.*

Suture. — — du moyen adducteur rompu, *Soc. chir.*, 106; de la — immédiate des voies aériennes, *Cong. chir.*, 548. — Voy. *Kyste, Rotule.*

Syphilome. — Voy. *Foie.*

Tamponnement. — Utilité du — péritonéal de Mikulicz, *Cong. all. chir.*, 605.

Tendon. — Rupture du — du triceps fémoral, *Soc. chir. L.*, 108.

Testicule. — Opérations conservatrices sur le — et l'épidyme, *Cong. all. chir.*, 614. — Voy. *Tuberculose.*

Tétanos. — Contribution à l'étude du —, *Soc. chir.*, 104, 244; obser-

vations de — dans le cerveau, guérison, *Cong. chir.*, 537.

Thyroïdectomie. — Une deuxième série de mille —, *Cong. all. chir.*, 600; —, *id.*, 601.

Torsion. — Voy. *Rate.*

Traumatisme. — — du membre inférieur, *Soc. chir. L.*, 251; quelques observations de — ayant nécessité une intervention chirurgicale, *Cong. chir.*, 541; opération après le — de la main, *id.*, 582. — Voy. *Trépanation.*

Trépanation. — — *pour les traumatismes anciens de la région crânienne* (PÉRAIRE), 12.

Trépied. — De la recherche du — orbitaire, *Cong. chir.*, 544.

Triceps. — Voy. *Tendon.*

Trijumeau. — 27 résections intracrâniennes du —, *Cong. all. chir.* 599.

Trompe. — *Des tumeurs des* — (QUÉNU et LONGUET), 408, 742; tumeur épithéliale des —, *Soc. chir.*, 849.

Tropho-névrose. — Voy. *Doigt à ressort.*

Tubercule. — Guérison d'un — du cerveau, *Cong. all. chir.*, 598.

Tuberculose. — *De la — génitale chez la femme* (M. GOROVITZ), 216, 334, 466; inoculation tuberculeuse, *Soc. chir. L.*, 499; de la — génito-urinaire expérimentale, *Cong. all. chir.*, 612; résultats définitifs de la castration dans la — testiculaire, *Cong. all. chir.*, 613; traitement de la — génitale chez l'homme, *id.*, 613; de la — testiculaire, *id.*, 614; présentation de pièces de — génitale, *id.*, 614; traitement des — locales, *Cong. gyn.*, 648; méthode conservatrice dans le traitement des — locales chez l'enfant, *id.*, 649, — rénale diagnostique par le cathétérisme, *Soc. chir.*, 848. — Voy. *Rate, Adénopathie, Rachis, Plaie, Péritonite, Rhumatisme.*

Tumeur. — —, *Soc. chir. L.*, 255; traité des — de l'œil, de l'orbite et des annexes, par *Lagrange*, bibl., 385; — fibreuse de la dure-mère, *Cong. chir.*, 542; quatre extirpations de — centralisée, *Cong. all. chir.*, 598; énucléation des — fibreuses internes, *Cong. gyn.*, 627. — Voy. *Pylorectomie, Langue, Siliaque, Trompe, Sein, Grossesse, Utérus, Maxillaire.*

Urano-taphylorraphie. — De l'—, *Cong. chir.*, 547.

Uranoplastie. — Technique de l' —, *Cong. all. chir.*, 600.

Uretère. — — abouché dans l'os iliaque, *Soc. chir.*, 106. — Voy. *Hystérectomie.*

Urèthre. — Rupture traumatique de l' —, *Soc. chir.*, 249. Incrustation calcaire du canal de l' —, *Soc. chir.*, 841. — Voy. *Rétrécissement.*

Utérus. — — fibromateux enlevé par la voie vaginale, *Soc. chir. L.*, 495; accidents causés par un — bilobé, *Cong. chir.*, 579; de l'ablation totale de l' — et des annexes dans les cas de tumeurs malignes de l'ovaire, *id.*, 581; la méthode para-vaginale dans l'extirpation de l' — cancéreux et ses résultats, *Cong. all. chir.*, 615; indications dans les cas de fibromes de l' — compliqués de grossesse, *Cong. gyn.*, 630; cancer utérin, *id.*, 633; rupture de l' —, *id.*, 639; fibrome utérin œdémateux, simulant une môle hydatiforme, *Soc. chir.*, 849. — Voy. *Anurie, Polype, Carcinome, Énucléation, Inversion.*

Vagin. — Cloisonnement du —, *Cong. gyn.*, 635, 636. — Voy. *Hysté-*

rectomie, *Utérus*, *Laparotomie*, *Sarcome*.

Vaseline. — Premiers résultats éloignés de l'inclusion de la — dans les tissus, *Cong. chir.*, 538.

Venin. — L'action du — de la vive sur le tissu osseux, *Cong. chir.*, 540.

Vers. — Voy. *Appendicite*.

Vessie. — Voy. *Hystérectomie*.

Voies biliaires. — Chirurgie des —, *Soc. chir. L.*, 495 ; contribution à la chirurgie des —, *Cong. chir.*, 568. — Voy. *Foie*.

Voies aériennes. — Voy. *Suture*.

Vomissement. — Des — des nourrissons, *Cong. all. chir.*, 607.

Voûte. — Malformation de la — palatine, *Soc. chir.*, 106.

Vulve. — Voy. *Rectum*.

Le propriétaire-gérant : FÉLIX ALCAN.

Coulommiers. — Imp. PAUL BRODARD.